

TECHNISCHE UNIVERSITÄT MÜNCHEN

Frauenklinik und Poliklinik

Klinikum rechts der Isar

(Direktorin: Univ.-Prof. Dr. M. B. Kiechle)

**Minimalinvasive axilläre Operationstechnik  
(ADAM - Axillary Dissection with Access Minimized)  
Aktuelle Behandlungsergebnisse von 250 Patientinnen  
im Zeitraum Januar 2006 - April 2009**

Lei Qian

Vollständiger Abdruck der von der Fakultät für Medizin der Technischen Universität München zur Erlangung des akademischen Grades eines  
Doktors der Medizin  
genehmigten Dissertation.

Vorsitzender: Univ.-Prof. Dr. E. J. Rummeny

Prüfer der Dissertation:

1. Univ.-Prof. Dr. M. B. Kiechle
2. Univ.-Prof. Dr. B. Schmalfeldt

Die Dissertation wurde am 09.01.2013 bei der Technischen Universität München eingereicht und durch die Fakultät für Medizin am 13.11.2013 angenommen.

# Inhaltsverzeichnis

<b>Abkürzungsverzeichnis</b>	<b>IV</b>
<b>1 Einleitung</b>	<b>1</b>
1.1 Operative Therapie des Mammakarzinoms	1
1.1.1 Brusterhaltende Therapie	2
1.1.2 Mastektomie	3
1.1.3 Konventionelle axilläre Dissektion	4
1.1.4 Sentinel-Lymph-Node-Biopsie	5
1.2 Weitere minimalinvasive axilläre Operationsverfahren	7
1.2.1 Endoskopische axilläre Dissektion	7
1.2.2 Endoskopische Sentinel-Lymph-Node-Biopsie	10
1.2.3 TANE-Technik	10
1.3 ADAM-Technik	11
<b>2 Zielsetzung der Arbeit</b>	<b>17</b>
2.1 Ziele der Vorarbeiten	17
2.2 Ziel der vorliegenden Arbeit	19
<b>3 Material und Methoden</b>	<b>20</b>
3.1 Auswahl des Patientenkollektivs	20
3.2 Einschlusskriterien	20
3.3 Datenerhebung	21
3.4 Statistik	22
<b>4 Ergebnisse</b>	<b>23</b>
4.1 Anamnestische Daten	23
4.2 Die Operation	24
4.2.1 Operativer Eingriff an der Brust	25
4.2.2 Operativer Eingriff in der Axilla	27
4.2.3 Schnellschnittuntersuchung der Axilla	29
4.2.4 Operationszeit	32
4.2.5 Schnittführung	36
4.2.6 Antibiotikagabe	37
4.2.7 Drainagen	38

4.2.8 Umstieg auf konventionelle Operationstechnik	38
4.3 Tumorspezifische Faktoren	39
4.3.1 Tumorlokalisation	39
4.3.2 Fokalität/Zentrität	40
4.3.3 Resektatgröße	41
4.4 Parameter zur onkologischen Sicherheit	43
4.4.1 Anzahl entfernter Lymphknoten	43
4.4.2 Anzahl positiver Lymphknoten	45
4.4.3 Ratio positive/entfernte Lymphknoten	47
4.5 Postoperativer Verlauf	48
4.5.1 Stationäre Aufenthaltsdauer	48
4.5.2 Analgetikagabe	48
4.5.3 Drainageverweildauer	49
4.5.4 Drainagemenge	49
4.6 Postoperative Komplikationen	51
4.6.1 Hämatom	51
4.6.2 Lymphserom	53
4.6.3 Wundinfektion	55
<b>5 Diskussion</b>	<b>56</b>
5.1 Allgemeines	56
5.2 Diskussion der Ergebnisse	57
5.3 Mögliche Gegenargumente gegen die ADAM-Technik und Stellungnahme	62
5.4 Einschränkungen der Arbeit	63
<b>6 Zusammenfassung</b>	<b>64</b>
<b>7 Literaturverzeichnis</b>	<b>66</b>
<b>8 Anhang</b>	<b>78</b>
8.1 TNM-Klassifikation des Mammakarzinoms	78
8.2 Abbildungsverzeichnis	81
8.3 Tabellenverzeichnis	82
<b>9 Danksagung</b>	<b>83</b>
<b>10 Lebenslauf</b>	<b>84</b>

„Die Patientin muss nicht nur mit der Krankheit leben,  
sondern auch mit deren Therapie“ Ernst Bumm, 1901

---

## Abkürzungsverzeichnis

Abb.	Abbildung
ADAM	Axillary Dissection with Access Minimized
ALND	Axillary Lymph Node Dissection
BET	Brusterhaltende Therapie
cm	Zentimeter
DIEP	Deep Inferior Epigastric Perforator
EAE	Endoscopic Axillary Exploration
KAD	Konventionelle axilläre Dissektion
Lk	Lymphknoten
min	Minuten
ml	Milliliter
mm	Millimeter
MRM	Modifiziert radikale Mastektomie
MRT	Magnetresonanztomographie
n	Anzahl
NSM	Nipple-sparing Mastektomie
OP	Operation
pN	pathologischer Nodalstatus
S-GAP	Superior Gluteal Artery Perforator
SLNB	Sentinel-Lymph-Node-Biopsie
SLN	Sentinel Lymph Node
SS	Schnellschnitt
SSM	Skin-sparing Mastektomie
Tab.	Tabelle
TNM	Tumour Nodes Matastasis (Klassifizierungssystem maligner Tumoren)
TANE	Transmammary Axillary Lymph Node Evaluation
TRAM	Transverse Rectus Abdominis Myocutaneous

# 1 Einleitung

## 1.1 Operative Therapie des Mammakarzinoms

Unverändert hat die operative Therapie des frühen Mammakarzinoms den größten Effekt auf die Heilung [4].

Hauptziel des Operierens ist die lokale Tumorkontrolle. Die Operation umfasst als onkologische Mindestanforderung die komplette Entfernung des Tumors mit einem gesunden Randsaum [44]. Dadurch soll eine (weitere) Metastasierung von Tumorzellen in andere Körperregionen verhindert und die Lokalrezidivrate auf ein Minimum gesenkt werden [24].

Die Erhöhung der Radikalität der Operation hat dabei nur wenig Einfluss auf die Prognose, da das Mammakarzinom als systemische Erkrankung gilt und die Prognose vielmehr von der Tumorbiologie und einer bereits stattgefundenen Streuung beeinflusst wird [66]. Daher gilt beim operativen Vorgehen der Grundsatz „so wenig wie nötig“ [39].

Als operative Verfahren stehen zur Wahl:

- Brusterhaltende Therapie (BET)
- Mastektomie, ggf. mit primärem oder sekundärem Wiederaufbau

Der Brustoperation schließt sich immer eine axilläre Operation an, entweder in Form der klassischen axillären Dissektion (ALND, Axillary Lymph Node Dissection) oder als weniger invasive Sentinel-Lymph-Node-Biopsie (SLNB).

Die Auswahl des angewandten Operationsverfahrens erfolgt individuell in Abhängigkeit von der präoperativen bildgebenden Mammadiagnostik sowie von histopathologischen und tumorbiologischen Parametern. Dabei spielt vor allem auch die Tumorgröße, -lokalisation sowie die Brustform und -größe eine wichtige Rolle. Zudem sollten die Wünsche der Patientin einbezogen werden [23].

### 1.1.1 Brusterhaltende Therapie

Die Rationale der brusterhaltenden Therapie ist die Resektion des Tumors in sano bei möglichst gutem ästhetischen Ergebnis [56]. Verschiedene randomisierte Langzeitstudien haben gezeigt, dass die brusterhaltende Therapie und Mastektomie hinsichtlich des Gesamtüberlebens gleichwertig sind, die Lokalrezidivrate nach brusterhaltender Therapie jedoch signifikant höher ist als nach Mastektomie [21, 36, 83].

Vorteil der brusterhaltenden Therapie ist eine verbesserte Lebensqualität der Patientinnen bei besserem kosmetischem Ergebnis, verminderter operationsbedingter Morbidität und geringerer psychischer Belastung [19]. Sie ist heute Standardtherapie bei etwa 70% der Patientinnen mit primärem Mammakarzinom [23]. Die Operation beinhaltet die chirurgische Tumorentfernung (Tumorektomie, Segmentresektion, Quadrantenresektion), Sentinel-Lymph-Node-Biopsie und/oder axilläre Dissektion. Ziel ist die komplette Entfernung des Tumors mit einem histologisch tumorfreien Resektionsrand (R0) und einem mikroskopisch gemessenen Sicherheitsabstand zwischen Tumor und Resektionsrand von mindestens 1 mm für die invasive Tumorkomponente und mindestens 5 mm für die intraduktale Tumorkomponente (DCIS) [44]. Eine postoperative Bestrahlung des Restparenchyms der Brust ist obligat.

Indikationen zur BET:

- Günstige Relation von Tumorgröße zu Brustvolumen

Kontraindikationen der BET:

- Ungünstige Relation von Tumorgröße zu Brustvolumen
- Kontraindikation gegen Nachbestrahlung
- Inkomplette Tumorentfernung nach Nachresektion
- Multizentrität (2 oder mehr Herde mit einem Abstand >4,0 cm)
- Diffuse Mikroverkalkung in der Mammographie
- Ausgedehnte intraduktale Komponente
- Inflammatorisches Mammakarzinom
- Wunsch der Patientin zur Mastektomie

### 1.1.2 Mastektomie

Bis in die 50er Jahre des 20. Jahrhunderts wurde die radikale Mastektomie nach Halsted und Rotter als Goldstandard für die Therapie aller operablen Mammakarzinome angesehen. Erst seit den 70er Jahren zeigten Studien, dass weniger radikale Operationen zu vergleichbar guten Langzeitresultaten führen [20, 68]. So wurde zu Beginn der 80er Jahre die modifiziert radikale Mastektomie (MRM) zur Standardtherapie, was sie bis heute bei einer Indikation zur Mastektomie geblieben ist. Die Indikation ist gegeben, wenn keine brusterhaltende Therapie möglich ist.

Bei der modifiziert radikalen Mastektomie wird das gesamte Brustdrüsengewebe, Haut mit Nippel-Areola-Komplex, Pektoralisfaszie und die axillären Lymphknoten der Level 1 und 2 entfernt [67]. Beide Pektoralismuskeln werden belassen.

Als Alternative wird seit einigen Jahren wieder zunehmend häufiger die Skin-sparing Mastektomie (SSM) angewandt. Der operative Eingriff erfolgt bei dieser schonenderen Technik durch eine kleinstmögliche Inzision, sodass die Haut für eine Brustrekonstruktion weitestgehend erhalten bleiben kann [80]. Zunehmend wird auch der Nippel-Areola-Komplex bei unauffälliger retromamillärer Histologie erhalten (Nipple-sparing Mastektomie, subkutane Mastektomie), insbesondere bei peripherem Tumorsitz [4, 26, 65]. Die Sicherheit dieser Operationsmethode wurde wiederholt nachgewiesen [4, 5, 17, 65].

Eine plastische Rekonstruktion ist im Rahmen des Primäreingriffs oder im Intervall möglich.

Es gibt grundsätzlich folgende Möglichkeiten:

- Prothetische Rekonstruktion: Expander, Implantat
- Rekonstruktion mit autologem Gewebe: muskulokutane und adipokutane Lappen, z.B. Latissimus-dorsi-Flap, TRAM (Transverse Rectus Abdominis Myocutaneous)/DIEP (Deep Inferior Epigastric Perforator)/S-GAP (Superior Gluteal Artery Perforator)-Flap u.a.m.



### 1.1.3 Konventionelle axilläre Dissektion

Die Entfernung axillärer Lymphknoten beim Mammakarzinom dient als diagnostische Maßnahme der Bestimmung des axillären Nodalstatus (pN-Status), der den stärksten Prognosefaktor beim Mammakarzinom darstellt [4, 27]. Dieser ermöglicht die Stadieneinteilung des Tumors, Prognoseeinschätzung und Entscheidung zur weiteren adjuvanten Therapie. Als therapeutische Maßnahme dient die axilläre Dissektion im Falle eines ausgedehnteren Lymphknotenbefalls der lokoregionären Tumorkontrolle mit Minimierung des axillären Rezidivrisikos.

Die axillären Lymphknoten entlang der V. axillaris und ihrer Äste und die interpektoralen (Rotter-) Lymphknoten werden in 3 Level nach Berg unterteilt [89]:

- Level I (untere Axilla): Lymphknoten lateral des lateralen Randes des M. pectoralis minor
- Level II (mittlere Axilla): Lymphknoten zwischen medialem und lateralem Rand des M. pectoralis minor und interpektorale (Rotter-) Lymphknoten
- Level III (apikale Axilla): apikale Lymphknoten und Lymphknoten medial des medialen Rand des M. pectoralis minor einschließlich der als subklavikulär oder infraklavikulär bezeichneten Lymphknoten

Die axilläre Dissektion ist als axilläres Sampling, d.h. Entfernen einiger Lymphknoten der unteren Axilla ohne definierte anatomische Grenzen oder als Dissektion in den verschiedenen Leveln möglich [41].

Die Indikation zur axillären Dissektion in Level I und II besteht bei klinischem und sonographischem Verdacht auf Lymphknotenmetastasen oder bei histologisch erwiesenen Mikro- und Makrometastasen im Sentinel-Lymphknoten, wobei dies zunehmend diskutiert wird [29, 30]. In den AGO-Leitlinien wird die axilläre Dissektion bei nicht mehr als 2 makro- oder mikrometastatisch befallenen Sentinel-Lymphknoten nicht weiter als obligater Eingriff empfohlen [4].

Für eine aussagekräftige Beurteilung ist unverändert die Entfernung und Untersuchung von mindestens 10 Lymphknoten erforderlich.

Der wesentliche Nachteil der konventionellen offenen axillären Dissektion ist das Risiko einer erheblichen akuten und chronischen Morbidität, wie die Ausbildung von Hämatomen, Seromen oder Lymphödemen des Armes sowie Dysästhesien, Sensibilitätsverlust, Schmerzsyndrome und Bewegungseinschränkungen im betroffenen Schulter-Arm-Bereich [18, 35, 45]. So beschrieben Kuehn et al bei 23% der Patientinnen ein Lymphödem, bei 23% Schmerzen, bei 73% Sensibilitätsstörungen und bei 43% einen Kraftverlust [45]. Die Langzeitmorbidität beträgt etwa 40% [18].

Die Intensivierung sekundärer Präventionsmaßnahmen (Aufklärungsarbeit, Selbstuntersuchung der Brust, Screening-Mammographie etc.) steigerte die Diagnoserate kleinerer Karzinome bei Abnahme nodalpositiver Patientinnen [10, 42]. In Deutschland sind unter den ca. 50000 pro Jahr neu diagnostizierten etwa 35000 nodalnegativ, was 70% der Patientinnen entspricht [70]. Um diesem wachsenden Anteil nodalnegativer Frauen die Morbidität der kompletten axillären Dissektion zu ersparen, kam es in den 90er Jahren zur Entwicklung weniger invasiver Operationsverfahren. Voraussetzung war die Gewährleistung der gleichen onkologischen Sicherheit und Staginggenauigkeit, sowie ein mindestens gleichwertiges kosmetisches Ergebnis wie bei konventionellen Operationstechniken. Eine Methode war die Sentinel-Lymph-Node-Biopsie.

### **1.1.4 Sentinel-Lymph-Node-Biopsie**

Die Sentinel-Lymph-Node-Biopsie ist ein minimalinvasives Operationsverfahren, bei dem der axilläre Nodalstatus bereits durch die Entnahme von einem (oder einigen wenigen) Sentinel-Lymphknoten (SLN) bestimmt werden kann.

Der (die) Sentinel-Lymphknoten ist (sind) der (die) erste(n) Lymphknoten im abfließenden Lymphsystem des Mammakarzinoms (sog. „Wächterlymphknoten“). Diese(r) werden (wird) bei einer lymphogenen Metastasierung in den meisten Fällen als erstes befallen und sind (ist) damit repräsentativ für den axillären Nodalstatus.

Der Sentinel-Lymphknoten wird lymphographisch durch radioaktive Tracer und/oder mit Blaufarbstoff markiert, wobei alle Lymphknoten, die den Tracer aufnehmen, als

Sentinel-Lymphknoten bezeichnet werden. Für die Sentinel-Lymph-Node-Biopsie wird die Entfernung aller markierten Lymphknoten empfohlen [47].

Die Sentinel-Lymph-Node-Biopsie ist heute Standardoperation für das axilläre Staging bei klinisch und bildgebend unauffälligen Lymphknoten [4, 44]. Auf eine axilläre Dissektion kann verzichtet werden, wenn sowohl in der intraoperativen Schnellschnitthistologie als auch in der endgültigen histopathologischen Untersuchung keine Karzinominfiltration nachgewiesen werden kann [23].

Die Technik ist hinsichtlich Staginggenauigkeit (Detektionsrate 96% (41-100%), Sensitivität 94% (83-100%), Falsch-Negativ-Rate 7,3% (0,2-29%)), axillärer Rezidivrate (<1%) und des Gesamtüberlebens der konventionellen axillären Dissektion mindestens gleichwertig [2, 28, 40, 50, 82].

Wesentlicher Vorteil der Sentinel-Lymph-Node-Biopsie ist eine signifikante Senkung der operationsbedingten Morbidität im Schulter-Arm-Bereich [22, 86]. Nodalnegativen Patientinnen kann damit die „Übertherapie“ einer konventionellen axillären Dissektion und die mit ihr verbundene Morbidität erspart werden.

Limitierender Faktor der Sentinel-Lymph-Node-Biopsie ist die Beschränkung auf vor allem frühe Karzinome, da ein linearer Zusammenhang zwischen Tumorgröße und dem Auftreten axillärer Lymphknotenmetastasen besteht [42, 44]. So beträgt die Wahrscheinlichkeit für einen metastatischen Befall im Stadium T1 11% bei Tumoren von 1,1-1,3 cm, 34% bei Tumoren von 1,4-1,6 cm und bereits 43% bei Tumoren von 1,7-2,0 cm Größe [71]. Für eine Vielzahl von Patientinnen ab dem Stadium T2 und bei klinisch und bildgebend verdächtigen sowie positiven Lymphknoten bleibt daher eine komplette axilläre Dissektion Bestandteil des operativen Prozedere.

## **1.2 Weitere minimalinvasive axilläre Operationsverfahren**

### **1.2.1 Endoskopische axilläre Dissektion**

Das endoskopische Verfahren wurde mit dem Ziel eingeführt, den operativen Zugangsweg zu verkleinern und eine schonendere Lymphknotenentnahme zu ermöglichen [46].

Verschiedene internationale Arbeitsgruppen beschrieben unterschiedliche Techniken der endoskopischen axillären Dissektion. Meist wurde die Technik bei Patientinnen mit frühem nodalnegativem Karzinom (T1/T2, N0) angewandt [1].

Die wesentlichen Operationsvarianten werden im Folgenden beschrieben:

#### **Endoskopische Lymphonodektomie mit Liposuktion**

Liposuktion bezeichnet das Absaugen des axillären Fettkörpers, wodurch eine verbesserte Übersicht der axillären Strukturen ermöglicht wird. Dabei wird eine Liposuktionslösung in die Axilla infiltriert, die 20 Minuten einwirkt, während in dieser Zeit die Tumorektomie erfolgt. Danach wird der axilläre Fettkörper mit der infiltrierten Lösung abgesaugt. Die Axilla wird durch Insufflation von CO<sub>2</sub> (6-12 mmHg) erweitert und die axilläre Dissektion endoskopisch über einen axillären Zugang durchgeführt. Das Aspirat wird filtriert, enthaltene Lymphknoten werden asserviert und histologisch aufgearbeitet.

Die Meinungen zur Liposuktion sind kontrovers. Das Verfahren scheint onkologisch nicht sicher zu sein, da sie keine atraumatische Technik ist [46]. Salvat et al beschrieben häufigere Läsionen an den Lymphknoten mit Kapseleinrissen, Zerreißungen, Abscherungen, Fragmentierung und Hämorrhagie [73]. Andere Autoren fanden nicht mehr Läsionen als nach Eingriffen mit der konventionellen Technik [6, 69, 77].

#### **Endoskopische Lymphonodektomie ohne Liposuktion**

Einige Arbeitsgruppen verzichteten auf die Liposuktion, um einer Streuung von Tumorzellen durch morphologische Schäden an den Lymphknoten vorzubeugen [38,

53]. Malur S et al präparierten den axillären Fettkörper stumpf mit einer atraumatischen Zange [53].

### **Endoskopische Lymphonodektomie mit vorheriger Distension**

Zur Erweiterung des axillären Zugangs setzten einige Arbeitsgruppen Distensions-Systeme ein [7, 87]. Brunt et al arbeiteten an menschlichen Leichen, dabei dehnten sie die axilläre Höhle nach der Inzision mit einem „hernia dissection balloon“ und erhielten sie während der Lymphonodektomie durch einen „prototype external lift device“ [7]. Tagaya et al verwendeten ebenfalls ein „preperitoneal distension balloon system“ und führten die Lymphonodektomie mit „needlescopic“-Instrumenten mit einem Durchmesser von 2 mm durch [78].

### **Video-assistierte Axilloskopie durch den Zugang der Tumorektomie**

Einige Arbeitsgruppen führten sowohl die Tumorektomie als auch die endoskopische axilläre Dissektion durch die einzelne mammäre Inzision der Tumorektomie durch [32, 49, 52]. Meist waren dabei zusätzliche Inzisionen in der Axilla zur Einführung der Arbeitstrokare notwendig [49, 52].

Im Gegensatz dazu setzten Tamaki et al die Inzision in der Axilla und entfernten hierüber zunächst endoskopisch den Tumor, während im Anschluss die axilläre Dissektion unter direkter Sicht erfolgte [79]. Dadurch sind bei den Patientinnen aus der Frontalsicht keine Narben sichtbar. Weitere Gruppen kombinierten ebenso über eine axilläre Inzision die Sentinel-Lymph-Node-Biopsie/axilläre Dissektion unter direkter Sicht mit der endoskopischen Skin-sparing/subkutanen Mastektomie und Brustrekonstruktion mittels Protheseneinlage [31, 34].

### **Robotergesteuerte Lymphonodektomie mit dem „da Vinci-Surgical-System“**

Das „da Vinci-Surgical-System“ ist eine Roboterplattform, mit der komplexe Operationen über minimal-invasive Zugänge durchgeführt werden können. Das System besteht aus einer Kontrollkonsole mit einem 3D-Monitor und 4 Armen für auswechselbare miniaturisierte Instrumente sowie einer 3D-Endoskopiekamera. Der Operateur führt die Operation an der Konsole durch, dabei werden durch ein Master-

Slave-Konzept die Handbewegungen des Chirurgen in präzise Mikrobewegungen der Instrumente übertragen.

Lim SM et al setzten das „da Vinci-Surgical-System“ für die Operation des Mammakarzinoms ein. Sie resezierten den Tumor durch eine periareoläre Inzision, danach führten sie die axilläre Lymphonodektomie über denselben mammären Zugang durch [51].

Die endoskopische axilläre Dissektion erlaubt mit der Anzahl resezierter Lymphknoten (>10) die gleiche Staginggenauigkeit wie das offene Verfahren [42]. Die Rezidivrate liegt bei 0,5% [1]. Dabei ist zu beachten, dass nur wenige nodalpositive Patientinnen in die Studien mit endoskopischer Arbeitsweise eingeschlossen wurden.

Vorteil des endoskopischen Zugangs ist die mit der geringeren Invasivität verbundene verminderte Morbidität und das gute kosmetische Ergebnis [12, 49]. Postoperative Sensibilitätsstörungen, Schmerzen, Mobilitätseinschränkungen im Schultergelenk und Armödeme sind seltener im Vergleich zur offenen axillären Dissektion [42, 46].

Metaanalysen zeigten jedoch keinen Vorteil hinsichtlich der postoperativen Drainagemenge und der Ausbildung von Seromen [46]. Problematisch ist auch das Auftreten von Implantationsmetastasen im Trokareinstich, die Kocher T et al bei 2% der Patientinnen beschrieben, wobei dies bisher durch keine weitere Arbeit bestätigt werden konnte [42]. Die Operationszeit ist im Vergleich zur offenen Dissektion stets verlängert, wodurch das Verfahren nicht für den klinischen Routineeinsatz zu empfehlen ist [46].

Bei gleicher Indikation wurde die endoskopische axilläre Dissektion nach Einführung der Sentinel-Lymphknoten-Biopsie weitgehend durch diese ersetzt [43].

### **1.2.2 Endoskopische Sentinel-Lymph-Node-Biopsie**

Nach Einführung der endoskopischen axillären Dissektion und der Sentinel-Lymph-Node-Biopsie war der nächste logische Entwicklungsschritt die Kombination des endoskopischen Verfahrens mit der Sentinel-Lymph-Node-Biopsie.

Für die Markierung werden wie bei der offenen SLNB Radioisotope oder albumingebundener Blaufarbstoff eingesetzt [88]. Eine vorangehende Liposuktion und Insufflation von CO<sub>2</sub> zur besseren Übersicht in der Axilla ist möglich [48]. Bei positiven Sentinel-Lymphknoten ist eine endoskopische axilläre Dissektion im selben Eingriff möglich.

“Endoscopic axillary exploration“ (EAE) als diagnostisches Verfahren ist indiziert bei angezielter ausschließlicher Sentinel-Lymph-Node-Biopsie [81]. Die Lymphonodektomie erfolgte durch die Beschreiber der Methode über eine separate axilläre Inzision, wobei nicht sicher nachzuvollziehen ist, warum der endoskopische Weg bei Nachweis einer Lymphknotenmetastase im Sentinellymphknoten verlassen wurde und die Axilla offen chirurgisch weiter operiert wurde.

Die endoskopische Sentinel-Lymph-Node-Biopsie ist allerdings technisch und zeitlich sehr aufwendig und mit hohen Kosten verbunden. Sie weist dabei keine Vorteile für die Patientinnen auf, sodass die Technik nicht für die klinische Praxis geeignet ist [42].

### **1.2.3 TANE-Technik**

Cocilovo C et al führten mit der TANE-Technik (transmammary axillary lymph node evaluation procedure) ein Verfahren ein, das ohne den Einsatz von endoskopischen Instrumenten den axillären Eingriff auf ein Minimum reduziert.

Sie kombinierten die partielle Mastektomie mit der Sentinel-Lymph-Node-Biopsie und wenn nötig der axillären Dissektion, wobei der gesamte Eingriff unter direkter Sicht über eine einzige mammäre Inzision erfolgt [14].

Die Technik wurde jedoch beschränkt auf Patientinnen mit Tumorsitz in den oberen und dem unteren äußeren Quadranten.

### 1.3 ADAM-Technik

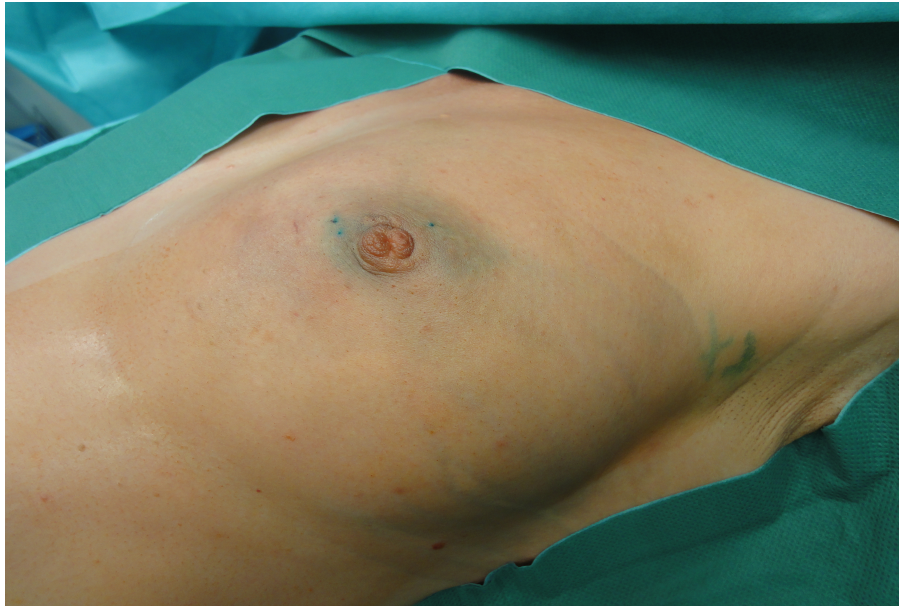Bereits Singletary et al beschrieben, dass eine offene axilläre Dissektion nicht notwendig sei, wenn der Tumor im oberen äußeren Quadranten lokalisiert ist [76]. Vor diesem Hintergrund setzten Paepke et al die Reduktion des separaten axillären Zugangs mit der Weiterentwicklung des endoskopischen Verfahrens und minimalinvasiven Zugangs fort und führten die ADAM-Technik (Axillary Dissection with Access Minimized) unabhängig von der Tumorlokalisation und vom Umfang der axillären Operationsschritte ein.

Alle axillären Operationsschritte erfolgen dabei über den mammären Zugang der Tumorektomie, auf eine separate axilläre Inzision wird verzichtet. Ebenfalls wird auf eine vorangehende Distension und Lipolyse verzichtet, wodurch sich der operative Eingriff in der Axilla auf ein Minimum reduziert [58].

Die Technik wurde erstmals ab November 2002 in der Frauenklinik Rechts der Isar konsequent im Rahmen einer Feasibility-Untersuchung eingesetzt [60]. Vorausgegangen waren Einzelfallerfahrungen, an denen die Technik strukturiert entwickelt wurde. Eingeschlossen in die erste Fallserie wurden alle Patientinnen mit der Indikation zur brusterhaltenden Therapie oder subkutanen/Skin-sparing Mastektomie, bei denen keine Infiltration des M. pectoralis oder der Thoraxwand vorlag [57]. Die Auswahl der Patientinnen erfolgte unabhängig von Alter, Brustgröße, Tumorlokalisation und Nodalstatus.

Die ersten kontrollierten und ausgewerteten Fälle mit der ADAM-Technik zeigten, dass sie mit der Segmentresektion, Quadrantenresektion und der subkutanen/Skin-sparing Mastektomie mit sofortiger Brustrekonstruktion als mammärem Eingriff und der Sentinel-Lymph-Node-Biopsie, einem Lymphknoten-Sampling sowie der kompletten axillären Dissektion als axillärem Eingriff kombiniert werden kann. Die Sentinel-Lymphknoten werden leitliniengemäß mit Technetium und/oder Blaufarbstoff markiert.

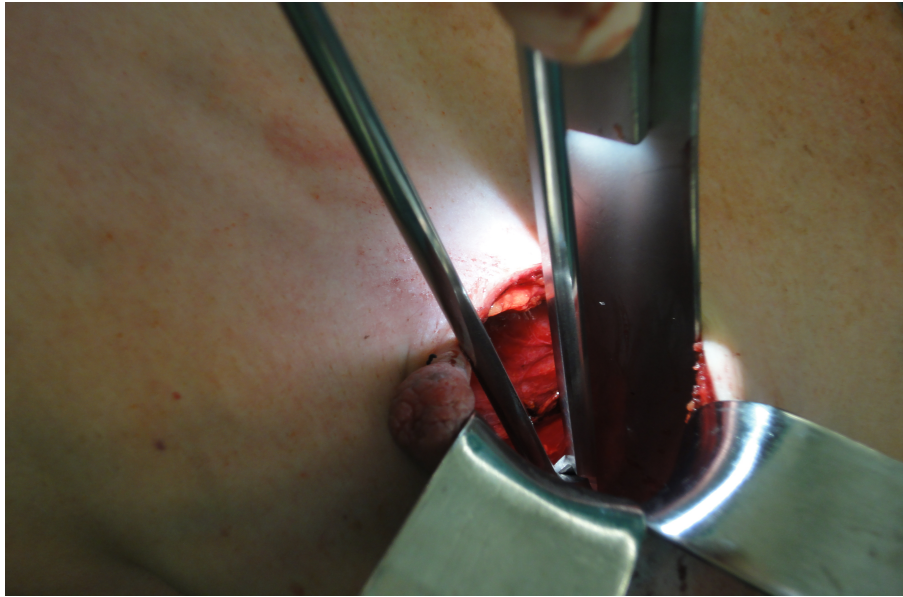




*Abb. 1: Brust und Axilla nach Blaumarkierung*

Als Rekonstruktionsmöglichkeiten nach subkutaner/Skin-sparing Mastektomie werden Brustimplantate und -expander und Eigengewebsrekonstruktionen mit einem Latissimus-dorsi-Flap, DIEP- oder TRAM-Flap gewählt. Die Auswahl des Verfahrens erfolgt in Abhängigkeit von der Tumorgröße, der -lokalisierung und dem Wunsch der Patientin.

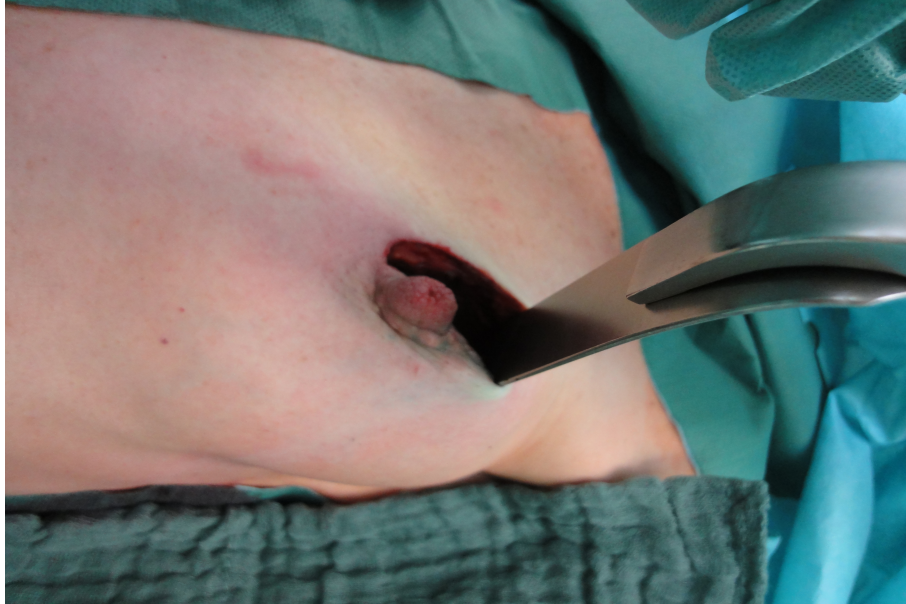Zu den Standardinstrumenten werden zusätzlich ein schmaler Leuchtspiegel (z.B. Firma Aesculap) oder in einigen Fällen endoskopische STEEP-Instrumente (endoskopische Lichtquelle mit integrierter Faszange, Richard Wolf GmbH) oder eine endoskopische Standardlichtquelle und Kamera, ein Lichtkabel und eine Kameraeinheit mit Monitor eingesetzt [64]. Durch Digitalbilder und Videoaufzeichnungen ist eine digitale Dokumentation während der Operation möglich. Weiter werden lange schmale Haken (z.B. nach Langenbeck oder Roux), Pinzetten und Scheren, angepasst an die Distanz mammäre Inzision zur Axilla und evtl. eine bipolare Schere benötigt.



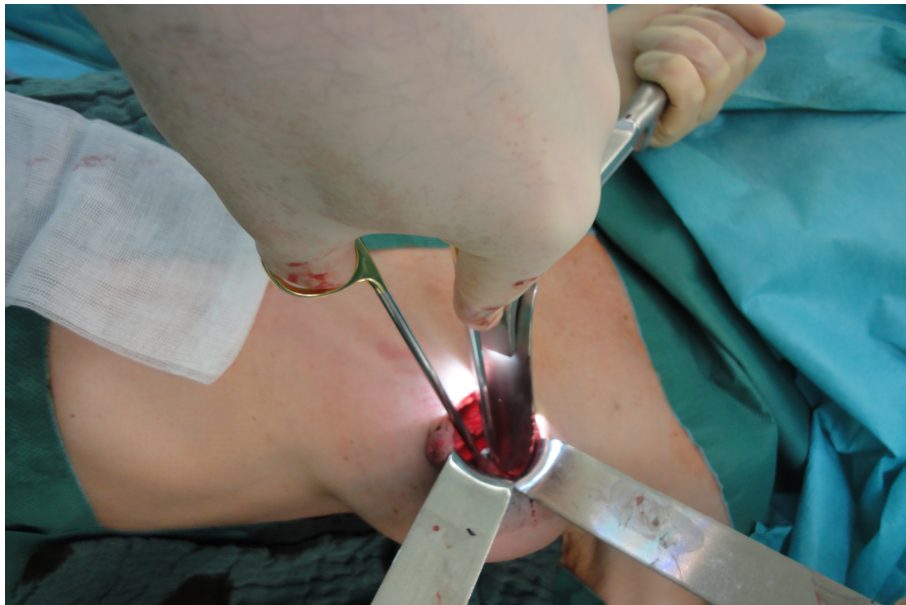*Abb. 2: Verbesserte Sicht durch integrierte Lichtquelle*

Im Operationsteam sind ein erfahrener Operateur und ein Assistent erforderlich. Voraussetzung ist die genaue anatomische Kenntnis der axillären Strukturen. Das Ausmaß der Operation wird durch das klinische Tumorstadium bestimmt. Die Lymphonodektomie erfolgt nach der Tumorektomie. Unter direkter Sicht wird der Brustdrüsenkörper stumpf von der Fascie des M. pectoralis majors über eine Weite von ca. 3 cm in Richtung Fascia axillaris abgehoben und damit der Zugang zum Platzieren der Instrumente geschaffen. Die Dilatation erfolgte anfangs digital, später durch Einsatz von Haken und Schere. Die Fascia axillaris wird scharf eröffnet. Durch die spezielle Instrumentenführung und die dadurch erzeugte Wandspannung wird die Axilla selbst bei kleinem Zugang als weit zu öffnende Höhle dargestellt. Die endoskopischen Instrumente verbessern zusätzlich die Sicht im Operationsfeld, sodass auch kleine Blutgefäße und Nerven gut sichtbar sind. Die Sentinel-Lymph-Node-Biopsie oder axilläre Dissektion kann unter Schonung dieser oberflächlichen Gefäße und Nerven, v.a. der Intercostobrachialnerven durchgeführt werden, eine scharfe Präparation ist selten notwendig. Intraoperativ entscheidet eine Schnellschnittuntersuchung über den axillären Eingriff: Bei entsprechender Indikation erfolgt eine Sentinel-Lymph-Node-Biopsie, bei positiven Sentinel-Lymphknoten oder Verdacht auf Nodalpositivität eine komplette axilläre Dissektion in Level I und II, die bei weiterem Befall und Notwendigkeit auf Level III ausgeweitet

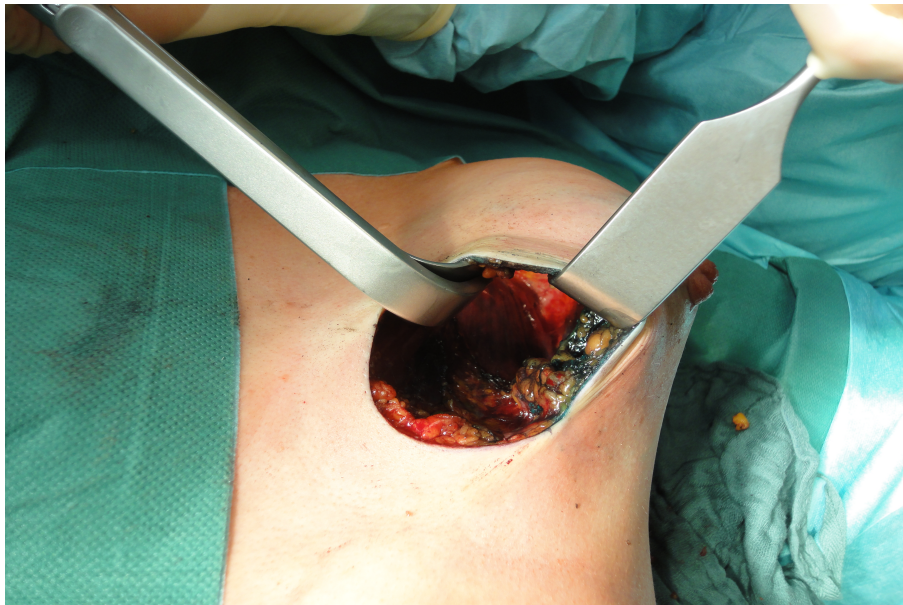werden kann. Entsprechende Erfahrungen auch mit einem ausgeprägten Lymphknotenbefall liegen vor.



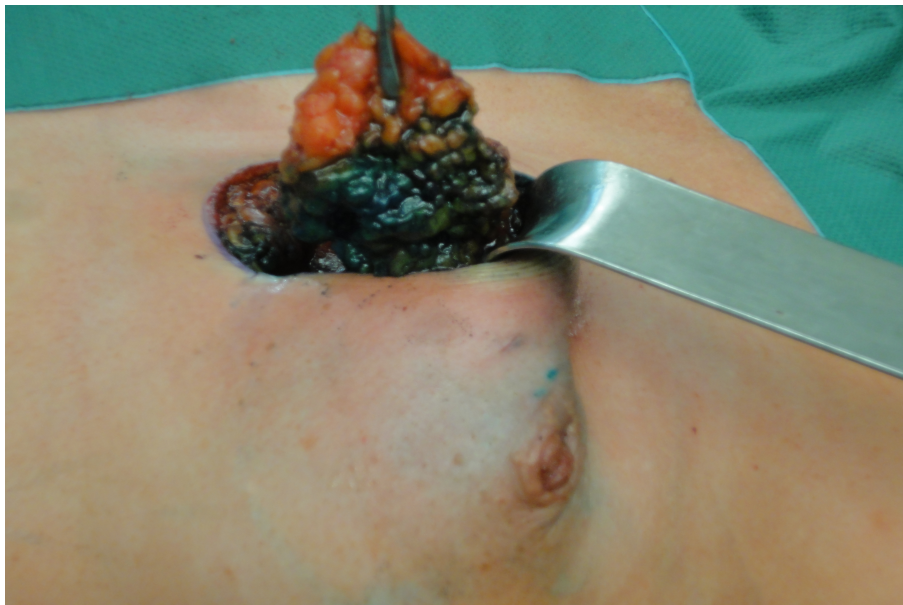*Abb. 3: Periareolärer Zugang*



*Abb. 4: Präparieren des axillären Zugangs*



*Abb. 5: Submamärer Zugang zur Axilla*



*Abb. 6: Exstirpation des Sentinel Lymph Node*

Am Ende des Eingriffes wird die Wundfläche drainiert: Anfangs wurde bei den meisten Patientinnen die axilläre und intramammäre Wundhöhle separat drainiert und die Fascia axillaris mit Einzelknopfnähten verschlossen, um eine Kommunikation der Wundgebiete untereinander zu verhindern und damit die Infektionsgefahr zu minimieren. Später wurde bei Tumoren mit zentralem Tumorsitz und in den äußeren Quadranten auch nur eine Drainage verwendet, die sowohl das mammäre als auch das axilläre Wundgebiet drainiert.

## 2 Zielsetzung der Arbeit

Seit Einführung der ADAM-Technik im Jahr 2002 in der Frauenklinik rechts der Isar wird die Technik konsequent wissenschaftlich ausgewertet.

### 2.1 Ziele der Vorarbeiten

Die erste Phase, als Feasibility-Untersuchung strukturiert, untersuchte die Durchführbarkeit der ADAM-Technik anhand von 18 Patientinnen (FIGO I-III), operiert von 2 Operateuren im Zeitraum 11/2002 bis 03/2003 [57, 60].

Das Durchschnittsalter der Patientinnen betrug 74,7 Jahre (range 49-88). Die Patientinnen wurden in einem mittleren Follow-Up von 8,3 Monate (range 5-10) nachuntersucht.

Alle Patientinnen wurden erfolgreich operiert unabhängig von Alter, Brustgröße und Nodalstatus. Es zeigten sich keine Einschränkungen der ADAM-Technik, sie ist unabhängig von Tumorstadium und -lokalisierung sowie dem Operationsziel in der Axilla (SLNB oder axilläre Dissektion Level I-III) durchführbar. Besonders naheliegend ist die Anwendung bei im oberen äußeren Quadranten lokalisierten Karzinomen. Bei jungen Frauen mit dichterem Brustdrüsengewebe, Tumorlokalisierung in den inneren Quadranten sowie großem Abstand zwischen Tumor und Fascia axillaris ist der Eingriff schwieriger durchführbar.

Die Operationszeit betrug 17-45 Minuten und entspricht damit der Operationszeit bei offener axillärer Dissektion. Die Inzision im Bereich der Brust entsprechend den dortigen, tumorbedingten Erfordernissen war 2,5-8 cm lang, in keinem Fall musste die ursprüngliche Inzision für den axillären Eingriff erweitert werden. Es wurden Tumoren unabhängig von der Quadrantenzuordnung entfernt, das axilläre Resektat wog im Schnitt 42,7 g (range 22-93). Aus onkologischer Sicht konnte die Anzahl von 10 Lymphknoten bei der axillären Dissektion mit einer Ausnahme erreicht werden (92,9%, Ø14,2 Lk, range 8-28). Die Patientinnen zeigten eine weite Spanne von negativem bis ausgeprägt positivem axillärem Nodalstatus. Eine Konversion zur offenen axillären Operation war nicht nötig. Blutungen waren minimal, eine Koagulation war selten notwendig. Es traten keine speziellen intra- und

postoperativen Komplikationen auf. Drainagen wurden für 3-4 Tage postoperativ belassen.

Postoperative axilläre Sensibilitätsstörungen und Schmerzen waren minimal. Bei 2 Patientinnen entwickelte sich ein oberflächliches subkutanes Hämatom von 3 und 5 cm Durchmesser. Es trat keine Gefäß- oder Nervenverletzung mit Sensibilitätsverlust und keine Wundinfektion auf. Ebenso entwickelten sich keine Serome und Lymphödeme (sonographische Kontrolle postoperativ). Das kosmetische Ergebnis ist vergleichbar mit dem nach konventioneller brusterhaltender Therapie, eine postoperative Radiotherapie führte zu keiner Verschlechterung.

Hauptvorteil der ADAM-Methode ist die wesentlich verbesserte Mobilität des operierten Arms. Die aktive Armbeweglichkeit zeigte sich bereits unmittelbar postoperativ oder am 1. post-OP-Tag als uneingeschränkt. Physiotherapeutische Übungen begannen am 1. Tag nach der Operation und förderten die weitere Genesung der Patientinnen.

Die Instrumente sind in jedem OP mit endoskopischer Ausrüstung vorhanden, die Kosten der Operation erhöhen sich durch die ADAM-Technik nicht.

Die zweite Phase, strukturiert als prospektiver Kohortenvergleich, verglich ein Kollektiv von 97 Patientinnen, operiert von 3 Operateuren im Zeitraum 6/2003-3/2004 mit der ADAM-Technik und der konventionellen axillären Dissektion (KAD n=50, ADAM n=47). Es sollte gezeigt werden, welche Vor- und Nachteile die ADAM-Technik gegenüber der konventionellen Technik aufweist, insbesondere hinsichtlich der postoperativen Morbidität.

Die Studie umfasste einen Zeitraum von 3 Jahren, von 6/2003-3/2006. Die Operationen wurden innerhalb von 10 Monaten (06/2003-03/2004) durchgeführt. Die minimale Follow-Up-Zeit wurde auf 24 Monate postoperativ festgelegt und endete 3/2006.

Der Vergleich zeigte eine Senkung der postoperativen Morbidität durch die ADAM-Technik. Der Verzicht auf die axilläre Inzision mit Erhalt des subkutanen Lymphabflusssystemes und der oberflächlichen Nerven und Gefäße im Hautbereich und unmittelbar darunter sowie der Eliminierung einer Wundfläche verbessert die postoperativen Bedingungen. Insbesondere bildeten sich signifikant weniger Lymphserome und -ödeme [62, 75]. Die Schmerzausprägung war geringer mit einer

Verschiebung der Schmerzintensität von leichten bis keine Schmerzen [59]. Klinisch auffällig war auch hier eine deutlich reduzierte Armmorbidity der ADAM-Gruppe, die postoperativ den Arm wesentlich besser bewegen konnte, dabei zum Teil uneingeschränkt [63].

Nach Abschluss und Auswertung dieser Vergleichsuntersuchung mit gezeigtem Vorteil für die Gesamtgruppe der mit ADAM-Technik operierten Patientinnen erfolgte die konsequente Einführung der ADAM-Technik für alle Mammakarzinompatientinnen und die im Brustzentrum operierenden Ärzte und die Integration in die klinisch-operative Ausbildung.

Die vorliegende Arbeit stützt sich somit auf ein Patientinnenklientel, das in der klinischen Routine operiert wurde.

## **2.2 Ziel der vorliegenden Arbeit**

Die vorliegende Arbeit untersucht ein größeres Patientenkollektiv von 250 Patientinnen, operiert im Zeitraum Januar 2006 bis April 2009. Anhand ausgewählter Parameter wird geprüft, ob die ADAM-Technik nach Integration in die klinische Routine auch bei größeren Patientenzahlen Sicherheit und Effektivität behält.



## **3 Material und Methoden**

### **3.1 Auswahl des Patientenkollektivs**

Grundlage dieser Arbeit sind die Daten von 250 Patientinnen mit der histologisch gesicherten Diagnose eines invasiven Mammakarzinoms, die im Zeitraum von Januar 2006 bis April 2009 im Interdisziplinären Brustzentrum der Frauen- und Poliklinik der Technischen Universität München rechts der Isar (Direktorin: Univ.-Prof. Dr. med. Marion Kiechle) mittels ADAM-Technik operiert wurden.

Die Auswahl der Patientinnen erfolgte aus der OP-Datenbank des Interdisziplinären Brustzentrums. Relevant für die Patientinnenauswahl war das Vorliegen der für die Analyse komplett vorliegenden Daten.

Die Patientinnen hatten ein ein- oder beidseitiges Mammakarzinom, das brusterhaltend oder mittels subkutaner/Skin-sparing Mastektomie in Kombination mit der Sentinel-Lymph-Node-Biopsie und/oder einer axillären Dissektion mittels ADAM-Technik operiert wurde. Bei allen Operationen handelte es sich um die erste Operation mit der Indikation zur ADAM-Technik. Operateure waren Oberärzte der Klinik oder Assistenzärzte unter Anleitung von Oberärzten.

Die histologische Aufarbeitung und Befundung des Exzidats erfolgte im Institut für Allgemeine Pathologie und Pathologische Anatomie im Klinikum rechts der Isar.

### **3.2 Einschlusskriterien**

In die retrospektive Datenerhebung wurden Patientinnen eingeschlossen, die folgende Kriterien aufwiesen:

- Histologisch gesichertes invasives Mammakarzinom der Frau, primär oder kontralaterales Rezidiv/Zweitkarzinom
- Erste Operation mit der Indikation zur ADAM-Technik
- Operiert im Zeitraum 01/2006 bis 04/2009
- Brusterhaltende Therapie oder subkutane/Skin-sparing Mastektomie mit Sentinel-Lymph-Node-Biopsie und/oder axilläre Dissektion nach der ADAM-Technik

### 3.3 Datenerhebung

Die Datenerhebung erfolgte retrospektiv durch Einsicht der Patientenakten im Archiv der Frauenklinik rechts der Isar. Anamnesebogen, Operationsbericht, histopathologischer Befund und stationärer Verlaufsbogen der Patientinnen wurden systematisch nach folgenden Daten und klinischen Parametern ausgewertet:

- Patientinnencharakteristika: Geburtsdatum, Operationsdatum, Alter zum Operationsdatum, Altersunterteilung (<40, 40-60, >60 Jahre)
- Operative Parameter: Operation einseitig oder beidseits, operativer Eingriff an der Brust/Axilla, Schnellschnitt des SLN (ja/nein), zusätzlicher Eingriff unabhängig vom Mammakarzinom (ja/nein), Operationszeit (nach Ausmaß des Eingriffes, Art des axillären Eingriffes, mit/ohne intraoperativer Schnellschnittdiagnostik), Schnittführung, Antibiotikagabe (ja/nein), Drainageart, Umstieg auf konventionelle Operation (ja/nein), Grund der Konversion, sekundäre axilläre Dissektion in einer Zweit-OP (bei negativem Schnellschnittergebnis des Sentinel-Lymphknoten aber positiver endgültiger Histologie, ja/nein)
- Tumorcharakteristika: Tumorlokalisierung (Seite, Quadrant), Fokalität/Zentrität, Resektatgröße der Brust/des axillären Dissektats
- Parameter zur onkologischen Sicherheit: Anzahl operativ entfernter Lymphknoten (insgesamt, Sentinel-Lymphknoten, axilläre Lymphknoten), Anzahl positiver Lymphknoten (insgesamt, SLN, axilläre Lk), Ratio positive/entfernte Lymphknoten (insgesamt, SLN, axilläre Lk)
- Postoperative Parameter: Drainageverweildauer, -menge, stationäre Aufenthaltsdauer, Analgetikagabe (ja/nein)
- Postoperative Komplikationen: Hämatom, Lymphserom (jeweils Punktion oder Wundrevision), Wundinfektion

### 3.4 Statistik

Die Datenerfassung und statistische Auswertung erfolgte mit dem Programm Microsoft Excel 2011.

Es wurde eine Datenbank erstellt, alle Daten und klinischen Parameter entweder direkt übernommen, oder in Variablen definiert und umgewandelt, und alle patientenspezifischen Werte, teilweise transformiert in codierte Labels, in die Datenbank eingetragen. Jeder Patientin wurde zur Wahrung der Anonymität eine Nummer zugeteilt.

Anschließend erfolgte eine deskriptive Auswertung (Anzahl, Mittelwert, Median, Unter-/Obergrenze) und die Berechnung folgender Werte:

Sensitivität = richtig positiv/(richtig positiv+falsch negativ)\*100

Spezifität = richtig negativ/(richtig negativ+falsch positiv)\*100

Positiv prädiktiver Wert = richtig positiv/(richtig positiv+falsch positiv)\*100

Negativ prädiktiver Wert = richtig negativ/(richtig negativ+falsch negativ)\*100

Testeffizienz = (richtig positiv+richtig negativ)/Gesamtanzahl der Patienten

Die Ergebnisse wurden graphisch dargestellt und interpretiert.

## 4 Ergebnisse

### 4.1 Anamnestische Daten

Das Alter der Patientinnen am OP-Tag wurde erhoben und die Patientinnen in drei Altersklassen unterteilt:

- <40 Jahre
- 40-60 Jahre
- >60 Jahre

Die jüngste Patientin war 29 Jahre und die älteste 83 Jahre alt. Das mittlere Lebensalter der Patientinnen lag bei 57,7 Jahren.

Der größte Patientenanteil lag in der Gruppe der über 60-jährigen Patientinnen (n=124, 49,6%) (Abb. 7).

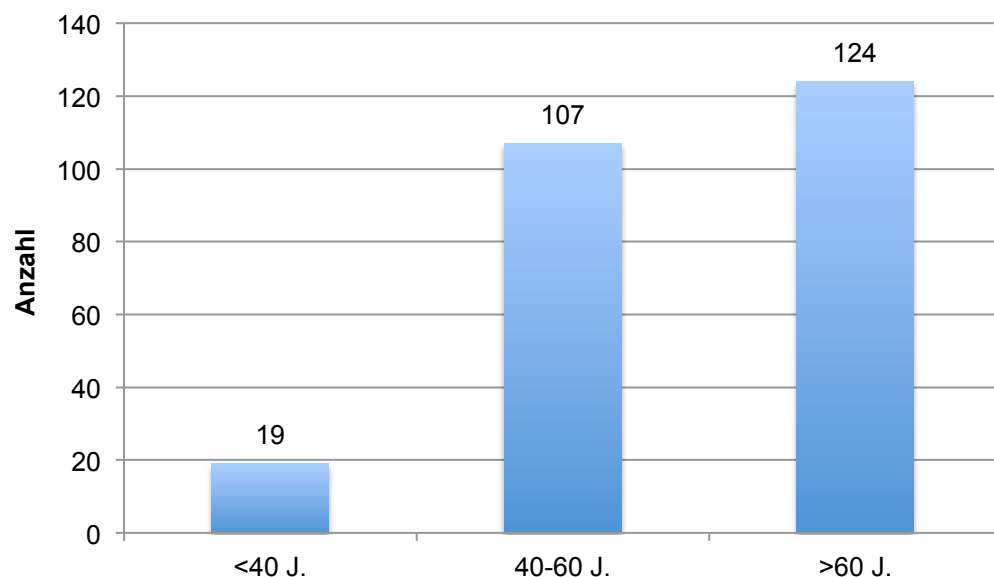


Abb. 7: Altersverteilung der Patientinnen

## 4.2 Die Operation

Die Operationen von 25 Patientinnen wurden ausgewertet.

204 Patientinnen wurden einseitig und 5 Patientinnen beidseits nach der ADAM-Technik operiert.

Weitere 31 Patientinnen wurden ebenfalls beidseits an der Mamma operiert, jedoch auf nur einer Seite mittels ADAM-Technik. Bei weiteren 10 Patientinnen erfolgte einseitig die Operation nach ADAM und zusätzlich ein von der Brust-Operation unabhängiger Eingriff während derselben Operation (Tab. 1).

Damit gingen insgesamt 255 Eingriffe nach der ADAM-Technik in die Statistik ein.

	n
einseitig ADAM	204
beidseits ADAM	5
beidseits OP, ADAM+andere Brust-OP	31
ADAM+weitere OP nicht an der Brust	10

*Tab. 1: Operationsübersicht*

#### 4.2.1 Operativer Eingriff an der Brust

In 204 Fällen (80,0%) und damit am häufigsten wurde eine Segmentresektion durchgeführt. In 25 Fällen (9,8%) erfolgte eine Quadrantenresektion und in 26 Fällen (10,2%) eine subkutane/Skin-sparing Mastektomie (Abb. 8).

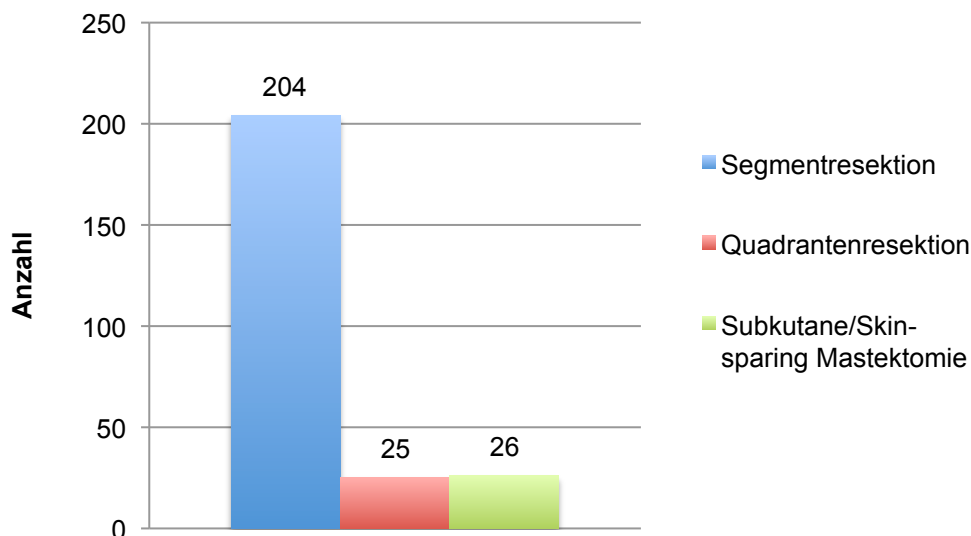


Abb. 8: Art der Brust-Operation

Als Rekonstruktionsverfahren bei der subkutanen/Skin-sparing Mastektomie wurde in 18 Fällen (69,2%) ein Expander eingelegt und im Intervall in einer Zweit-OP ein endgültiges Implantat eingesetzt. In 2 Fällen (7,7%) wurde sofort ein Implantat eingesetzt. In 4 Fällen (15,4%) erfolgte die Rekonstruktion mit einem Latissimusdorsi-Flap, dabei in 3 Fällen (11,5%) zusammen mit einem Implantat und in einem Fall (3,8%) mit einem Expander. In einem Fall (3,8%) wurde mit einem TRAM-Flap gedeckt. In einem weiteren Fall (3,8%) erfolgte keine Rekonstruktion (Tab. 2).

## Ergebnisse

---

	n	%	
Expander+Implantat	18	69,2	
Implantat	2	7,7	
Latissimus-dorsi-Flap	Implantat	3	11,5
	Expander	1	3,8
Tram-Flap	1	3,8	
Keine Rekonstruktion	1	3,8	

*Tab. 2: Rekonstruktionsverfahren bei subkutaner/Skin-sparing Mastektomie*

#### 4.2.2 Operativer Eingriff in der Axilla

In 174 Fällen (68,2%) und damit am häufigsten wurde eine alleinige Sentinel-Lymph-Node-Biopsie durchgeführt. In 22 Fällen (8,6%) wurde zunächst eine SLNB durchgeführt und bei positivem Lymphknotenbefall im intraoperativen Schnellschnitt (SS) eine axilläre Dissektion angeschlossen. In 53 Fällen (20,8%) erfolgte eine axilläre Dissektion ohne vorherige SLNB bei klinischem Verdacht auf einen positiven Lymphknotenstatus oder bei Zustand nach primär systemischer Therapie. In 6 Fällen (2,4%) wurde eine SLNB mit anschließender axillärer Dissektion durchgeführt, dabei in 3 Fällen (1,2%) trotz negativem Schnellschnittergebnis, z.B. bei palpatorisch sehr suspekten Lymphknoten, in 2 Fällen (0,8%) bei erfolglosem Schnellschnitt und in einem Fall (0,4%) ohne intraoperative Schnellschnittuntersuchung bei vergrößerten Lk intraoperativ (Abb. 9, Tab. 3). In diesen Fällen lag eine hohe Wahrscheinlichkeit für eine bestehende axilläre Metastasierung vor oder konnte durch die Schnellschnittuntersuchung nicht ausgeschlossen werden (Tab. 4).

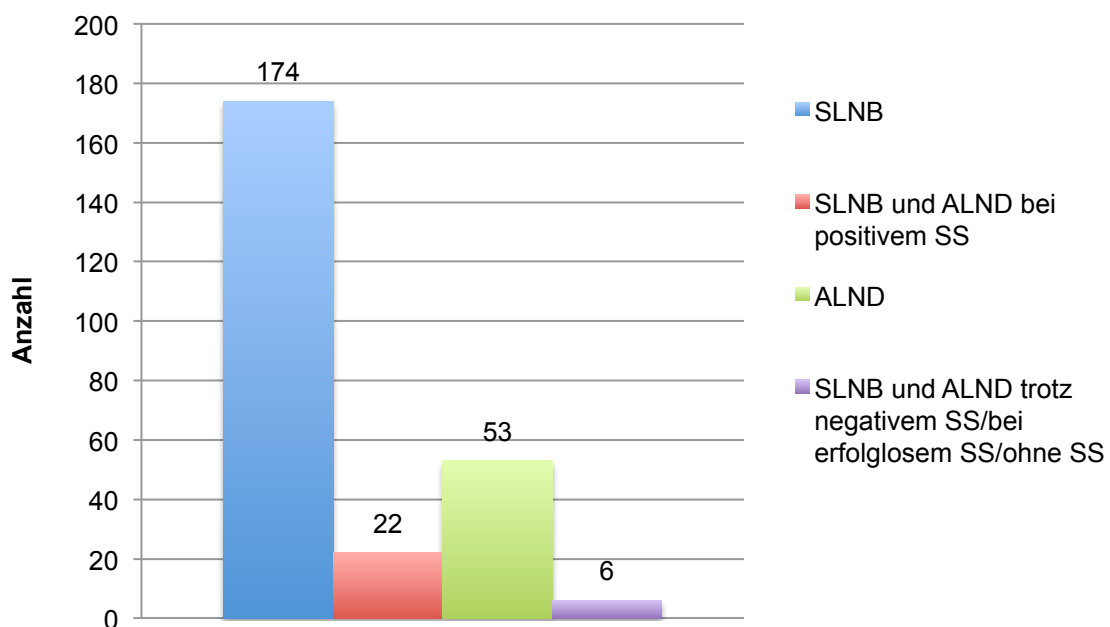


Abb. 9: Axilläre Operation



## Ergebnisse

---

	n	%
SLNB	174	68,2
SLNB und ALND bei positivem SS	22	8,6
ALND	53	20,8
SLNB und ALND trotz negativem SS/ bei erfolglosem SS/ohne SS	6	2,4

*Tab. 3: Axilläre Operation*

	n
N0 im SS	1
Keine Lk im SS	1
nicht eindeutig identifizierbarer Lk	1
klinisch auffällige Lk, vergrößert und derb	1
vergrößerte Lk intraoperativ (kein SS)	1
große Tumorgroße	1

*Tab. 4: Gründe für eine SLNB mit anschließender ALND trotz negativem SS/bei erfolglosem SS/ohne SS*

### 4.2.3 Schnellschnittuntersuchung der Axilla

Bei 202 Eingriffen (79,2%) erfolgte eine intraoperative Schnellschnittuntersuchung des axillären Dissektats. In den meisten Fällen (n=197, 97,5%) wurde ein Schnellschnitt nach einer SLNB durchgeführt, in 5 Fällen wurde ein Schnellschnitt auch im Rahmen einer axillären Dissektion durchgeführt (Abb. 10).

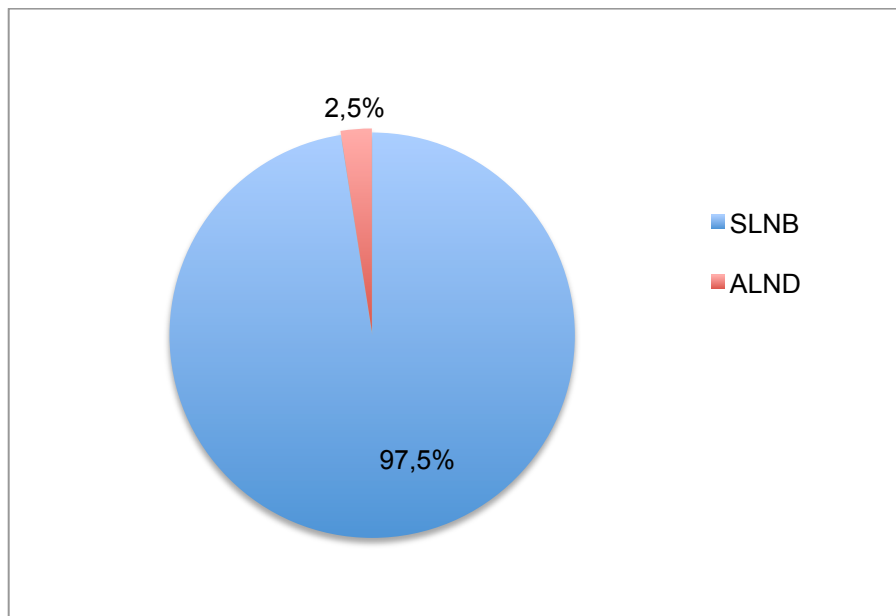


Abb. 10: Verteilung des intraoperativen Schnellschnittes

In 199 von 202 Fällen (98,5%) wurden bei der Schnellschnittuntersuchung erfolgreich Lymphknoten entfernt. In 3 Fällen (1,5%) erbrachte der Schnellschnitt kein Ergebnis, weil kein eindeutiger (Sentinel-) Lymphknoten im entfernten Gewebe identifiziert werden konnte, dabei in 2 Fällen in Verbindung mit einer SLNB und in einem Fall mit einer axillären Dissektion.

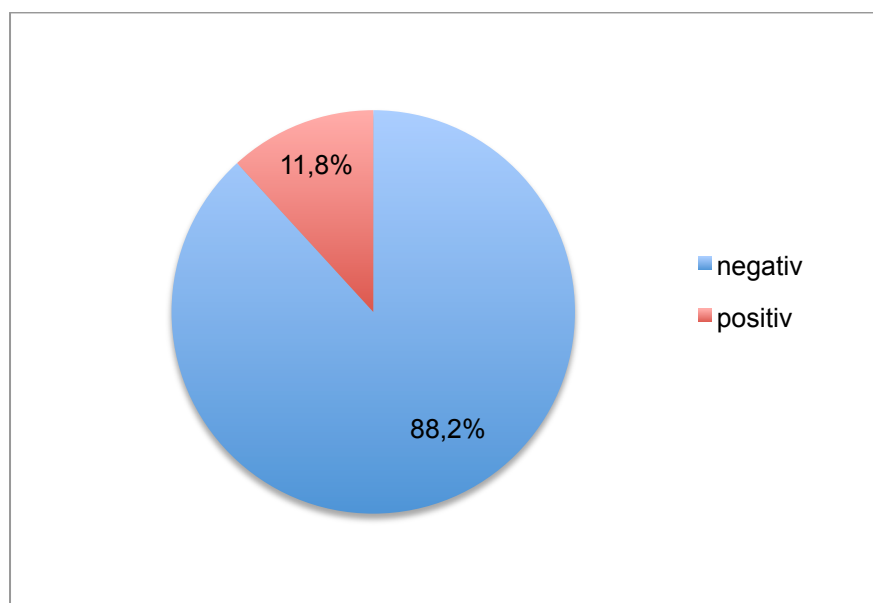
Bei 197 von 202 Eingriffen (97,5%), in denen eine SLNB stattfand, erfolgte eine intraoperative Schnellschnittuntersuchung (Tab. 5). Bei positivem Sentinel-Lymphknoten oder intraoperativ erkennbar vergrößerten Lymphknoten erfolgte eine axilläre Dissektion in Level I und II, bei ausgedehnterem Befall auch in Level III. Eine Ausnahme war ein Fall mit Mikrometastasen (pN1mi), in dem auf eine axilläre Dissektion verzichtet wurde.

In 5 Fällen wurde kein Schnellschnitt im Rahmen einer SLNB durchgeführt, dabei in 2 Fällen aufgrund personeller Engpässe bei später Operationszeit, in einem Fall bei intraoperativ erkennbar vergrößerten Lymphknoten und in 2 Fällen ohne Angabe einer Begründung.

	n	%
ja	197	97,5
nein	5	2,5

*Tab. 5: Intraoperativer Schnellschnitt bei SLNB*

Von den erfolgreichen Schnellschnittuntersuchungen (n=195) bei einer SLNB waren 172 (88,2%) negativ und 23 (11,8%) positiv (Abb. 11).



*Abb. 11: Schnellschnittergebnis bei SLNB*

Das Ergebnis der Schnellschnittuntersuchungen mit erfolgreicher Detektion (n=199) stimmte in 191 Fällen (96,0%) mit der endgültigen Histologie überein und war in 25 Fällen (12,6%) richtig positiv und in 166 Fällen (83,4%) richtig negativ. In 8 Fällen (4,0%) war das Ergebnis der Schnellschnittuntersuchung falsch negativ, alle in Verbindung mit einer SLNB. Es gab keine falsch positiven Fälle (Abb. 12).

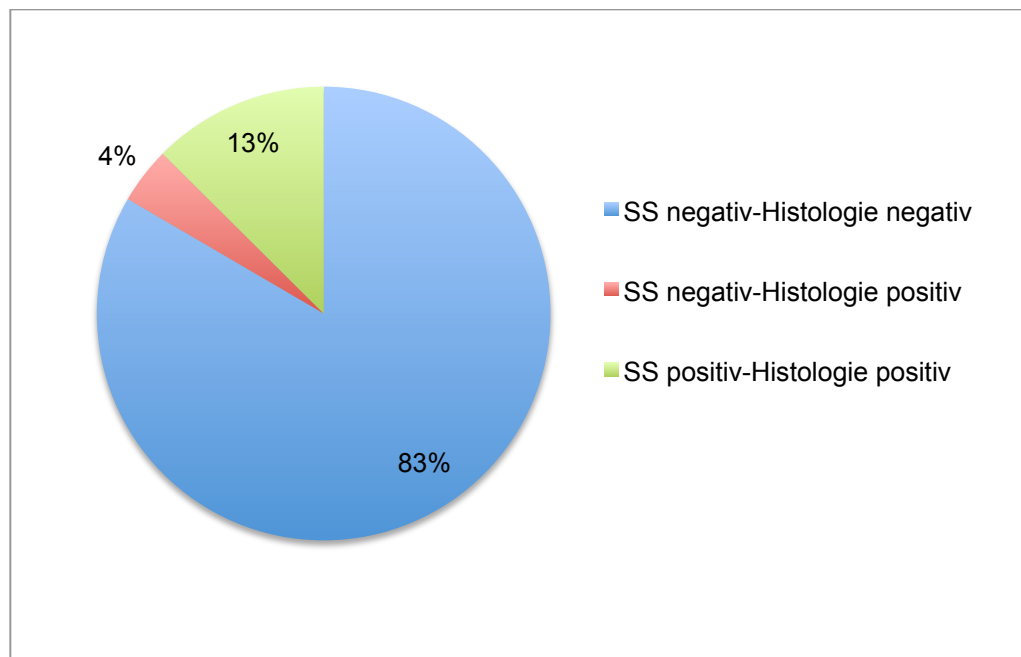


Abb. 12: Schnellschnittergebnis versus endgültige Histologie

Damit ergibt sich für die Schnellschnittuntersuchung eine Sensitivität von 75,8%, eine Spezifität von 100%, ein positiver prädiktiver Wert von 100%, ein negativer prädiktiver Wert von 95,4% und eine Testeffizienz von 96%.

In 5 der 8 als falsch negativ eingestuften Fälle (62,5%) wurde in einer Zweit-OP eine sekundäre axilläre Dissektion durchgeführt.

In den anderen 3 Fällen wurde auf eine sekundäre axilläre Dissektion verzichtet, dabei in 2 Fällen bei Mikrometastasen in einem Sentinel-Lymphknoten (pN1mi) und in einem Fall bei einem befallenen Sentinel-Lymphknoten (pN1a).

#### 4.2.4 Operationszeit

##### Operationszeit nach Ausmaß des Eingriffes

Die Gesamtoperationszeit als Zeit für die Operation der Brust, der Axilla einschließlich der Zeiten für intraoperative Präparateradiographie und intraoperative Schnellschnittuntersuchungen des mammären und axillären Präparates wurde für die verschiedenen Kategorien der Operationen nach unterschiedlichem Ausmaß einzeln aufgeschlüsselt.

Die mittlere Operationszeit von einseitigen ADAM-Eingriffen betrug 80 Minuten, mit einer Unter- und Obergrenze von 25-395 Minuten. Beidseitige Eingriffe waren entsprechend länger mit einer mittleren Operationszeit von 125 Minuten bei beidseitigen ADAM-Eingriffen und 110 Minuten bei beidseitiger Brust-Operation mit einseitigem ADAM-Eingriff. Auch bei Operationen mit einem zusätzlichen, von der Brust unabhängigen Eingriff ist die Operationszeit verlängert mit einem Mittel von 125 Minuten (Tab. 6).

	Operationszeit (min)		
	n	Mittelwert	Unter-/ Obergrenze
einseitig ADAM	204	80	25-395
beidseits ADAM	5	125	80-215
beidseits OP, ADAM+andere	31	110	50-180
ADAM+OP nicht an der Brust	10	125	40-250

*Tab. 6: Operationszeit nach Ausmaß des Eingriffs; die Operationszeit wurde als Schnitt-Nahtende-Zeit gemessen, schließt den mammären Eingriff und die Zeit für Präparateradiographie und Schnellschnittuntersuchung von Brustpräparat und axillärem Dissektat ein*

### Operationszeit einseitiger ADAM-Eingriffe

Die Operationszeit einseitiger ADAM-Eingriffe mit SLNB betrug im Mittel 74 min (median 70, range 25-155), mit SLNB und anschließender ALND im Mittel 103 min (median 96, range 55-165) und mit alleiniger ALND im Mittel 86 min (median 70, range 30-395) (Tab. 7).

	Operationszeit (min)			
	n	Mittelwert	Unter-/ Obergrenze	Median
SLNB	141	74	25- 155	70
SLNB+ALND	22	103	55- 165	96
ALND	41	86	30- 395	70

Tab. 7: Operationszeit einseitiger ADAM-Eingriffe nach Art des axillären Eingriffs

### Operationszeit mit/ohne Schnellschnittuntersuchung

Für einen Vergleich der Operationszeit mit und ohne intraoperativem Schnellschnitt wurden die Operationen nach der Eingriffsart an Brust und Axilla kategorisiert und die jeweilige Operationszeit mit und ohne Schnellschnitt verglichen.

Bei Patientinnen mit beidseitigem Eingriff mittels ADAM-Technik wurde die Operationszeit nicht für den einzelnen Eingriff an einer Brust gemessen, sondern die Operationszeit der gesamten Operation für die Berechnungen eingesetzt.

Die mittlere Operationszeit von Operationen mit intraoperativem Schnellschnitt ist in allen Operationskategorien länger als bei Eingriffen ohne Schnellschnitt. Auch die Unter- und Obergrenze ist meist höher bei Operationen mit Schnellschnittuntersuchung. Tab. 8 gibt eine Übersicht.

	Operationszeit (min)					
	ohne SS			mit SS		
	n	Mittelwert	Unter-/Obergrenze	n	Mittelwert	Unter-/Obergrenze
Segmentresektion/SLNB	3	69	25-110	154	78	30-215
Segmentresektion/SLNB+ALND	1	55	55	22	117	75-250
Segmentresektion/ALND	20	71	30-215	4	76	60-105
Quadrantenresektion/SLNB	0			11	87	50-120
Quadrantenresektion/SLNB+ALND	0			3	91	90-92
Quadrantenresektion/ALND	10	88	55-180	1	105	105
Subkutane Mastektomie/ALND	1	70	70	0		
Subkutane Mastektomie, Expander/SLNB	0			4	93	80-110
Subkutane Mastektomie, Expander/SLNB+ALND	0			2	150	125-175
Subkutane Mastektomie, Expander/ALND	11	98	62-165	1	120	120
Subkutane Mastektomie, Implantat/SLNB	0			1	95	95
Subkutane Mastektomie, Implantat/SLNB+ALND	0			0		
Subkutane Mastektomie, Implantat/ALND	1	90	90	0		

## Ergebnisse

Subkutane Mastektomie, Latissimus-dorsi-Flap und Expander/Implantat/SLNB	1	125	125	0		
Subkutane Mastektomie, Latissimus-dorsi-Flap und Expander/Implantat/SLNB+ALND	0			0		
Subkutane Mastektomie, Latissimus-dorsi-Flap und Expander/Implantat/ALND	3	186	170-199	0		
Subkutane Mastektomie, TRAM-Flap/SLNB	0			0		
Subkutane Mastektomie, TRAM-Flap/SLNB+ALND	0			0		
Subkutane Mastektomie, TRAM-Flap/ALND	1	395	395	0		

Tab. 8: Operationszeit mit/ohne intraoperativem Schnellschnitt nach Eingriffsart



#### 4.2.5 Schnitfführung

In den häufigsten Fällen erfolgte die Inzision im über dem Tumor liegenden Hautareal (n=121, 47,5%) oder von zentral/periareolär, z.B. als Mastopexie (n=92, 36,1%). Seltener wurde der Schnitt am äußeren Rand der Brust (n=21, 8,2%) oder an der Submammarfalte (n=3, 1,2%) gesetzt. In 14 Fällen (5,5%) fanden sich andere Angaben, wie etwa 2 Schnitte, Schnitt entlang einer bereits vorhandenen Narbe, T-Schnitt etc. (Tab. 9). In 4 Fällen (1,6%) fanden sich keine Angaben im OP-Bericht (Abb. 13).

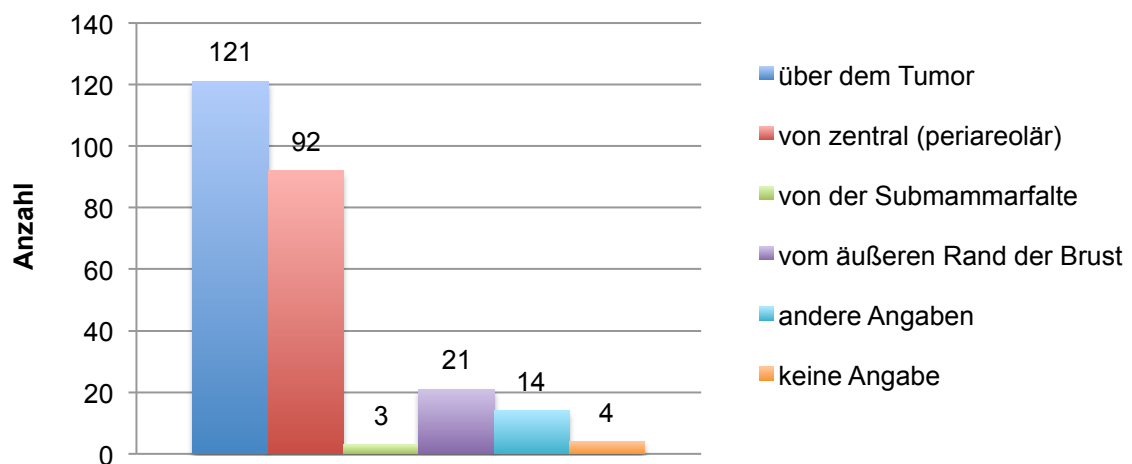


Abb. 13: Schnitfführung

	n
2 Schnitte	4
Inzision einer alten Narbe	3
über Reduktionsmastektomie nach Ribeiro mit cranialer Stielung	1
im Stielbereich, T-Schnitt, Reduktionsplastik nach McKissock	1
vertikale Reduktionsinzision	1
umgekehrter T-Schnitt	2
bogenförmiger Schnitt von periareolär bis über das Gebiet der Hauteinziehung	1
Längsschnitt median	1

*Tab. 9: Andere Angaben unter Schnittführung*

Eine Schnittverlängerung der für den mammären Eingriff gewählten Inzision für den axillären Eingriff war in keinem Fall notwendig.

### **4.2.6 Antibiotikagabe**

Alle Patientinnen erhielten während der Operation ein Antibiotikum zur Prävention einer intraoperativen Infektion.

Als Standard der perioperativen Antibiotikaphylaxe wurde in den meisten Fällen Cefuroxim eingesetzt, seltener Ampicillin, z.B. bei gegebener Indikation zur Endokarditisprophylaxe, sowie Unacid®, Ciprobay® und Sobelin® bei Cefuroxim-unverträglichkeit oder bekannter Wundheilungsstörung.

#### 4.2.7 Drainagen

Bei den meisten Patientinnen wurde zur Ableitung der Wundflüssigkeit eine Blake-Drainage gelegt, die sowohl Axilla als auch Brust drainiert (n=222, 87,1%). Seltener wurden bei kleineren Wundflächen Redon-Drainagen verwendet.

Bei größeren Wundflächen wurden zwei Drainagen gelegt (n=33, 12,9%), dabei wurde zumeist eine Blake-Drainage in die Axilla und eine Redon-Drainage in das Brustwundgebiet gelegt. In 2 Fällen wurden zwei Blake-Drainagen eingesetzt (Tab. 10).

	n	%
1 Drainage	222	87,1
2 Drainagen	33	12,9

Tab. 10: Anzahl der Drainagen

#### 4.2.8 Umstieg auf konventionelle Operationstechnik

Die Operation mittels ADAM-Technik verlief in 252 Fällen (98,8%) erfolgreich.

In 3 Fällen (1,2%) musste intraoperativ auf die konventionelle offene axilläre Operationstechnik umgestiegen werden.

Fall 1: Darstellung der Sentinel-Lymphknoten über den periareolären Schnitt nicht möglich

Fall 2: Keine blaumarkierten Sentinel-Lymphknoten über den Schnitt der Tumorektomie darstellbar, nur Technetiumanreicherung, daher axillärer Schnitt zur SLNB

Fall 3: Entfernung der Sentinel-Lymphknoten durch die Inzision der Tumorektomie, positives Schnellschnittergebnis, axillärer Schnitt zur axillären Dissektion

## 4.3 Tumorspezifische Faktoren

### 4.3.1 Tumorlokalisation

In 129 Fällen (50,6%) war die linke Brust, in 126 Fällen (49,4%) die rechte Brust befallen (Tab. 11).

	n	%
rechts	126	49,4
links	129	50,6

Tab. 11: Seitenlokalisation des Tumors

Nach der ICD-10 Klassifikation (International Classification of Diseases) der WHO trägt das Mammakarzinom den Schlüssel C50, welcher nach der Tumorlokalisation weiter untergliedert ist.

Die Darstellung der Tumorlokalisation erfolgte in leicht abgewandelter Form der C50-Klassifikation. Zum Punkt „mehrere Teilregionen“ wurden mittig zwischen 2 Quadranten liegende Tumoren, quadrantenüberschreitende Tumoren und multizentrische Tumoren gezählt.

Der größte Anteil der Tumoren (n=110, 43,1%) trat im oberen äußeren Quadranten auf, gefolgt von Tumoren mit Lokalisation in mehreren Teilregionen (n=79, 31,0%). Die anderen drei Quadranten, oben innen (n=18, 7,1%), unten innen (n=14, 5,5%) und unten außen (n=22, 8,6%) waren etwa gleich häufig vertreten. Der zentrale Bereich war am seltensten befallen (n=12, 4,7%) (Abb. 14).

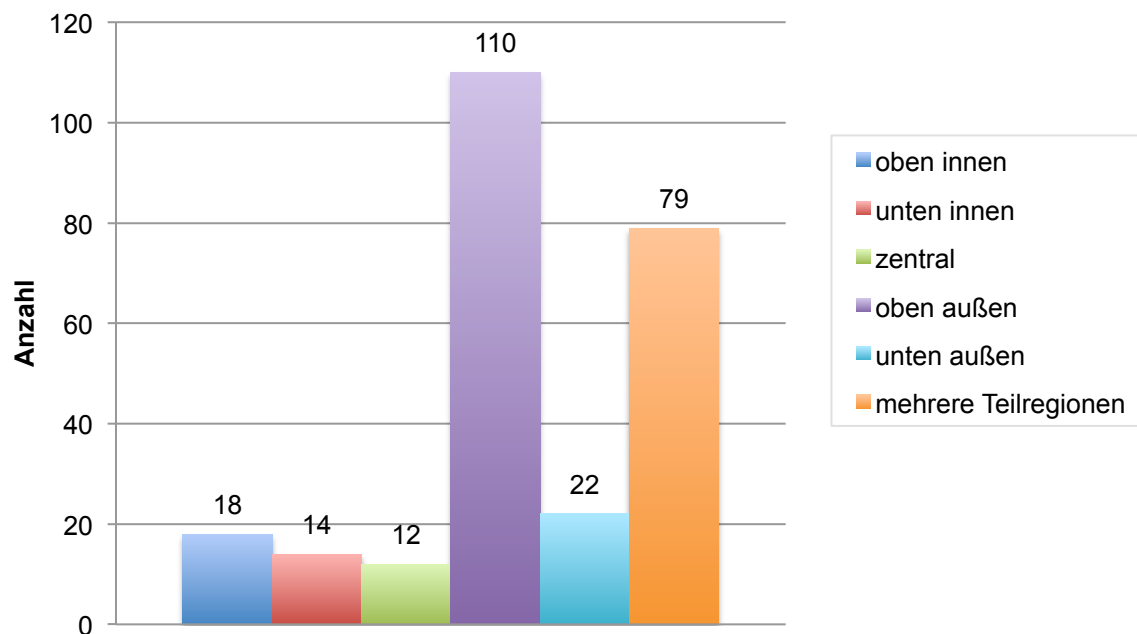


Abb. 14: Tumorkalisation

#### 4.3.2 Fokalität/Zentrität

Multifokal bezeichnet das Auftreten mehrerer Tumorherde im selben Quadranten, multizentrisch das Auftreten von Tumorherden in mehreren Quadranten.

Tab. 12 zeigt eine Übersicht über die Fokalität und Zentrität der Tumoren. Am häufigsten traten unifokale Tumoren auf (n=215, 84,3%).

	n	%
unifokal	215	84,3
multifokal	5	2
multizentrisch	35	13,7

Tab. 12: Verteilung der Tumorfokalität/-zentrität

### 4.3.3 Resektatgröße

Die Resektatgröße der Brust und des axillären Dissektats wurde in den Histologiebefunden teilweise nicht in Zentimetern angegeben, sondern als Gewicht (in Gramm). Teilweise waren auch keine exakten Werte angegeben, sondern nur Überschlagsgrößen, z.B. zweimal max. 0,5 cm. In diesen Fällen wurden die Werte bei der Berechnung gerundet, sodass die Resektatgrößen insgesamt eher als überschlagsmäßige Werte anzusehen sind.

#### Resektatgröße der Brust

Die Resektatgröße der Brust konnte in 254 Fällen erhoben werden. In einem Fall war im Histologiebefund nur das Gewicht des mammären Resektats angegeben. Im Mittel wurde 762,68 cm<sup>3</sup> Brustgewebe mit Tumor entfernt. Das Minimum betrug 7,5 cm<sup>3</sup>, das Maximum 18406,25 cm<sup>3</sup> (Tab. 13).

	Mittelwert	Unter-/ Obergrenze
<b>Resektatvolumen (cm<sup>3</sup>)</b>	762,68	7,5- 18406,25

Tab. 13: Resektatgröße der Brust (cm<sup>3</sup>)

#### Resektatgröße des axillären Dissektats

Die axilläre Resektatgröße war in 235 Fällen evaluierbar. In den anderen Fällen konnte aufgrund der oben genannten Gründe keine Resektatgröße berechnet werden. Das Mittel lag bei 88,99 cm<sup>3</sup>, die Unter-/Obergrenze reichte von 0,009-1875 cm<sup>3</sup> (Tab. 14).

## Ergebnisse

---

	Mittelwert	Unter-/ Obergrenze
<b>Resektatvolumen (cm<sup>3</sup>)</b>	88,99	0,009- 1875

*Tab. 14: Resektatgröße des axillären Dissektats (cm<sup>3</sup>)*

## 4.4 Parameter zur onkologischen Sicherheit

### Lymphknotenstatus

Für eine bessere Übersicht erfolgt die Darstellung der Ergebnisse im Folgenden nach der Art des axillären Eingriffs, in Form der Sentinel-Lymphknoten-Biopsie, der kompletten axillären Dissektion oder als Kombination beider Verfahren.

#### 4.4.1 Anzahl entfernter Lymphknoten

In 174 Fällen erfolgte eine SLNB als alleiniger axillärer Eingriff, dabei wurden in 172 Fällen erfolgreich Sentinel-Lymphknoten entfernt. In 2 Fällen fanden sich keine Lymphknoten im axillären Dissektat.

Im Mittel wurden 2 SLN entfernt (range 0-8) (Tab. 15). Bei erfolgreicher SLNB wurden in der Mehrzahl der Fälle (n=158, 92,0%) weniger als 5 SLN entfernt (Tab. 16).

	n	Mittelwert	Minimum	Maximum
SLNB	174	2	0	8
SLNB+ALND	28	14	5	21
ALND	53	16	0	31

Tab. 15: Anzahl entfernter Lymphknoten nach Art des axillären Eingriffs

	n	%
1-4	158	91,9
5-8	14	8,1

Tab. 16: Anzahl entfernter Sentinel-Lymphknoten bei SLNB



In 50 Fällen wurden bei der SLNB auch nachgeschaltete axilläre Lymphknoten entfernt.

Im Mittel wurden dabei zusätzlich 3 axilläre Lk entfernt (range 1-11) (Tab. 17). In den meisten Fällen (n=42, 84,0%) wurden weniger als 6 axilläre Lymphknoten entfernt .

	Mittelwert	Minimum	Maximum
Lk	3	1	11

*Tab. 17: Anzahl entfernter axillärer Lymphknoten bei SLNB*

In 4 Fällen (2,3%) wurde ein intramammärer Lk bei der SLNB entfernt.

In 28 Fällen erfolgte eine SLNB mit anschließender ALND, in 22 Fällen aufgrund eines positiven Schnellschnittergebnisses und in 6 Fällen trotz negativem SS, bei erfolglosem SS oder ohne intraoperativen SS. In allen Fällen fanden sich Lymphknoten im axillären Dissektat, was einer Detektionsrate von 100% entspricht.

Im Mittel wurden 14 Lk entfernt (range 5-21) (Tab. 15). In den meisten Fällen (n=26, 92,9%) wurden  $\geq 10$  Lk entfernt. In 2 Fällen (7,1%) wurden weniger als 10 Lk entfernt (Tab. 18).

	n	%
<10	2	7,1
10-20	24	85,7
>20	2	7,1

*Tab. 18: Anzahl entfernter Lymphknoten bei SLNB+ALND*

In 53 Fällen erfolgte eine axilläre Dissektion als alleiniger axillärer Eingriff, dabei wurden in 52 Fällen erfolgreich Lymphknoten entfernt.

Im Mittel wurden 16 Lk (range 0-31) (Tab. 15). In 51 Fällen (96,2%) wurden mehr als 10 Lk entfernt. In 2 Fällen (3,8%) wurden weniger als 10 Lk entfernt, dabei wurde in einem Fall kein Lk entfernt (Tab. 19).

	n	%
<10	2	3,8
10-20	38	71,7
>20	13	24,5

Tab. 19: Anzahl entfernter Lymphnoten bei ALND

#### 4.4.2 Anzahl positiver Lymphknoten

Bei 172 Eingriffen mit erfolgreicher alleiniger SLNB waren 163 Fälle (94,8%) nodalnegativ (N0). 9 Fälle (5,2%) waren nodalpositiv (Tab. 21). In 8 Fällen (4,7%) fanden sich positive Sentinel-Lymphknoten, das Maximum lag bei 2 befallenen SLN (Tab. 22). In einem Fall fand sich ein befallener nachgeschalteter axillärer Lymphknoten, wobei der SLN tumorfrei war.

Bei Eingriffen mit einer SLNB und anschließender ALND aufgrund eines positiven Schnellschnittergebnisses war der Nodalstatus in 22 Fällen (100%) positiv.

In einem Fall, bei dem eine SLNB und ALND bei erfolglosem Schnellschnitt durchgeführt wurde, war der Nodalstatus ebenfalls positiv (Tab. 21).

Im Mittel waren bei kombinierter SLNB und ALND 2 Lymphknoten befallen (range 0-14) (Tab. 22). In den 23 nodalpositiven Fällen waren in den meisten Fällen (91,3%) weniger als 6 Lk befallen (Tab. 23).

Bei erfolgreichen Eingriffen mit alleiniger ALND (n=52) war der Nodalstatus in 30 Fällen (57,7%) positiv (Tab. 21). In einem Fall konnte die genaue Anzahl positiver Lymphknoten nicht bestimmt werden (Lymphknotenkonglomerat mit Karzinometastasen). Im Mittel fanden sich 3 positive Lk (range 0-22) (Tab. 22). In der Mehrzahl (63,3%) waren weniger als 6 Lk befallen (Tab. 24)

Insgesamt war der Nodalstatus in 62 Fällen (24,3%) positiv (Tab. 20).

## Ergebnisse

Nodalstatus	n	%
positiv	62	24,3
negativ	193	75,7

Tab.20: Nodalstatus

Nodalstatus	SLNB		SLNB+ALND		ALND	
	n	%	n	%	n	%
positiv	9	5,2	23	82,1	30	57,7
negativ	163	94,8	5	17,9	22	42,3

Tab.21: Nodalstatus nach Art der axillären Operation

	n	Mittelwert	Minimum	Maximum
SLNB	172	0	0	2
SLNB+ALND	28	2	0	14
ALND	52	3	0	22

Tab.22: Anzahl positiver Lymphknoten nach Art der axillären Operation

	n	%
1-5	21	91,3
6-10	1	4,3
>10	1	4,3

Tab. 23: Anzahl positiver Lymphknoten bei SLNB+ALND

	n	%
1-5	19	63,3
6-10	6	20,0
>10	4	13,3
keine Angabe	1	3,3

Tab. 24: Anzahl positiver Lymphknoten bei ALND

#### 4.4.3 Ratio positive/entfernte Lymphknoten

Die Ratio positive/entfernte Lymphknoten konnte bei Operationen mit alleiniger SLNB in 172, mit SLNB und ALND in 28 und mit alleiniger ALND in 51 Fällen bestimmt werden. Bei alleiniger SLNB und alleiniger ALND war die Ratio in jeweils 2 Fällen nicht bestimmbar, da sich keine Lymphknoten im axillären Dissektat fanden oder die genaue Anzahl entfernter Lymphknoten nicht bestimmbar war.

Die Ratio positive/entfernte Lymphknoten betrug bei alleiniger SLNB, SLNB mit anschließender ALND und alleiniger ALND im Mittel 0,03, 0,14 und 0,19, mit einer Untergrenze von jeweils 0 und einer Obergrenze von 1, 0,93 und 1 (Tab. 25).

	n	Mittelwert	Unter-/ Obergrenze
SLNB	172	0,03	0- 1
SLNB+ALND	28	0,14	0- 0,93
ALND	51	0,19	0- 1

Tab. 25: Ratio positive/entfernte Lymphknoten nach Art des axillären Eingriffs

## 4.5 Postoperativer Verlauf

### 4.5.1 Stationäre Aufenthaltsdauer

Die Patientinnen konnten im Mittel nach 5 Tagen (mean 5,16) entlassen werden. Die kürzeste Aufenthaltsdauer betrug 2 Tage, die längste 17 Tage.

### 4.5.2 Analgetikagabe

Als Schmerzmittel wurde in den meisten Fällen Voltaren® als Standardmedikation eingesetzt, seltener Ibuprofen, Tramal® und Novalgin®, z.B. bei Voltarenunverträglichkeit.

Die meisten Patientinnen (n=189, 75,6%) bekamen ein Schmerzmittel zur Minderung der postoperativen Schmerzen (Tab. 26).

	n	%
ja	189	75,6
nein	61	24,4

Tab. 26: Analgetikagabe

### 4.5.3 Drainageverweildauer

Die Drainageverweildauer bei Patientinnen mit einer Drainage betrug im Mittel 3,21 Tage (range 1-9) (Tab. 27).

Bei Patientinnen mit 2 Drainagen wurde die Blake-Drainage in der Axilla durchschnittlich für 3,64 Tage (range 1-11) und die Redon-/Blake-Drainage im Brustwundgebiet durchschnittlich für 2,52 Tage belassen (range 1-7).

	Verweildauer (Tage)		
	n	Mittelwert	Unter- Obergrenze
1 Drainage	222	3,21	1- 9
2 Drainagen Blake	33	3,64	1- 11
Redon/Blake 2	33	2,52	1- 7

Tab. 27: Drainageverweildauer

### 4.5.4 Drainagemenge

Die gesamte Drainagemenge betrug im Mittel 232,44 ml, mit einer Unter- und Obergrenze von 0-2190 ml (Tab. 28).

Die Drainagemenge bei Patientinnen mit einer Drainage betrug im Mittel 206,54 ml (range 0-2190).

Bei Patientinnen mit zwei Drainagen betrug die Drainagemenge der Blake-Drainage in der Axilla im Mittel 281,53 ml (range 0-1495) und der Redon-/Blake-Drainage im Brustwundgebiet im Mittel 125,15 ml (range 0-580).

## Ergebnisse

		Drainagevolumen (ml)		
		n	Mittelwert	Unter- Obergrenze
Insgesamt		255	232,44	0- 2190
1 Drainage		222	206,54	0- 2190
2 Drainagen	Blake 1	33	281,53	0- 1495
	Redon/Blake 2	33	125,15	0- 580

Tab. 28: Drainagemenge

## 4.6 Postoperative Komplikationen

### 4.6.1 Hämatom

Als Hämatom wurde die jegliche Ausprägung von oberflächlichen subkutanen Hämatomen, Hämatomen nach Entfernen der Drainage im Wundgebiet sowie Nachblutungen gewertet.

#### Hämatom in der Brust

In 33 Fällen (12,9%) bildete sich im postoperativen Verlauf ein Hämatom in der operierten Brust aus (Abb. 15).

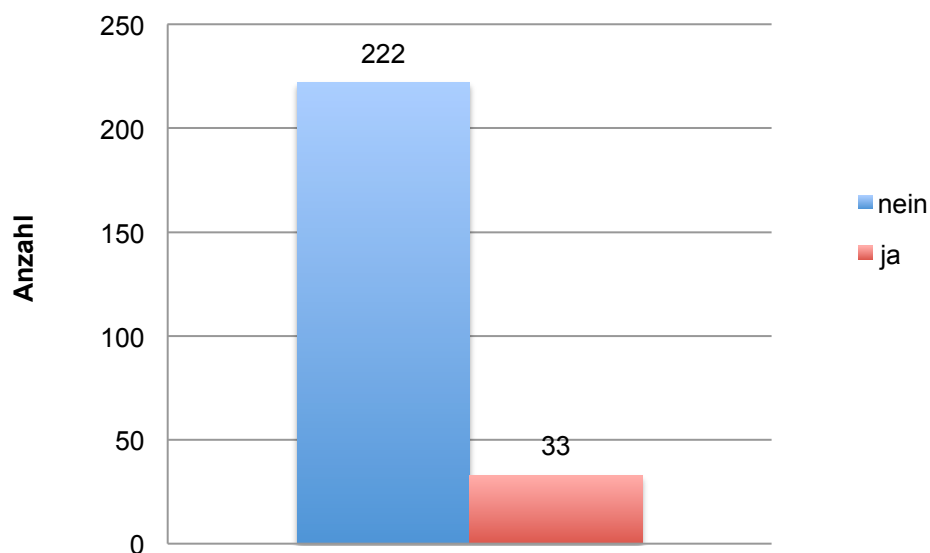


Abb. 15: Hämatom in der Brust

In 4 Fällen musste das Hämatom in der Brust punktiert werden, um die entstandenen Beschwerden (Schwellung, Schmerzen etc.) zu lindern. In einem Fall war eine anschließende Wundrevision notwendig.

In einem weiteren Fall erfolgte eine sofortige Wundrevision.



## Hämatom in der Axilla

In 8 Fällen (3,1%) entwickelte sich postoperativ ein Hämatom in der operierten Axilla (Abb.16).

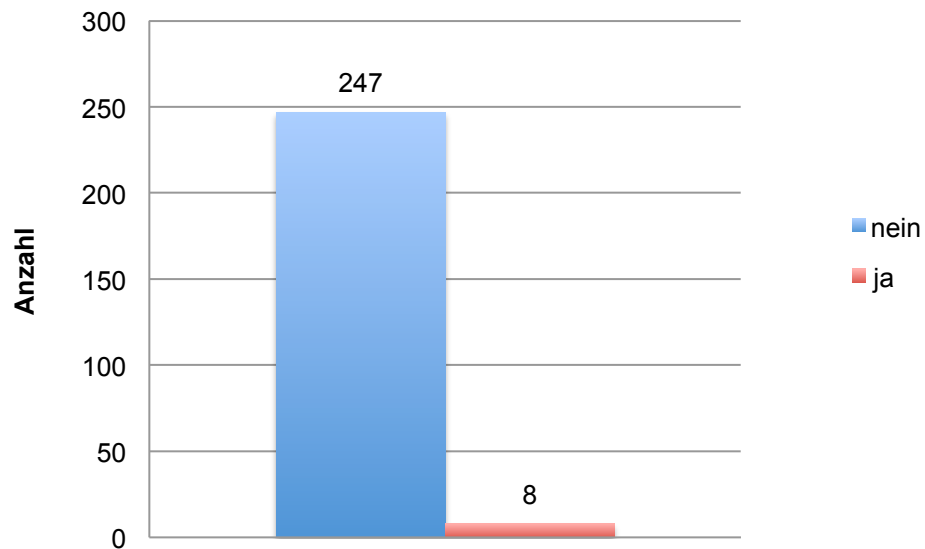


Abb. 16: Hämatom in der Axilla

Bei der oben beschriebenen Patientin mit Punktion und Wundrevision an der Brust (siehe „Hämatom in der Brust“) musste auch ein Hämatom in der Axilla punktiert und eine Revisionsoperation in der Axilla durchgeführt werden.

In einem weiteren Fall fand eine Wundrevision ohne vorherige Punktion statt.

#### 4.6.2 Lymphserom

Als Lymphserom wurde die jegliche Ansammlung von Lymphflüssigkeit bezeichnet, die sich nach Entfernen der Drainage entwickelte und im postoperativen Verlauf sonographisch erfassbar war.

##### Serom in der Brust

In 20 Fällen (7,8%) prägte sich im postoperativen Verlauf ein Lymphserom in der Brust aus (Abb. 17).

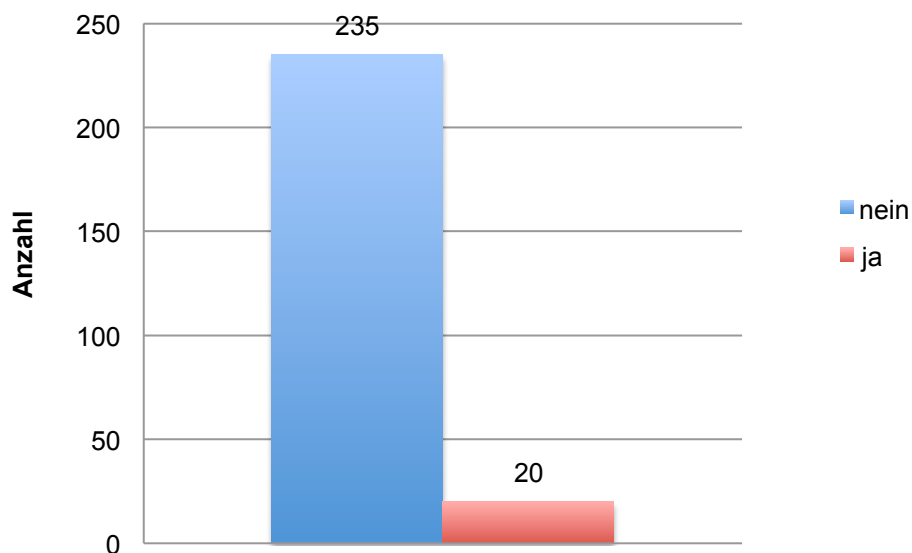


Abb. 17: Serom in der Brust

In 8 Fällen wurde ein Serom in der Brust punktiert.

### Serom in der Axilla

In 5 Fällen (2,0%) entwickelte sich postoperativ ein Serom in der Axilla (Abb. 18).

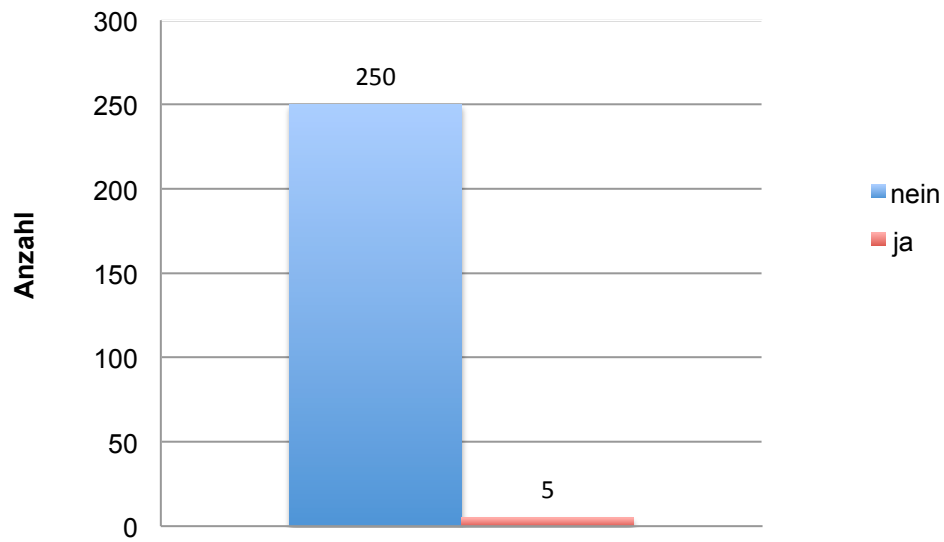


Abb. 18: Serom in der Axilla

In 3 Fällen wurde ein Serom in der Axilla punktiert.

### 4.6.3 Wundinfektion

Als Wundinfektion wurde die bakterielle Infektion der Wundfläche mit den klassischen Zeichen einer Entzündung (Rötung, Schwellung, Überwärmung etc.), eventuell in Verbindung mit Fieber gewertet. In einigen Fällen wurde mittels Abstrichentnahme eine Keimbestimmung durchgeführt.

#### Infektion der Brust

In 7 Fällen (2,7%) kam es zu einer Wundinfektion der Brust (Abb. 19).

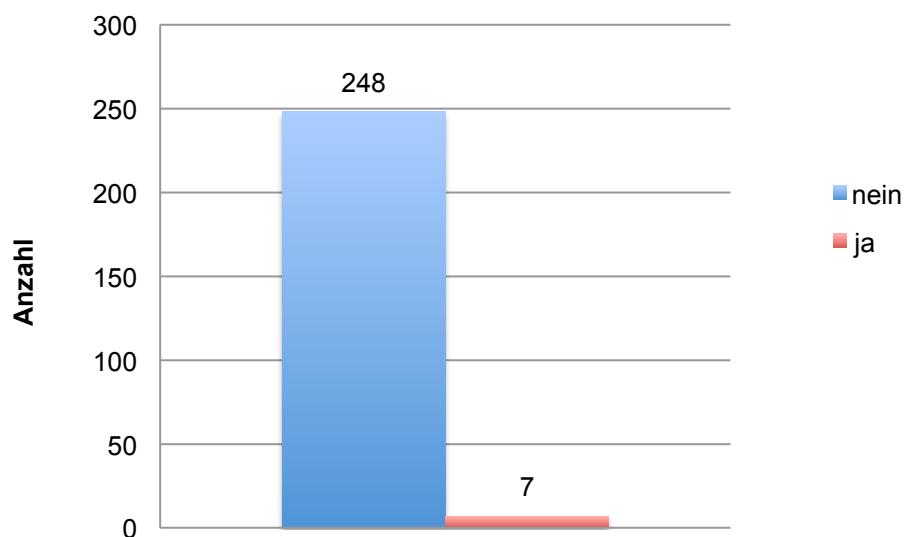


Abb. 19: Infektion der Brust

#### Infektion der Axilla

Eine Infektion der Axilla trat in keinem Fall auf.

## 5 Diskussion

### 5.1 Allgemeines

In den letzten Jahrzehnten ist in der Mammachirurgie, wie auch in anderen Fachgebieten, ein Trend zur Minimalisierung operativer Eingriffe zu verzeichnen. Nachdem die brusterhaltende Therapie zur Minimierung des mammären Eingriffs Ende der 1980er Jahre etabliert worden war, kam es in den letzten 20 Jahren zur Einführung zahlreicher neuer Techniken zur Minimierung des axillären Eingriffs, wie die Sentinel-Lymph-Node-Biopsie, die endoskopische axilläre Dissektion oder die endoskopische Sentinel-Lymph-Node-Biopsie [43]. Durch die neu entwickelten Techniken erhoffte man sich, die mit der konventionellen offenen axillären Dissektion verbundene postoperative Morbidität zu reduzieren und trotzdem ein präzises Staging zu ermöglichen [42]. In die klinische Routine wurde jedoch nur die Sentinel-Lymph-Node-Biopsie als minimalinvasives Verfahren etabliert [11, 54].

In diese Entwicklung reiht sich die ADAM-Technik ein, die durch Minimierung der Inzisionsanzahl und Reduzierung der intraoperativen Einzelschritte die Operation des Mammakarzinoms auf ein Minimum reduziert [58].

In zwei Vorarbeiten konnte bereits gezeigt werden, dass die ADAM-Technik eine sichere Operationsmethode ist, die nur wenigen Einschränkungen unterliegt [57, 59, 61-64, 75].

Grundlage dieser Arbeit ist ein Kollektiv von 250 Patientinnen, die nach Implementierung der ADAM-Technik in die klinische Routine im Zeitraum Januar 2006 bis April 2009 mit dieser Technik operiert wurden. Die Daten der Patientinnen wurden retrospektiv evaluiert mit der Fragestellung: Behält die ADAM-Technik auch bei Betrachtung größerer Patientenzahlen die bereits in einer Fallvergleichsuntersuchung anhand von 97 Patientinnen gezeigte Sicherheit und Effektivität?

## 5.2 Diskussion der Ergebnisse

Die Patientinnen wurden bei der Auswahl nicht selektiert. Eingeschlossen wurden alle Patientinnen, bei denen eine brusterhaltende Therapie oder subkutane/Skin-sparing Mastektomie indiziert war. Im Gegensatz zu vergleichbaren endoskopischen axillären Verfahren, bei denen meist nur frühe Tumoren (T1, T2) mit negativem axillären Nodalstatus eingeschlossen wurden, erfolgte die Auswahl in der vorliegenden Untersuchung unabhängig von Alter, Brustgröße, Tumorlokalisierung und -größe sowie Nodalstatus [1]. Die einzigen Kontraindikationen waren Tumoren, die den M. pectoralis oder die Thoraxwand infiltrieren oder bei denen die Notwendigkeit zur Erweiterung des ursprünglichen Zugangs bereits präoperativ abzusehen war.

Patientinnen aller Altersklassen waren vertreten, das mittlere Alter lag bei 57,7 Jahren (range 29-83). Die Patientinnen wurden in 3 Altersgruppen eingeteilt (<40, 40-60, >60 Jahre), dabei lag der größte Patientenanteil in der Gruppe der über 60-Jährigen (124 Patientinnen, 49,6%).

Die ADAM-Technik wurde erfolgreich mit verschiedenen Eingriffen an Brust und Axilla kombiniert. Als mammärer Eingriff wurde die brusterhaltende Therapie (Segmentresektion, Quadrantenresektion) und subkutane/Skin-sparing Mastektomie angewandt. Eine Rekonstruktion kann in der gleichen Sitzung erfolgen, eingesetzt wurden Implantate, Expander sowie Eigengewebsrekonstruktionen mit Latissimusdorsi-Flap und TRAM-Flap. Als axilläre Operation ist die Sentinel-Lymph-Node-Biopsie, ein axilläres Sampling, eine axilläre Dissektion in Level I-III oder die Kombination der Sentinel-Lymph-Node-Biopsie mit der axillären Dissektion möglich. Durch Blaumarkierung der Sentinel-Lymphknoten werden nachfolgende, in die Axilla führende Lymphgefäße ebenfalls sichtbar, sodass sie bei Auffälligkeiten entfernt werden können.

Eine intraoperative Schnellschnittuntersuchung ermöglicht die Beurteilung der Resektionsränder auf Tumorfreiheit und den Nachweis bzw. Ausschluss einer axillären Lymphknoteninfiltration, wodurch sich eventuelle Zweiteingriffe vermeiden

lassen. Ein intraoperativer Schnellschnitt der Axilla wurde in 202 Eingriffen (79,2%) durchgeführt. Dabei wurde der Nodalstatus intraoperativ in 8 Fällen (4,0%) als falsch negativ eingestuft. Die beobachtete Diskrepanz zwischen dem Ergebnis des intraoperativen Schnellschnittes und der endgültigen Histologie ist in der Literatur beschrieben. So beschrieben Geertsema D et al in einer Studie ein falsch-negatives Schnellschnittergebnis bei 17% der Patientinnen [25]. In 5 (62,5%) der als falsch negativ eingestuften Fälle erfolgte eine sekundäre axilläre Dissektion in einer Zweit-OP.

Die Operationszeit von Mammaoperationen mit einseitigen ADAM-Eingriffen betrug im Mittel 80 Minuten (range 25-395), dabei dauerten Eingriffe mit alleiniger axillärer Dissektion im Mittel 86 min (median 70, range 30-395) und mit SLNB und axillärer Dissektion 103 min (median 96, range 55-165). Die Operationzeit ist damit kürzer als bei anderen endoskopischen Verfahren mit axillärer Dissektion (median 135-168, range 95-240 min) und endoskopischer SLNB mit anschließender axillärer Dissektion (mean 198 min, range 167-235) [32, 49, 51, 88]. Auch im Vergleich mit der konventionellen brusterhaltenden Therapie mit offener ALND ist die mittlere Operationszeit bei der ADAM-Technik kürzer (median 80-155, range 40-240 min) [32, 49]. Eine etwas höhere Obergrenze bei der ADAM-Technik erklärt sich durch länger dauernde Eingriffe mit subkutaner/Skin-sparing Mastektomie und Rekonstruktion mittels Latissimus-dorsi-Flap oder TRAM-Flap.

Auf eine separate axilläre Inzision kann verzichtet werden, Tumorektomie und axilläre Operation lassen sich durch eine einzige Inzision in der Brust durchführen. Die Schnittführung ist je nach Tumorlokalisierung und geplanter Eingriffsart individuell anpassbar (über dem Tumor, von zentral/periareolär, von der Submammarfalte, vom äußeren Rand der Brust, etc.). Nur wenige ähnliche Konzepte sind in der Literatur beschrieben. Bei den meisten Techniken werden für die Einführung von Arbeitstrokaren zusätzliche Inzisionen in der Axilla benötigt [49, 51, 52]. Hüscher C et al entwickelten eine Technik, bei der ähnlich wie bei der ADAM-Technik die gesamte Operation durch die Inzision der Tumorektomie erfolgt. Sie kombinierten dabei jedoch nur eine Quadrantektomie mit der endoskopischen axillären Dissektion [32]. Cocilovo C et al kombinierten eine partielle Mastektomie mit der Sentinel-Lymph-Node-Biopsie und bei entsprechender Indikation der axillären Dissektion

unter direkter Sicht [14]. Im Gegensatz zur ADAM-Technik setzten Tamaki et al eine 5 cm lange Inzision in der Axilla für eine endoskopische Tumorektomie und axilläre Dissektion unter direkter Sicht [79]. Weitere Arbeitsgruppen kombinierten über eine axilläre Inzision die endoskopische Skin-sparing/subkutane Mastektomie mit der Sentinel-Lymph-Node-Biopsie/axillären Dissektion unter direkter Sicht [31, 34]. Durch die axilläre Inzision wird die typische postoperative axilläre Morbidität jedoch nicht reduziert.

Intraoperative Komplikationen sind sehr selten. Eine Schnittverlängerung der ursprünglichen Inzision war in keinem Fall notwendig. Eine Konversion zur offenen Operationstechnik war lediglich in 3 Fällen (1,2%) nötig: In 2 Fällen konnte durch die mammäre Inzision kein Sentinel-Lymphknoten dargestellt werden, in einem Fall wurde bei positivem Sentinel-Lymphknoten im Schnellschnitt zur offenen axillären Dissektion konvertiert.

Die ADAM-Technik ist unabhängig von der Tumorlokalisierung durchführbar. Es wurden Tumoren aus allen 4 Quadranten entfernt, darunter auch multifokale und multizentrische Tumoren. In vergleichbaren Studien wurden meist Tumore in den äußeren Quadranten eingeschlossen [14, 32, 52].

Auch die Resektatgröße von Brust und Axilla und damit die Tumorgröße war kein limitierender Faktor. Das Resektatvolumen der Brust betrug im Mittel 762,68 cm<sup>3</sup> (range 7,5-18406,25), der Axilla im Mittel 88,99 cm<sup>3</sup> (range 0,009-1875). In vergleichbaren Studien mit Operation durch eine Inzision wurden nur Patientinnen in frühen Tumorstadien (T1, T2) mit einer Tumorgröße bis 4,5 cm eingeschlossen [14, 32, 52].

Im Mittel wurden bei Eingriffen mit alleiniger SLNB 2 SLN entfernt (range 0-8), mit SLNB und axillärer Dissektion 14 Lymphknoten (range 5-21) und mit alleiniger axillärer Dissektion 16 Lymphknoten (range 0-31). Dies ist vergleichbar mit den Ergebnissen anderer Studien mit endoskopischer SLNB (mean 1,4 SLN) und axillärer Dissektion (mean 11-23 Lk), sowie Ergebnissen bei konventioneller offener SLNB (mean 1,7-2,2 SLN) und axillärer Dissektion (mean 11,7-25 Lk) [16, 32, 48, 55, 73, 84].



Die onkologische Mindestanforderung von 10 Lymphknoten bei der axillären Dissektion konnte in 77 von 81 Fällen (95,1%) erfüllt werden. In einem Fall wurde kein Lymphknoten im axillären Dissektat gefunden, in 3 Fällen wurden weniger als 10 Lymphknoten bei der axillären Dissektion entfernt.

Die stationäre Aufenthaltsdauer mit im Mittel 5,16 Tagen (range 2-17) ist vergleichbar mit der anderer endoskopischer Verfahren (mean 5,6-9,5 Tage, range 1-17) sowie offener konventioneller Operationen (mean 5,3-9 Tage, range 3,3-12) [32, 38, 42, 73]. Dabei muss beachtet werden, dass die postoperative stationäre Verweildauer in einigen Ländern durch feste Sätze der Krankenkassen bestimmt wird [1].

Die Drainagedauer betrug in Fällen mit einer Drainage im Mittel 3,21 Tage (range 1-9). In Fällen mit 2 Drainagen wurde die die Axilla drainierende Drainage im Mittel für 3,64 Tage (range 1-11) und die das Brustwundgebiet drainierende Drainage im Mittel für 2,52 Tage (range 1-7) belassen.

Die postoperative Drainagemenge betrug insgesamt im Schnitt 232,44 ml (range 0-2190). Dabei betrug die Drainagemenge in Fällen mit einer Drainage 206,54 ml (range 0-2190), in Fällen mit 2 Drainagen 281,53 ml (range 0-1495) bei der die Axilla drainierenden Drainage und 125,15 ml (range 0-580) bei der das Brustwundgebiet drainierenden Drainage.

In anderen Studien mit endoskopischem Zugang wurden Drainagen im Mittel für 2,8-7,3 Tage (range 1-12) belassen und Drainagemengen von 170-580 ml (range 10-1880) gemessen [12, 13, 33, 53, 77, 78]. Bei konventionellem Zugang wurden Drainagen im Mittel für 10,2-11,7 Tage (range 4-30) belassen und 322-447 ml (range 123-1100) Wundflüssigkeit gemessen [9, 15, 33].

Damit ist die mittlere Drainageverweildauer und -menge der ADAM-Technik vergleichbar mit der anderer endoskopischer Verfahren und kürzer bzw. geringer als bei der konventionellen Operation.

Hämatome traten in 12,9% in der Brust und in 3,1% in der Axilla auf und sind vergleichbar mit Ergebnissen anderer endoskopischer Verfahren (1,38-16%) und denen der konventionellen axillären Dissektion (2-10%) [53, 77, 85].

Die postoperative Seromrate betrug 7,5% für Serome in der Brust und 2,0% für axilläre Serome und ist damit niedriger als bei der konventionellen offenen Technik (2-59,5%) [1, 8, 72]. Auch im Vergleich mit anderen endoskopischen Verfahren, bei denen eine Seromrate von 2,8-43% beschrieben wird, zeigt sich die ADAM-Technik als vorteilig [52, 77].

Die postoperative Infektionsrate betrug 2,7% für die Brust und 0% für die Axilla. Sie ist damit niedriger als nach konventioneller Operation (1-20%) und vergleichbar mit der Rate anderer endoskopischer Verfahren (1-5%) [1, 85]. Es besteht damit kein erhöhtes Risiko einer Wundinfektion durch eine größere und miteinander verbundene Wundhöhle, was von einigen Autoren als Argument gegen die Exzision von Tumor und axillären Lymphknoten durch eine einzige Inzision angeführt wird [3, 37].

Insgesamt schließen wir aus den gewonnenen Ergebnissen, dass die ADAM-Technik eine sichere und zuverlässige Operationsmethode ist, die onkologische Standards erfüllt. Damit ist die ADAM-Technik abgesichert für die Integration in die klinische Routine.

### **5.3 Mögliche Gegenargumente gegen die ADAM-Technik und Stellungnahme**

1. Der separate Zugang schien bei der Mehrzahl der Tumorlokalisationen notwendig zu sein, um die axilläre Höhle mit den anatomischen Leitstrukturen ausreichend darstellen zu können.

Argumentation:

Unserer Erfahrung nach konnte die axilläre Höhle unabhängig von der Tumorlokalisation sicher und einsehbar dargestellt werden. Durch den Einsatz langer Instrumente und die mit ihnen erzeugte Wandspannung wird die Axilla selbst bei kleinem Zugang als weit zu öffnende Höhle dargestellt. Die endoskopische Lichtquelle verbessert zusätzlich die Sicht im Operationsfeld, sodass auch kleine Blutgefäße und Nerven gut sichtbar sind.

Lediglich bei jungen Frauen mit dichterem Brustdrüsengewebe, Tumorlokalisation in den inneren Quadranten sowie großem Abstand zwischen Tumor und Fascia axillaris ist der Eingriff schwieriger durchzuführen.

2. Durch die größere Wundhöhle könnte das Risiko einer Wundinfektion steigen.

Argumentation:

Die postoperative Infektionsrate betrug 2,7% für die Brust und 0% für die Axilla und ist damit niedriger als die Rate nach konventioneller Operation (1-20%) und vergleichbar mit der Rate anderer endoskopischer Verfahren (1-5%) [1, 85].

Zudem erfolgt die Präparation auf der Fascie des Musculus pectoralis major durch Anheben des Brustdrüsenkörpers, was sowieso in der Mehrzahl der Fälle zur Bildung intramammärer Verschiebelappen für die Rekonstruktion erforderlich ist.

Die korrespondierenden Höhlen können um die liegende Drainage verschlossen werden.

3. Theoretisch ergäbe sich die Möglichkeit der Verschleppung von Tumorzellen in Richtung Axilla, wenn die primäre Entfernung des Tumors nicht im Gesunden erfolgt.

Argumentation:

Durch die heutige präoperative Diagnostik (klinische Untersuchung, Sonographie, Mammographie, KM-MRT) ist es in den meisten Fällen möglich, die Tumorausdehnung präoperativ abzuschätzen, sodass die Tumorektomie prinzipiell weit im gesunden Gewebe erfolgt [74].

Eine intraoperative Schnellschnittuntersuchung kann zusätzlich die Tumorfreiheit der Resektionsränder sichern.

### **5.4 Einschränkungen der Arbeit**

Durch den retrospektiven Ansatz der Arbeit sind einige Daten nur eingeschränkt verwertbar, da teilweise Daten fehlten oder nicht exakt in den Patientenakten vermerkt waren und im Nachhinein nicht mehr evaluierbar sind. Dies war der Fall bei der Bestimmung der Resektatgröße des mammären und axillären Dissektats.

Auch eine Fehlinterpretation von Befunden bei der Datenerhebung ist möglich.

Die postoperative Morbidität hinsichtlich Sensibilitätsstörungen, Einschränkungen der Mobilität, Kraftverlusten und der Ausprägung von Lymphödemen wurde nicht evaluiert.

Zudem wäre ein Langzeit-Follow-up mit Evaluierung der Lokalrezidivrate in Brust und Axilla sowie der Überlebensrate sinnvoll.

Ein weiterer Nachteil ist, dass es sich bei dieser Arbeit um eine monozentrische Untersuchung handelt.

## 6 Zusammenfassung

Die vorliegende Arbeit untersucht retrospektiv die Sicherheit der ADAM-Technik (Axillary Dissection with Access Minimized) nach Integration in die klinische Routine anhand von 250 Patientinnen, die im Zeitraum Januar 2006 bis April 2009 in der Frauenklinik rechts der Isar mittels ADAM-Technik an einem Mammakarzinom operiert wurden.

Die Indikation zur ADAM-Technik wurde gestellt bei Patientinnen mit histologisch gesichertem Mammakarzinom, bei denen eine Indikation zur brusterhaltenden Therapie oder subkutaner/skin-sparing Mastektomie gegeben war und keine Infiltration des M. pectoralis oder der Thoraxwand vorlag. Die Patientinnen waren zwischen 29 und 83 Jahre alt.

Die Technik kann ohne Beeinträchtigung der onkologischen Sicherheit mit der brusterhaltenden Therapie (Segmentresektion, Quadrantenresektion) und subkutanen/skin-sparing Mastektomie als mammärem Eingriff und der Sentinel-Lymph-Node-Biopsie, einem axillären Sampling oder der axillären Dissektion in Level 1-3 kombiniert werden. Eine Rekonstruktion kann in der gleichen Sitzung oder im Intervall in einer Zweit-OP erfolgen.

Intraoperativ können mit einer Schnellschnittuntersuchung Resektionsränder und axilläre Lymphknoten auf Tumorfreiheit bzw. -infiltration beurteilt werden.

Die mittlere Operationszeit ist kürzer als bei anderen endoskopischen Verfahren und bei konventioneller brusterhaltender Therapie mit offener axillärer Dissektion.

Wesentlicher Vorteil der ADAM-Technik ist der Verzicht auf eine separate Inzision in der Axilla. Tumorektomie und axilläre Operation können durch die einzige Inzision in der Brust durchgeführt werden. Die Schnittführung wird dabei der Tumorlokalisierung und dem geplanten Eingriff angepasst. Mit der Vermeidung der axillären Inzision wird das Lymphabflusssystem im Bereich der Haut erhalten, was die postoperativen Lymphabflußbedingungen verbessert.

Eine Schnittverlängerung war in keinem Fall nötig. In 3 Fällen (1,2%) musste zur offenen Operationstechnik konvertiert werden.

Die Technik ist unabhängig von Tumorlokalisierung, Tumor-/Resektatgröße und Nodalstatus durchführbar.

Die Anzahl entfernter Lymphknoten ist vergleichbar mit dem Ergebnis anderer endoskopischer Verfahren und konventioneller offener Operation. Die onkologische Mindestanforderung von 10 Lymphknoten bei der axillären Dissektion wurde in 95,1% (77/81 Fälle) erfüllt.

Die stationäre Aufenthaltsdauer ist ähnlich der in anderen endoskopischen Studien und bei konventioneller Operation.

Die postoperative Komplikationsrate ist niedrig. Hämatome traten etwa mit der gleichen Häufigkeit auf wie bei anderen endoskopischen Studien sowie bei konventioneller Operation (12,9% Brust, 3,1% Axilla). Die Ausprägung von Seromen war geringer (7,5% Brust, 2,0% Axilla), während die postoperative Infektionsrate niedriger als bei konventioneller Operation und vergleichbar mit der Rate anderer endoskopischer Verfahren war (2,7% Brust, 0% Axilla).

Zusammenfassend halten wir die ADAM-Technik für eine sichere, zuverlässige und komplikationsarme Methode, die bei einer standardisierten und qualitätsgesicherten Durchführung den operativen Eingriff beim Mammakarzinom auf ein Minimum reduziert. Sie führte auch bei einem größeren Patientinnenkollektiv zu sicheren Ergebnissen. Endoskopische Instrumente gehören heute zur Standardausrüstung in OPs, wodurch sich die Kosten der Operation nicht erhöhen. Damit ist die ADAM-Technik geeignet für die klinische Routine und eine weitere Verbreitung empfehlenswert.

## 7 Literaturverzeichnis

1. Aponte-Rueda ME, Saade Cardenas RA, Saade Aure MJ, *Endoscopic axillary dissection: a systematic review of the literature*. Breast 2009, 18(3): 150-8
2. Ashikaga T, Krag DN, Land SR, Julian TB, Anderson SJ, Brown AM, Skelly JM, Harlow SP, Weaver DL, Mamounas EP, Costantino JP, Wolmark N, *Morbidity results from the NSABP B-32 trial comparing sentinel lymph node dissection versus axillary dissection*. J Surg Oncol 2010, 102(2): 111-8
3. Bauernfeind I, *Operative Therapie des Mammakarzinoms: Brusterhaltung*, in *Diagnostik und Therapie des Mammakarzinoms - State of the art 2004*, M. Untch, et al., W. Zuckschwerdt Verlag München 2004, 241-8
4. Bauernfeind I, Kümmel S, *Operatives Vorgehen unter onkologischen Aspekten*, in *Aktuelle Empfehlungen zur Prävention, Diagnostik und Therapie primärer und fortgeschrittener Mammakarzinome*, Kommission Mamma der Arbeitsgemeinschaft Gynäkologische Onkologie e.V., W. Zuckschwerdt Verlag München 2011, 75-87
5. Benediktsson KP, Perbeck L, *Survival in breast cancer after nipple-sparing subcutaneous mastectomy and immediate reconstruction with implants: a prospective trial with 13 years median follow-up in 216 patients*. Eur J Surg Oncol 2008, 34(2): 143-8
6. Brun JL, Belleannee G, Rousseau E, Mompарт JP, de Mascarel A, Brun G, *Does axillary liposuction modify histologic study of excised lymph nodes?* J Gynecol Obstet Biol Reprod (Paris) 1997, 26(5): 503-6
7. Brunt LM, Jones DB, Wu JS, Brunt EM, Radford DM, *Endoscopic axillary lymph node dissection: an experimental study in human cadavers*. J Am Coll Surg 1998, 187(2): 158-63

8. Bryant M, Baum M, *Postoperative seroma following mastectomy and axillary dissection*. Br J Surg 1987, 74(12): 1187
9. Burak WE, Jr., Goodman PS, Young DC, Farrar WB, *Seroma formation following axillary dissection for breast cancer: risk factors and lack of influence of bovine thrombin*. J Surg Oncol 1997, 64(1): 27-31
10. Cady B, Stone MD, Schuler JG, Thakur R, Wanner MA, Lavin PT, *The new era in breast cancer. Invasion, size, and nodal involvement dramatically decreasing as a result of mammographic screening*. Arch Surg 1996, 131(3): 301-8
11. Cady B, *Consensus on sentinel node biopsy*. Breast J 2002, 8(3): 123-5
12. Cangiotti L, Poiatti R, Taglietti L, Re P, Carrara B, *A mini-invasive technique for axillary lymphadenectomy in early breast cancer: a study of 15 patients*. J Exp Clin Cancer Res 1999, 18(3): 295-8
13. Chengyu L, Yongqiao Z, Hua L, Xiaoxin J, Chen G, Jing L, Jian Z, *A standardized surgical technique for mastoscopic axillary lymph node dissection*. Surg Laparosc Endosc Percutan Tech 2005, 15(3): 153-9
14. Cocilovo C, Boolbol SK, Valdes E, Feldman S, *Less is more: transmammary axillary lymph node evaluation: an initial clinical experience*. Am J Surg 2006, 192(4): 478-80
15. Dawson I, Stam L, Heslinga JM, Kalsbeek HL, *Effect of shoulder immobilization on wound seroma and shoulder dysfunction following modified radical mastectomy: a randomized prospective clinical trial*. Br J Surg 1989, 76(3): 311-2
16. de Wilde RL, Schmidt EH, Hesseling M, Mildner R, Frank V, Tenger M, *Comparison of classic and endoscopic lymphadenectomy for staging breast cancer*. J Am Assoc Gynecol Laparosc 2003, 10(1): 75-9



17. Downes KJ, Glatt BS, Kanchwala SK, Mick R, Fraker DL, Fox KR, Solin LJ, Bucky LP, Czerniecki BJ, *Skin-sparing mastectomy and immediate reconstruction is an acceptable treatment option for patients with high-risk breast carcinoma*. Cancer 2005, 103(5): 906-13
18. Engel J, Kerr J, Schlesinger-Raab A, Sauer H, Holzel D, *Axilla surgery severely affects quality of life: results of a 5-year prospective study in breast cancer patients*. Breast Cancer Res Treat 2003, 79(1): 47-57
19. Engel J, Kerr J, Schlesinger-Raab A, Sauer H, Holzel D, *Quality of life following breast-conserving therapy or mastectomy: results of a 5-year prospective study*. Breast J 2004, 10(3): 223-31
20. Fisher B, Bauer M, Margolese R, Poisson R, Pilch Y, Redmond C, Fisher E, Wolmark N, Deutsch M, Montague E, et al., *Five-year results of a randomized clinical trial comparing total mastectomy and segmental mastectomy with or without radiation in the treatment of breast cancer*. N Engl J Med 1985, 312(11): 665-73
21. Fisher B, Anderson S, Bryant J, Margolese RG, Deutsch M, Fisher ER, Jeong JH, Wolmark N, *Twenty-year follow-up of a randomized trial comparing total mastectomy, lumpectomy, and lumpectomy plus irradiation for the treatment of invasive breast cancer*. N Engl J Med 2002, 347(16): 1233-41
22. Fleissig A, Fallowfield LJ, Langridge CI, Johnson L, Newcombe RG, Dixon JM, Kissin M, Mansel RE, *Post-operative arm morbidity and quality of life. Results of the ALMANAC randomised trial comparing sentinel node biopsy with standard axillary treatment in the management of patients with early breast cancer*. Breast Cancer Res Treat 2006, 95(3): 279-93
23. Funke I, Anthuber C, Ataseven B, *Operative Therapie des primären Mammakarzinoms und Rekonstruktionsverfahren*, in *Manual Mammakarzinome, Empfehlungen zur Diagnostik, Therapie und Nachsorge*, Tumorzentrum München, W. Zuckschwerdt Verlag München 2009, 119-29

24. Gage I, Schnitt SJ, Nixon AJ, Silver B, Recht A, Troyan SL, Eberlein T, Love SM, Gelman R, Harris JR, Connolly JL, *Pathologic margin involvement and the risk of recurrence in patients treated with breast-conserving therapy.* Cancer 1996, 78(9): 1921-8
25. Geertsema D, Gobardhan PD, Madsen EV, Albregts M, van Gorp J, de Hooge P, van Dalen T, *Discordance of intraoperative frozen section analysis with definitive histology of sentinel lymph nodes in breast cancer surgery: complementary axillary lymph node dissection is irrelevant for subsequent systemic therapy.* Ann Surg Oncol 2010, 17(10): 2690-5
26. Gerber B, Krause A, Reimer T, Muller H, Kuchenmeister I, Makovitzky J, Kundt G, Friese K, *Skin-sparing mastectomy with conservation of the nipple-areola complex and autologous reconstruction is an oncologically safe procedure.* Ann Surg 2003, 238(1): 120-7
27. Gerber B, Kaufmann M, *Operatives Vorgehen unter onkologischen Aspekten, in Aktuelle Empfehlungen zur Therapie primärer und fortgeschrittener Mammakarzinome, Kommission Mamma, W. Zuckschwerdt Verlag München 2009, 54-66*
28. Giuliano AE, Dale PS, Turner RR, Morton DL, Evans SW, Krasne DL, *Improved axillary staging of breast cancer with sentinel lymphadenectomy.* Ann Surg 1995, 222(3): 394-9; discussion 9-401
29. Giuliano AE, McCall L, Beitsch P, Whitworth PW, Blumencranz P, Leitch AM, Saha S, Hunt KK, Morrow M, Ballman K, *Locoregional recurrence after sentinel lymph node dissection with or without axillary dissection in patients with sentinel lymph node metastases: the American College of Surgeons Oncology Group Z0011 randomized trial.* Ann Surg 2010, 252(3): 426-32; discussion 32-3
30. Giuliano AE, Hunt KK, Ballman KV, Beitsch PD, Whitworth PW, Blumencranz PW, Leitch AM, Saha S, McCall LM, Morrow M, *Axillary dissection vs no*

- axillary dissection in women with invasive breast cancer and sentinel node metastasis: a randomized clinical trial.* JAMA 2011, 305(6): 569-75
31. Ho WS, Ying SY, Chan AC, *Endoscopic-assisted subcutaneous mastectomy and axillary dissection with immediate mammary prosthesis reconstruction for early breast cancer.* Surg Endosc 2002, 16(2): 302-6
32. Hüscher CGS, Barreca M, Di Paola M, Ricchiuti C, Lirici MM, *Quadrantectomy and video-assisted axillary dissection for stage I breast cancer.* Min Invas Ther & Allied Technol 2002, 11(1): 23-8
33. Hussein O, El-Nahas W, El-Saed A, Denewer A, *Video-assisted axillary surgery for cancer: non-randomized comparison with conventional techniques.* Breast 2007, 16(5): 513-9
34. Ito K, Kanai T, Gomi K, Watanabe T, Ito T, Komatsu A, Fujita T, Amano J, *Endoscopic-assisted skin-sparing mastectomy combined with sentinel node biopsy.* ANZ J Surg 2008, 78(10): 894-8
35. Ivens D, Hoe AL, Podd TJ, Hamilton CR, Taylor I, Royle GT, *Assessment of morbidity from complete axillary dissection.* Br J Cancer 1992, 66(1): 136-8
36. Jatoi I, Proschan MA, *Randomized trials of breast-conserving therapy versus mastectomy for primary breast cancer: a pooled analysis of updated results.* Am J Clin Oncol 2005, 28(3): 289-94
37. Jolly PC, Viar W, *Reduction of morbidity after radical mastectomy.* Am Surg 1981, 47(9): 377-80
38. Kamprath S, Bechler J, Kuhne-Heid R, Krause N, Schneider A, *Endoscopic axillary lymphadenectomy without prior liposuction. Development of a technique and initial experience.* Surg Endosc 1999, 13(12): 1226-9
39. Kiechle M, *Maligne Veränderungen der Mamma,* in *Gynäkologie und Geburtshilfe,* Elsevier Verlag München 2007, 553-76

40. Kim T, Giuliano AE, Lyman GH, *Lymphatic mapping and sentinel lymph node biopsy in early-stage breast carcinoma: a metaanalysis*. Cancer 2006, 106(1): 4-16
41. Kinne DW, *Controversies in primary breast cancer management*. Am J Surg 1993, 166(5): 502-8
42. Kocher T, Zuber M, Langer I, Harder F, *Significance of endoscopic axillary dissection in invasive breast carcinoma after introduction of the "sentinel lymph node" method*. Swiss Surg 2000, 6(3): 121-7
43. Kochli OR, *Developments in minimally invasive breast surgery - overview and our own experience: new diagnostic and therapeutic challenges in breast cancer*. Gynakol Geburtshilfliche Rundsch 2000, 40(1): 3-12
44. Kreienberg R, Kopp I, Albert U, *Operative Therapie des invasiven Karzinoms, in Interdisziplinäre S3-Leitlinie für die Diagnostik, Therapie und Nachsorge des Mammakarzinoms*, Deutsche Krebsgesellschaft e.V. (DKG), Deutsche Gesellschaft für Gynäkologie und Geburtshilfe (DGGG), W. Zuckschwerdt Verlag München 2008, 38-46
45. Kuehn T, Klaus W, Darsow M, Regele S, Flock F, Maiterth C, Dahlbender R, Wendt I, Kreienberg R, *Long-term morbidity following axillary dissection in breast cancer patients--clinical assessment, significance for life quality and the impact of demographic, oncologic and therapeutic factors*. Breast Cancer Res Treat 2000, 64(3): 275-86
46. Kuehn T, Santjohanser C, Grab D, Klaus W, Koretz K, Kreienberg R, *Endoscopic axillary surgery in breast cancer*. Br J Surg 2001, 88(5): 698-703
47. Kuehn T, Bembenek A, Decker T, Munz DL, Sautter-Bihl ML, Untch M, Wallwiener D, *A concept for the clinical implementation of sentinel lymph node biopsy in patients with breast carcinoma with special regard to quality assurance*. Cancer 2005, 103(3): 451-61

48. Kuhn T, Santjohanser C, Koretz K, Bohm W, Kreienberg R, *Axilloscopy and endoscopic sentinel node detection in breast cancer patients*. Surg Endosc 2000, 14(6): 573-7
49. Langer I, Kocher T, Guller U, Torhorst J, Oertli D, Harder F, Zuber M, *Long-term outcomes of breast cancer patients after endoscopic axillary lymph node dissection: a prospective analysis of 52 patients*. Breast Cancer Res Treat 2005, 90(1): 85-91
50. Liberman L, *Pathologic analysis of sentinel lymph nodes in breast carcinoma*. Cancer 2000, 88(5): 971-7
51. Lim SM, Kum CK, Lam FL, *Nerve-sparing axillary dissection using the da Vinci Surgical System*. World J Surg 2005, 29(10): 1352-5
52. Lim SM, Lam FL, *Laparoscopic-assisted axillary dissection in breast cancer surgery*. Am J Surg 2005, 190(4): 641-3
53. Malur S, Bechler J, Schneider A, *Endoscopic axillary lymphadenectomy without prior liposuction in 100 patients with invasive breast cancer*. Surg Laparosc Endosc Percutan Tech 2001, 11(1): 38-41; discussion 2
54. McMasters KM, Tuttle TM, Carlson DJ, Brown CM, Noyes RD, Glaser RL, Vennekotter DJ, Turk PS, Tate PS, Sardi A, Cerrito PB, Edwards MJ, *Sentinel lymph node biopsy for breast cancer: a suitable alternative to routine axillary dissection in multi-institutional practice when optimal technique is used*. J Clin Oncol 2000, 18(13): 2560-6
55. McMasters KM, Wong SL, Tuttle TM, Carlson DJ, Brown CM, Dirk Noyes R, Glaser RL, Vennekotter DJ, Turk PS, Tate PS, Sardi A, Edwards MJ, *Preoperative lymphoscintigraphy for breast cancer does not improve the ability to identify axillary sentinel lymph nodes*. Ann Surg 2000, 231(5): 724-31

56. Nestle-Krämling C, *Operative Therapie des Mammakarzinoms: Brusterhaltung*, in *Diagnostik und Therapie des Mammakarzinoms - State of the art*, M. Untch, H. Sittek, W. Zuckschwerdt Verlag München 2008, 170-78
57. Paepke S, Schwarz-Boeger U, Kiechle M, Jacobs VR, *Axillary Dissection with Access Minimized (ADAM): a new technique for lymph node dissection in conservative surgery for breast cancer*. *Int J Fertil Womens Med* 2003, 48(5): 232-7
58. Paepke S, Jakobs VR, Schwarz-Boeger U, Fischer T, Harbeck N, Schmalfeldt B, Kiechle M, *Minimal invasive Mammadiagnostik und Therapie auf dem Vormarsch, Teil 1: Axilläre Lymphknotenentfernung nach der ADAM Technik (Axillary Dissection with Access Minimized) zur Verminderung der postoperativen Morbidität bei brusterhaltenden Operationen*. *Journal Onkologie* 2004, 06: 4-6
59. Paepke S, Schwarz-Boeger U, Humbert A, Kiechle M, Jacobs VR, *Signifikante Verminderung postoperativer Schmerzen und axillärer Lymphserome durch die ADAM Technik der axillären Dissektion im Rahmen brusterhaltender Operationen ohne separaten Zugang*. *24. Jahrestagung der Deutschen Gesellschaft für Senologie, 2.- 4. September 2004, Freiburg i.Br.*. *Onkologie* 2004, 27(Suppl 2): 33 (P14)
60. Paepke S, Schwarz-Boeger U, Kiechle M, Jacobs VR, *Axillary Dissection with Access Minimized (ADAM): a new endoscopy supported operation technique for lymph node dissection without axillary incision*. *JSLs* 2004, 8(3): S24 (4034)
61. Paepke S, Schwarz-Boeger U, Kiechle M, Jacobs VR, *Axillary Dissection with Access Minimized (ADAM): Eine neue Endoskopie-unterstützte Operationstechnik zur Lymphknotendissektion ohne axilläre Inzision*. *120. Tagung der Norddeutschen Gesellschaft für Gynäkologie und Geburtshilfe (NGGG), Rostock, 14.-16. Mai 2004*. 2004

62. Paepke S, Zacherl M, Schwarz-Boeger U, Humbert A, Kiechle M, Jacobs VR, *ADAM (axillary dissection with access minimized) - technique reduces significantly postoperative lymph seroma in breast conserving surgery. 27th Annual The Charles A. Coltman, Jr. San Antonio Breast Cancer Symposium. Breast Cancer Res Treat 2004, 88(Suppl 1): 212-3*
  
63. Paepke S, Zacherl M, Schwarz-Boeger U, Humbert A, Kiechle M, Jacobs VR, *Eine neue Endoskopie-unterstützte Axilla-Operationstechnik (ADAM; Axillary Dissection with Access Minimized) reduziert signifikant das postoperative Lymphserom bei der brusterhaltenden Mammachirurgie. XXXV. Kongress der Deutschen Gesellschaft für Endoskopie und bildgebende Verfahren e.V.. Stuttgart, 9./10.-12. März 2005. Endoskopie heute 2005, 18(1): P24*
  
64. Paepke S, Gottschalk N, Schlicht E, Bonnet L, Klostermann R, Kiechle M, Jacobs VR, *Soft tissue expansion and exploration procedure (STEPP) with endoscopic axillary disector (EAD) - a procedure of endoscopic sentinel lymph node biopsy. 29th Annual SAN ANTONIO BREAST SYMPOSIUM - December 14-17, 2006. Breast Canc Res Treat 2006, 100(Suppl 1): S83 (2010)*
  
65. Paepke S, Schmid R, Fleckner S, Paepke D, Niemeyer M, Schmalfeldt B, Jacobs V, Kiechle M, *Subcutaneous mastectomy with conservation of the nipple-areola skin: broadening the indications. Ann Surg 2009, 250(2): 288-92*
  
66. Pantel K, Cote RJ, Fodstad O, *Detection and clinical importance of micrometastatic disease. J Natl Cancer Inst 1999, 91(13): 1113-24*
  
67. Patey DH, Dyson WH, *The prognosis of carcinoma of the breast in relation to the type of operation performed. Br J Cancer 1948, 2(1): 7-13*
  
68. Patey DH, *A review of 146 cases of carcinoma of the breast operated on between 1930 and 1943. Br J Cancer 1967, 21(2): 260-9*

69. Reynaud P, Abbey-Toby S, Albuissou E, Wattiez A, Suzanne F, Dechelotte P, *Histologic comparison between endoscopic axillary lymphadenectomy after lipo-suction and classical surgical technique*. Ann Pathol 1999, 19(4): 289-93
70. Rody A, Solbach C, Kaufmann M, *Sentinel lymph node biopsy in breast cancer*. Chirurg 2004, 75(8): 767-73
71. Rosen PP, Groshen S, *Factors influencing survival and prognosis in early breast carcinoma (T1N0M0-T1N1M0)*. Assessment of 644 patients with median follow-up of 18 years. Surg Clin North Am 1990, 70(4): 937-62
72. Roses DF, Brooks AD, Harris MN, Shapiro RL, Mitnick J, *Complications of level I and II axillary dissection in the treatment of carcinoma of the breast*. Ann Surg 1999, 230(2): 194-201
73. Salvat J, Knopf JF, Ayoubi JM, Slamani L, Vincent-Genod A, Guilbert M, Walker D, *Endoscopic exploration and lymph node sampling of the axilla. Preliminary findings of a randomized pilot study comparing clinical and anatomic-pathologic results of endoscopic axillary lymph node sampling with traditional surgical treatment*. Eur J Obstet Gynecol Reprod Biol 1996, 70(2): 165-73
74. Schreier I, *Früherkennung und Diagnostik*, in *Aktuelle Empfehlungen zur Therapie primärer und fortgeschrittener Mammakarzinome*, Kommission Mamma, W. Zuckschwerdt Verlag München 2009, 187-90
75. Schwarz-Boeger U, Paepke S, Zacherl M, Humbert A, Kiechle M, Jacobs VR, *Die ADAM-Operationstechnik (Axillary Dissection with Access Minimized) reduziert signifikant postoperative Lymphserome in der brusterhaltenden Therapie*. 24. Jahrestagung der Deutschen Gesellschaft für Senologie, 2.- 4. September 2004, Freiburg i.Br.. Onkologie 2004, 27(Suppl 2): 34 (P18)
76. Singeltary, Harris JR, Lippmann ME, Morrow M, Osborne CK, *Diseases of the breast*, Lippincott Williams & Wilkins 1999, 577-89



77. Suzanne F, Emering C, Wattiez A, Bournazeau JA, Bruhat MA, Jacquetin B, *Axillary lymphadenectomy by lipo-aspiration and endoscopic picking. Apropos of 72 cases.* Chirurgie 1997, 122(2): 138-42; discussion 42-3
78. Tagaya N, Kubota K, *Experience with endoscopic axillary lymphadenectomy using needlescopic instruments in patients with breast cancer: a preliminary report.* Surg Endosc 2002, 16(2): 307-9
79. Tamaki Y, Nakano Y, Sekimoto M, Sakita I, Tomita N, Ohue M, Komoike Y, Miyazaki M, Nakayama T, Kadota M, Monden M, *Transaxillary endoscopic partial mastectomy for comparatively early-stage breast cancer. An early experience.* Surg Laparosc Endosc 1998, 8(4): 308-12
80. Toth BA, Lappert P, *Modified skin incisions for mastectomy: the need for plastic surgical input in preoperative planning.* Plast Reconstr Surg 1991, 87(6): 1048-53
81. Tsangaris TN, Trad K, Brody FJ, Jacobs LK, Tsangaris NT, Sackier JM, *Endoscopic axillary exploration and sentinel lymphadenectomy.* Surg Endosc 1999, 13(1): 43-7
82. van der Ploeg IM, Nieweg OE, van Rijk MC, Valdes Olmos RA, Kroon BB, *Axillary recurrence after a tumour-negative sentinel node biopsy in breast cancer patients: A systematic review and meta-analysis of the literature.* Eur J Surg Oncol 2008, 34(12): 1277-84
83. Veronesi U, Cascinelli N, Mariani L, Greco M, Saccozzi R, Luini A, Aguilar M, Marubini E, *Twenty-year follow-up of a randomized study comparing breast-conserving surgery with radical mastectomy for early breast cancer.* N Engl J Med 2002, 347(16): 1227-32
84. Veronesi U, Paganelli G, Viale G, Luini A, Zurrada S, Galimberti V, Intra M, Veronesi P, Maisonneuve P, Gatti G, Mazzarol G, De Cicco C, Manfredi G, Fernandez JR, *Sentinel-lymph-node biopsy as a staging procedure in breast*

- cancer: update of a randomised controlled study.* Lancet Oncol 2006, 7(12): 983-90
85. Vitug AF, Newman LA, *Complications in breast surgery.* Surg Clin North Am 2007, 87(2): 431-51
86. Wernicke AG, Goodman RL, Turner BC, Komarnicky LT, Curran WJ, Christos PJ, Khan I, Vandris K, Parashar B, Nori D, Chao KS, *A 10-year follow-up of treatment outcomes in patients with early stage breast cancer and clinically negative axillary nodes treated with tangential breast irradiation following sentinel lymph node dissection or axillary clearance.* Breast Cancer Res Treat 2011, 125(3): 893-902
87. Wilmot C, Watemberg S, Landau O, Litwin D, *Of balloon axilloscopy and avoidance of iatrogenic injury to the long thoracic nerve.* Arch Surg 1997, 132(10): 1121-4
88. Winzer KJ, Ivancevic V, Fischer S, Guski H, Munz DL, Muller JM, *Endoscopic sentinel node detection with a gamma probe combined with minimally invasive axillary lymph node dissection: a preliminary study.* Eur J Surg 2001, 167(1): 19-22
89. Wittekind C, Meyer HJ, *Mammatumoren (ICD-0 C50), in TNM Klassifikation maligner Tumoren,* Ch. Wittekind, H.J. Meyer, WILEY-VCH Verlag & Co Weinheim 2010, 169-79

## 8 Anhang

### 8.1 TNM-Klassifikation des Mammakarzinoms [89]

#### T - Primärtumor

<b>TX</b>	Primärtumor kann nicht beurteilt werden
<b>T0</b>	kein Anhalt für Primärtumor
<b>Tis</b>	Carcinoma in situ
<b>T1</b>	≤ 2 cm
	T1mic ≤ 0,1 cm
	T1a >0,1 cm - 0,5 cm
	T1b >0,5 cm - 1 cm
	T1c >1 cm - 2 cm
<b>T2</b>	>2 cm - 5 cm
<b>T3</b>	> 5 cm
<b>T4</b>	Brustwand/Haut
	T4a Brustwand
	T4b Hautödem/Ulzeration, Satellitenknötchen der Haut
	T4c 4a und 4b
	T4d inflammatorisches Karzinom

## N - regionäre (ipsilaterale) Lymphknoten

<b>Nx</b>	regionäre Lymphknoten nicht beurteilbar		
<b>N0</b>	keine regionären Lymphknotenmetastasen*		
<b>N1</b>	beweglich axillär	pN1mi	Mikrometastasen, >0,2 mm - 2 mm
		pN1a	1-3 axilläre Lymphknoten
		pN1b	A. mammaria interna, nicht klinisch erkennbar**
		pN1c	pN1a und pN1b
<b>N2a</b>	fixiert axillär	pN2a	4-9 axilläre Lymphknoten
<b>N2b</b>	A. mammaria interna, klinisch erkennbar	pN2b	A. mammaria interna, klinisch erkennbar*** keine axillären Lymphknoten
<b>N3a</b>	infraklavikulär	pN3a	> 10 axilläre oder infraklavikuläre Lymphknoten
<b>N3b</b>	axillär und A. mammaria interna klinisch erkennbar	pN3b	Axillär und A. mammaria interna, klinisch erkennbar oder >3 axilläre und A. mammaria interna, klinisch nicht erkennbar
<b>N3c</b>	supraklavikulär	pN3c	supraklavikuläre Lymphknoten

\* Fälle mit isolierten Tumorzellen (ITC) in regionären Lymphknoten werden als pN0(i+) klassifiziert.

Isolierte Tumorzellen sind definiert als einzelne Tumorzellen oder kleine Cluster von Zellen  $\leq 0,2$  mm, Nachweis mittels Immunhistochemie oder molekularer Methoden, manchmal Verifizierung mittels H&E-Färbung. ITC zeigen typischerweise keine Hinweise auf metastatische Aktivität im Sinne einer Proliferation oder Stromareaktion.

\*\* nicht klinisch erkennbar: nicht durch klinische Untersuchung oder bildgebende Verfahren (ausgenommen Lymphszintigraphie) nachgewiesen

\*\*\*klinisch erkennbar: durch klinische Untersuchung oder bildgebende Verfahren (ausgenommen Lymphszintigraphie) diagnostiziert

## **M - Fernmetastasen**

**Mx** Vorliegen nicht beurteilbar

**M0** keine Fernmetastasen

**M1** Fernmetastasen

## 8.2 Abbildungsverzeichnis

Abb. 1: Brust und Axilla nach Blaumarkierung	12
Abb. 2: Verbesserte Sicht durch integrierte Lichtquelle	13
Abb. 3: Periareolärer Zugang	14
Abb. 4: Präparieren des axillären Zugangs	14
Abb. 5: Submammärer Zugang zur Axilla	15
Abb. 6: Exstirpation des Sentinel Lymph Node	15
Abb. 7: Altersverteilung der Patientinnen	23
Abb. 8: Art der Brust-Operation	25
Abb. 9: Axilläre Operation	27
Abb. 10: Verteilung des intraoperativen Schnellschnittes	29
Abb. 11: Schnellschnittergebnis bei SLNB	30
Abb. 12: Schnellschnittergebnis versus endgültige Histologie	31
Abb. 13: Schnittführung	36
Abb. 14: Tumorlokalisierung	40
Abb. 15: Hämatom in der Brust	51
Abb. 16: Hämatom in der Axilla	52
Abb. 17: Serom in der Brust	53
Abb. 18: Serom in der Axilla	54
Abb. 19: Infektion der Brust	55

### 8.3 Tabellenverzeichnis

Tab. 1:	Operationsübersicht	24
Tab. 2:	Rekonstruktionsverfahren bei subkutaner/Skin-sparing Mastektomie	26
Tab. 3:	Axilläre Operation	28
Tab. 4:	Gründe für eine SLNB mit anschließender ALND trotz negativem SS/ bei erfolglosem SS/ohne SS	28
Tab. 5:	Intraoperativer Schnellschnitt bei SLNB	30
Tab. 6:	Operationszeit nach Ausmaß des Eingriffs	32
Tab. 7:	Operationszeit einseitiger ADAM-Eingriffe nach Art des axillären Eingriffs	33
Tab. 8:	Operationszeit mit/ohne intraoperativem Schnellschnitt nach Eingriffsart	35
Tab. 9:	Andere Angaben unter Schnitfführung	37
Tab. 10:	Anzahl der Drainagen	38
Tab. 11:	Seitenlokalisierung des Tumors	39
Tab. 12:	Verteilung der Tumorfokalität/-zentrität	40
Tab. 13:	Resektatgröße der Brust	41
Tab. 14:	Resektatgröße des axillären Dissektats	42
Tab. 15:	Anzahl entfernter Lymphknoten nach Art des axillären Eingriffs	43
Tab. 16:	Anzahl entfernter Sentinel-Lymphknoten bei SLNB	43
Tab. 17:	Anzahl entfernter axillärer Lymphknoten bei SLNB	44
Tab. 18:	Anzahl entfernter Lymphknoten bei SLNB+ALND	44
Tab. 19:	Anzahl entfernter Lymphknoten bei ALND	45
Tab. 20:	Nodalstatus	46
Tab. 21:	Nodalstatus nach Art der axillären Operation	46
Tab. 22:	Anzahl positiver Lymphknoten nach Art der axillären Operation	46
Tab. 23:	Anzahl positiver Lymphknoten bei SLNB+ALND	46
Tab. 24:	Anzahl positiver Lymphknoten bei ALND	46
Tab. 25:	Ratio positive/entfernte Lymphknoten nach Art des axillären Eingriffs	47
Tab. 26:	Analgetikagabe	48
Tab. 27:	Drainageverweildauer	49
Tab. 28:	Drainagemenge	50

## 9 Danksagung

Ich danke allen, die mich bei der Durchführung dieser Arbeit unterstützt haben.

Frau Univ.-Prof. Dr. M. Kiechle, Ärztliche Direktorin der Frauen- und Poliklinik der Technischen Universität München, danke ich für die Überlassung des Dissertationsthemas und die Möglichkeit, diese Promotion in der von ihr geleiteten Klinik durchführen zu können.

Mein besonderer Dank gilt Herrn Dr. S. Paepke, Leitender Oberarzt an der Frauen- und Poliklinik der Technischen Universität München für die stets freundliche und hilfsbereite Betreuung während des gesamten Entstehungsprozesses dieser Arbeit und die Geduld bei der Durchsicht und Korrektur des Manuskriptes.

Meiner Familie und meinen Pflegeeltern danke ich für ihre Unterstützung und ihren steten Glauben an mich.



## 10 Lebenslauf

Name	Lei Qian
Geboren	18.08.1984
Geburtsort	Tianjin (China)

### Schulbildung

1991 - 1995	Grundschule Wendlandstraße, Hannover
1995 - 2004	Erasmus-Grasser-Gymnasium, München Droste-Hülshoff-Gymnasium, Freiburg Erasmus-Gymnasium, Denzlingen
2004	Abschluss mit allgemeiner Hochschulreife

### Studium

2004 - 2006	Vorklinisches Studium der Humanmedizin, LMU München
September 2006	Physikum
2006 - 2009	Klinisches Studium der Humanmedizin, TU München
November 2010	2. Staatsexamen

### Beruflicher Werdegang

Februar 2012 - September 2013	Assistenzärztin in der Klinik für Gynäkologie und Geburtshilfe, Pius-Hospital Oldenburg Direktor: Prof. Dr. Dr. med. R. L. de Wilde
Seit September 2013	Assistenzärztin in der Klinik und Poliklinik für Gynäkologie, Universitätsklinikum Hamburg Eppendorf Direktor: Prof. Dr. med. F. Jänicke