

TECHNISCHE UNIVERSITÄT MÜNCHEN

**Klinik und Poliklinik für Mund-, Kiefer- und Gesichtschirurgie der
Technischen Universität München**

Klinikum rechts der Isar

Direktor: Univ.-Prof. Dr. Dr. K.-D. Wolff

**Die diagnostische Wertigkeit der retrospektiven
PET-MRT-Fusion bei Kopf-Hals-Tumoren**

Veronika Wankerl

Vollständiger Abdruck der von der Fakultät für Medizin der Technischen Universität München zur Erlangung des akademischen Grades eines Doktors der Medizin genehmigten Dissertation.

Vorsitzender: Univ.-Prof. Dr. E. J. Rummeny

Prüfer der Dissertation:

1. Priv.-Doz. Dr. Dr. D. J. Loeffelbein
2. Univ.-Prof. Dr. M. Schwaiger

Die Dissertation wurde am 18.12.2013 bei der Technischen Universität München eingereicht und durch die Fakultät für Medizin am 17.12.2014 angenommen.

Inhaltsverzeichnis

1	Einleitung	6
	1.1 Kopf-Hals-Tumoren.....	6
	1.2 PET-MRT-Fusion: aktueller Stand der Wissenschaft	11
	1.3 Fragestellung und Zielsetzung	16
2	Material und Methoden	17
	2.1 Patientenkollektiv	17
	2.2 18F-FDG PET/CT-Bildgebung	18
	2.3 MRT-Bildgebung	20
	2.4 PET-MRT-Bildfusion	21
	2.5 Kriterien der Bildanalyse	21
	2.6 Histopathologische Referenz und statistische Auswertung.....	24
3	Ergebnisse	26
	3.1 Auswertung der Bildanalyse im Überblick.....	26
	3.2 Ergebnisse der einzelnen diagnostischen Zielparameter.....	28
	3.2.1 Auswertung der Tumordiagnostik.....	28
	3.2.2 Auswertung der Knocheninfiltration	32
	3.2.3 Auswertung der Lymphknotenbeteiligung.....	33
	3.3 Kasuistiken.....	36
	3.3.1 Tumordiagnostik.....	37
	3.3.2 Lymphknotenbeteiligung.....	38
	3.3.3 Bildqualität.....	41
4	Diskussion	43
5	Zusammenfassung	66
6	Literaturverzeichnis	67

Abbildungsverzeichnis

Abb. 1: Prozentuale Verteilung der Tumorlokalisation.....	18
Abb. 2: Auswertungsbogen der vorliegenden Studie.....	22
Abb. 3: Vierfeldertafeln für die Tumordiagnostik.....	31
Abb. 4: Vierfeldertafeln für die Lymphknotendiagnostik.....	35
Abb. 5: Übereinstimmung der klinisch ermittelten N-Stadien und der histologisch ermittelten N-Stadien	36
Abb. 6: Bilddaten des Patienten S.H. (Nr. 27)	38
Abb. 7: Bilddaten des Patienten S.F. (Nr. 13).....	39
Abb. 8: Bilddaten des Patienten H.R. (Nr. 6)	41
Abb. 9: Bilddaten des Patienten J.A. (Nr. 19)	42

Tabellenverzeichnis

Tab. 1: T-Klassifikation der UICC für Karzinome der Mundhöhle	7
Tab. 2: N-Klassifikation der UICC für Kopf-Hals-Tumoren.....	8
Tab. 3: Einteilung der Halslymphknoten nach Robbins	8
Tab. 4: Technische Optionen der PET-MRT-Fusion.....	15
Tab. 5: Zusammenstellung des Patientenkollektivs.....	19
Tab. 6: Überblick über die Gesamtauswertung.....	27
Tab. 7: Auflistung der statistischen Werte für die Tumordiagnostik	31
Tab. 8: Auflistung der statistischen Werte für die Lymphknotendiagnostik	35

Abkürzungsverzeichnis

CIS = Carcinoma in situ

CT = Computertomographie

CUP = cancer of unknown primary

DCE-MRI = dynamic contrast-enhanced magnetic resonance imaging

DW MRT = Diffusionsgewichtete Magnetresonanztomographie

F-18-FMISO = F-18- Fluoromisonidazol

FN = falsch negativ

FP = falsch positiv

HPV = Humanes Papilloma Virus

LK = Lymphknoten

M = Fernmetastasen

MRT = Magnetresonanztomographie

MRS = Magnetresonanzspektroskopie

N = Nodus lymphaticus (Lymphknoten)

PECA = Plattenepithelkarzinom

PET = Positronen-Emissions-Tomographie

R = Resektionsstatus

RN = richtig negativ

ROI = region of interest

RP = richtig positiv

SPECT = Single-Photon-Emissions-Computertomographie

STIR = short-tau inversion recovery (Fett-Signal-Unterdrückung)

SUV = standardized uptake value

T = Tumor

TNM-Klassifikation = Klassifikationssystem zur Stadieneinteilung maligner Tumoren

UICC = Union internationale contre la cancer

18-FDG = 18-Fluorodeoxyglucose

1 Einleitung

1.1 Kopf-Hals-Tumoren

Nach Angaben des Robert Koch Instituts aus dem Jahr 2012 stellen in Deutschland Malignome der Mundhöhle sowie des Rachens mit einem Anteil von 3,9% die fünfthäufigste Krebsneuerkrankung in der männlichen Bevölkerung dar. Bei Frauen stehen sie mit einem Anteil von 1,6% an 15. Stelle (Baras et al., 2012). So erkrankten im Jahr 2008 in Deutschland etwa 9 500 Männer und 3 500 Frauen neu an malignen Tumoren der Lippe, der Zunge, des Mundbodens, des Gaumens, der Speicheldrüsen oder des Oropharynx. Tumorerkrankungen der Mundhöhle sowie des Rachens werden zusammen mit Tumoren der Nase und des Kehlkopfes zu dem gemeinsamen Themenkomplex der Kopf-Hals-Tumoren zusammengefasst. Dennoch zeichnen sie sich durch eine Heterogenität von Lokalisation, Histologien und daraus resultierenden erforderlichen Therapiekonzepten aus. In über 90% der Fälle handelt es sich um Plattenepithelkarzinome. Seltener werden Adenokarzinome der Speicheldrüsen, Melanome, Sarkome oder Lymphome diagnostiziert (Walker et al., 2003). Die Entwicklung von Malignomen im Kopf-Hals-Bereich ist ein multifaktorielles Geschehen, wobei der Nikotin- sowie der regelmäßige hohe Alkoholkonsum die klassischen prädisponierenden Faktoren darstellen. Auch Infektionen der Mundhöhle und des Rachens insbesondere mit HPV (Humanes-Papilloma-Virus) werden mit einem erhöhtem Erkrankungsrisiko assoziiert (D'Souza et al., 2007).

Um patientenindividuelle Therapiestrategien entwickeln zu können, muss jeder neu diagnostizierte Tumor einer möglichst genauen Stadieneinteilung (Staging) unterzogen werden. Als weltweit akzeptiertes Verfahren findet dabei die Einteilung nach dem TNM-Klassifikationssystem der UICC (Union internationale contre le cancer) Anwendung. Mittels T-Stadium wird die Größenausdehnung sowie das Infiltrationsverhalten des Tumors, mittels N-Stadium das Fehlen beziehungsweise Vorhandensein von regionalen Lymphknotenmetastasen und mittels M-Stadium eine mögliche Fernmetastasierung beschrieben.

Im Bereich der Kopf-Hals-Tumoren variieren je nach Tumorlokalisierung die Einteilungskriterien der unterschiedlichen T-Stadien. Allerdings kann man zusammenfassend festhalten, dass sich die Stadien T1 bis T3 an der zunehmenden Tumorgöße orientieren, während die Stadien T4a und T4b die Infiltration

benachbarter Strukturen erfassen. Als Beispiel sei die T-Klassifikation des Mundhöhlenkarzinoms aufgeführt (siehe Tabelle 1).

T0	Kein Anhalt für Primärtumor
T1	Tumorgröße ≤ 2 cm
T2	Tumorgröße > 2 cm und ≤ 4 cm
T3	Tumorgröße > 4 cm
T4a	Infiltration: kortikaler Knochen, Zungenmuskulatur, Kieferhöhle, Gesichtshaut
T4b	Infiltration: Spatium masticatorium, Processus pterygoideus, Schädelbasis, A. carotis interna

Tab. 1: T-Klassifikation der UICC für Karzinome der Mundhöhle

Das N-Stadium wird einheitlich je nach Größe und Anzahl der Lymphknotenmetastasen bestimmt, wobei zusätzlich zwischen ipsilateralen und kontralateralen Lymphknoten differenziert wird (siehe Tabelle 2).

Aus radiologischer Sicht kann zudem eine Zuordnung der pathologischen Lymphknoten zu einem dem anatomischen Gebiet entsprechenden Level-Stadium erfolgen. Hier findet die Einteilung nach Robbins häufigen Gebrauch (siehe Tabelle 3). Die jeweiligen Level mit der höchsten Wahrscheinlichkeit für vorhandene Lymphknotenmetastasen sind abhängig von der Lokalisation des Primärtumors. Plattenepithelkarzinome des vorderen Zweidrittel der Zunge infiltrieren beispielsweise überwiegend in die Lymphknoten der Level I, während Karzinome des hinteren Zungenkörpers zusätzlich in die Lymphknoten der Level II drainieren (Oestreicher et al., 2003).

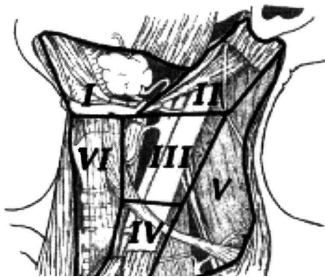
Das M-Stadium wird in ein M0-Stadium mit fehlenden und in ein M1-Stadium mit vorhandenen Fernmetastasen differenziert. Plattenepithelkarzinome der Kopf-Hals-Region metastasieren überwiegend in regionäre Lymphknoten und erst in fortgeschrittenen Stadien hämatogen.

Die TNM-Einteilung kann aufgrund klinischer Parameter erfolgen (cTNM) oder sich auf histologische Erkenntnisse stützen (pTNM). 2010 erschien die aktuellste Fassung der TNM-Klassifikationssysteme in der 7. Auflage. Bei den Kopf-Hals-Tumoren wurden allerdings nur geringe Änderungen bei den Karzinomen des Oro- und

Hypopharynx vorgenommen. Zudem wurde eine neue Klassifikation für maligne Melanome des oberen Aerodigestivtrakts eingeführt (Weber et al., 2010).

N0	Keine Lymphknotenmetastasen
N1	Ein ipsilateraler LK ≤ 3 cm
N2a	Ein ipsilateraler LK > 3 cm und ≤ 6 cm
N2b	Multiple ipsilaterale LK ≤ 6 cm
N2c	Multiple bilaterale LK ≤ 6 cm
N3	LK > 6 cm

Tab. 2: N-Klassifikation der UICC für Kopf-Hals-Tumoren

	Level I	Submentale / submandibuläre LK
	Level II	Tiefe kranijugulare LK
	Level III	Tiefe mediojugulare LK
	Level IV	Tiefe kaudojugulare LK
	Level V	LK des posterioren Halsdreiecks
	Level VI	Para- und prätracheale LK

Tab. 3: Einteilung der Halslymphknoten nach Robbins, [modifiziert nach (Oestreicher et al., 2003)]

Anhand der klinischen Untersuchung sowie der bildgebenden Verfahren wird jeder neu diagnostizierte Tumor schrittweise in ein klinisches TNM-Stadium eingestuft. Daran orientierend wird ein individuelles Therapiekonzept entworfen. Aufgrund der Heterogenität der Tumoren im Bereich der Kopf-Hals-Region können keine allgemein gültigen Behandlungsrichtlinien erstellt werden, zumal die Gesamtkonstitution des Patienten auf verschiedene Therapieoptionen entscheidenden Einfluss nimmt. Demnach sind je nach Tumorart, TNM-Stadium sowie Alter und Komorbidität des Patienten in interdisziplinärer Absprache Einzelfallentscheidungen zu treffen. Die Hauptsäulen aktuell anerkannter Therapien in kurativer Absicht stellen das operative Vorgehen, die Radiotherapie sowie die Kombination beider Methoden dar. Die Chemotherapie wird hauptsächlich bei fortgeschrittenen Tumoren im Rahmen einer kombinierten Radiochemotherapie eingesetzt (Specenier et al., 2009).

Die Absicht der kurativ-operativen Behandlung besteht in der vollständigen Resektion des Tumors sowie in der Dissektion der primären Lymphabflusswege. Die Neck Dissection, die operative Entfernung der Halslymphknoten, kann dabei auf unterschiedliche Art und Weise erfolgen. Bei der (modifiziert) radikalen Neck Dissection werden alle Lymphknotenlevel des Halses reseziert. Bei der selektiven Neck Dissection werden hingegen lediglich einzelne Level ausgewählt. Insbesondere die Tumorf infiltration von Nachbarstrukturen, wie beispielsweise von Gesichtsschädelknochen, und ein ausgedehnter Lymphknotenbefall erfordern ein umfangreiches operatives Vorgehen. Dies kann die Entfernung von Gesichtsschädelanteilen sowie von funktionellen Strukturen im Zuge der Neck Dissection mit einschließen. Während früher radikale Operationsmethoden etabliert waren, werden inzwischen moderne, funktionell ausgerichtete und weniger invasive Resektionsverfahren angewendet. Durch ein breites Spektrum an Rekonstruktionstechniken wird eine zufriedenstellende funktionelle sowie kosmetische Wiederherstellung angestrebt. Dennoch ist in vielen Fällen nach wie vor mit einer postoperativen Einschränkung der Lebensqualität zu rechnen (Airoldi et al., 2011). Bezüglich der Kau-effizienz konnte beispielsweise ein signifikanter Unterschied zwischen der Lebensqualität von Patienten mit und ohne Mandibularesektion gezeigt werden (Villaret et al., 2008). Die Entfernung des kompletten Tumorgewebes mit entsprechendem Sicherheitsabstand muss stets garantiert sein. Um die tumorablativen Defekte so gering wie möglich und dennoch so ausgedehnt wie notwendig zu halten, ist eine präzise, detaillierte präoperative Diagnostik entscheidend.

Die radiologischen Befunde eines neu diagnostizierten Tumors beeinflussen ebenso die Planungen einer potenziellen adjuvanten Strahlentherapie. Während der Behandlung müssen die Patienten unter anderem mit Entzündungsreaktionen der Schleimhäute sowie dadurch induzierte Dysphagien rechnen. Um gewebeschonendere und nebenwirkungsärmere Techniken wie die intensitätsmodulierte Strahlentherapie weiterentwickeln zu können, ist die möglichst realitätsnahe Tumolvolumenbestimmung von großer Bedeutung.

Auch die schwerwiegende Entscheidung für den Patienten, dass ein Tumor nicht mehr in kurativer sondern lediglich noch in palliativer Absicht therapiert werden kann, wird unter anderem aufgrund radiologischer Befunde getroffen.

Die exakte Bestimmung von Tumorgröße und Tumorausdehnung, die Beurteilung der Lymphknotendignität sowie die Detektion von möglichen Infiltrationen angrenzender Strukturen stellen demnach an die Bildgebung höchste Anforderungen. Zudem soll im Rahmen der Tumornachsorge möglichst präzise zwischen dem Tumorgewebe eines Rezidivs und posttherapeutischen Gewebeveränderungen wie Vernarbungsprozessen unterschieden werden.

Im Bereich der Kopf-Hals-Tumoren gelten neben der klinischen Untersuchung und der Panendoskopie die Schnittbilddiagnostik mittels Computertomographie (CT) oder Magnetresonanztomographie (MRT) als unverzichtbar (de Bree et al., 2009).

Die CT ist ein in der klinischen Routine fest etabliertes Verfahren. Aufnahmen, welche exakte anatomische Verhältnisse wiedergeben, können innerhalb weniger Minuten akquiriert werden. Durch zusätzliche Kontrastmittelgabe und neuere Verfahren wie die Perfusions-CT, eine Technik um die Gewebedurchblutung zu messen, konnte die Tumordiagnostik im Kopf-Hals-Bereich weiter optimiert werden (Faggioni et al., 2011).

Die MRT wird im Kopf-Hals-Bereich oftmals der CT vorgezogen, da sie sich durch eine genauere Darstellung des Weichteilgewebes auszeichnet. Zudem beeinträchtigen Metallartefakte durch Zahnimplantate die MRT-Bildinterpretation geringer als die CT-Diagnostik. Nah benachbarte anatomische Strukturen wie Mucosa, Submucosa, Speicheldrüsen, Muskelgewebe sowie Lymphknoten können voneinander differenziert und die Tumorinvasion exakt beurteilt werden. Insbesondere T1-gewichtete Aufnahmen mit Kontrastmittelgabe stellen die Tumorgrenzen detailliert dar (Lam et al., 2004). Die Tiefenausdehnung des Tumors sowie die Infiltration knöcherner Strukturen sind für die Therapie und die Prognose ausschlaggebende Parameter und können mit Hilfe der MRT-Diagnostik zumeist suffizient bestimmt werden (Vidiri et al., 2007). Bei Einschätzung von möglichen Lymphknotenmetastasen müssen allerdings Abstriche bezüglich Sensitivität und Spezifität geduldet werden, da sich die Metastasendiagnostik in erster Linie auf die Größenbestimmung stützt und somit eine Tumordinfiltration von Lymphknoten kleiner als 1 cm übersehen werden kann (de Bondt et al., 2007). Zudem erschweren die durch operative Eingriffe und Bestrahlungen verursachten Gewebeveränderungen die Tumorrezidivdiagnostik. Die Differenzierung zwischen reaktivem benignem

Gewebe und malignem Rezidivgewebe ist insbesondere aufgrund veränderter postchirurgischer anatomischer Verhältnisse enorm anspruchsvoll.

Eine metabolische Tumorcharakterisierung wird hingegen durch die funktionellen Bildgebungsverfahren wie Single-Photon-Emissions-Computertomographie (SPECT) und Positronen-Emissions-Tomographie (PET) ermöglicht. Insbesondere die Darstellung des erhöhten Glucosemetabolismus in malignen Zellen mittels radioaktiv markierter Tracer wie 18-Fluorodeoxyglucose (18-FDG) gewinnt in der Diagnostik von Kopf-Hals-Tumoren in den letzten Jahren zunehmend an Bedeutung (Wong, 2008). Im Rahmen einer Studie unter Connell et al. führte die PET-Diagnostik ergänzend zur obligatorischen Bildgebung durch CT oder MRT in 34% der Fälle zu einer Änderung der TNM-Klassifikation sowie in 29% der Fälle zu einer Modifikation der Bestrahlungstechnik (Connell et al., 2007). Eine histologische Validierung lag jedoch nicht vor. Während aufgrund mangelnder anatomischer Informationen das T-Stadium kaum beeinflusst wird, profitieren vor allem die Lymphknotendiagnostik sowie die Detektion von Fernmetastasen und Zweitmalignomen von der PET-Bildgebung. Zudem ist der wachsende Stellenwert der PET für das onkologische Erststaging bei Patienten mit unbekanntem Primärtumor und Lymphknotenmetastasen (CUP-Syndrom = Cancer of unknown primary), für die Strahlentherapieplanung sowie für die Rezidivdiagnostik zu nennen (Abgral et al., 2009; Murakami et al., 2008; Rusthoven et al., 2004). Dennoch müssen Nachteile und Probleme der PET-Diagnostik bedacht werden. Nicht nur maligne Zellen zeigen einen erhöhten Glucosemetabolismus. So können physiologische Aktivitätssteigerungen in aktiven Muskeln, in Speicheldrüsen sowie in entzündlichem Gewebe in einigen Fällen zu falsch positiven Befunden führen (Blodgett et al., 2005).

1.2 PET-MRT-Fusion: aktueller Stand der Wissenschaft

Während das technische Potenzial und die klinischen Anwendungsmöglichkeiten der einzelnen Bildgebungsverfahren stetig optimiert werden, konzentrieren sich weite Forschungsbereiche der Nuklearmedizin und der Radiologie zunehmend auf die Möglichkeiten des „multimodalen imaging“. Durch die Kombination von morphologischen und funktionellen Aufnahmetechniken können die Nachteile der einzelnen Verfahren minimiert und falsch positive sowie falsch negative Resultate

verringert werden (Loeffelbein et al., 2010; Nakamoto et al., 2009). Das bislang am weitesten entwickelte und im klinischen Alltag bedeutendste Verfahren stellt dabei die Kombination aus PET und CT dar. Nach intensiven präklinischen Vorarbeiten konnte 2001 das erste Hybrid-PET/CT-Gerät in die Klinik eingeführt werden (Beyer et al., 2000). Obwohl lange Zeit Zweifel an dem Nutzen dieser modernen, kostenintensiven Projekte bestanden, hat sich die Diagnostik mittels PET/CT in vielen Disziplinen der Medizin bewährt. Eine Studie von 2010 zeigt die Überlegenheit der PET/CT-Diagnostik gegenüber der alleinigen PET-Interpretation bei onkologischen Fragestellungen der Kopf-Hals-Region (Ishikita et al., 2010).

Die MRT zeichnet sich im Vergleich zur CT insbesondere durch eine bessere Weichteildarstellung, der fehlenden Strahlenbelastung und einer geringeren Anzahl an Artefakten aus. Vor allem aber auch die Möglichkeit, weitere spezielle Bildgebungsverfahren wie die diffusionsgewichtete MRT (DW MRT) für die Dignitätsbestimmung von Lymphknoten einzusetzen, machen die Kombination aus PET und MRT attraktiv (Holzapfel et al., 2009). Als weiteres Beispiel für die Spannweite der MRT-Diagnostik sei die MR-Spektroskopie (MRS) für die Beurteilung posttherapeutischer Gewebevermehrungen angeführt (King et al., 2010).

Generell können zwei Domänen der Bildfusion unterschieden werden: die software- sowie die hardwarebasierte Bildfusion. Zum einen können Schnittbilder zweier Aufnahmeverfahren retrospektiv mittels geeigneter Software fusioniert werden. Zum anderen können zwei Geräteapparaturen mit unterschiedlichen Aufnahmetechniken in einer Vorrichtung integriert werden. Innerhalb dieser Hybrid-Techniken unterscheidet man zudem die simultane von der sequentiellen Bildgebung. Werden die Datensätze beider Aufnahmetechniken gleichzeitig erfasst, wird von simultaner Bildgebung gesprochen. Werden die beiden Untersuchungen unmittelbar nacheinander, jedoch an einer Geräteapparatur, durchgeführt, so wird dies als sequentielle Bildgebung bezeichnet.

Bei der retrospektiven Bildfusion werden separate Bilddatensätze, zumeist ein morphologischer und ein funktioneller Datensatz, welche zu unterschiedlichen Zeitpunkten erfasst wurden, miteinander fusioniert. Der Prozess zwei Datensätze derart zueinander auszurichten, dass jedes entsprechende Voxel-Element zweier Schnittbilder die exakt gleiche anatomische Region darstellt, wird als

Bildregistrierung bezeichnet. Diese kann manuell durch Verschiebung und Rotation eines der Bilder zum anderen sowie durch teil- oder vollautomatisierte Fusionsprogramme erfolgen. Dabei werden Orientierungspunkte wie extern angebrachte Markierungen der Haut oder anatomische Charakteristika und physiologische Aktivitäten beispielsweise des Cerebellums, der Tonsillen, der Stimmbänder, der Halswirbelsäule sowie der Orbita eingesetzt (Forster et al., 2003; Somer et al., 2003). Die vollautomatische Bildregistrierung basiert auf komplexen mathematischen Algorithmen, welche iterative Ähnlichkeitsberechnungen entsprechender Voxel-Elemente auswerten. Einer Arbeit von Lemke et al. zufolge, welche unter 273 Patienten verschiedenste Fusionskombinationen aus CT, MRT, PET und SPECT (darunter 59 PET-MRT-Fusionen) evaluierten, kann die retrospektive Bildfusion in onkologischen Fragestellungen die Leber, das Pankreas, das Rektum, den Hals oder das Neurokranium betreffend als etabliert angesehen werden. Insgesamt konnten in 38% der Fälle durch die Fusionen klinisch relevante Zusatzinformationen zu den Einzelbildinterpretationen gewonnen werden (Lemke et al., 2004). Ergänzend muss erwähnt werden, dass bereits die imaginäre Kombination zweier Bilddatensätzen an zwei benachbarten Bildschirmen durch den Radiologen von einigen Autoren zu dem Komplex des „multimodalen imaging“ gerechnet wird (Ng et al., 2011). Man spricht hierbei von einer „Side-by-Side“-Analyse.

Um die Effizienz einer möglichen Kombination aus PET und MRT aufzuzeigen, wurden in zahlreichen Arbeiten retrospektive Bildfusionen aus beiden Aufnahmetechniken durchgeführt und bewertet. Bei positiver Evaluation hätte man zudem eine Rechtfertigung für die zur Zeit noch sehr hohen Investitions- und Untersuchungskosten der in der Entwicklung stehenden PET/MRT-Scanner. Aufgrund des guten Weichteilkontrastes der MRT wurde bislang die PET-MRT-Fusion am besten in der neurologischen- und muskuloskeletalen Tumordiagnostik untersucht. Nicht nur für die interdisziplinäre Therapieplanung maligner Gliome sondern auch für die Diagnostik von Epilepsien und dementiellen Erkrankungen verspricht die Kombination aus PET- und MRT-Datensätzen wertvolle Zusatzinformationen (von Schulthess et al., 2013). Abgesehen von dem speziellen und in gewissem Maße doch eigenständigen Sektor der Neuroradiologie, wurde die Effizienz der PET-MRT-Fusion bislang bei der Diagnostik von Uterus-, Pankreas-,

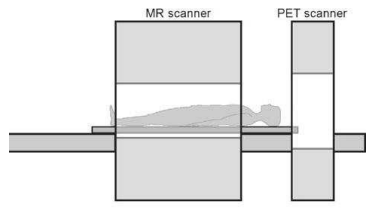
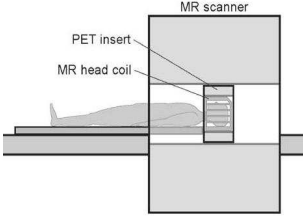
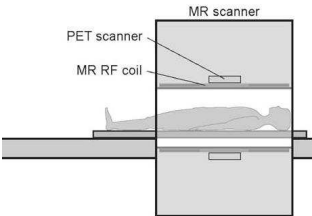
Prostata- und Schilddrüsentumoren gezeigt (Jambor et al., 2012; Nakajo et al., 2010; Seiboth et al., 2008; Tatsumi et al., 2011).

Im Kopf-Hals-Bereich, einer Region, die vor allem aufgrund ihrer komplexen Anatomie von der MRT-Bildgebung profitiert, wurde die Fusion aus MRT und PET ebenso in einigen Studien diskutiert und ein möglicher Nutzen angedeutet. Im Rahmen einer Studie zum Lymphknoten-Staging bei Plattenepithelkarzinomen im Kopf-Hals-Bereich evaluierten beispielsweise Arbeitsgruppen aus Korea unter anderem die Wertigkeit verschiedenster „Side-by-Side“-Kombinationstechniken aus MRT, CT, PET und der Sonographie (Yoon et al., 2009). Ng et al. zeigten in mehreren Studien die Vorzüge von „Side-by-Side“-Analysen von MRT und PET/CT-Bildern gegenüber den Einzelbildbetrachtungen (Ng et al., 2005; Ng et al., 2006; Ng et al., 2011).

Fusionsdatensätze aus MRT und PET testeten erstmals Nishioka et al. 2002 im Rahmen einer Studie zur Optimierung der Strahlentherapieplanung bei naso- und oropharyngealen Tumoren (Nishioka et al., 2002). Weitere Erkenntnisse auf dem Gebiet der PET-MRT-Bildfusion im Kopf-Hals-Bereich zeigt eine im Januar 2009 veröffentlichte Studie einer Arbeitsgruppe aus Japan (Nakamoto et al., 2009). Die Einzelbildauswertung der MRT und PET/CT von 65 Patienten mit Malignomen im Kopf-Hals-Bereich wurde mit der entsprechenden PET-MRT-Bildfusionsdiagnostik verglichen. Es konnte dabei vor allem ein Mehrwert der PET-MRT-Fusion für die Bewertung von Rezidivfällen gezeigt werden. Einer der neusten Studie auf dem Gebiet der softwarebasierten PET-MRT-Fusion beschäftigt sich mit der Wertigkeit der fusionierten Bilder für die Diagnostik fortgeschrittener Wangentumoren. Sowohl die Größe als auch das Infiltrationsverhalten der Malignome konnte mittels PET-MRT-Fusion genauer bestimmt werden (Huang et al., 2011).

Während die retrospektive Bildfusion verschiedene Kombinationen aus CT, MRT, SPECT und PET zulässt, beziehen sich Hybrid-Geräte stets auf nur zwei der genannten Verfahren. Eines der nuklearmedizinischen Verfahren wird mit einem der anatomischen Verfahren kombiniert. Unterschiedliche Techniken erfordern spezifische Gerätemodifikationen. Im Bereich der PET/CT und SPECT/CT ist die hardwaregestützte Kombination bereits erfolgreich gelungen. Da die MRT-Technologie jedoch nicht wie die CT auf Röntgenstrahlen, sondern auf

Magnetfeldeffekten beruht, stellte die Entwicklung eines PET/MRT-Gerätes die Wissenschaft vor neue Herausforderungen. Magnetfelder der MRT und die diffizile Elektronik der PET neigen zu ausgeprägter Interferenz, sodass aufgrund physikalischer Aspekte eine Kombination beider Verfahren zunächst impraktikabel erschien. Dennoch wurden in den letzten Jahren große Hürden überwunden und die verschiedensten Ansätze auf ihre Effektivität geprüft. Eine Übersichtsarbeit von Delso et al. zeigt die drei möglichen Konstruktionen von PET/MRT-Geräten, entsprechende Abbildungen können der Tabelle 4 entnommen werden (Delso et al., 2009). Analog zu dem bereits entwickelten PET/CT-Scanner können ein MRT- und ein PET-Gerät in einem Tandemsystem miteinander kombiniert werden. Durch die Verbindung beider Apparate durch einen gemeinsamen Untersuchungstisch kann somit sequentielle Bildgebung in nahezu gleichen Körperpositionen mit nur kurzer zeitlicher Differenz erfolgen. Im April 2010 sind in Genf und in New York erstmals derartige Tandem-Systeme für die Ganzkörper-Bildgebung von Philips installiert worden (Zaidi et al., 2011). Simultane Bildgebung hingegen kann entweder durch den Einbau eines PET-Einsatzes in einen konventionellen MRT-Scanner oder durch die vollständige Integration beider Technologien in einer Apparatur verwirklicht werden. Die Problematik der nachträglichen Bildregistrierung wird somit umgangen. Die ersten voll integrierten Hybrid-PET/MRT-Geräte (Biograph mMR by Siemens) wurden im November 2010 sowie im Februar 2011 an der Technischen Universität München sowie dem Universitätsklinikum Tübingen eingeführt (Martinez-Moller et al., 2012).

		
<p>Sequentielle Bildgebung</p>	<p>Simultane Bildgebung Mit PET-Einsatz</p>	<p>Simultane Bildgebung Komplette Integration</p>

Tab. 4: Technische Optionen der PET-MRT-Fusion, [modifiziert nach (Delso et al., 2009)]

1.3 Fragestellung und Zielsetzung

Die in der klinischen Routine etablierten diagnostischen Verfahren der MRT und PET/CT weisen trotz stetiger Weiterentwicklung Schwachstellen auf. Durch die Fusion beider Techniken könnten diese minimiert werden und durch eine gegenseitige Ergänzung zu neuen Zusatzinformationen in der Tumordiagnostik führen.

Ziel der Studie war es, die klinische Wertigkeit der retrospektiven Fusion aus MRT- und PET-Datensätzen in der Tumordiagnostik bei Patienten mit Malignomen der Kopf-Hals-Region zu ermitteln.

Veränderungen in der Diagnosestellung, der Diagnosesicherheit und der Lokalisationsbestimmung des Tumors sowie der Einfluss der Fusion auf die Aussagekraft bezüglich der Infiltration von Nachbarstrukturen stellen Kernpunkte der Studie dar. Zudem soll die Bedeutung der Fusionsbildgebung auf die Lymphknotendiagnostik eruiert werden. In welchem Ausmaß sich daraus wiederum Änderungen der therapeutischen Konsequenzen ergeben, insbesondere der operativen Vorgehensweise, soll ebenso diskutiert werden.

Obwohl sich die Hoffnungen der neuen PET/MRT-Hybrid-Scanner insbesondere auch auf die Region des Kopf-Hals-Bereichs beziehen, ist die Studienlage über den wirklichen Nutzen und die Indikationsstellung noch rar. Insbesondere die Überlegenheit einer Bildfusion gegenüber der „Side-by-Side“-Betrachtung von MRT- und PET-Aufnahmen wurde bislang noch nicht ausreichend untersucht.

2 Material und Methoden

2.1 Patientenkollektiv

Die Patientendaten der Abteilungen für Mund-Kiefer-Gesichtschirurgie sowie für Hals-Nasen-Ohren-Heilkunde des Klinikums rechts der Isar der Technischen Universität München wurden retrospektiv analysiert. Dabei wurde ein Zeitraum von 2006 bis 2010 festgesetzt. Die für die Studie geeigneten Patienten wurden durch folgende Einschlusskriterien definiert:

- (1) Klinischer Verdacht auf einen malignen Tumor oder ein Tumorrezidiv im Kopf-Hals-Bereich
- (2) MRT-Diagnostik und FDG-PET/CT-Diagnostik der Kopf-Hals-Region innerhalb von maximal 14 Tagen
- (3) Nachfolgende Operation des Tumors mit histologischer Beurteilung innerhalb von maximal 30 Tagen nach erfolgter Bildgebung

Insgesamt erfüllten 33 Patienten die Einschlusskriterien, darunter 21 Männer und 12 Frauen im Alter zwischen 27 und 72 Jahren (Mittelwert: 57 Jahre). Alle Patienten erhielten gemäß den Kriterien sowohl die MRT als auch die FDG-PET/CT-Bildgebung innerhalb von 14 Tagen (Mittelwert: 3 Tage). In 23 Fällen wurde die Bildgebung zum Primärstaging eines klinisch suspekten Tumors durchgeführt. Bei je fünf Patienten bestand der Verdacht auf ein Malignom des Oropharynx oder der Zunge. Je vier Patienten wiesen suspekte Läsionen des Mundbodens oder des Hypopharynx auf. Zwei Patienten wurden aufgrund einer tumorösen Raumforderung der Wange untersucht. Bei je einem Patienten wurde ein Tumor der Tonsillen, der Speicheldrüsen oder der Valleculae vermutet.

Ebenso wurden 4 Patienten mit einer Lymphknotenmetastase und unbekanntem Primärtumor im Kopf-Hals-Bereich (CUP-Syndrom) in die Studie eingeschlossen.

Bei insgesamt sechs Patienten erfolgte die Bildgebung im Rahmen der Rezidivdiagnostik, wobei zwei Patienten ein Mundbodenkarzinom und je ein Patient ein Zungen-, Parotis-, Tonsillen- oder Oropharynxkarzinom in der Anamnese aufwiesen. Eine Übersicht über das eingeschlossene Patientenkollektiv zeigt Tabelle 5, die Häufigkeitsverteilung der Tumorlokalisationen ohne Berücksichtigung der Fragestellung ist der Abbildung 1 zu entnehmen.

Bei 27 Patienten bestand die operative Behandlung aus der Resektion des Tumors sowie einer ein- beziehungsweise beidseitigen Neck Dissection. Bei fünf Patienten der sechs Rezidivfälle wurde lediglich das verdächtige Gewebe histologisch aufgearbeitet, eine erneute Lymphknotendissection bei bereits voroperiertem und radiologisch unauffälligem Hals erfolgte in diesen Fällen nicht. Ebenso wurde bei einem Patienten mit Zweitkarzinom der Valluculae eine Neck Dissection bereits vor der Bildgebung durchgeführt.

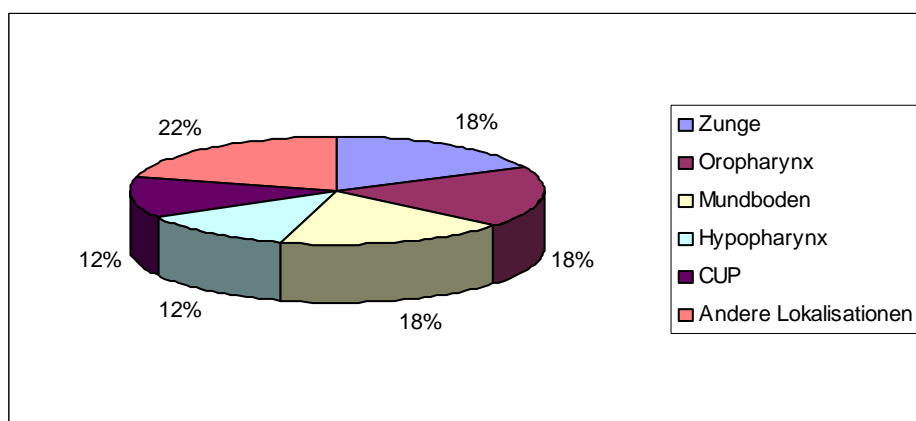


Abb. 1: Prozentuale Verteilung der Tumorlokalisation

2.2 18F-FDG PET/CT-Bildgebung

Alle Patienten wurden einer 18F-Fluordeoxyglukose-Positronenemissionstomographie/Computertomographie-Untersuchung gemäß des Routine-Protokolls für onkologisches Ganz-Körper-Staging des Klinikums rechts der Isar, Klinik für Nuklearmedizin, unterzogen. Innerhalb des Zeitraumes von 2006 bis 2010 standen dazu sowohl ein Biograph Sensation 16 Scanner (Siemens Medical Solutions, Erlangen, Deutschland) als auch ein Biograph Sensation 64 Scanner (Siemens Medical Solutions, Erlangen, Deutschland) zur Verfügung. Die Patienten wurden angehalten, mindestens vier Stunden vor der Untersuchung nichts zu essen. Vor Applikation des 18F-Fluor-Desoxyglucose (18F-FDG) wurde eine Blutzuckermessung durchgeführt, wobei ein Blutzuckerwert unter 150 mg/dl als Voraussetzung für die nachfolgende Untersuchung galt. Anschließend erhielten die Patienten einen gewichtsadaptierten intravenösen Bolus von 350 – 500 MBq 18F-FDG.

Material und Methoden

Patient	Geschlecht Alter	Lokalisation	Zeitspanne PET zu MRT in Tagen	Fragestellung	Histologische Diagnose	TNM-Stadium
1	M,60	Tonsillen	7	Primärdiagnostik	PECA	pT2 pN2b pMx
2	M,58	Tonsillen (CUP)	7	Primärdiagnostik	PECA	pT1 pN1 pMx
3	W,68	Oropharynx	1	Rezidivdiagnostik	Chron.Entzündung	
4	W,53	CUP	3	Primärdiagnostik	PECA	cTx pN2b pMx
5	W,68	Zungengrund	0	Primärdiagnostik	PECA	pT2 pN2c pMx
6	M,62	Speicheldrüse	8	Primärdiagnostik	PECA	pT3 pN2c pMx
7	W,66	Oropharynx	14	Primärdiagnostik	PECA	pT2 pN0 pMx
8	M,66	Oropharynx	6	Primärdiagnostik	PECA	pT4b pN2b pMx
9	M,52	Wange	2	Primärdiagnostik	PECA	pT1 pN2b pMx
10	W,44	Hypopharynx	6	Primärdiagnostik	PECA	pT1 pN1 pMx
11	W,55	Zungenrand	14	Rezidivdiagnostik	PECA	rpTx pNx pMx
12	W,67	Speicheldrüse	1	Rezidivdiagnostik	Adenokarzinom	RpTx pNx pMx
13	M,49	Mundboden	1	Primärdiagnostik	PECA	pT1 pN0 pMx
14	W,44	Zungenrand	0	Primärdiagnostik	PECA	pT1 pN0 pMx
15	M,64	Oropharynx	1	Primärdiagnostik	PECA	pT1 pN2a pMx
16	M,60	Oropharynx	0	Primärdiagnostik	PECA	pT3 pN2b pMx
17	M,53	Zungenrand	0	Primärdiagnostik	PECA	pT3 pN2b pMx
18	M,70	Hypopharynx	0	Primärdiagnostik	PECA	pT3 pN2a pMx
19	M,48	Zungenunterseite	0	Primärdiagnostik	PECA	pT1 pN0 pMx
20	W,69	Mundboden	0	Primärdiagnostik	PECA	pT1 pN0 pMx
21	M,37	Mundboden	0	Primärdiagnostik	PECA	pT1 pN0 pMx
22	M,66	Mundboden	0	Primärdiagnostik	PECA	pT2 pN0 pMx
23	M,54	Hypopharynx	0	Primärdiagnostik	PECA	pT2 pN2b pMx
24	W,70	Oropharynx	0	Primärdiagnostik	PECA	pT3 pN2b pMx
25	M,72	Wange	1	Primärdiagnostik	Fibroxanthom	
26	W,41	Mundboden	6	Rezidivdiagnostik	PECA	rpT2 pN0 pMx
27	M,65	Mundboden	6	Rezidivdiagnostik	PECA	rpT1 pNx pMx
28	W,54	CUP	5	Primärdiagnostik	PECA	cTx pN2b pMx
29	M,27	Zungenrand	0	Primärdiagnostik	PECA	pT2 pN0 pMx
30	M,62	CUP	8	Primärdiagnostik	PECA	cTx pN2a pMx
31	M,56	Tonsille	1	Rezidivdiagnostik	Fibrose	
32	M,52	Hypopharynx	3	Primärdiagnostik	PECA	pT2 pN2b pMx
33	M,47	Valleculae	6	Primärdiagnostik	PECA	PT1 pNx pMx

Tab. 5: Zusammenstellung des Patientenkollektivs

Legende: M: männlich; W: weiblich; PECA: Plattenepithelkarzinom; CUP: cancer of unknown primary; TNM: Tumor-Klassifikation der UICC; T: Tumor; N: Nodus lymphaticus (Lymphknoten); M: Fernmetastase; p: pathologisch; c: klinisch; r: Rezidivfall; x: Angabe zum jeweiligen Stadium nicht möglich;

Zur Anreicherung des Radiopharmakons im Körper verblieben die Patienten für ca. 90 min in einem sensorisch weitgehend abgeschirmten Ruheraum und sollten in dieser Zeit möglichst wenig sprechen, um unspezifischer Aktivität der oropharyngealen Muskulatur vorzubeugen. Anschließend wurden die Bilddatensätze erhoben. Die PET-Aufnahmen wurden in 6-8 Bettenpositionen mit je 2 Minuten Akquisitionsdauer im 3D-Modus erfasst. Bei jedem Patienten wurden Schnittbilder vom Kopf bis zur Mitte der Oberschenkel erstellt. Die Patienten erhielten zudem beziehungsweise im Anschluss an die PET-Aufnahme eine CT-Untersuchung. Diese wurde je nach Fragestellung als low-dose-CT (20 – 26 mAs, 120 kV) oder als diagnostisches CT (mit intravenöser Kontrastmittelgabe 1,5 ml/kg KG Imeron 300; max 120 ml) gefahren. Die CT-Daten wurden lediglich zur Berechnung der Schwächungskorrektur der PET-Datensätze (attenuation correction) sowie zur Lokalisationsbeurteilung der Signalsteigerungen der PET-Untersuchung verwendet. Eine isolierte CT-Diagnostik erfolgte bewusst nicht. Die diagnostischen CT-Untersuchungen hatten demnach keinen Einfluss auf die Auswertung der PET-Daten. Im Folgenden soll daher im Bezug auf die durchgeführte Studie lediglich die Bezeichnung „PET“ und nicht „PET/CT“ verwendet werden.

2.3 MRT-Bildgebung

Alle Patienten erhielten eine MRT-Untersuchung des Halses in zwei beziehungsweise drei Ebenen mit und ohne Kontrastmittelgabe. Es wurde zum einen ein Espree 1.5 Tesla MRT-Scanner (Siemens Medical Solutions, Erlangen, Deutschland) und zum anderen ein Magnetom Verio 3 Tesla MRT-Scanner (Siemens Medical Solutions, Erlangen, Deutschland) verwendet. Da die Bilddaten nicht prospektiv im Rahmen der Studie akquiriert, sondern über einen Zeitraum von 4 Jahren unter verschiedenen Fragestellungen erfasst wurden, liegen den Untersuchungen keine identischen Aufnahmeprotokolle zugrunde. Alle in die Studie eingeschlossenen Patienten erhielten jedoch T2-gewichtete Aufnahmen mit Fett-Signal-Unterdrückung (T2-STIR-Sequenz), native T1-gewichtete Aufnahmen sowie T1-gewichtete Aufnahmen nach intravenöser Gadolinium Gabe (Gadolinium-DTPA 0,1 mmol/kg KG). Diese für alle Patienten vorliegenden Sequenzen der Kopf-Hals-Region waren Grundlage der Bildinterpretation. Alle MRT-Untersuchungen wurden

vor der Analyse von einer erfahrenen Radiologin auf die Qualität und die Studientauglichkeit der gefahrenen Sequenzen geprüft.

2.4 PET-MRT-Bildfusion

Die retrospektive Bildfusion erfolgte unter Verwendung eines kommerziell erhältlichen Programms (3D Fusion, Siemens Medical Solutions, Erlangen, Deutschland) auf einer Siemens Workstation (Syngo MMWP, Siemens Medical Solutions). In allen Fällen wurden die T1-gewichteten MRT-Sequenzen nach Kontrastmittelgabe mit den schwächungskorrigierten PET-Datensätzen fusioniert. Die Bildregistrierung erfolgte dabei nach initial manueller grober Ausrichtung vollautomatisch. Nach erfolgter Fusion wurde die Qualität anhand der Übereinstimmung zwischen der physiologischen Aktivitätssteigerung des Kleinhirns, der Tonsillen sowie der Stimmbänder und den entsprechenden anatomischen Korrelaten überprüft. Eine manuelle Feinkorrektur der Bildregistrierung mittels Translation und Rotation der Bilder wurde im Anschluss in allen drei Ebenen durchgeführt.

2.5 Kriterien der Bildanalyse

Eine Fachärztin für Radiologie und ein Facharzt für Nuklearmedizin werteten unabhängig voneinander die MRT- beziehungsweise die PET-Aufnahmen der 33 Patienten aus. Zu den jeweiligen Patienten wurden vorab Informationen über die Verdachtsdiagnose sowie über die wesentlichen Aspekte der klinischen Vorgeschichte bekannt gegeben. Kenntnisse über die histologischen Ergebnisse sowie über den weiteren klinischen Verlauf der Patientengeschichte wurden jedoch nicht mitgeteilt. Den Auswertungen lag ein gemeinsames Studienprotokoll (siehe Abbildung 2) zugrunde. Für die Einschätzung der Diagnosesicherheit in den jeweiligen Bewertungskategorien wurde eine 5-Punkte-Skala verwendet: 0= „sicher negativ“; 1= „wahrscheinlich negativ“; 2= „zweifelhaft“; 3= „wahrscheinlich positiv“; 4= „sicher positiv“.

Patient: _____

Verdachtsdiagnose: _____

MRT **PET** **Side-by-Side** **PET-MRT-Fusion**

(0=sicher negativ; 1=wahrscheinlich negativ; 2=zweifelhaft; 3=wahrscheinlich positiv; 4=sicher positiv)

A	Tumordiagnostik (0-1-2-3-4)		
	[ggf. SUV-Werte]	SUV _{max} =	SUV _{mean} =
B	Tumorlokalisation		
C	Infiltration von Knochen (0-1-2-3-4)		
D	Lymphknotendiagnostik ipsilateral (0-1-2-3-4)		Level:
	[ggf. SUV-Werte]	SUV _{max} =	SUV _{mean} =
	Lymphknotendiagnostik kontralateral (0-1-2-3-4)		Level:
	[ggf. SUV-Werte]	SUV _{max} =	SUV _{mean} =
	cN-Stadium		

Abb. 2: Auswertungsbogen der vorliegenden Studie

Zunächst wurden die Bilddatensätze bezüglich des suspekten Tumors ausgewertet. Die Dignität des Tumors sollte dabei unter Berücksichtigung der jeweiligen Tumorkonfiguration anhand der 5-Punkte-Skala möglichst präzise eingeschätzt werden. „Positiv“ ist in diesem Zusammenhang als maligne, „negativ“ als benigne zu interpretieren. Zudem sollte die anatomische Einordnung des Tumors im Sinne einer möglichst genauen Lokalisationsangabe sowie eine Einschätzung des Tumorverhaltens erfolgen. Eine potenzielle Infiltration von knöchernen Strukturen des Gesichtsschädels wurde dabei ebenso mit der 5-Punkte-Skala bewertet. Anschließend erfolgte die getrennte Beurteilung des Lymphknotenstatus für die ipsilaterale und kontralaterale Seite. Jeder suspekter Lymphknoten wurde mittels der 5-Punkte-Skala bewertet. Zudem wurde zu jedem dieser suspekten Lymphknoten das entsprechende Levelstadium nach Robbins notiert (Oestreicher et al., 2003). Daraus resultierte die Festsetzung des klinisch-radiologisch ermittelten N-Stadiums (cN-Stadium). In den vier Fällen der klinischen Diagnose eines CUP-Syndroms wurde die Frage nach der Lokalisation und der Dignität eines möglichen

Primärtumors gestellt, die Lymphknotenmetastase wurde unter der Analyse des N-Stadiums berücksichtigt.

Bei der MRT-Bild-Analyse stellten ungewöhnliche Gewebevermehrungen mit Symmetrieverlust zur Gegenseite, Gewebeinhomogenitäten sowie eine fokale abnorme Kontrastmittelanreicherung typische Malignitätskriterien dar. In Rezidivfällen musste die Entscheidung zwischen einer tumorösen Gewebeveränderung und postchirurgischen beziehungsweise postradiogenen Veränderungen getroffen werden. Der Lymphknotenstatus wurde unter anderem anhand des Durchmessers bestimmt. Ein Durchmesser von über 10 mm wurde als suspekt eingestuft. Ein Lymphknoten kleiner als 10 mm wurde ebenso als suspekt angesehen, wenn andere Kriterien der Malignität wie eine zentrale Nekrose, eine unregelmäßige Begrenzung sowie eine ungewöhnliche Gruppenanordnung vorlagen.

Die PET-Bildauswertung basierte sowohl auf visueller als auch auf semiquantitativer Analyse der PET/CT-Daten. Die zusätzlich gefahrenen diagnostischen CT-Aufnahmen wurden nur zur anatomischen Orientierung herangezogen, eine isolierte Interpretation erfolgte nicht. Zunächst wurde jede fokale Mehranreicherung des ^{18}F -FDG in der Kopf-Hals-Region, die nicht auf eine bekannte physiologische Aktivitätssteigerung zurückzuführen ist, sorgfältig geprüft und nach oben erläuterten Kriterien mit Hilfe der 5-Punkte-Skala bewertet. Ergänzend erfolgte die semiquantitative Analyse durch die Berechnung der „standardized uptake values“ (SUV-Werte) der schwächungskorrigierten PET-Daten. Der SUV-Wert definiert sich durch die Nuklidanreicherung in einem speziell betrachteten Bereich (ROI= region of interest) unter Berücksichtigung von Nuklidzerfall, verabreichter Dosis und Patientengewicht. In jeder ROI wurde sowohl der maximal messbare SUV-Wert (SUV_{max}) als auch der Mittelwert (SUV_{mean}) berechnet. Die SUV-Werte wurden als Orientierungspunkte für die Diagnosestellung eines malignen Prozesses herangezogen. Es wurden keine absoluten Grenzwerte festgesetzt. Die Interpretation der SUV-Werte erfolgte von dem Facharzt für Nuklearmedizin im entsprechenden Kontext des jeweiligen Patientenfalls.

Nach Abschluss der separat durchgeführten Einzelauswertungen erfolgte die „Side-by-Side“-Analyse in Zusammenarbeit der Radiologin und des Nuklearmediziners. Die Bilder wurden simultan an zwei benachbarten Bildschirmen betrachtet und die

einzelnen oben aufgeführten Kategorien analog zu den Einzelbildanalysen ausgewertet. Dabei mussten beide Ärzte gemeinsam eine definitive Entscheidung bezüglich der Tumordignität, der Lokalisation, des Lymphknotenstatus sowie des Infiltrationsverhaltens treffen.

In einer dritten Auswertungsrunde wurden schließlich die fusionierten Bilder von beiden Ärzten gemeinsam nach den Kriterien des Studienprotokolls befundet. Fokale Glucose-Mehranreicherung in Projektion auf den Tumor sowie auf die Lymphknoten wurde mit der gleichen 5-Punkte Skale (siehe Abbildung 2) bewertet. Dabei konnte das Mischverhältnis der MRT- und PET-Intensitäten mit Hilfe der Software kontinuierlich zwischen den Maxima der alleinigen MRT- beziehungsweise der alleinigen PET-Darstellung manuell modifiziert werden.

2.6 Histopathologische Referenz und statistische Auswertung

Die histologische Aufarbeitung des operativ entfernten Tumorgewebes sowie der resezierten Lymphknoten erfolgte durch das Pathologische Institut des Klinikums rechts der Isar. Die Endbeurteilung basierte auf dem TNM-Klassifikationssystem der UICC (Weber et al., 2010). Die Infiltration von Knochen wurde durch direkte histologische Untersuchung von operativ entfernten Knochen beurteilt. Wurde im Rahmen der Tumorresektion kein angrenzender Knochen entnommen, so wurde eine Knocheninfiltration ausgeschlossen, wenn der Tumor vollständig im Gesunden reseziert werden konnte (R0-Status).

26 der 31 histologisch gesicherten Tumoren wurden mit dem Resektionsstatus R0 operiert. In fünf Fällen konnte keine Resektion im Gesunden (R1-Status) erreicht werden. Davon wurde in zwei Fällen (Pat. Nr. 8, 25) der Knochen direkt histologisch untersucht und eine Knocheninfiltration nachgewiesen. In den übrigen drei Fällen (Pat. Nr. 2, 27, 33) wurde trotz R1-Status aufgrund der entfernten anatomischen Lage der Tumoren sowie der unauffälligen Bildgebung des Knochens keine Knocheninfiltration angenommen.

Die einzelnen TNM-Stadieneinteilungen sind der Tabelle 5 zu entnehmen. In einem Fall wurde die Einteilung in ein TNM-Stadium bei Diagnosestellung eines atypischen Fibroxanthoms nicht durchgeführt. Die Dignität des Tumors sowie der entnommenen

Lymphknoten wurde jedoch detailliert angegeben. In drei Rezidivfällen (Pat. Nr. 11, 12, 27) erfolgte nach Probebiopsie die Aufarbeitung der suspekten Gewebeformationen ohne vollständige TNM-Klassifizierung. Für alle Patienten ist pathologisch ein Mx-Stadium anzugeben. In einem Fall (Pat. Nr. 4) wurde zwar der Verdacht auf eine Fernmetastasierung in die Brustwirbelsäule gestellt, entsprechende histologische Untersuchungen lagen uns jedoch nicht vor. Das M-Stadium hatte auf die Fragestellung der Studie keinen Einfluss.

Die Ergebnisse der MRT-, der PET-, der „Side-by-Side“- sowie der Fusions-Bildanalyse wurden mit den histologischen Befunden verglichen und eine Einteilung in die Kategorien richtig positiv (RP), falsch positiv (FP), richtig negativ (RN) und falsch negativ (FN) vorgenommen. Die Diagnoseeinschätzungen 3 = „wahrscheinlich positiv“ und 4 = „sicher positiv“ wurden dabei als positiv gewertet (Nakamoto et al., 2009). Die Sensitivitäten und Spezifitäten sowie der positive und negative prädiktive Wert wurden in den Kategorien Tumor- und Lymphknotendiagnostik für die jeweiligen Auswertungen berechnet. Die Werte für die Lymphknotendiagnostik beziehen sich alleinig auf die Differenzierung zwischen Vorhandensein und Fehlen von Lymphknotenmetastasen (N0 beziehungsweise N+). Bei richtig positiver Bewertung des Lymphknotenstatus erfolgte zudem eine Beurteilung der Genauigkeit der N-Stadien-Zuordnung. Die Über- beziehungsweise Unterschätzung des Lymphknotenstatus wurde in entsprechenden Fällen vermerkt und ihr prozentualer Anteil in den unterschiedlichen Kategorien berechnet. Da histologisch lediglich zwei Knocheninfiltrationen vorlagen, wurde in dieser Kategorie auf die Berechnung der Sensitivitäten und Spezifitäten verzichtet.

Aufgrund der geringen Fallzahl erfolgte keine Differenzierung zwischen Primär- und Rezidivdiagnostik. Von einer separaten statistischen Analyse der Fälle mit unbekanntem Primärtumor (CUP-Syndrom) musste aufgrund zu geringer Fallzahlen ebenso abgesehen werden.

Die Veränderungen in der Diagnosesicherheit, das heißt Veränderungen in der 5-Punkte-Skala-Bewertung innerhalb der Gruppen 0-2 = „negativ“ und 3-4 = „positiv“ durch die „Side-by-Side“- und Bildfusions-Analyse, werden deskriptiv (siehe Ergebnisteil) betrachtet.

3 Ergebnisse

3.1 Auswertung der Bildanalyse im Überblick

Die PET-MRT-Bildfusionen aller 33 Patienten konnten erfolgreich erstellt werden. Relevante Probleme durch unterschiedliche Lagerung der Kopf-Hals-Region in den beiden Aufnahmemodalitäten wurden nicht registriert.

Die MRT-Aufnahmen waren in 30 Fällen ohne Einschränkungen auswertbar. Bei einem Patienten (Pat. Nr. 24) wurden Bewegungsartefakte, bei weiteren zwei Patienten (Pat. Nr. 5, 13) Auslöschungsartefakte durch lokale Magnetfeldinhomogenitäten (sog. Suszeptibilitätsartefakte) beschrieben. Letztere entstehen durch implantierte metallische Materialien im Bereich der Mundhöhle. Bei allen drei Patienten konnte die Tumor- und Lymphknotendiagnostik dennoch mit hoher Präzision durchgeführt werden. Lediglich die Beurteilung des Mandibularknochens war erschwert.

Bei der Befundung der PET/CT-Datensätze zeigten sich in vier Fällen (Pat. Nr. 5, 13, 19, 27, siehe auch Kasuistik 3.3.3) deutliche Artefakte in den CT-Schnittbildern, welche auch hier auf implantierte metallische Materialien wie Zahnimplantate zurückzuführen waren. Eine anatomische Lokalisation der fokalen Stoffwechselsteigerung der PET-Untersuchung war in diesen Fällen erschwert. Zudem wurden bei zwei Patienten wenige Tage (Pat. Nr. 12: drei Tage; Pat. Nr. 31: ein Tag) nach histologischer Sicherung eines Tumorrezidivs durch entnommene Biopsien als Ganzkörperstaging die PET/CT-Untersuchung durchgeführt. Die Differenzierung zwischen pathologischer und postinterventioneller Signalsteigerung im Bereich der Probeentnahmestellen erschwerte in diesen Fällen die Bewertung.

Die detaillierten Ergebnisse der jeweiligen Auswertungsrunden wurden zusammengetragen und sind der Tabelle 6 zu entnehmen.

Pat. Nr.	MRT			PET			Side by Side			Mehrwert	Fusion			Mehrwert
	Tumor	Knochen	LK	Tumor	Knochen	LK	Tumor	Knochen	LK		Tumor	Knochen	LK	
1	RP	RN	RP	RP	RN	RP↓	RP	RN	RP	ja	RP	RN	RP	nein
2	FN	n.b.	RN	RP	RN	RN	RP	RN	RN	ja	RP	RN	RN	nein
3	RN	n.b.	x	RN	n.b.	x	RN	n.b.	x	nein	RN	n.b.	x	nein
4	n.b.	n.b.	RP	n.b.	n.b.	RP	n.b.	n.b.	RP	nein	n.b.	n.b.	RP	nein
5	RP	RN	RP	RP	RN	RP	RP	RN	RP	nein	RP	RN	RP	nein
6	RP	FP	RP↓	RP	FP	RP	RP	FP	RP	ja	RP	FP	RP	nein
7	RP	RN	RN	RP	RN	RN	RP	RN	RN	nein	RP	RN	RN	nein
8	RP	RP	RP	RP	RP	RP	RP	RP	RP	nein	RP	RP	RP	nein
9	FN	n.b.	FN	FN	n.b.	FN	FN	n.b.	FN	nein	FN	n.b.	FN	nein
10a	RP	RN	RP	RP	RN	RP	RP	RN	RP	nein	RP	RN	RP	nein
10b	FP			RN			RN			ja	RN			nein
11	RP	RN	x	RP	RN	x	RP	RN	x	nein	RP	RN	x	nein
12	RP	RN	x	FN	RN	x	RP	RN	x	ja	RP	RN	x	nein
13	RP	RN	FP	RP	RN	RN	RP	RN	RN	ja	RP	RN	RN	nein
14	RP	RN	RN	RP	RN	RN	RP	RN	RN	nein	RP	RN	RN	nein
15	FN	n.b.	RP	FN	n.b.	RP	FN	n.b.	RP	nein	FN	n.b.	RP	nein
16	RP	RN	RP	RP	RN	RP	RP	RN	RP	nein	RP	RN	RP	nein
17	RP	FP	RP	RP	RN	RP	RP	FP	RP	(ja)	RP	RN	RP	ja
18	RP	RN	RP↓	RP	RN	RP↓	RP	RN	RP↓	nein	RP	RN	RP↓	nein
19	RP	RN	RN	RP	n.b.	RN	RP	RN	RN	ja	RP	RN	RN	nein
20	RP	RN	FP	RP	RN	RN	RP	RN	FP	(ja)	RP	RN	FP	nein
21	RP	RN	RN	RP	RN	RN	RP	RN	RN	nein	RP	RN	RN	nein
22	RP	RN	FP	RP	RN	RN	RP	RN	RN	ja	RP	RN	RN	nein
23	RP	RN	RP	FN	RN	RP	RP	RN	RP	ja	RP	RN	RP	nein
24	RP	RN	RP↑	RP	RN	RP↑	RP	RN	RP↑	nein	RP	RN	RP↑	nein
25	RP	RP	RN	RP	RP	RN	RP	RP	RN	nein	RP	RP	RN	nein
26	RP	RN	RN	RP	RN	RN	RP	RN	RN	nein	RP	RN	RN	nein
27	FN	n.b.	x	RP	RN	x	FN	n.b.	x	(ja)	RP	RN	x	ja
28	n.b.	n.b.	RP↓	n.b.	n.b.	RP↓	n.b.	n.b.	RP↓	nein	n.b.	n.b.	RP↓	nein
29	RP	RN	FP	RP	RN	FP	RP	RN	FP	nein	RP	RN	FP	nein
30	n.b.	n.b.	RP	n.b.	n.b.	RP	n.b.	n.b.	RP	nein	n.b.	n.b.	RP	nein
31	RN	n.b.	x	RN	n.b.	x	RN	n.b.	x	nein	RN	n.b.	x	nein
32	FN	n.b.	RP	RP	RN	RP	RP	RN	RP	ja	RP	RN	RP	nein
33	FN	n.b.	x	FN	n.b.	x	FN	n.b.	x	nein	FN	n.b.	x	nein

Tab. 6: Überblick über die Gesamtauswertung: In der „Side-by-Side“-Analyse konnte in zehn Fällen, in der Fusion in zwei Fällen ein positiver Mehrwert erreicht werden. In der „Side-by-Side“-Analyse wurde jedoch auch bei zwei Patienten ein negativer Mehrwert verzeichnet.

Legende: RN: richtig negativ; RP: richtig positiv; FN: falsch negativ; FP: falsch positiv; n.b.: aufgrund fehlendem Primärtumor oder Artefakte nicht bestimmt; x: keine LK-Diagnostik durchgeführt; „↓“: unterschätztes N-Stadium; „↑“: überschätztes N-Stadium.

3.2 Ergebnisse der einzelnen diagnostischen Zielparameter

3.2.1 Auswertung der Tumordiagnostik

Insgesamt 30 Patienten wurden bei der Auswertung der Tumordiagnostik berücksichtigt. Die drei Fälle mit der Diagnose eines unbekanntes Primärtumors (CUP-Syndrom) (Pat. Nr. 4, 28, 30), bei denen auch histologisch kein Tumorkorrelat im Kopf-Hals-Bereich nachgewiesen werden konnte, wurden nicht in die Auswertung mit eingeschlossen.

Bei vier Patienten (Pat. Nr. 10, 16, 11, 19) zeigte sich bei der Auswertung der Bilddaten eine zusätzliche suspekta Läsion, die allerdings nur in einem Fall (Pat. Nr. 10a und 10b) histologisch untersucht und somit in die Bewertung mit aufgenommen wurde. Daraus ergibt sich eine Gesamtzahl von 31 bewerteten Tumoren, wovon sich in der histologischen Aufarbeitung 28 als maligne und drei als benigne Tumoren herausstellten.

Bei richtiger Diagnose eines Malignoms konnte in allen Fällen die Lokalisation der Tumoren richtig angegeben werden. Bei fortgeschrittenen Tumoren ist zu beachten, dass oftmals mehrere anatomische Regionen betroffen sind und so der Tumorursprung bildmorphologisch nicht mehr nachzuvollziehen war. Die im Rahmen der Auswertung angegebenen Lokalisationen stimmten mit den histologischen Befunden überein.

Bei der alleinigen Auswertung der MRT-Aufnahmen wurden 24 der 31 Tumoren richtig diagnostiziert, davon 22 richtig maligne und zwei richtig benigne. Von den sieben falsch beurteilten Fällen wurde eine bildmorphologisch suspekta Läsion im Bereich der rechtseitigen Zungenmuskulatur (Pat. Nr. 10b) bei benigner Histologie fälschlicherweise als maligne bewertet. Bei sechs Patienten wurde bei histologischem Nachweis eines Malignoms die Bildgebung benigne eingestuft. Dabei wurde in vier Fällen (Pat. Nr. 2, 9, 15, 32) kein Tumorkorrelat gesehen, in zwei Fällen (Pat. Nr. 27, 33) wurde die entsprechende Läsion fälschlicherweise als benigne bewertet. Daraus resultiert für die alleinige MRT-Diagnostik bezüglich der Dignitätsbeurteilung eine Sensitivität von 79%, d.h. 79% aller histologisch bestätigten Malignome konnten anhand der MRT richtig diagnostiziert werden. Die Spezifität beträgt 67%. 67% der histologisch benignen Läsionen wurden auch als solche

erkannt. Der positiv prädiktive Wert beträgt 96% und der negativ prädiktive Wert 25% (siehe Abbildung 2, Tabelle 7).

Durch die isolierte Betrachtung der PET-Aufnahmen konnten 26 der 31 Tumoren richtig bewertet werden, davon wiederum 23 richtig maligne und drei richtig benigne. Fünf histologisch gesicherte Malignome wurden anhand der PET-Bilder nicht erkannt. Dabei wurde in drei Fällen (Pat. Nr. 9, 15, 33) keine pathologische Stoffwechselsteigerung gesehen, in zwei Fällen (Pat. Nr. 12, 23) wurde eine Signalsteigerung als unspezifisch gewertet. Die berechnete Sensitivität sowie Spezifität liegt mit 82% respektive 100% über den Werten der alleinigen MRT-Auswertung. Der positiv prädiktive Wert beträgt 100%, der negativ prädiktive Wert 38% (siehe Abbildung 2, Tabelle 7).

Durch die simultane Betrachtung von entsprechenden MRT- und PET-Schnittbildern, konnte in insgesamt fünf Fällen ein positiver Mehrwert erzielt werden.

Bei zwei Patienten (Pat. Nr. 12, 23) überwog ein deutlich malignitätsverdächtiger MRT-Befund und die falsch negative Bewertung durch die PET konnte revidiert werden. Bei Patient Nr. 12 wurde die Interpretation der Signalsteigerung in der PET-Untersuchung im Bereich der linken Parotis durch eine drei Tage zuvor durchgeführte Biopsie erschwert. In dem anderen Fall (Pat. Nr. 23) wurde nur eine mäßige, fokale Tracerbelegung im Bereich des linken Sinus piriformis gesehen. In beiden Fällen bewertete der Nuklearmediziner die Aktivitätssteigerungen in der PET ohne Kenntnis der MRT-Daten lediglich als „zweifelhaft“.

In drei Fällen überzeugte die PET-Diagnostik. Durch eindeutige Befunde der PET konnten Unklarheiten der MRT erkannt und korrigiert werden. Bei zwei Patienten (Pat. Nr. 2, 32) zeigten die MRT-Aufnahmen unauffällige Verhältnisse der Kopf-Hals-Region. Bei Patient Nr. 2 bildete sich jedoch in der PET eine eindeutige Aktivitätssteigerung in der linken Tonsillen-Region ab, sodass trotz fehlendem Tumorkorrelat im MRT die radiologische Diagnose eines Malignoms der Tonsillen gestellt wurde. Diese wurde postoperativ histologisch bestätigt. Bei Patient Nr. 32 überwog eine deutliche Traceranreicherung im Bereich des Hypopharynx. Auch in diesem Fall wurde nach Kenntnis der PET-Daten die richtige Diagnose eines Karzinoms gestellt.

In einem Fall (Pat. Nr. 10b) überzeugte die PET-Bildgebung durch eine gänzlich fehlende Signalanhebung. In der entsprechenden MRT-Untersuchung wurde eine Signalalteration mit deutlicher Kontrastmittelanreicherung im Bereich der rechtsseitigen Zungenmuskulatur fälschlicherweise als „vermutlich maligne“ interpretiert. In der „Side-by-Side“-Analyse wurde in Kenntnis des PET-Befundes die entsprechende Region richtig als „wahrscheinlich negativ“ eingestuft.

Insgesamt wurde die Sensitivität durch die Simultanbetrachtung auf 86% gesteigert. Es konnten somit insgesamt zwei maligne Tumoren mehr als in der MRT-Einzelanalyse richtig diagnostiziert werden. Die Spezifität beträgt bei der simultanen Betrachtung 100%, der positiv beziehungsweise der negativ prädiktive Wert 100% beziehungsweise 43% (siehe Abbildung 2, Tabelle 7).

Die Interpretation der fusionierten PET-MRT-Bilder bestätigte die Befunde der „Side-by-Side“-Analyse in 30 Fällen und erbrachte in einem Fall (Pat. Nr. 27, siehe Kasuistik 3.3.1) einen weiteren positiven Mehrwert. Während bei Zustand nach operativem Eingriff die Rezidivdiagnostik mittels alleinigem MRT erschwert war und die anatomischen Veränderungen im Bereich des rekonstruierten Zungenkörpers als „vermutlich benigne“ eingestuft wurden, zeigte sich in der PET eine eher malignitätsverdächtige Signalanhebung. In der „Side-by-Side“-Analyse war die rein gedankliche Überlagerung der MRT- und PET-Schnittbilder aufgrund postoperativer anatomischer Verhältnisse erschwert und die Läsion wurde als vermutlich benigne eingestuft. Erst die fusionierten Bilder ermöglichten eine genaue Interpretation der MRT-Bilder und die richtige Diagnose eines Tumorrezidivs.

Durch die Bildfusion konnte somit insgesamt die Sensitivität von 86% auf 89% angehoben werden, die Spezifität beträgt ebenso wie in der „Side-by-Side“-Analyse 100%. Der positiv beziehungsweise negativ prädiktive Wert beträgt 100% beziehungsweise 50% (siehe Abbildung 2, Tabelle 7).

In drei Fällen (Pat. Nr. 9, 15, 33) konnte durch keine der Bildanalysen der histologisch gesicherte Tumor diagnostiziert werden. Bei zwei Patienten konnte weder die MRT noch die PET ein entsprechendes Tumorkorrelat der Wange (Pat. Nr. 9) beziehungsweise des Oropharynx (Pat. Nr. 15) in der Bildgebung darstellen. In

einem Fall (Pat. Nr. 33) wurde linksseitig an der Tonsillenloge in der MRT zwar ein Gewebeplus gesehen, welches bei Zustand nach operativem Eingriff zwei Monate zuvor jedoch nicht als Tumorkorrelat interpretiert wurde. Die PET fiel unauffällig aus. Aufgrund des dringenden klinischen Verdachts auf ein malignes Geschehen wurde aus der jeweiligen suspekten Region trotz der Nichtnachweisbarkeit in der Bilddiagnostik eine Probiopsie veranlasst. Die histologischen Untersuchungen ergaben in den ersten beiden Fällen (Pat. Nr. 9, 15) einen pT1-Tumor, in letzterem Fall (Pat. Nr. 33) ein „Carcinoma in situ“ (CIS).

		MRT		PET		Side-by-Side		PET-MRT-Fusion	
		Histologie		Histologie		Histologie		Histologie	
		pos	neg	pos	neg	pos	neg	pos	neg
Bildanalyse	Pos	22	1	23	0	24	0	25	0
	Neg	6	2	5	3	4	3	3	3
		n = 31		n = 31		n = 31		n = 31	

Abb. 3: Vierfeldertafeln für die Tumordiagnostik

	Sensitivität	Spezifität	Pos. prädiktiver Wert	Neg. prädiktiver Wert
MRT	79%	67%	96%	25%
PET	82%	100%	100%	38%
Side-by-Side	86%	100%	100%	43%
Fusion	89%	100%	100%	50%

Tab. 7: Auflistung der statistischen Werte für die Tumordiagnostik

Die Beurteilung einer klinisch suspekten Läsion anhand der MRT-, der PET-, der Side-by-Side- sowie der PET-MRT-Fusions-Bildgebung differiert nicht nur zwischen der Bewertungskategorien „positiv“ (maligne) und „negativ“ (benigne). Auch Veränderungen im Sinne einer Erhöhung beziehungsweise einer Verringerung der Diagnosesicherheit sind trotz fehlender Konsequenz für die berechneten Sensitivitäten und Spezifitäten im Rahmen der Gesamtauswertung zu berücksichtigen. So werden beispielsweise die Bewertungen „sicher positiv“ und „vermutlich positiv“ zwar zu einer Kategorie „positiv“ zusammengefasst, dennoch ist eine Veränderung von 3 zu 4 als Mehrwert zu erfassen. Die Tumordiagnose wird mit einer höheren Sicherheit getroffen. In drei Fällen (Pat. Nr. 14, 19, 29) wurde die

MRT-Bewertung 3 = „vermutlich positiv“ durch eine eindeutige Signalsteigerung der PET zu einer 4 = „sicher positiv“ in der „Side-by-Side“-Analyse bekräftigt. In einem Fall (Pat. Nr. 3) konnten „vermutlich negative“ Veränderungen in der MRT durch fehlende Signalsteigerung in der PET zu der Diagnose „sicher negativ“ in der „Side-by-Side“-Analyse aufgewertet werden (1→0). Ebenso konnte in einem Fall (Pat. Nr. 31) die „vermutlich positive“ PET-Diagnose durch eindeutige MRT-Bildgebung gestärkt werden (3→4).

3.2.3 Auswertung der Knocheninfiltration

Eine suffiziente Beurteilung des Knochengewebes konnte bei 32 Patienten erfolgen. In einem Fall (Pat. Nr. 19, siehe Kasuistik 3.3.3) konnte in der PET-Befundung die Knocheninfiltration aufgrund von Metallartefakten nicht beurteilt werden. Unter den 28 Patienten mit der histologisch bestätigten Diagnose eines Malignoms wurde in zwei Fällen (Pat. Nr. 8, 25) eine Beteiligung des Knochens nachgewiesen. Beide histologisch gesicherten Knocheninfiltrationen wurden sowohl durch die MRT- als auch durch die PET-Bildgebung richtig diagnostiziert. Aufgrund der geringen Fallzahl einer Knochenbeteiligung und der daraus resultierender mangelnder Aussagekraft der statistischen Parameter wurden die Sensitivität, die Spezifität sowie der positive und negative prädiktive Wert nicht berechnet. Relevante Veränderungen der Knochenbeurteilung in den unterschiedlichen Bildgebungsmodalitäten werden im Folgenden aufgeführt.

In einem Fall (Pat. Nr. 6) wurde eine Knochenbeteiligung eines Speicheldrüsenkarzinoms in der MRT sowie auch in der PET falsch positiv diagnostiziert. In der MRT stellten sich Signalveränderungen der Mandibula dar, welche vereinbar mit einer Tumorerkrankung waren. Auch in der PET führte die Traceranreicherung in Projektion auf den Knochen zur Diagnose einer Knochenbeteiligung. Im Rahmen des operativen Eingriffs wurde eine Unterkieferresection durchgeführt. Obwohl das Karzinom unmittelbar an den R. mandibularis heranreichte, konnte histologisch eine Infiltration ausgeschlossen werden.

In einem weiteren Fall (Pat. Nr. 17) wurde die Infiltration des Mandibularknochens durch ein Zungenrandkarzinom in der MRT mit „sicher positiv“ bewertet. Obwohl die PET keine Knochenbeteiligung („sicher negativ“) zeigte, überwog in der „Side-by-Side“-Analyse der eindeutige MRT-Befund („vermutlich positiv“). Erst die Bildfusion ermöglichte die richtige Diagnose einer fehlenden Knochenbeteiligung. Durch die Überlagerung der PET- und MRT-Daten konnte die Stoffwechselsteigerung des Primärtumors auf einen anatomischen Bereich projiziert werden, der aus fachärztlicher Sicht eine Knocheninfiltration unwahrscheinlich macht. Die Knocheninfiltration wurde in der Fusion mit „vermutlich negativ“ bewertet. Das Zungenrandkarzinom wurde operativ 1 cm vom Alveolarkamm entfernt abgesetzt. Histologisch wurde ein R0-Status bestätigt.

3.2.2 Auswertung der Lymphknotenbeteiligung

Der Lymphknotenstatus wurde bei 27 von 33 Patienten erhoben und in der Auswertung berücksichtigt. Bei fünf der sechs Rezidivfälle (Pat. Nr. 3, 11, 12, 27, 31) sowie bei einem Patienten mit Zweitkarzinom (Pat. Nr. 33) erfolgte nach der Bildgebung keine Entnahme von Lymphknotengewebe. Von den 27 Fällen mit erfolgter Neck Dissection zeigte sich in der Histologie bei 16 Patienten ein in die zervikalen Lymphknoten metastasiertes Malignom, bei elf Patienten waren keine Lymphknotenmetastasen nachweisbar.

In der alleinigen Analyse der MRT- und der PET-Bilddaten wurden bei 15 Patienten vorhandene Lymphknotenmetastasen richtig bewertet. Bei einem Patienten (Pat. Nr. 9) wurde in beiden Untersuchungen ein N0-Status diagnostiziert, wobei sich in der Histologie ipsilaterale infiltrierte Lymphknoten zeigten (pN2b). Die Sensitivität beträgt somit für jedes der Untersuchungsverfahren 94%. Von den elf Patienten mit histologisch gesichertem N0-Status, ergab die MRT-Analyse lediglich sieben richtig negative Bewertungen, mittels PET-Analyse wurden hingegen bei zehn Patienten Lymphknotenmetastasen zutreffend ausgeschlossen. Daraus resultiert für die Dignitätsbeurteilung von Lymphknoten eine Spezifität von 91% für die PET-Untersuchung, während sie für die alleinige MRT-Untersuchung lediglich 64% beträgt. Der positiv und negativ prädiktive Wert berechnet sich auf 79% und 88% für

die MRT, beziehungsweise 94% und 91% für die PET/CT (siehe Abbildung 3, Tabelle 8).

Durch die simultane Betrachtung von entsprechenden MRT- und PET-Schnittbildern konnte in zwei Fällen ein positiver Mehrwert bezogen auf die MRT-Einzelbetrachtungen erzielt werden. Bei zwei Patienten (Pat. Nr. 13, 22) überzeugte bei Darstellung vergrößerter und asymmetrischer Lymphknoten in der MRT die fehlende Aktivitätssteigerung in der PET, sodass die Lymphknoten in der „Side-by-Side“-Analyse mit richtig negativ bewertet wurden (siehe Kasuistik 3.3.2). Allerdings ist, bezogen auf die PET-Einzelbetrachtung, in einem Fall (Pat. Nr. 20) durch die Simultanbetrachtung auch eine Verschlechterung der diagnostischen Einschätzung zu vermerken. In diesem Fall wurde eine grenzwertig erhöhte Signalanhebung in der PET in Verbindung mit einer Lymphknotenvergrößerung von 17mm in der MRT fälschlicherweise als maligne gewertet.

Während die Sensitivität durch die „Side-by-Side“-Analyse nicht beeinflusst wurde, liegt der Wert der berechneten Spezifität mit 82% über dem der alleinigen MRT-Analyse, allerdings unter dem der alleinigen PET-Analyse. Der positiv beziehungsweise negativ prädiktive Wert beträgt je 88% beziehungsweise 90% (siehe Abbildung 3, Tabelle 8).

Durch die Fusion konnten die Ergebnisse der „Side-by-Side“-Analyse bestätigt werden, ein Mehrwert konnte bei der Dignitätsbeurteilung der Lymphknoten nicht erzielt werden.

Veränderungen in der Diagnosesicherheit innerhalb der Kategorien „positiv“ (3-4) und „negativ“ (0-2) zwischen den unterschiedlichen Auswertungsrunden waren in insgesamt vier Fällen zu beobachten. Bei zwei Patienten (Pat. Nr. 5, 10a) wurde die MRT-Diagnose durch eine eindeutige PET-Bildgebung in der „Side-by-Side“-Analyse gestärkt (Erhöhung der Diagnosesicherheit von 3 auf 4, bzw. von 2 auf 0). Bei zwei weiteren Patienten (Pat. Nr. 19, 21) wurde eine unauffällige MRT-Beurteilung durch eine unspezifische Anreicherung in der PET/CT geschwächt (Herabsetzen der Diagnosesicherheit von 0 auf 1).

		Histologie	
		pos	neg
Bildanalyse	Pos	15	4
	Neg	1	7

MRT
n = 27

		Histologie	
		pos	neg
Bildanalyse	pos	15	1
	neg	1	10

PET
n = 27

		Histologie	
		pos	neg
Bildanalyse	pos	15	2
	neg	1	9

Side-by-Side
n = 27

		Histologie	
		pos	neg
Bildanalyse	pos	15	2
	neg	1	9

PET-MRT-Fusion
n = 27

Abb. 4: Vierfeldertafeln für die Lymphknotendiagnostik

	Sensitivität	Spezifität	Pos. prädiktiver Wert	Neg. prädiktiver Wert
MRT	94%	64%	79%	88%
PET	94%	91%	94%	91%
Side-by-Side	94%	82%	88%	90%
Fusion	94%	82%	88%	90%

Tab. 8: Auflistung der statistischen Werte für die Lymphknotendiagnostik

Die Berechnung der statistischen Parameter basiert auf der Differenzierung zwischen N0-Status und N+-Status. Die Korrelation zwischen dem in den einzelnen Bildanalysen ermittelten N-Stadium und dem histologisch gesicherten N-Stadium nach erfolgter Neck Dissection ist der Abbildung 4 zu entnehmen.

Innerhalb des histologisch bestätigten N+-Status konnte in der „Side-by-Side“-Betrachtung in je einem Fall ein Mehrwert bezüglich der Einzelbetrachtungen erzielt werden. Bei einem Patienten (Pat. Nr. 1) zeigten sich im MRT zwei nebeneinander liegende Lymphknoten (korrektes Stadium N2b), während die PET lediglich eine einzelne Signalanhebung aufwies (unterschätztes Stadium N1). In einem Fall (Pat. Nr. 6, siehe Kasuistik 3.3.2) zeigte die PET bilaterale Stoffwechselanreicherungen (korrektes Stadium N2c), während die MRT nur einen auffälligen Lymphknoten diagnostizierte (unterschätztes Stadium N1). Das korrekte N-Stadium wurde folglich in der „Side-by-Side“-Analyse in 81,5% der Fälle richtig eingeschätzt, hingegen in der alleinigen MRT-Auswertung lediglich in 70,4% (siehe Abb. 5).

Ergebnisse

		MRT (cN)				
		N0	N1	N2a	N2b	N2c
Histologie (pN)	N0	7	1	0	1	2
	N1	0	2	0	0	0
	N2a	0	0	2	0	0
	N2b	1	1	0	7	1
	N2c	0	1	0	0	1

		PET (cN)				
		N0	N1	N2a	N2b	N2c
Histologie (pN)	N0	10	1	0	0	0
	N1	0	2	0	0	0
	N2a	0	0	2	0	0
	N2b	1	2	0	6	1
	N2c	0	0	0	0	2

		Side-by-Side / Fusion (cN)				
		N0	N1	N2a	N2b	N2c
Histologie (pN)	N0	9	2	0	0	0
	N1	0	2	0	0	0
	N2a	0	0	2	0	0
	N2b	1	1	0	7	1
	N2c	0	0	0	0	2

korrektes Staging:	70,4%
Overstaging:	18,5%
Understaging:	11,1%

korrektes Staging:	81,5%
Overstaging:	7,4%
Understaging:	11,1%

korrektes Staging:	81,5%
Overstaging:	11,1%
Understaging:	7,4%

Abb. 5: Übereinstimmung der klinisch ermittelten N-Stadien und der histologisch ermittelten N-Stadien

In insgesamt vier Fällen (Pat. Nr. 9, 16, 18, 28) wurden Lymphknotenmetastasen in allen vier Bildanalysen nicht erkannt. Die entsprechenden Lymphknoten waren weder morphologisch auffällig, noch zeigten sie eine erhöhte Stoffwechselaktivität in der PET. Bei Patient Nr. 9 wurden histologisch zwei, in den andere drei Fällen (Nr. 16, 18, 28) je ein Lymphknoten als Metastase beschrieben, welche sowohl in der MRT-, der PET-, der „Side-by-Side“- sowie in der Fusions-Analyse als benigne eingestuft wurden. Alle fünf nicht erkannte Lymphknotenmetastasen waren kleiner als 1 cm.

3.3 Kasuistiken

Im Folgenden soll anhand von vier ausgewählten Patientenbeispielen der mögliche Nutzen der „Side-by-Side“-Betrachtung sowie der PET-MRT-Bildfusion dargestellt werden. Dabei wurden ein Fall der Tumordiagnostik und zwei Fälle der Lymphknotendiagnostik ausgewählt. Anhand einer weiteren Kasuistik soll zudem noch die Wertigkeit der Bildfusion bezogen auf die Bildqualität erläutert werden.

3.3.1 Tumordiagnostik

Dieses Beispiel legt die Bedeutung der PET-MRT-Bildfusion in der lokoregionären Rezidivdiagnostik von Kopf-Hals-Tumoren dar. Bei dem 65-jährigen männlichen Patient S.H. (Nr. 27) mit der Anamnese eines vor 18 Jahren primär radiotherapeutisch behandelten Larynxkarzinoms wurde im Juni 2010 die Diagnose eines Zweitkarzinoms des Mundbodens gestellt. Es erfolgte die radikale Tumorsektion der Zunge und des rechten Mundbodens sowie eine selektive funktionelle Neck Dissection der Level I-III auf der ipsilateralen Seite. Die plastische Rekonstruktion wurde mit einem mikrovaskulärem Perforator-Transplantat des Unterschenkels durchgeführt. Im Rahmen der Tumornachsorge zeigte sich sechs Monate später in der CT-Diagnostik eine unklare Läsion im Bereich des Mundbodens. Daraufhin wurde sowohl eine MRT- als auch eine PET/CT-Bildgebung veranlasst. In den MRT-Aufnahmen des Halses war im Bereich des rechten Zungenrandes eine unregelmäßige Kontrastmittel-Mehranreicherung nachweisbar (Abb. 6, Bild A, roter Pfeil). Diese wurde als „am ehesten postoperativ bedingt“ eingestuft. Ein Tumorrezidiv konnte jedoch nicht sicher ausgeschlossen werden (Bewertung in der Bildanalyse: 2 „zweifelhaft“). Die PET-Aufnahmen zeigten eine intensive fokale Glucosstoffwechselsteigerung ($SUV_{max}=5$; $SUV_{mean}=3,3$) in Projektion auf die rechte Zungenspitze (Abb.6, Bild B, weißer Pfeil), die als vermutlich maligne charakterisiert wurde (Bewertung in der Bildanalyse: 3 „wahrscheinlich positiv“). In der Simultanbetrachtung entsprechender Schnittbilder durch die Radiologin und den Nuklearmediziner gestaltete sich die rein gedankliche Überlagerung beider Aufnahmen schwierig, eine unterschiedliche Position der Zunge wurde als Ursache diskutiert. Der Befund wurde als „zweifelhaft“ bewertet (Bewertung in der Bildanalyse: 2). Erst die Bildfusion (Abb. 6, Bild C, weißer Pfeil) ermöglichte die Zuordnung der verdächtigen Stoffwechselsteigerung zu einer in der MRT vermeintlich als postoperativer Zustand gewerteten Läsion des rekonstruierten Zungenkörpers. Das MRT zeigt an dieser Stelle nur einen schwachen Halo-Effekt auf. In der Fusion wurden die Veränderungen als maligne eingestuft (Bewertung in der Bildanalyse: 4 „sicher positiv“). Die histologische Aufarbeitung daraufhin entnommener Probebiopsien aus dem Bereich des Mundbodens und der Zunge ergaben eine Infiltration des Gewebes durch ein mäßiggradig differenziertes Plattenepithelkarzinom, vereinbar mit einem lokoregionären Rezidiv. In der interdisziplinären Tumorkonferenz wurde die Empfehlung zur Radiochemotherapie

ausgesprochen. Vier Monate nach Abschluss der Therapie konnte ein steady state ohne Anhalt auf einen Tumorprogress mittels MRT nachgewiesen werden.

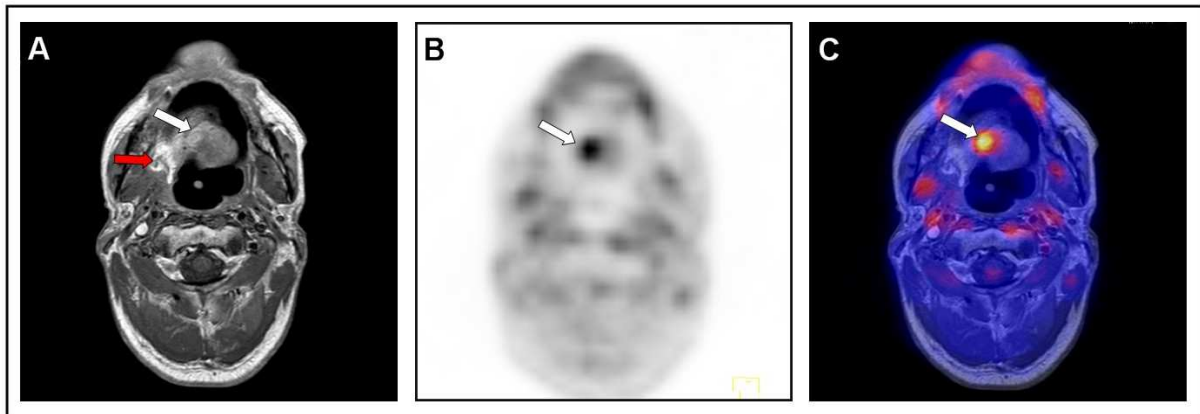


Abb. 6: Bilddaten des Patienten S.H. (Nr. 27); axiale Schnittbilder der (A) MRT-, (B) PET-, (C) PET-MRT-Fusions-Aufnahmen. Der rote Pfeil in (A) zeigt die deutliche Kontrastmittelmehranreicherung im Bereich des rechten Zungenrandes. In der Region des histologisch gesicherten Tumorrezidivs, dargestellt durch den weißen Pfeil, bildet sich in den MRT-Aufnahmen lediglich ein schwacher Halo-Effekt ab. Die PET-Aufnahmen (B) imponieren lediglich an einer Stelle mit einem eindeutigen Glucose-Uptake. In der rein gedanklichen Überlagerung beider Aufnahmen (A) und (B) stimmen die jeweils auffälligen Regionen (roter Pfeil in A und weißer Pfeil in B) anatomisch nicht überein. Erst in der PET-MRT-Fusion (C) wird die Signalanreicherung auf den schwachen Halo-Effekt projiziert und die radiologische Diagnose eines lokoregionären Tumorrezidivs kann gestellt werden.

3.3.2 Lymphknotenbeteiligung

Die beiden folgenden Patientenbeispiele sollen die Rolle der PET-MRT-Bildfusion in der zervikalen Lymphknotendiagnostik veranschaulichen.

Der 49-jährige Patient S.F. (Nr. 13) stellte sich mit einer unklaren Raumforderung im Bereich des linken Mundbodens zur weiteren Behandlung in der Klinik vor. Neben einer bioptischen Sicherung des verdächtigen Tumorgewebes erfolgte zuvor die präoperative Diagnostik mittels MRT- sowie PET/CT innerhalb von zwei Tagen. In der MRT bestätigte eine deutlich Kontrastmittel anreichernde Gewebeformation im Bereich des linken Mundbodens den Tumorverdacht. Zudem konnten beidseits je ein

vergrößerter Lymphknoten in Level I ipsilateral und Level II kontralateral (Abb. 7, Bild A) nachgewiesen werden. Bei einem Durchmesser von 16mm bzw. 18mm wurden sie als verdächtig beschrieben (Bewertung in der Bildanalyse: 3 „vermutlich maligne“) und ein cN2c-Stadium angegeben. In der PET-Bildgebung zeigte sich im Bereich des suspekten Primärtumors eine intensive fokale Stoffwechselsteigerung. Weitere Aktivitätssteigerungen lagen nicht vor, sodass der Lymphknotenstatus als negativ gewertet wurde (Bewertung in der Bildanalyse: 0 „negativ“) und ein cN0-Stadium angenommen wurde. In der „Side-by-Side“-Betrachtung durch die Radiologin und den Nuklearmediziner wurden im Konsens die im MRT vergrößerten Lymphknoten aufgrund fehlender Glucoseanreicherung als „vermutlich benigne“ eingestuft (Bewertung in der Bildanalyse: 1, cN0-Stadium). Der Patient wurde einer radikalen Tumorresektion und einer beidseitigen Neck Dissection der Level I-III unterzogen. Die histologische Aufarbeitung führte zur Diagnose eines nicht verhornenden Plattenepithelkarzinoms des anterioren Mundbodens mit 42 entnommenen tumorfreien Lymphknoten (pT1 pN0 (0/42), R0).

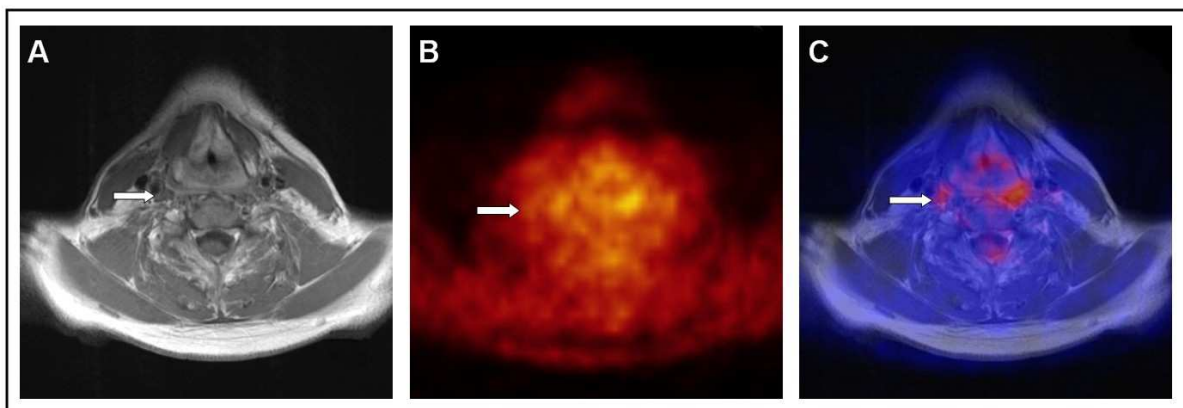


Abb. 7: Bilddaten des Patienten S.F. (Nr. 13); axiale Schnittbilder der (A) MRT-, (B) PET [“hot body“]-, (C) PET-MRT-Fusions-Aufnahmen. In (A) stellt sich der Lymphknoten im Level II rechts, gekennzeichnet durch den weißen Pfeil, deutlich vergrößert dar. In den PET-Aufzeichnungen (B) kann der entsprechenden Region keine eindeutige Signalsteigerung zugeordnet werden. Die Bildfusion (C) bestätigt die rein gedankliche Überlagerung von (A) und (B). Der vergrößerte Lymphknoten wird nach der „Side-by-Side“- und der Fusions-Analyse als unauffällig bewertet.

Bei dem 62-jährigen Patienten H.R. (Nr. 6) wurde nach anfänglichem Verdacht auf ein CUP-Syndrom mit deutlicher Schwellung im Bereich der rechten Submandibularregion durch histologische Probeentnahme ein niedrig differenziertes

Speicheldrüsenkarzinom diagnostiziert. Die präoperative Diagnostik beinhaltete unter anderem die MRT- sowie PET/CT-Bildgebung im Abstand von 14 Tagen. In beiden Verfahren stellte sich der Primärtumor eindeutig dar. Bezüglich der Lymphknotendiagnostik zeichneten sich jedoch Differenzen in der Bewertung ab. In den PET-Aufnahmen zeigten sich fokale Mehranreicherungen in Abgrenzung zum Primärtumor zum einen ipsilateral im Level IV (Abb. 8, Bild B), zum anderen kontralateral im Level II. Weitere Lymphknotenmetastasen wurden nahe des Primarius vermutet (Bewertung der verdächtigen Lymphknoten in der Analyse: 3 bzw. 4 „vermutlich maligne“ bzw. „sicher maligne“). Das Lymphknotenstadium wurde mit cN2c angegeben. Die MRT-Bilder stellten dagegen kräftige, grenzwertig große Lymphknoten beidseits des Halses dar. Abgesehen von den Lymphknoten in unmittelbarer Nachbarschaft zu dem Primärtumor wurden sie jedoch in der Bildanalyse als 1 bzw. 2, „vermutlich benigne“ bzw. „zweifelhaft“ eingestuft. Der Lymphknoten ipsilateral im Level IV wurde mit einer Größe von 11 mm und ovaler Struktur als unauffällig bewertet, sodass insgesamt ein cN1-Stadium angenommen wurde. In der „Side-by-Side“-Betrachtung wurden aufgrund der positiven PET-Befunde die Lymphknoten der Level I und IV ipsilateral sowie der Level II kontralateral der Kategorie „vermutlich maligne“ (3) zugeordnet (cN2c-Stadium). Die histologische Aufarbeitung der Gewebe nach erfolgter Tumorresektion mit bilateraler funktioneller Neck Dissection führte zur Einstufung in das TNM-Stadium pT3, pN2c (5/44). In allen zuvor verdächtigen Lymphknoten-Regionen konnten histologisch auch Lymphknotenmetastasen nachgewiesen werden.

In beiden Fällen erbrachte die zusätzliche Überlagerung beider Bildmodalitäten keinen Mehrwert zur „Side-by-Side“-Analyse. Durch die Fusion konnte jedoch die jeweilige Verdachtsdiagnose bestätigt werden. Im ersten geschilderten Fall konnte auch in der PET-MRT-Bildfusion keine Mehranreicherung im Bereich der vergrößerten Lymphknoten gesehen werden. Im letzteren Fall projizierten sich in der Fusion die Aktivitätssteigerungen der PET auf die in der MRT eher unauffälligen Lymphknoten. Die histologischen Untersuchungen bestätigten die aus der „Side-by-Side“- beziehungsweise der Fusions-Analyse resultierenden N-Stadien. Allerdings ist es retrospektive nicht möglich eine Aussage über jeden einzelnen Lymphknoten zu treffen.

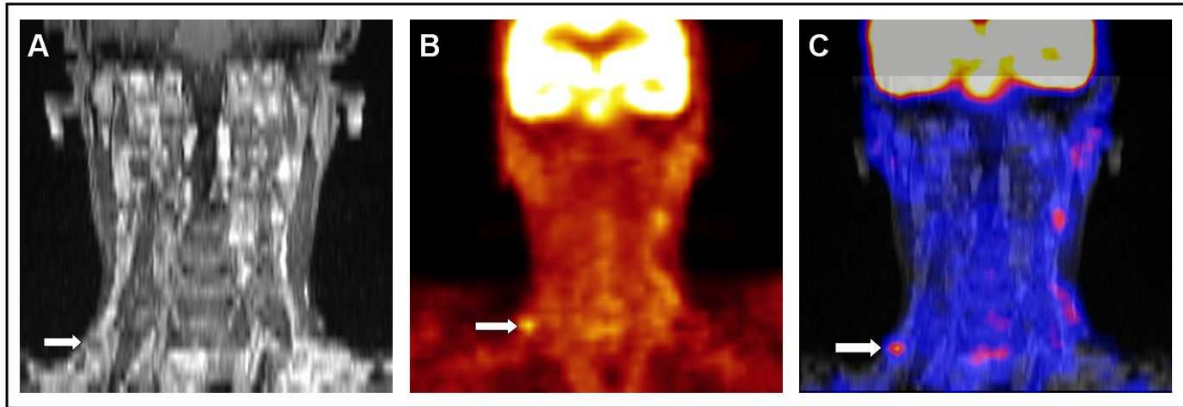


Abb. 8: Bilddaten des Patienten H.R. (Nr. 6); koronare Schnittbilder der (A) MRT-, (B) PET [„hot body“]-, (C) PET-MRT-Fusions-Aufnahmen. In (A) wird der Lymphknoten im Level IV rechts, gekennzeichnet durch den weißen Pfeil, aufgrund der geringen Größe und der ovalen Form als benigne eingestuft. In der PET-Darstellung (B) imponiert ein deutlicher lokaler Glucose-Uptake in Projektion auf diesen Lymphknoten. Die Bildfusion (C) bestätigt die rein gedankliche Überlagerung von (A) und (B). Der Lymphknoten wird nach der „Side-by-Side“- und der Fusions-Analyse als Metastase bewertet.

3.3.3 Bildqualität

Der 48-jährige bislang gesunde männliche Patient J.A. (Nr. 19) mit positiver Nikotin- und Alkoholanamnese (60 pack years, drei Bier täglich) stellte sich in der Klinik mit einer makroskopisch-suspekten Läsion der Zungenunterseite und dem klinischen Befund eines bereits ambulant bioptisch gesicherten Plattenepithelkarzinoms vor. Zur präoperativen Diagnostik wurde eine CT der Kopf-Hals-Region veranlasst, die jedoch aufgrund ausgeprägter Zahnartefakte nur sehr eingeschränkte Informationen bezüglich der Tumorausbreitung bot. Im weiteren Verlauf wurden im Abstand von wenigen Stunden eine PET/CT- und eine MRT-Untersuchung der Kopf-Hals-Region durchgeführt. In der PET zeigte sich eine intensive ^{18}F -FDG-Speicherung im Bereich des vorderen linken Zungenrandes. Aufgrund der Zahnartefakte der CT-Aufnahme gestaltete sich die Zuordnung der Signalsteigerung zu genauen anatomischen Strukturen jedoch schwierig (Abb. 9, Bild B), eine Beurteilung der Knocheninfiltration war nicht möglich. Zudem zeigte sich eine diffuse asymmetrische Aktivitätssteigerung im Bereich der linken Unterlippe (Abb.9, roter Pfeil). Die MRT-Aufnahmen bestätigten die Diagnose des bereits bekannten Tumors und zeigten die genaue Größenausdehnung ohne wesentliche Störung der Bildbeurteilung durch

Zahnartefakte (Abb.9, Bild A, weißer Pfeil). Zeichen einer Knochendestruktion, das heißt eine Unterbrechung der Kortikalisschicht beziehungsweise eine Signaländerung des Markraumes, konnten nicht nachgewiesen werden. Ebenso zeigte sich im Bereich der linken Unterlippe kein Korrelat der diffusen Aktivitätssteigerung in der PET. Durch die Fusion war die Zuordnung der fokalen Stoffwechselsteigerungen zu entsprechenden anatomischen Regionen problemlos möglich. Im Bereich der linken Unterlippe wurden auch in den fusionierten Bilddaten keine Auffälligkeiten gesehen (Abb. 9, Bild C, roter Pfeil), do dass die Stoffwechselsteigerung als unspezifisch bewertet wurde. Eine histologische Untersuchung dieser Region erfolgte nicht. Der Patient wurde einer Zungenteilresektion mit beidseitiger Neck Dissection der Level I-III unterzogen. In der Histologie zeigte sich eine R0-Resektion ohne Infiltration von Knochengewebe, die Lymphknoten waren allesamt metastasenfrem (pT1 pN0 R0). Im Rahmen der interdisziplinären Tumorkonferenz wurde von einer adjuvanten Therapie abgesehen.

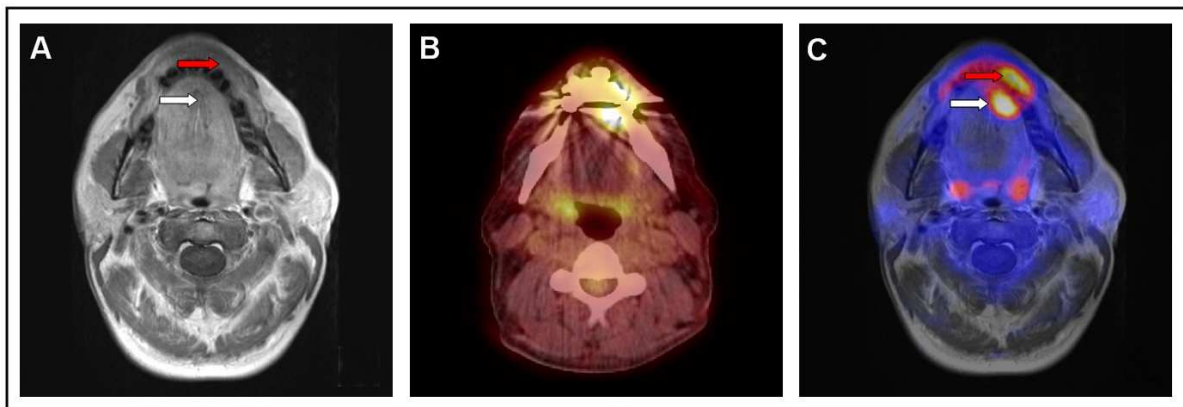


Abb. 9: Bilddaten des Patienten J.A. (Nr. 19); axiale Schnittbilder der (A) MRT-, (B) PET/CT-, (C) PET-MRT-Fusions-Aufnahmen. In der PET-MRT-Abbildung projiziert sich eine Signalanhebung (weißer Pfeil) auf die in der MRT verdächtige Läsion im Bereich der Zungenspitze. Die radiologische Diagnose eines Malignoms kann mit hoher Sicherheit gestellt werden. Die zweite Signalanhebung (roter Pfeil) wird einer anatomisch vollständig unauffälligen Region zugeordnet und kann somit als unspezifisch gewertet werden. Die PET/CT-Aufnahmen (B) sind aufgrund ausgeprägter Artefakte nicht aussagekräftig.

4 Diskussion

Trotz optimierter interdisziplinärer Therapiekonzepte beträgt die relative 5-Jahres-Überlebensrate nach Diagnose eines Malignoms der Kopf-Hals-Region für Frauen 60% und für Männer lediglich 46% (Baras et al., 2012). Entscheidend für den Verlauf der Tumorerkrankung ist zum einen die möglichst frühzeitige Diagnose des Malignoms, zum anderen der Einsatz einer effizienten Therapie. Um die bestmögliche individuelle Therapiestrategie festlegen zu können, ist dabei ein detailliertes Tumorstaging eine unabdingbare Voraussetzung. Dieses umfasst die präzise Beschreibung der Tumorlokalisation und der Tumorausdehnung, die Beurteilung des lokoregionären Lymphknotenstatus sowie die Detektion möglicher Fernmetastasen. Die Basisdiagnostik schließt dabei neben der klinischen Untersuchung mindestens eines der etablierten Schnittbildverfahren ein, welches detaillierte Informationen über anatomische Verhältnisse gibt: die Computertomographie (CT) oder die Magnetresonanztomographie (MRT). Des Weiteren werden zunehmend funktionelle Bildgebungstechniken wie die Positronenemissionstomographie (PET) eingesetzt, um die Stoffwechselaktivität von Gewebe zu beurteilen und damit die Dignität einschätzen zu können. Die Möglichkeit durch Bildfusion oder „multimodales imaging“ morphologische und funktionelle Bildgebungsverfahren zu kombinieren, gewinnt in den letzten Jahren immer mehr an Bedeutung. Während die PET/CT-Untersuchung bereits in vielen Bereichen der Medizin erfolgreich eingesetzt wird, werden nun große Hoffnungen auf die Entwicklung der PET/MRT-Bildgebung gesetzt. Gerade im Bereich der Kopf-Hals-Diagnostik sind aufgrund des hohen Weichteilkontrastes der MRT die Erwartungen an die neue Bildgebungstechnik hoch (Antoch et al., 2009).

In der vorliegenden Arbeit wird die Wertigkeit der retrospektiven PET-MRT-Fusion als Vorstufe der aktuell in der Entwicklung stehenden Hybrid-PET/MRT-Scanner für die Diagnostik von Kopf-Hals-Tumoren untersucht. Dabei sollen ein möglicher Mehrwert der zusätzlichen PET-Bildgebung zur alleinigen MRT-Untersuchung sowie die Überlegenheit der PET-MRT-Bildfusion gegenüber der „Side-by-Side“-Betrachtung diskutiert werden. Die Schwerpunkte werden auf die Dignitätsbeurteilung von Tumoren und Lymphknoten sowie auf die Diagnostik einer potenziellen Knocheninfiltration gelegt.

Um die kostenintensive und technisch anspruchsvolle Entwicklung hardwarebasierter PET/MRT-Geräte weiter zu fördern und rechtfertigen zu können, sind vorhergehende und begleitende Studien, die anhand softwarebasierter Fusionen die Überlegenheit der neuartigen Bildgebungstechnik belegen, essentiell (Zaidi et al., 2007). Die retrospektive Bildfusion kann ohne hohen technischen Aufwand mit Hilfe von spezieller Software erstellt werden und ist zudem besonders günstig. Während früher die Bildregistrierung anhand von externen und internen Markern durchgeführt wurde (Forster et al., 2003; Somer et al., 2003), stehen heute automatische Fusions-Softwareprogramme zur Verfügung. Erste Studien zur retrospektiven PET-MRT-Fusion beschäftigten sich alleinig mit der technischen Durchführbarkeit der Bildfusion, wohingegen die Frage nach der klinischen Effizienz der Methodik kaum diskutiert wurde (Daisne et al., 2003; Uematsu et al., 1998). Der durchschnittliche zeitliche Aufwand pro Bildfusion wurde mit bis zu einer Stunde angegeben (Uematsu et al., 1998). Neuere Studien aus dem Bereich der PET-MRT-Fusion in der Kopf-Hals-Region verwenden halb- beziehungsweise vollautomatische Softwareprogramme und konzentrieren sich auf die diagnostische Auswertung der Ergebnisse (Huang et al., 2011; Nakamoto et al., 2009). Auch in unserer Studie wurden die Fusionsbilder aus entsprechenden MRT- und PET-Aufnahmen nach anfänglicher manueller Ausrichtung vollautomatisch mittels einer 3D-Fusion-Software (Siemens Medical Solutions, Erlangen, Deutschland) erstellt. Technische Schwierigkeiten waren nicht zu verzeichnen und der jeweilige Zeitaufwand pro Patient betrug nur wenige Minuten. Dennoch war eine visuelle Kontrolle der Fusionsqualität in allen drei Ebenen unabdingbar, da der Erfolg der automatischen Bildregistrierung vom anfänglichen Abstand beider Bilddatensätze abhängig und eine Fehlregistrierung nicht ausgeschlossen war. Zudem muss bei der retrospektiven Bildfusion das Problem der unterschiedlichen Körper- und Organpositionen in den einzelnen Aufnahmen berücksichtigt werden. Während die retrospektive Bildfusion in Körperregionen die einer ständigen Atembeweglichkeit unterliegen erheblich erschwert wird, ist im Kopf-Hals-Bereich im Normalfall die Voraussetzung für die starre Bildregistrierung gegeben. Bei prospektiven Studien kann auf eine entsprechende Lagerung geachtet werden beziehungsweise können Hilfsmittel wie spezielle Masken Positionierungsprobleme minimieren (Klabbers et al., 2002). Bei retrospektiven Studien wie der vorliegenden ist dies nicht möglich. Jedoch fielen in unserer Studie keine relevanten Unterschiede in der Position der Kopf-Hals-Region

zwischen den MRT- und den PET-Aufnahmen auf. Alle Fusionen konnten problemlos durchgeführt werden.

Obwohl die retrospektive Bildfusion in den letzten Jahren enorm vereinfacht wurde, ist sie gerade bei größeren Patientenzahlen immer noch sehr zeitaufwendig und benötigt hohen personellen Einsatz. Die Durchführung ist demzufolge meist nur in ausgewählten Fällen sinnvoll. Die retrospektive Bildfusion ist in erster Linie als Vorstufe der hardwarebasierten Fusion mittels Hybrid-Geräten zu betrachten.

Bezogen auf die Diagnostik der lokalen Tumorausdehnung von Kopf-Hals-Tumoren bietet die MRT zahlreiche Vorteile gegenüber der CT. Routine-Sequenzen, wie native T1-, T2- und kontrastmittelverstärkte T1-Aufnahmen, stellen das Weichteilgewebe in allen drei Ebenen detailliert dar, ermöglichen die Detektion kleiner Gewebeveränderungen und erlauben eine Beurteilung bezüglich Ausdehnung und Infiltrationsverhalten. In den meisten Bereichen der Kopf-Hals-Region wie der Mundhöhle, dem Mundboden und dem Pharynx wird demnach in onkologischen Fragestellungen die MRT als morphologisches Schnittbildverfahren der Wahl angesehen (Wippold, 2007). Zu den Vorteilen der MRT wird zudem die Verwendung eines Iod-freien Kontrastmittels (Gadolinium) mit besserer Nierenverträglichkeit und niedrigem allergischem Potenzial sowie die geringere Anfälligkeit für Artefakte gerechnet. Letztere können bei CT-Aufnahmen durch metallische Zahnimplantate auftreten und die PET-Bildinterpretation beeinträchtigen (Goerres et al., 2002). In der vorliegenden Arbeit wurden bei vier Patienten relevante Artefakte aufgrund von dentalen Restaurationen in den CT-Datensätzen registriert, welche die Interpretation der PET erschwerten (siehe auch Kasuistik 3.3.3). Zwar verursachten die metallischen Materialien bei zwei dieser Patienten auch Artefakte in den MRT-Aufnahmen, führten hier jedoch nicht zu einer gravierenden Einschränkung der Bildanalyse. Als Nachteil der MRT-Bildgebung ist allerdings die wesentlich höhere Akquirierungszeit und die damit verbundene stärkere Anfälligkeit für Bewegungsartefakte aufzuführen. In unserer Studie wurden bei einem der 33 Patienten derartige Störfaktoren beschrieben. Dennoch war in diesem Fall eine suffiziente Auswertung der Bilddaten möglich. Insgesamt reduzieren nach unseren Beobachtungen Artefakte in der CT die Bildqualität stärker als in der MRT. In einer kürzlich publizierten Studie wurden 44 unterschiedliche metallische sowie nichtmetallische Materialien der Zahnrestauration in ihrer Artefaktanfälligkeit geprüft

(Klinke et al., 2012). In der MRT erzeugten lediglich 13 Materialien, in der CT hingegen 41 Materialien Artefakte. Die Größe der hervorgerufenen Artefakte waren zudem in der MRT kleiner als in der CT, wobei lediglich eine tabellarische Auflistung der Ergebnisse erfolgte. Eine statistische Bewertung wurde nicht durchgeführt.

In vorliegender Arbeit wurde für die Detektion eines Malignoms der Kopf-Hals-Region durch die MRT eine Sensitivität von 79% und eine Spezifität von 66% ermittelt. Ein Vergleich zu publizierten Studien ist schwierig, da zum einen das jeweilige in die Studie eingeschlossene Patientenkollektiv sehr von unserem Kollektiv differiert und auch innerhalb der Studien variiert. So werden oftmals nur einzelne Tumorarten aus dem großen Komplex der Kopf-Hals-Tumoren, wie zum Beispiel die Malignome des Nasopharynx oder des Oropharynx, herausgegriffen (Liu et al., 2007; Seitz et al., 2009). Unsere Studie setzte solche Schwerpunkte hingegen nicht. Zum anderen haben sich die technischen MRT-Standards in der jüngsten Zeit rasch weiterentwickelt. In neueren Studien wie auch in unserer Arbeit wurden T2-gewichtete Aufnahmen mit Fett-Signal-Unterdrückung (T2/STIR-Sequenzen) eingeschlossen, welche die Diagnostik im Weichteilgewebe erheblich verbessern. Die in der Fachliteratur angegebenen Werte für die Sensitivität der MRT-Diagnostik im Kopf-Hals-Bereich umfassen folglich eine weite Spanne. So erzielten Ng. et al. bei Patienten mit reiner Tumorrezidiv-Fragestellung nur eine Sensitivität von 56,3%, während Seitz et al. in der Primärdiagnostik von Patienten mit klinisch suspekten Befunden sogar eine Sensitivität von 100% erreichten (Ng et al., 2011; Seitz et al., 2009).

Die Sensitivität fällt in unserer Studie mit einem Wert von 79% relativ gering aus. Sechs histologisch bestätigte Malignome wurden nicht richtig diagnostiziert. In vier dieser Fälle wurde kein Tumorkorrelat gesehen. Drei T1-Primärtumoren und ein 2,1 cm messender T2-Primärtumor entgingen somit der MRT-Bildgebung. Bei der exzellenten Weichteildarstellung durch die MRT war dies, wie bereits erläutert, nicht zu erwarten. Bei keinem der vier Patienten wurden Artefakte registriert, welche die falsch negativen Bewertungen erklären könnten. In den zwei anderen Fällen, einem Primär- sowie einem Rezidivfall, wurde jeweils ein Gewebeplus zwar richtig beschrieben, aber aufgrund von fehlenden Malignitätskriterien als „negativ“ beziehungsweise als „wahrscheinlich negativ“ eingestuft. Da die Routine-MRT-Bildgebung keine Informationen über die metabolische Aktivität des Tumors liefert, ist

eine Dignitätsbeurteilung erschwert. Mit falschen Einschätzungen durch die MRT musste somit gerechnet werden. Zu betonen ist, dass sich die berechnete Sensitivität rein auf die Detektion eines Malignoms bezieht und die Stärken der MRT-Untersuchung, wie Bestimmung der Tumorgrenzen und Diagnostik des Infiltrationsverhaltens, sich nicht in dem erzielten Wert widerspiegeln.

Entsprechende Spezifitätsangaben für die MRT-Diagnostik bei Kopf-Hals-Tumoren sind rar, da bei Verdacht auf einen benignen Tumor seltener MRT-Untersuchung durchgeführt werden. Aufgrund geringer Fallzahlen sind die Spezifitätswerte somit nur bedingt aussagekräftig. In unserer Studie fällt die Spezifität mit 67% gering aus. Bei einer Gesamtzahl von insgesamt drei histologisch benignen Läsionen ist sie allerdings nicht als statistisch bedeutend anzusehen. Eine weitere Diskussion zur Spezifität entfällt daher.

Durch die „Side-by-Side“-Betrachtung, die Simultanbetrachtung von entsprechenden MRT- und PET-Schnittbildern an zwei benachbarten Bildschirmen, konnte die Sensitivität in unserer Studie von 79% auf 86% und die Spezifität von 67% auf 100% angehoben werden. Die rein morphologischen Bilddaten der MRT wurden mit den funktionellen Daten der PET-Bildgebung gedanklich kombiniert und eine biologische Charakterisierung auffälliger Gewebevermehrungen in der MRT ermöglicht. Die Schwächen der MRT konnten somit durch die Stärken der PET minimiert werden. Ein Vorteil der PET-Technik liegt in der hohen Detektionsrate maligner Prozesse mit gesteigertem Glucosemetabolismus, die sich in hohen Sensitivitätswerten von über 90% bis 95% widerspiegeln (Porceddu et al., 2008). So können auch kleinere Tumoren, die im MRT nicht durch ein signifikantes Gewebeplus auffallen, diagnostiziert werden.

Insgesamt konnten in unserer Studie durch die zusätzlichen Informationen der PET eine falsch positive Bewertung und zwei falsch negative Bewertungen der MRT korrigiert werden. In ersterem Fall führte eine Kontrastmittelanreicherung der Zungenmuskulatur in der MRT zu der Verdachtsdiagnose eines Malignoms. Diese konnte durch eine unauffällige PET-Bildgebung in der entsprechenden Region revidiert werden. In den beiden anderen Fällen konnte erst durch die PET die Tumordiagnose gestellt werden. Neben einem pT2-Tumor des Hypopharynx wurde der Primärtumor eines Patienten mit anfänglichem Verdacht auf ein CUP-Syndrom detektiert. In der MRT zeigte sich bei eindeutiger Diagnose einer

Lymphknotenmetastase kein entsprechendes anatomisch suspektes Tumorkorrelat. Dagegen konnte in den PET-Aufnahmen durch einen deutlichen Glucoseuptake im Bereich der linken Tonsille der Primärtumor gefunden werden. Sowohl die Lymphknotenmetastase als auch der Tumor bestätigten sich histologisch.

Ein CUP-Syndrom liegt dann vor, wenn bei histologischem Nachweis einer Lymphknotenmetastase weder die klinische Untersuchung noch endoskopische Verfahren oder morphologische Schnittbildverfahren den Primärtumor lokalisieren können. Die Therapieoptionen sind in diesen Fällen unbefriedigend. Lokal radikalchirurgische Maßnahmen sowie der Einsatz von Radiochemotherapien werden angewendet. Dennoch sind die Prognosen meist ungünstig (Pavlidis et al., 2010). Diverse Arbeiten konnten zeigen, dass in solchen Fällen die PET-Bildgebung einen hohen zusätzlichen diagnostischen Wert erbringt. Nach einer 2004 erstellten Metaanalyse über 16 Studien konnte durch die PET bei 24,5% der insgesamt 302 betrachteten Patienten mit einem CUP-Syndrom ein Primärtumor lokalisiert werden (Rusthoven et al., 2004). Neuere Arbeiten, lediglich die CUP-Syndrome des Halses betreffend, geben für die Detektionsrate des Primärtumors sogar Sensitivitäten zwischen 87,5% und 92,0% an (Chen et al., 2012; Roh et al., 2009; Rudmik et al., 2011).

Eine weitere Stärke der PET liegt in der Diagnostik von Zweittumoren. In Anbetracht der meist positiven Tabak- und Alkoholanamnese ist das Risiko einen weiteren Primärtumor zu entwickeln für Patienten mit bereits diagnostiziertem Kopf-Hals-Tumor deutlich erhöht (Cianfriglia et al., 1999). Unterschieden wird zwischen synchronen, zeitgleich diagnostizierten, Zweittumoren und metachronen, mit deutlicher Zeitdifferenz aufgetretenen, Zweittumoren. Die Auswertung von 21 internationalen Tumorregistern ergab ein kumulatives Risiko von 36% für ein Zweitmalignom innerhalb von 20 Jahren nach Erstdiagnose eines Kopf-Hals-Malignoms (Chuang et al., 2008). Einer retrospektiven Arbeit von Liu et al. zufolge, wurde unter insgesamt 764 Patienten mit primären Plattenepithelkarzinomen der Kopf-Hals-Region 46 synchrone Zweittumoren histologisch gesichert (Liu et al., 2011). 15 Tumoren waren dabei außerhalb der Kopf-Hals-Region lokalisiert. Anhand der Ganzkörper-PET/CT-Untersuchung wurden 48% der 46 Zweitmalignome detektiert. Mittlerweile sind im Sinne eines Ganzkörper-Screenings auch „Whole-body-MRI“-Aufnahmen verfügbar und werden in der klinischen Routine eingesetzt. Dennoch konnte gezeigt werden, dass in der Diagnostik von Zweittumoren die

PET/CT mit einer Sensitivität von 81% vs. 61,9% der „Whole-body-MRI“ überlegen ist (Chan et al., 2011). In unserer Studie waren die MRT-Aufnahmen auf die Kopf-Hals-Region beschränkt, sodass bei fehlender Vergleichbarkeit auf eine Interpretation der PET-Daten des Thorax und des Abdomens verzichtet wurde. Ein Zweitmalignom im Bereich der Kopf-Hals-Region wurde in unserem Patientenkollektiv nicht diagnostiziert.

Prinzipiell muss auch eine potenzielle Verschlechterung der MRT-Diagnostik durch Berücksichtigung der funktionellen PET-Daten diskutiert werden. Denn neben malignen Tumorzellen können auch aktivierte Muskeln, Lymphgewebe, Entzündungsprozesse sowie Traumen zu einem erhöhten Glucosemetabolismus und damit zu falsch positiven Ergebnissen in der PET-Tumordiagnostik führen. Bei einem unserer Patienten (siehe Kasuistik 3.3.3) zeigte die PET im Bereich der Unterlippe eine deutliche Signalsteigerung bei fehlendem morphologischem Korrelat in der MRT und klinisch blandem Befund. Hier ist von einer falsch positiven Bewertung der PET auszugehen. Allerdings wurde die Läsion, die zufällig bemerkt wurde und keinen Bezug zur Haupttumorregion hatte, bei fehlender histologischer Referenz nicht in die statistische Analyse einbezogen.

In zahlreichen Studien konnte im direkten Vergleich die Überlegenheit der PET-Bildgebung gegenüber der MRT im Bereich der Tumordetektion nachgewiesen werden (Kim et al., 2007; Roh et al., 2007). Die Verbesserung der Tumordiagnostik durch die „Side-by-Side“-Betrachtung war somit zu erwarten.

Unsere Ergebnisse stimmen mit den 2005 sowie 2011 publizierten Studien von Ng et al. weitgehend überein (Ng et al., 2005; Ng et al., 2011). Die Arbeitsgruppe untersuchte zunächst in einer prospektiv angelegten Studie bei 124 Patienten die Wertigkeit der „Side-by-Side“-Auswertung von MRT-, CT- und PET-Bilddaten (Ng et al., 2005). Einschlusskriterium war die klinische Primärdiagnose eines Malignoms in der Mundhöhlen-Region bei noch nicht erfolgter Therapie. Die Sensitivität der „Side-by-Side“-Betrachtung lag mit 99,2% über der Sensitivität der alleinigen MRT-beziehungsweise CT-Diagnostik mit 87,1%. 15 Tumoren konnten erst durch Kenntnis der funktionellen Bilddaten diagnostiziert werden. In unserer Studie konnten durch die PET lediglich zwei zusätzliche Läsionen als richtig positiv bewertet werden, welche in der MRT unauffällig waren. Dies mag zum einen an dem kleineren Patientenkollektiv, zum anderen an den technischen Fortschritten der MRT in den letzten Jahren liegen. Die Auflösungen sind präziser geworden, ebenso spielen

Artefakte nur noch eine geringe Rolle. Insgesamt lagen die berechneten Sensitivitäten der Arbeitsgruppe Ng et al. über den in unserer Studie erreichten Werten. Ein direkter Vergleich beider Studien ist jedoch nur bedingt möglich, da Ng et al. nicht nur die MRT- sondern auch die CT-Diagnostik in der Auswertung berücksichtigten. Ebenso muss bedacht werden, dass unsere Studie den gesamten Kopf-Hals-Bereich, nicht nur die Mundhöhlenregion, einschließt.

In einer weiteren Arbeit derselben Arbeitsgruppe wurde die Wertigkeit der „Side-by-Side“-Analyse bei 79 Patienten mit der Fragestellung eines Rezidivs nach erfolgter Radiochemotherapie eines Kopf-Hals-Malignoms geprüft (Ng et al., 2011). Auch hier lag die visuelle Simultanbetrachtung mit einer Sensitivität von 75,9% über der alleinigen MRT-Bewertung (Sensitivität: 55,2%). 16 Tumoren konnten durch die MRT-, 22 durch die gemeinsame Bildanalyse detektiert werden. Sieben der insgesamt 29 Rezidive blieben in beiden Verfahren unentdeckt. Die insgesamt niedrigen Werte sind teilweise wohl auf das eingeschlossene Patientenkollektiv und die erschwerte Diagnostik bei bereits durchgeführter Therapie zurückzuführen. Auf die Problematik der Rezidivdiagnostik soll an anderer Stelle näher eingegangen werden. Unsere Studie umfasst sowohl die Primär- als auch die Rezidivdiagnostik, sodass ein direkter Vergleich zu dieser Arbeit erschwert ist. Festzuhalten ist jedoch, dass in beiden Studien die zusätzliche PET-Bildgebung die alleinige MRT-Analyse deutlich aufwertete und somit im Konsens mit unseren Ergebnissen steht.

Ng. et al überprüften nicht nur die Überlegenheit der „Side-by-Side“-Betrachtung zur MRT, sondern auch den potenziellen Mehrwert zur alleinigen PET- (Ng et al., 2005) beziehungsweise PET/CT-Analyse (Ng et al., 2011). In unserer Studie soll dieser Vergleich bewusst nicht erfolgen. Die alleinige Interpretation der Ergebnisse der PET-Diagnostik erschien in unserem Fall nicht sinnvoll, da isolierte PET-Geräte kaum noch im klinischen Einsatz sind. Bei der Analyse des PET/CT haben wir den Schwerpunkt jedoch auf die funktionelle Bildgebung der PET gelegt und die CT-Diagnostik lediglich zur Lokalisationsbeurteilung herangezogen. Bei der „Side-by-Side“- und der Bildfusionsbewertung sollte die alleinige PET-MRT-Kombination betrachtet werden, ohne wesentlichen Einfluss durch die CT. Daher wurde auf eine Auswertung der CT-Datensätze verzichtet, zumal diese teilweise im low-dose, teilweise im diagnostischen Modus gefahren waren.

Eine wesentliche Fragestellung unserer Studie war, ob die PET-MRT-Bildfusion der „Side-by-Side“-Betrachtung beider Einzelmodalitäten überlegen ist. Die berechnete Sensitivität lag mit 89% knapp über dem Wert der „Side-by-Side“-Analyse (Sensitivität: 86%). Die direkte Überlagerung der MRT- und PET-Datensätze erbrachte lediglich in einem der 31 Fälle einen Mehrwert gegenüber der rein visuellen Korrelation des entsprechenden Bildmaterials. Dieser Mehrwert war bei einem der sechs Patienten auszumachen, welche nach abgeschlossener Therapie zum Ausschluss eines Tumorrezidivs untersucht wurden.

Ziel der Tumornachsorge ist der möglichst sichere Ausschluss beziehungsweise die frühzeitige Diagnose eines potenziellen Rezidivs. Eine falsch negative Diagnose wäre für die Prognose des Patienten verheerend. Gerade in der Tumornachsorge ist die Früherkennung entscheidend, um kurative Therapien rechtzeitig einleiten zu können. Die Problematik der Rezidivdiagnostik liegt in den zum Teil erheblichen Veränderungen von Anatomie und Physiologie benigner Natur, welche durch die erfolgte Therapie induziert werden. Nach operativer sowie strahlentherapeutischer Intervention erschweren Narbengewebe, Entzündungen und Gewebenekrosen mit der Folge des Symmetrieverlustes die Bilddiagnostik (Offiah et al., 2011). So konnte beispielsweise gezeigt werden, dass bei Rekonstruktions-Operationen mittels Verschiebeplastik in der Region des transplantierten Gewebes noch Monate nach dem Eingriff in kontrastmittelverstärkten MRT-Aufnahmen ein deutliches Enhancement zu beobachten ist (Chong et al., 2001). Die Differenzierung zwischen therapiebedingter Kontrastmittelanreicherung und Enhancement eines Tumorrezidivs stellt eine große Herausforderung für den Radiologen dar. Im Beispiel der Kasuistik 3.3.1 mit Zustand nach operiertem Mundbodenkarzinom, zeigte die MRT morphologische Veränderungen mit Kontrastmittelanreicherung in der Region des rekonstruierten Zungenkörpers. Diese wurden zunächst als postoperativer Residualzustand eingestuft. Die PET-Bildgebung zeigte eine deutliche, jedoch schwer lokalisierbare Signalsteigerung im Mundraum. Da eine anatomische Zuordnung auch in der „Side-by-Side“-Analyse nicht möglich war, wurde diese als falsch negativ bewertet. Erst durch die Fusion konnte die Signalsteigerung zu einer in der MRT vermeintlich als postoperativer Zustand gewerteten Läsion des rekonstruierten Zungenkörpers zugeordnet und die richtige Diagnose eines Tumorrezidivs gestellt werden. Diese wurde anhand einer Probebiopsie histologisch bestätigt.

Die PET überzeugt in der Rezidivdiagnostik insbesondere durch einen hohen negativen prädiktiven Wert von über 95% (Gupta et al., 2011; Isles et al., 2008). Eine negative PET-Diagnostik schließt somit ein Tumorrezidiv mit hoher Wahrscheinlichkeit aus. In einer die Tumornachsorge nasopharyngealer Tumoren betreffenden Metaanalyse über 21 Studien war sowohl die Sensitivität als auch die Spezifität der PET mit 95% beziehungsweise 90% signifikant höher als die der MRT (Sensitivität: 78%; Spezifität: 76%) (Liu et al., 2007). Obwohl posttherapeutische Gewebeentzündungen auch in der PET zu falsch positiven Bewertungen führen können, konnte gezeigt werden, dass diese nach 10 bis 12 Wochen seltener auftreten und die PET-Bildgebung dann sehr hohe diagnostische Genauigkeit erreicht (Gupta et al., 2011; Isles et al., 2008).

Ein Mehrwert durch die funktionelle Bildgebung war somit auch im Bereich der Rezidivdiagnostik für die MRT zu erwarten. Die komplexe Anatomie nach operativen Eingriffen erschwert die rein visuelle Korrelation von MRT und PET, sodass erst die Bildfusion eine präzise Diagnostik zulässt. Bei der Detektion von Primärtumoren bei klaren anatomischen Verhältnissen ist hingegen eine gedankliche Überlagerung von MRT und PET meist problemlos möglich. In diesen Fällen ist kein erheblicher Mehrwert durch die Bildfusion zu erwarten, was sich auch in unseren Ergebnissen widerspiegelt.

Nakamoto et al. führten 2009 eine zur vorliegenden Studie vergleichbare Untersuchung zur retrospektiven PET-MRT-Fusion durch, wobei jedoch keine Bewertung von „Side-by-Side“-Bildanalysen erfolgte (Nakamoto et al., 2009). 63 Patienten wurden in zwei Kategorien, zum einen in die Gruppe der Primärdiagnostik (n=48) und zum anderen in die Gruppe der Rezidivdiagnostik (n=15), eingeteilt. Die PET- und MRT-Aufnahmen wurden softwarebasiert fusioniert, ausgewertet und mit der alleinigen MRT-Diagnostik verglichen. Während in der Primärdiagnostik lediglich in einem Fall ein Mehrwert durch die Fusion erreicht werden konnte (Sensitivität MRT: 98%, Fusion: 100%), zeigte sich in der Rezidivdiagnostik die Fusion mit einer Sensitivität von 90% der MRT (Sensitivität: 70%) überlegen. Die Spezifitätswerte wurden bei nur drei (Primärdiagnostik) beziehungsweise zwei (Rezidivdiagnostik) tumorfreien Patienten nicht berechnet. Das im Vergleich zu unserer Arbeit größere Patientenkollektiv und das dadurch ermöglichte umfangreichere Studiendesign mit Bildung von Untergruppen wertet die Studie in ihrer Aussagekraft auf. Dennoch

müssen zwei wesentliche Kritikpunkte angeführt werden. Zum einen erfolgte keine Differenzierung zwischen einer „Side-by-Side“-Betrachtung und der Bildfusion. Nakamoto et al. konnten zwar einen Mehrwert der PET-MRT-Fusion für die Rezidivdiagnostik zeigen, die Frage, ob dieser jedoch rein auf die direkte Überlagerung der Bilddaten zurückzuführen ist, oder nicht schon durch ein einfaches Nebeneinanderbetrachten im Sinne der „Side-by-Side“-Analyse hätte erreicht werden können, wurde nicht beantwortet. Als weiterer Kritikpunkt muss die Tatsache angeführt werden, dass Nakamoto et al. vor der Auswertung des Bildmaterials bewusst keine klinischen Informationen zu den jeweiligen Patienten zur Verfügung gestellt haben. Gerade in der Rezidivdiagnostik spielen Angaben über eine potenzielle B-Symptomatik, über makroskopisch suspekte Gewebeveränderungen sowie über den zeitlichen Verlauf der Tumorerkrankung eine entscheidende Rolle. Die Aussagekraft der erzielten Werte für die klinische Routine muss somit kritisch hinterfragt werden.

Die PET-MRT-Bildfusion erwies sich auch in unserer Studie insbesondere auf dem Gebiet der Rezidivdiagnostik für effizient, sodass beide Arbeiten hier im Konsens stehen. Es wäre jedoch nach allgemeiner Studienlage, wie bereits ausführlich geschildert, zu erwarten gewesen, dass Nakamoto et al. auch in der Primärtumordiagnostik einen deutlicheren Mehrwert dokumentierten. Zwar konnte in unserer Arbeit dieser bereits durch die „Side-by-Side“-Analyse erzielt werden, da Nakamoto et al. diese Bewertungsmodalität allerdings nicht berücksichtigten, wäre in ihrer Studie ein Mehrwert durch die Bildfusion zu erwarten gewesen.

Die retrospektive Bildfusion wurde kürzlich auch von einer Arbeitsgruppe der Universität München im Rahmen der technischen Weiterentwicklung von PET/MRT-Scannern bei 20 Patienten mit Kopf-Hals-Tumoren evaluiert (Eiber et al., 2012). Obwohl das ursprüngliche Ziel der Studie darin bestand, eine potenzielle Verschlechterung der Tumordiagnostik durch die neuartige Bildgebungstechnik auszuschließen, deuteten die Ergebnisse sogar einen Mehrwert der PET-MRT-Fusion gegenüber den Einzelbetrachtungen an.

Obwohl die Kombination aus morphologischer und funktioneller Bildgebung die Tumordiagnostik verbessern konnte, wurden in unserer Studie in allen Bewertungskategorien drei Tumoren nicht detektiert. Aufgrund eines klinischen Verdachtes wurden dennoch Biopsien der entsprechenden Regionen entnommen,

wodurch ein Carcinoma in situ (CIS) der Vallecullae sowie zwei T1-Tumoren der Zunge beziehungsweise der Wange diagnostiziert wurden. Dies spiegelt die Limitationen der MRT- und der PET-Bildgebung wider, die auch durch die PET-MRT-Fusion nicht aufgehoben werden können. Tumoren im Frühstadium, wie CIS- und T1-Tumoren sie darstellen, führen oftmals noch zu keinen bemerkenswerten morphologischen Veränderungen. Zudem kann die Signalsteigerung in der PET so gering ausfallen, dass sie aufgrund des maximalen Auflösungsvermögens von ca. 5mm und des Partialvolumeneffektes nicht als solche diagnostiziert werden kann (Soret et al., 2007). Eine präzisere Detektion von Tumoren im Frühstadium ist folglich vor allem durch die technische Weiterentwicklung der einzelnen bildgebenden Verfahren, nicht durch die Möglichkeit einer Bildfusion zu erwarten. In solchen Fällen muss sich der Kliniker auf seine Erfahrung verlassen und auch bei negativer Bewertung der Bildgebung zur Absicherung eine Probebiopsie veranlassen.

In der vorliegenden Studie sind zwei Limitationen zu diskutieren. Zum einen konnte aufgrund der relativ niedrigen Patientenzahl keine statistisch aussagekräftige Differenzierung zwischen Primärfällen und Rezidivpatienten erfolgen. Zwar erwies sich die Bildfusion insbesondere in einem Rezidivfall als hilfreich, statistisch konnte dies jedoch bei fehlender Untergruppenbildung nicht belegt werden. Dies wäre insbesondere auch wichtig, um den Vergleich zu bereits publizierten Studien zu erleichtern.

Zum anderen wurden drei der vier Patienten mit der klinischen Diagnose eines CUP-Syndroms nicht in die statistische Bewertung mit einbezogen. Die Problematik liegt in der unterschiedlichen Definition eines CUP-Syndroms begründet. In einem der vier Fälle konnte mittels PET der Primärtumor detektiert und histologisch bestätigt werden. Somit kann er nach neuester Definition nicht mehr den „Lymphknotenmetastasen mit unbekanntem Primarius“ zugerechnet werden (Pavlidis et al., 2010). In den anderen drei Fällen konnte auch mittels der PET kein Tumor lokalisiert werden. Aufgrund der Histologie der Lymphknotenmetastasen war zwar ein Malignom im Kopf-Hals-Bereich wahrscheinlich, wurde aber nicht definitiv nachgewiesen. Somit kann in diesen Fällen bei der Bildinterpretation nicht sicher von „falsch negativen“ Bewertungen gesprochen werden, sodass wir diese Fälle aus der statistischen Analyse ausgeschlossen haben. Anderenfalls wären die Sensitivitäten aller Bewertungskategorien wesentlich niedriger ausgefallen.

Der Stellenwert der PET-MRT-Fusion für die reine Detektion maligner Tumoren im Kopf-Hals-Bereich wurde ausführlich erläutert. Allerdings muss die Wertigkeit der neuartigen Bildgebungstechnik auch in anderen Aspekten der Tumordiagnostik untersucht und geprüft werden.

Nishioka et al. testeten 2002 erstmals vollautomatische Fusionsdatensätze aus MRT und PET zur Strahlentherapieplanung naso- und oropharyngealer Tumoren. Die Volumina der einzelnen Neoplasien in den MRT-, PET- und PET-MRT-Aufnahmen stimmten in 16 von 18 Fällen überein. Dennoch konnten mit Hilfe der zusätzlichen Bildfusionsdaten fragwürdige, an den Primärtumor angrenzende Mucosaschwellungen präziser interpretiert werden. Eine Optimierung der Bestrahlungsstrategie war somit möglich. Auch Huang et al. untersuchten vor Kurzem die Wertigkeit der retrospektiven PET-MRT-Fusion für die Bestimmung der Tumorgöße. Während sowohl die CT als auch die MRT und die PET/CT den maximalen Tumordurchmesser überschätzten, korrelierten die Größenangaben mittels PET-MRT am besten mit den histologischen Ergebnissen (Huang et al., 2011). Eine Tumolvolumenbestimmung wurde in unserer retrospektiven Studie aufgrund mangelnder detaillierter histologischer Angaben nicht durchgeführt.

Neben der Abschätzung der Tumorgöße spielt vor allem das Infiltrationsverhalten eines Malignoms die entscheidende Rolle in der T-Stadien-Klassifizierung. Das in der Kopf-Hals-Region zentrale Problem stellt dabei die potenzielle Beteiligung von Gesichtsschädelanteilen dar. Insbesondere zählt dazu die Infiltration des Ober- oder Unterkieferknochens beim Mundhöhlenkarzinom. Die schwerwiegende Entscheidung, ob und in welchem Ausmaß Teile der Maxilla oder der Mandibula entfernt werden müssen, wird präoperativ anhand der klinischen Untersuchung sowie der bildgebenden Verfahren getroffen. Eine intraoperative Schnellschnittdiagnostik ist aufgrund der mangelnden Schnitffähigkeit des nicht entkalkten Knochens kaum möglich. Bei rein kortikalem Tumorbefall kann eine Kontinuitätserhaltende OP-Technik (sog. marginale Mandibulektomie) mit funktionell guten Ergebnissen erwogen werden. Bei einer Tumordinfiltration des Markraumes hingegen ist die Entfernung ganzer Knochenabschnitte (sog. segmentale Mandibulektomie) notwendig, um Tumorfreiheit erreichen zu können. Trotz neuerer Rekonstruktionsverfahren mit körpereigenen Knochentransplantaten sind hierbei

jedoch funktionelle sowie kosmetische postoperative Einschränkungen zu erwarten (Holzle et al., 2007).

Sollte die PET-MRT-Fusion in Zukunft in der Diagnostik der Kopf-Hals-Tumoren Anwendung finden, so wären auch verlässliche Aussagen bezüglich einer potenziellen Knochenbeteiligung wünschenswert. Obwohl aufgrund der niedrigen Fallzahl von nur zwei positiven Knocheninfiltrationen eine statistische Auswertung unserer Ergebnisse nicht sinnvoll war, soll die Problematik anhand unserer Beobachtungen im Folgenden näher erläutert werden.

Tumorgewebe infiltriert angrenzende Knochenabschnitte auf direktem Weg, sodass zunächst die Kortikalis und bei weiterem Fortschreiten der Markraum betroffen sind. Da Erosionen der Kortikalis besonders gut in der CT zu diagnostizieren sind, galt lange Zeit die CT als die Untersuchungsmethode der Wahl (Imaizumi et al., 2006). Fehlt jedoch die Kortikalis, so wie an einzelnen Stellen der okklusalen Oberfläche des zahnlosen Kiefers oder im Falle des Alveolarfortsatzkarzinoms, scheint ein direkter Knochenmarksbefall über das Zahnfach möglich. In der Knochenmarkraumdiagnostik wiederum überzeugt die MRT-Bildgebung. Eine Signalabschwächung des in T1-Aufnahmen hyperintensiven Knochenmarks deutet auf eine mögliche Tumorinfiltration hin. Obwohl sich die Kortikalis in T1- und T2-Wichtungen lediglich durch eine dünne hypointense Schicht abzeichnet, kann nach Bolonzi et al. auch die MRT beginnende Knocheninfiltrationen mit einer Sensitivität von 93% zuverlässig diagnostizieren (Bolonzi et al., 2004). Nachfolgende Studien erreichten für die MRT ebenso Sensitivitäten von bis zu 94% (Vidiri et al., 2007) und stellten die MRT- sogar über die CT-Diagnostik (Wiener et al., 2006). Jedoch führen Entzündungen und reaktive benigne Knochenveränderungen zu zahlreichen falsch positiven Ergebnissen und folglich zu niedrigen Spezifitätswerten (Vidiri et al., 2007). In der vorliegenden Arbeit wurden durch die MRT beide Knocheninfiltrationen richtig positiv diagnostiziert. Allerdings führte die MRT-Diagnostik bei zwei Patienten auch zu falsch positiven Bewertungen. Hätte man sich in diesen Fällen rein auf die Bildgebung verlassen, so wäre eine Übertherapie mit Resektion gesunder Knochenanteile erfolgt.

Die Rolle der PET-Bildgebung in der Knochendiagnostik bei Kopf-Hals-Tumoren wurde bislang nur in wenigen Studien untersucht. Nach Goerres et al. erzielt die PET aufgrund mangelnder Ortsauflösung keinen Mehrwert bei der Beurteilung der Kortikalis. Hohe Sensitivitätswerte der PET/CT seien rein auf die CT-Diagnostik

zurückzuführen (Goerres et al., 2005). In einer Studie von Abd-El-Hafez et al. wurde bei 114 Patienten die MRT mit der PET/CT-Bildgebung verglichen (Abd El-Hafez et al., 2011). Der Schwerpunkt wurde dabei auf die Knochenmarksdiagnostik gelegt. Die PET/CT erreichte eine signifikant höhere Spezifität (83% vs. 61%), jedoch eine signifikant niedrigere Sensitivität (78% vs. 97%). Zwar können Entzündungsprozesse auch in der PET zu falsch positiven Bewertungen führen, insgesamt sind diese nach Abd El-Hafez et al. jedoch seltener als in der MRT zu beobachten. Wird die PET ergänzend zur MRT durchgeführt, so kann folglich nach aktueller Studienlage eine Steigerung der in der MRT oft niedrigen Spezifität erwartet werden.

In unserer Studie konnte in einem Fall durch die zusätzliche PET-Diagnostik eine in der MRT diagnostizierte Knochenbeteiligung als falsch positiv erkannt werden. Allerdings war dazu die Bildfusion, die Überlagerung der PET- und MRT-Daten, notwendig. Die MRT-Diagnostik zeigte eindeutige Signalveränderungen des Knochenmarks, die selbst in der „Side-by-Side“-Betrachtung überwogen. Eine genaue anatomische Zuordnung der PET-Daten rein visuell war nicht möglich. Erst in der direkten Überlagerung wurde dem Bereich der suspekten Knochenregion keine Glucosemehranreicherung zugeordnet, sodass eine Knocheninfiltration unwahrscheinlich erschien. Histologisch wurde postoperativ ein R0-Resektionsstatus des Zungenrandkarzinoms festgestellt und somit eine Infiltration von Knochengewebe ausgeschlossen. Die räumliche Interpretation der PET-Signalsteigerung ist jedoch mit Vorsicht durchzuführen. Eine Entscheidung im Millimeterbereich über erhöhten oder normalen Glucosemetabolismus darf aufgrund der geringen Ortsauflösung der PET, unter anderem erzeugt durch den Partialvolumeneffekt, nicht erfolgen (Soret et al., 2007)

Bislang wurden zwei Studien zur Knochendiagnostik mittels MRT und PET bei Kopf-Hals-Malignomen publiziert.

Gu et al. werteten sowohl CT-, MRT-, PET/CT-Datensätze sowie deren Kombinationen bei 46 Patienten mit fraglichen Knochinfiltrationen aus (Gu et al., 2010). Die Spezifität der alleinigen MRT-Analyse unterschied sich nicht signifikant von der Spezifität der „Side-by-Side“-Analyse von MRT und PET/CT (97,1% vs. 100%). Die Sensitivität konnte jedoch durch die Simultanbetrachtung erheblich gesteigert werden (MRT: 58,3%, „Side-by-Side“: 75%). Probleme bei der rein visuellen Korrelation der Daten, wie in unserer Arbeit, wurden nicht beschrieben.

Huang et al. führten bei 17 Patienten mit fortgeschrittenen Kopf-Hals-Tumoren die retrospektive PET-MRT-Bildfusion durch (Huang et al., 2011). Während die Analyse der Fusionsdaten in der Beurteilung des Oberkieferknochens (Maxilla) keinen Mehrwert erbrachte, konnte die Diagnostik der Mandibula deutlich verbessert werden. Zwei in der MRT nicht diagnostizierte Knochenbeteiligungen wurden erst durch die Fusion detektiert (Sensitivität MRT: 75%, Sensitivität Fusion: 100%). Auch in dieser Arbeit hatte die Kombinationsdiagnostik aus MRT und PET keinen Einfluss auf die Spezifität (je 75%).

In beiden Studien zeigte die MRT-Auswertung eine auffällig niedrige Sensitivität, welche durch die Ergänzung der PET-Daten deutlich gesteigert werden konnte. Eine Steigerung der Spezifitätswerte wurde hingegen nicht erzielt. Dies steht in deutlichem Kontrast zu bereits diskutierten Studien von Bolzoni et al. (2004), Vidiri et al. (2007), Abd El-Hafez et al. (2011) sowie zu unseren Beobachtungen. Weitere Studien mit höheren Patientenzahlen sind daher notwendig, um die Rolle der PET-MRT-Fusion für die Knochendiagnostik fundierter bewerten zu können.

Die Prognose einer Malignomerkrankung hängt nicht nur von der präzisen Diagnose und Therapie des Tumors ab, sondern wird ganz wesentlich von der bereits stattgefundenen Metastasierung bestimmt. Bei den Kopf-Hals-Tumoren steht dabei zunächst die lymphogene Absiedlung von Tumorzellen in regionale Lymphknoten des Halses im Vordergrund. Liao et al. konnten zeigen, dass selbst in fortgeschrittenen Stadien die Überlebensraten von Patienten ohne Lymphknotenmetastasen (T4,N0) höher sind als die von Patienten mit Lymphknotenmetastasen (T4,N+) (Liao et al., 2007). Entscheidend ist die adäquate Therapie sowohl des N+-Halses als auch eines klinisch unauffälligen Halses (sog. N0-Hals). Die Neck Dissection, die operative Entfernung der Halslymphknoten, kann dabei auf unterschiedliche Art und Weise erfolgen. Bei der (modifiziert) radikalen Neck Dissection werden alle Lymphknotenlevel des Halses gegebenenfalls mit funktionellen Strukturen reseziert. Bei der selektiven Neck Dissection werden hingegen nur die lymphatischen Strukturen ausgewählter Level entfernt. Diese schonende Herangehensweise kann in einzelnen N1- und N2-Fällen vertreten werden. Zudem wird sie meist als elektive Neck Dissection bei Patienten ohne klinischen Hinweis auf Lymphknotenmetastasen empfohlen (Fasunla et al., 2011). Die Alternative zur Neck Dissection, die reine klinische Beobachtung dieser

Patienten, wird immer wieder kontrovers diskutiert (Keski-Santti et al., 2006; Yuen et al., 2009), kann jedoch aufgrund unzureichender Diagnostik des N-Stadiums nicht allgemein befürwortet werden. Keine der bislang etablierten Bildgebungstechniken ist in der Lage Lymphknotenmetastasen im Frühstadium (sog. Mikrometastasen) zuverlässig zu detektieren. Die klinische und radiologische Diagnose eines N0-Halses schließt somit eine bereits stattgefundene Metastasierung nicht sicher aus. Die Hoffnungen werden auf die Entwicklung neuer Untersuchungsverfahren mit möglichst hohem negativem prädiktivem Wert gesetzt, um eine „watch and wait“-Strategie bei Patienten mit N0-Hals rechtfertigen zu können.

Die Schwächen der in der Lymphknotendiagnostik etablierten MRT liegen in einer rein morphologischen Beurteilung der Lymphknoten. Ein Durchmesser größer als 1 cm gilt als allgemein gültiger Grenzwert für die Diagnose eines metastasenverdächtigen Lymphknotens bei Vorliegen eines malignen Primärtumors. Einer Arbeit von Antoch et al. zufolge sind jedoch bis zu 21% aller Lymphknoten, die kleiner als 1 cm sind, Metastasen und bis zu 40% der Lymphknoten, die größer als 1 cm sind, nicht maligne (Antoch et al., 2009). Die in einer 2007 publizierten Metaanalyse berechneten Sensitivitäten und Spezifitäten bezüglich der Dignitätsbeurteilung von Lymphknoten von 81% beziehungsweise 63% spiegeln diese Problematik wider (de Bondt et al., 2007). Durch die Berücksichtigung weiterer morphologischer Kriterien konnte nach Bondt et al. die Lymphknotendiagnostik signifikant verbessert werden. Insbesondere irreguläre Grenzen als Zeichen der extranodalen Ausbreitung und durch zentrale Tumornekrosen bedingte Inhomogenitäten in T2-gewichteten Bildern erwiesen sich als hilfreiche Malignitätsmerkmale (de Bondt et al., 2009). Dies trägt jedoch nicht dazu bei, unspezifisch vergrößerte Lymphknoten als solche zu erkennen und Mikrometastasen zuverlässig zu detektieren.

In der vorliegenden Arbeit konnte in der MRT-Diagnostik eine Sensitivität von 94% und eine Spezifität von 64% erreicht werden. Die statistischen Parameter beziehen sich dabei auf die Differenzierung zwischen einem N0- und einem N+-Status. Die Bestimmung der korrekten Anzahl der Lymphknotenmetastasen innerhalb des N+-Status, das heißt die Bestimmung des genauen N-Stadiums, hatte keinen Einfluss auf die Berechnungen. Dies erklärt den hohen Sensitivitätswert. Neben diesem Patienten-basierten Studiendesign setzen zahlreiche Arbeiten den Schwerpunkt auf die richtige Level-Diagnose (Kim et al., 2007; Roh et al., 2007). Die Sensitivitätswerte

beziehen sich folglich auf die Anzahl der richtig bewerteten Lymphknotenlevel und gewinnen somit an Bedeutung für die Planung des geeigneten Operationsverfahrens. Ein Vergleich von Sensitivitäts- und Spezifitätswerten verschiedener Studien ist aufgrund dieser unterschiedlichen Bezugsebenen schwierig.

Im Gegensatz zur MRT basiert die PET nicht auf einer Größenbeurteilung der Lymphknoten, sondern detektiert Metastasen rein anhand ihres gesteigerten Glucosemetabolismus. Somit können prinzipiell auch Metastasen die kleiner als 1 cm sind erkannt werden. Aufgrund des maximalen Auflösungsvermögens von ca. 5mm bleiben jedoch auch in der PET viele Mikrometastasen unentdeckt (Ng et al., 2006). Auch nekrotische maligne Lymphknoten sowie Metastasen in Nachbarschaft zu Gewebe mit hohem physiologischem Glucosemetabolismus, wie den Speicheldrüsen, können der PET-Analyse entgehen. Zudem können genauso wie in der Tumordiagnostik unspezifische Entzündungen zu falsch positiven Bewertungen führen. Im direkten Vergleich zur MRT konnte in einer Metaanalyse von 2008 keine Überlegenheit der PET in der Lymphknotendiagnostik belegt werden (Kyzas et al., 2008). Dennoch zeigen einzelne Studien mit Sensitivitätswerten über 90% das Potenzial der PET-Untersuchung (Kim et al., 2007; Roh et al., 2007). Führt man die PET zusätzlich zur MRT durch, so scheint ein positiver Mehrwert wahrscheinlich, jedoch kann auch eine potenzielle Verschlechterung der Diagnostik aus oben angeführten Gründen nicht ausgeschlossen werden.

In unserer Arbeit konnte durch die zusätzlichen PET-Daten in der „Side-by-Side“-Analyse bei zwei Patienten die falsch positive MRT-Bewertung revidiert und die richtige N0-Diagnose gestellt werden. Die vergrößerten Lymphknoten zeigten keine Signalanreicherung in den entsprechenden PET-Schnittbildern. Während die MRT-Diagnose (N2b sowie N2c) eine radikale Neck Dissection erfordert hätte, war nach der zusätzlichen PET-Untersuchung eine selektive Neck Dissection gerechtfertigt. Ein „Overtreatment“ konnte somit verhindert werden. Ebenso konnte in einem Fall die PET in einem morphologisch unauffälligen Lymphknoten eine zusätzliche Metastase detektieren, sodass das N-Stadium korrigiert werden musste (N1→N2c). Dies erforderte eine Erweiterung des ursprünglich geplanten Therapiekonzepts. Eine Verschlechterung der Diagnostik durch die PET stellten wir in unserer Arbeit nicht fest. Insgesamt konnte durch die Kombinationsdiagnostik aus MRT und PET in 81,5% der Fälle das richtige N-Stadium bestimmt werden, durch die alleinige MRT-

Diagnostik hingegen nur in 70,4%. Sowohl ein „Under-“, als auch ein „Overstaging“ konnte durch die „Side-by-Side“-Analyse reduziert werden (11,1% vs. 7,4%; 18,5% vs. 11,1%). Die berechnete Sensitivität wurde dadurch nicht verändert, die Spezifität konnte aber von 64% auf 82% gesteigert werden.

Ng et al. untersuchten neben der Tumordiagnostik, wie bereits erläutert, auch die Lymphknotendiagnostik auf einen potenziellen Mehrwert der „Side-by-Side“-Analyse von MRT und PET bei verschiedenen Patientenkollektiven. In einer 2005 publizierten prospektiven Studie wurden 493 Lymphknotenlevel von insgesamt 124 Patienten mit Karzinomen der Mundhöhle mittels MRT und PET/CT ausgewertet (Ng et al., 2005). Zudem erfolgte die gemeinsame Bewertung beider Verfahren. Die Sensitivität der Level-basierten Lymphknotendiagnostik konnte von 52,6% in der alleinigen MRT auf 77,9% in der „Side-by-Side“-Bewertung gesteigert werden. Die Spezifitäten blieben unverändert (94,5%). In einer weiteren Arbeit wurden lediglich Patienten mit nicht palpablen Lymphknoten in die Analyse eingeschlossen (Ng et al., 2006). Auch hier konnte die Sensitivität deutlich gesteigert werden (MRT: 31,4 %; „Side-by-Side“: 57,1%), während die Spezifität nur geringfügig verbessert wurde (MRT: 91,9%; „Side-by-Side“: 96%). Die niedrigen Sensitivitätswerte sind auf den Ausschluss von Makrometastasen und einen damit verbundenen höheren Anteil an schwer zu detektierenden Mikrometastasen zurückzuführen. In einer 2011 publizierten Arbeit wurden schließlich nur Patienten nach erfolgter Radiochemotherapie berücksichtigt (Ng et al., 2011). Die Sensitivitätswerte in der „Side-by-Side“-Bewertung waren wiederum überzeugend (MRT: 61,5%; „Side-by-Side“: 76,9%). Die Spezifität wurde jeweils mit 98,5% angegeben.

Auch Yoon et al. erzielten in einer 2009 veröffentlichten Studie vergleichbare Resultate. 402 Level von 67 Patienten mit Kopf-Hals-Tumoren wurden in der Arbeit berücksichtigt. Die gemeinsame Interpretation von MRT- und PET/CT-Daten ergab eine höhere Detektionsrate von Lymphknotenmetastasen als die alleinige MRT-Analyse (Sensitivitäten MRT: 77,0%; „Side-by-Side“: 85,1%) (Yoon et al., 2009). Die Spezifität betrug in beiden Fällen über 99%.

Die angeführten Werte stehen nicht in Einklang mit unseren Ergebnissen, bei denen erst die zusätzliche PET-Diagnostik einen Anstieg der Spezifität bewirkte. Allerdings ist aufgrund des unterschiedlichen Studiendesigns ein direkter Vergleich nicht möglich.

Die Rolle der „Side-by-Side“-Betrachtung von MRT und PET wurde von einer Forschungsgruppe aus Korea auch für retropharyngeale Lymphknoten untersucht (Chu et al., 2009). Diese Lymphknoten sind aufgrund ihrer anatomischen Lage schwer zu detektieren und erfordern anspruchsvolle Operationstechniken. Während alle bislang aufgeführten Studien das entsprechende Patientenkollektiv sowohl anhand der alleinigen Bildgebungstechniken als auch anhand der „Side-by-Side“-Analyse bewerteten, bildeten Chu et al. zwei separate Patientengruppen. 33 Patienten wurden mittels CT und MRT bewertet, bei 30 weiteren Patienten erfolgte die Kombinationsdiagnostik aus MRT und PET/CT. Die berechneten Sensitivitäten und Spezifitäten zeigten in der letzteren Gruppe deutlich höhere Werte (Sensitivität: 62,5% vs. 88,9%, Spezifität: 60,0% vs. 85,6%). Aufgrund des gewählten Studiendesigns kann allerdings nicht ausgeschlossen werden, dass die höhere diagnostische Genauigkeit auf das unterschiedliche Patientenkollektiv zurückzuführen ist. Dennoch stützt auch diese Studie die Hypothese, dass die „Side-by-Side“-Betrachtung von MRT- und PET- die Lymphknotendiagnostik verbessern kann.

Bei der „Side-by-Side“-Auswertung wurden keinerlei Probleme bei der rein visuellen Korrelation von MRT und PET registriert. Somit war ein Mehrwert in der Beurteilung der Fusionsdatensätze im Rahmen der Lymphknotendiagnostik nicht zu erwarten. Dies bestätigte sich in der Analyse der Ergebnisse der PET-MRT-Fusionen. In keinem der 27 Fälle konnte ein zusätzlicher Mehrwert erzielt werden. Aufgrund der komplexen Anatomie des Halses sind jedoch Schwierigkeiten in der rein gedanklichen Zuordnung einer Signalsteigerung in der PET zu einem entsprechenden Lymphknoten in der MRT durchaus denkbar. Eine unspezifische Steigerung des Glucosemetabolismus in aktivierten Muskeln könnte beispielsweise zur falschen Diagnose einer Lymphknotenmetastase führen. Erst die direkte Überlagerung würde dann die Signalsteigerung auf den entsprechenden Muskel projizieren und eine falsch positive Bewertung vermieden werden. Derartige hypothetische Überlegungen konnten in unserer Arbeit nicht gezeigt werden, wobei die geringe Anzahl von 27 ausgewerteten Patienten nur eine limitierte Aussage über das finale Potenzial der PET-MRT-Fusion erlaubt.

Nakamoto et al. evaluierten die retrospektive PET-MRT-Fusion nicht nur auf dem Gebiet der Tumordiagnostik, sondern untersuchten auch deren Einfluss auf das Lymphknotenstaging (Nakamoto et al., 2009). Ebenso wie in unserer Arbeit wurden die statistischen Parameter auf Patienten-bezogener Basis berechnet. Es wurde folglich nur zwischen N0- und N+-Status unterschieden. Sowohl die Sensitivität als auch die Spezifität der alleinigen MRT- und der Fusionsanalyse waren gleich (Sensitivität: 85%; Spezifität: 92%). Unter den 20 Patienten mit histologisch nachgewiesenen Metastasen wurde durch die PET-MRT-Interpretation das N-Stadium in sechs Fällen und durch die isolierte MRT-Bewertung in fünf Fällen unterschätzt. Als Ursache können nekrotische Lymphknoten diskutiert werden, welche in der PET durch mangelnde Signalsteigerung zu falsch negativen Ergebnissen führen. Eine Optimierung des N-Staging konnte durch die PET-MRT-Fusion in dieser Studie nicht aufgezeigt werden.

Das Potenzial der PET-MRT-Fusion für die Lymphknotendiagnostik kann anhand der aktuellen Studienlage nicht ausreichend bewertet werden. Unsere Ergebnisse deuten ein mögliches Benefit der Kombinationsanalyse aus MRT und PET an. Eine Bildfusion ist dazu jedoch nicht notwendig. Die in der Lymphknotendiagnostik dominierende Problematik, die unzuverlässige Detektion von Mikrometastasen, bleibt auch in der PET-MRT-Fusionsdiagnostik weiter bestehen. Vier Metastasen kleiner als 1 cm entgingen in unserer Arbeit allen Auswertungsmodalitäten. Die Diagnose eines N0-Halses ist nach wie vor kritisch zu hinterfragen und rechtfertigt somit auch weiterhin die prophylaktische Neck Dissection bei Kopf-Hals-Tumoren.

Die hier vorgestellte Studie konnte eine potenzielle Verbesserung der Tumor- sowie der Lymphknotendiagnostik durch die Kombination der rein morphologischen MRT-Schnittbildern mit den funktionellen Daten der PET demonstrieren. Die Bildfusion erwies sich insbesondere in einem Rezidivfall und bei dem Ausschluss einer Knocheninfiltration als nützlich. Würde die PET-MRT-Kombinationsanalyse in der onkologischen Diagnostik etabliert werden können, so wäre die Durchführung zweier separater Untersuchungen unpraktikabel. Nicht nur die doppelte Untersuchungszeit und die damit verbundenen Kosten, sondern auch die zusätzliche Strahlenbelastung durch die CT-Untersuchung sprechen gegen die sequentielle Untersuchung von MRT und PET/CT. Auch wenn in vielen Fällen die Fusion beider Bildmodalitäten aus diagnostischer Sicht nicht zwingend erforderlich wäre, würden hardwarebasierte

PET/MRT-Hybridscanner den Einsatz in der klinischen Routine erheblich erleichtern. Um die aufwendige Entwicklung derartig komplexer Geräte jedoch weiter befürworten zu können, muss nicht allein die Überlegenheit der PET-MRT-Diagnostik über die MRT-Untersuchung nachgewiesen werden. Die Kombination aus Anatomie und Funktion wurde bereits durch die PET/CT-Technologie verwirklicht. Folglich muss auch gezeigt werden, dass die PET/MRT eine präzisere Diagnostik als die PET/CT ermöglicht. Dies wurde in unserer Studie nicht untersucht und kann sicherlich auch erst mit den Hybridscannern selbst sinnvoll evaluiert werden. Erste Arbeiten dazu sind bereits publiziert worden (Boss et al., 2011; Martinez-Moller et al., 2012). Diese setzen den Schwerpunkt jedoch zunächst auf den technischen Vergleich zwischen PET/MRT und PET/CT. So konnten Boss et al. beispielsweise zeigen, dass die PET der neuen PET/MRT-Technologie sogar ein noch höheres räumliches Auflösungsvermögen als in der PET/CT erreicht (Boss et al., 2011). Erst in einem zweiten Schritt wird auch die klinische Wertigkeit der PET/MRT gegenüber der PET/CT zu prüfen sein. Studien dazu sind in naher Zukunft zu erwarten.

Neue Fortschritte in der bildgebenden Diagnostik durch die Einführung der PET-MRT-Fusion versprechen sich Forscher insbesondere auch von den zahlreichen Möglichkeiten durch Einsatz moderner MRT-Sequenzen und neuer PET-Tracer. Jansen et al. kombinierten beispielsweise die dynamische kontrastmittelbasierte Perfusions-MRT (DCE-MRI) mit der F-18-FMISO-PET-Bildgebung, welche die Detektion hypoxischer Tumoreareale ermöglicht (Jansen et al., 2010). Die Arbeitsgruppe konnte dadurch die Hypothese stützen, dass hypoxische Lymphknotenmetastasen des Halses geringer durchblutet werden und somit mittels Radio- sowie Chemotherapie schwerer zu behandeln sind. Ein weiterer Tracer, der bereits in der Kombination von MRT und PET getestet wurde, ist 18F-Galacto-RGD. Durch die Darstellung der Expression von Integrin $\alpha v \beta 3$, einem Rezeptor der Angiogenese, können Tumoreareale mit Gefäßneubildung dargestellt werden. Durch die Fusion mit MRT-Datensätzen sind Teilvolumina bestimmbar, die auf eine entsprechende Antikörpertherapie gegen Integrin $\alpha v \beta 3$ ansprechen könnten (Beer et al., 2007).

Das Potenzial der PET-MRT-Fusion scheint enorm zu sein. Kritiker stimmen zwar dem möglichen Nutzen der PET-MRT-Fusion für Forschungszwecke zu, bezweifeln

aber das Benefit für die tägliche Routine-Diagnostik (Zaidi et al., 2007). Künftige Studien werden zeigen, ob und in welchem Ausmaß diese spezielle Technik tatsächlich in der Diagnostik und Therapieplanung von Tumoren eine Rolle spielen wird.

5 Zusammenfassung

Das Potenzial des „multimodalen imaging“ hat in den letzten Jahren durch die in der Entwicklung stehenden PET/MRT-Scanner immenses Interesse bei Forschern und Klinikern geweckt. Zielsetzung der vorliegenden Arbeit war es, die Wertigkeit der PET-MRT-Bildfusion auf dem Gebiet der Kopf-Hals-Tumoren zu evaluieren. Es wurde der Effekt der Bildfusion auf die radiologische Diagnose untersucht. Die Bilddaten von 33 Patienten, welche zwischen 2006 und 2010 im Klinikum rechts der Isar aufgrund eines Malignoms der Kopf-Hals-Region behandelt worden sind, wurden retrospektiv in drei Runden ausgewertet. Nach der isolierten MRT- und PET-Analyse folgte die „Side-by-Side“- sowie die Bildfusions-Bewertung. Die MRT- und PET-Datensätze wurden dazu mittels entsprechender Software fusioniert. Es konnte gezeigt werden, dass durch Hinzufügung der funktionellen PET-Daten zur MRT-Diagnostik die Sensitivität, ein Malignom als solches zu erkennen, gesteigert werden konnte. Während in den meisten Fällen dazu die Darstellung an zwei benachbarten Bildschirmen ausreichend war, bewährte sich die Bildfusion insbesondere auf dem Gebiet der Rezidivdiagnostik. Posttherapeutische Veränderungen können durch direkte Überlagerung morphologischer und funktioneller Bilddaten präziser interpretiert werden. Die Ergebnisse stehen in Einklang mit bereits publizierten Arbeiten. Obwohl der PET-Diagnostik bislang bei der Beurteilung einer Tumordinfiltration von Knochengewebe nur eine geringe Bedeutung zugeschrieben wurde, konnte im Einzelfall durch die PET-MRT-Bildfusion die falsche Diagnose einer Knochenbeteiligung vermieden werden. Auch auf dem Gebiet der Lymphknotendiagnostik wurden durch die Kombination von MRT und PET Verbesserungen in der Stadieneinteilung erzielt. Eine Bildfusion war dazu allerdings nicht notwendig. Während in früheren Studien vor allem eine Sensitivitätssteigerung des N-Stagings festgestellt wurde, wurde in vorliegender Arbeit durch die Kombination von PET und MRT eine Anhebung der Spezifität verzeichnet.

Ein Fortschritt der Tumordiagnostik kann durch die Entwicklung der neuartigen PET-MRT-Bildgebung erwartet werden. Obwohl die Bildfusion zur präziseren TNM-Klassifikation in vielen Fällen nicht dringlich erforderlich zu sein scheint, wird durch den Einsatz von PET/MRT-Scannern die Verwirklichung der Kombinationsdiagnostik in der klinischen Routine ermöglicht.

6 Literaturverzeichnis

1. Abd El-Hafez, Y.G., Chen, C.C., Ng, S.H., Lin, C.Y., Wang, H.M., Chan, S.C., Chen, I.H., Huan, S.F., Kang, C.J., Lee, L.Y., Lin, C.H., Liao, C.T., Yen, T.C.
Comparison of PET/CT and MRI for the detection of bone marrow invasion in patients with squamous cell carcinoma of the oral cavity.
Oral Oncol. 47 (2011) 288-295
2. Abgral, R., Querellou, S., Potard, G., Le Roux, P.Y., Le Duc-Pennec, A., Marianovski, R., Pradier, O., Bizais, Y., Kraeber-Bodere, F., Salaun, P.Y.
Does 18F-FDG PET/CT improve the detection of posttreatment recurrence of head and neck squamous cell carcinoma in patients negative for disease on clinical follow-up?
J Nucl Med. 50 (2009) 24-29
3. Airoidi, M., Garzaro, M., Raimondo, L., Pecorari, G., Giordano, C., Varetto, A., Caldera, P., Torta, R.
Functional and psychological evaluation after flap reconstruction plus radiotherapy in oral cancer.
Head Neck. 33 (2011) 458-68
4. Antoch, G., Bockisch, A.
Combined PET/MRI: a new dimension in whole-body oncology imaging?
Eur J Nucl Med Mol Imaging. 36 Suppl 1 (2009) 113-120
5. Baras, N., Barnes, B., Bertz, J., Dahm, S., Haberland, J., Kraywinkel, K., Laudi, A., Wolf, U.
Mundhöhle und Rachen
In: "Krebs in Deutschland 2007/2008", Robert Koch-Institut (Hrsg) und die Gesellschaft der epidemiologischen Krebsregister in Deutschland e.V. (Hrsg), Berlin, 2012, 24-27
6. Beer, A.J., Grosu, A.L., Carlsen, J., Kolk, A., Sarbia, M., Stangier, I., Watzlowik, P., Wester, H.J., Haubner, R., Schwaiger, M.

- [18F]galacto-RGD positron emission tomography for imaging of alphavbeta3 expression on the neovasculature in patients with squamous cell carcinoma of the head and neck.
Clin Cancer Res. 13 (2007) 6610-6616
7. Beyer, T., Townsend, D.W., Brun, T., Kinahan, P.E., Charron, M., Roddy, R., Jerin, J., Young, J., Byars, L., Nutt, R.
A combined PET/CT scanner for clinical oncology.
J Nucl Med. 41 (2000) 1369-1379
8. Blodgett, T.M., Fukui, M.B., Snyderman, C.H., Branstetter, B.F.t., McCook, B.M., Townsend, D.W., Meltzer, C.C.
Combined PET-CT in the head and neck: part 1. Physiologic, altered physiologic, and artifactual FDG uptake.
Radiographics. 25 (2005) 897-912
9. Bolzoni, A., Cappiello, J., Piazza, C., Peretti, G., Maroldi, R., Farina, D., Nicolai, P.
Diagnostic accuracy of magnetic resonance imaging in the assessment of mandibular involvement in oral-oro-pharyngeal squamous cell carcinoma: a prospective study.
Arch Otolaryngol Head Neck Surg. 130 (2004) 837-843
10. Boss, A., Stegger, L., Bisdas, S., Kolb, A., Schwenger, N., Pfister, M., Claussen, C.D., Pichler, B.J., Pfannenberger, C.
Feasibility of simultaneous PET/MR imaging in the head and upper neck area.
Eur Radiol. 21 (2011) 1439-1446
11. Chan, S.C., Wang, H.M., Yen, T.C., Lin, C.Y., Chin, S.C., Liao, C.T., Wai, Y.Y., Wang, J.J., Ng, S.H.
18F-FDG PET/CT and 3.0-T whole-body MRI for the detection of distant metastases and second primary tumours in patients with untreated oropharyngeal/hypopharyngeal carcinoma: a comparative study.
Eur J Nucl Med Mol Imaging. 38 (2011) 1607-1619

12. Chen, Y.H., Yang, X.M., Li, S.S., Wang, Y.H., He, J.J., Yang, Y.D., Wang, S., Liu, J.J., Zhang, X.L.
Value of fused positron emission tomography CT in detecting primaries in patients with primary unknown cervical lymph node metastasis.
J Med Imaging Radiat Oncol. 56 (2012) 66-74
13. Chong, J., Chan, L.L., Langstein, H.N., Ginsberg, L.E.
MR imaging of the muscular component of myocutaneous flaps in the head and neck.
AJNR Am J Neuroradiol. 22 (2001) 170-174
14. Chu, H.R., Kim, J.H., Yoon, D.Y., Hwang, H.S., Rho, Y.S.
Additional diagnostic value of (18)F-FDG PET-CT in detecting retropharyngeal nodal metastases.
Otolaryngol Head Neck Surg. 141 (2009) 633-638
15. Chuang, S.C., Scelo, G., Tonita, J.M., Tamaro, S., Jonasson, J.G., Kliwer, E.V., Hemminki, K., Weiderpass, E., Pukkala, E., Tracey, E., Friis, S., Pompe-Kirn, V., Brewster, D.H., Martos, C., Chia, K.S., Boffetta, P., Brennan, P., Hashibe, M.
Risk of second primary cancer among patients with head and neck cancers: A pooled analysis of 13 cancer registries.
Int J Cancer. 123 (2008) 2390-2396
16. Cianfriglia, F., Di Gregorio, D.A., Manieri, A.
Multiple primary tumours in patients with oral squamous cell carcinoma.
Oral Oncol. 35 (1999) 157-163
17. Connell, C.A., Corry, J., Milner, A.D., Hogg, A., Hicks, R.J., Rischin, D., Peters, L.J.
Clinical impact of, and prognostic stratification by, F-18 FDG PET/CT in head and neck mucosal squamous cell carcinoma.
Head Neck. 29 (2007) 986-995

18. D'Souza, G., Kreimer, A.R., Viscidi, R., Pawlita, M., Fakhry, C., Koch, W.M., Westra, W.H., Gillison, M.L.
Case-control study of human papillomavirus and oropharyngeal cancer.
N Engl J Med. 356 (2007) 1944-56
19. Daisne, J.F., Sibomana, M., Bol, A., Cosnard, G., Lonneux, M., Gregoire, V.
Evaluation of a multimodality image (CT, MRI and PET) coregistration procedure on phantom and head and neck cancer patients: accuracy, reproducibility and consistency.
Radiother Oncol. 69 (2003) 237-245
20. de Bondt, R.B., Nelemans, P.J., Hofman, P.A., Casselman, J.W., Kremer, B., van Engelshoven, J.M., Beets-Tan, R.G.
Detection of lymph node metastases in head and neck cancer: a meta-analysis comparing US, USgFNAC, CT and MR imaging.
Eur J Radiol. 64 (2007) 266-272
21. de Bondt, R.B., Nelemans, P.J., Bakers, F., Casselman, J.W., Peutz-Kootstra, C., Kremer, B., Hofman, P.A., Beets-Tan, R.G.
Morphological MRI criteria improve the detection of lymph node metastases in head and neck squamous cell carcinoma: multivariate logistic regression analysis of MRI features of cervical lymph nodes.
Eur Radiol. 19 (2009) 626-633
22. de Bree, R., Castelijns, J.A., Hoekstra, O.S., Leemans, C.R.
Advances in imaging in the work-up of head and neck cancer patients.
Oral Oncol. 45 (2009) 930-935
23. Delso, G., Ziegler, S.
PET/MRI system design.
Eur J Nucl Med Mol Imaging. 36 (2009) 86-92

24. Eiber, M., Souvatzoglou, M., Pickhard, A., Loeffelbein, D.J., Knopf, A., Holzapfel, K., Martinez-Moller, A., Nekolla, S.G., Scherer, E.Q., Schwaiger, M., Rummeny, E.J., Beer, A.J.
Simulation of a MR-PET protocol for staging of head-and-neck cancer including Dixon MR for attenuation correction.
Eur J Radiol. 81 (2012) 2658-2665
25. Faggioni, L., Neri, E., Cerri, F., Picano, E., Seccia, V., Muscatello, L., Franceschini, S.S., Bartolozzi, C.
64-row MDCT perfusion of head and neck squamous cell carcinoma: technical feasibility and quantitative analysis of perfusion parameters.
Eur Radiol. 21 (2011) 113-121
26. Fasanla, A.J., Greene, B.H., Timmesfeld, N., Wiegand, S., Werner, J.A., Sesterhenn, A.M.
A meta-analysis of the randomized controlled trials on elective neck dissection versus therapeutic neck dissection in oral cavity cancers with clinically node-negative neck.
Oral Oncol. 47 (2011) 320-324
27. Forster, G.J., Laumann, C., Nickel, O., Kann, P., Rieker, O., Bartenstein, P.
SPET/CT image co-registration in the abdomen with a simple and cost-effective tool.
Eur J Nucl Med Mol Imaging. 30 (2003) 32-39
28. Goerres, G.W., Schmid, D.T., Schuknecht, B., Eyrich, G.K.
Bone invasion in patients with oral cavity cancer: comparison of conventional CT with PET/CT and SPECT/CT.
Radiology. 237 (2005) 281-287
29. Goerres, G.W., Hany, T.F., Kamel, E., von Schulthess, G.K., Buck, A.
Head and neck imaging with PET and PET/CT: artefacts from dental metallic implants.
Eur J Nucl Med Mol Imaging. 29 (2002) 367-370

30. Gu, D.H., Yoon, D.Y., Park, C.H., Chang, S.K., Lim, K.J., Seo, Y.L., Yun, E.J., Choi, C.S., Bae, S.H.
CT, MR, (18)F-FDG PET/CT, and their combined use for the assessment of mandibular invasion by squamous cell carcinomas of the oral cavity.
Acta Radiol. 51 (2010) 1111-1119
31. Gupta, T., Master, Z., Kannan, S., Agarwal, J.P., Ghosh-Laskar, S., Rangarajan, V., Murthy, V., Budrukkar, A.
Diagnostic performance of post-treatment FDG PET or FDG PET/CT imaging in head and neck cancer: a systematic review and meta-analysis.
Eur J Nucl Med Mol Imaging. 38 (2011) 2083-2095
32. Holzapfel, K., Duetsch, S., Fauser, C., Eiber, M., Rummeny, E.J., Gaa, J.
Value of diffusion-weighted MR imaging in the differentiation between benign and malignant cervical lymph nodes.
Eur J Radiol. 72 (2009) 381-387
33. Holzle, F., Kesting, M.R., Holzle, G., Watola, A., Loeffelbein, D.J., Ervens, J., Wolff, K.D.
Clinical outcome and patient satisfaction after mandibular reconstruction with free fibula flaps.
Int J Oral Maxillofac Surg. 36 (2007) 802-806
34. Huang, S.H., Chien, C.Y., Lin, W.C., Fang, F.M., Wang, P.W., Lui, C.C., Huang, Y.C., Hung, B.T., Tu, M.C., Chang, C.C.
A comparative study of fused FDG PET/MRI, PET/CT, MRI, and CT imaging for assessing surrounding tissue invasion of advanced buccal squamous cell carcinoma.
Clin Nucl Med. 36 (2011) 518-525
35. Imaizumi, A., Yoshino, N., Yamada, I., Nagumo, K., Amagasa, T., Omura, K., Okada, N., Kurabayashi, T.
A potential pitfall of MR imaging for assessing mandibular invasion of squamous cell carcinoma in the oral cavity.

- AJNR Am J Neuroradiol. 27 (2006) 114-122
36. Ishikita, T., Oriuchi, N., Higuchi, T., Miyashita, G., Arisaka, Y., Paudyal, B., Paudyal, P., Hanaoka, H., Miyakubo, M., Nakasone, Y., Negishi, A., Yokoo, S., Endo, K.
Additional value of integrated PET/CT over PET alone in the initial staging and follow up of head and neck malignancy.
Ann Nucl Med. 24 (2010) 77-82
37. Isles, M.G., McConkey, C., Mehanna, H.M.
A systematic review and meta-analysis of the role of positron emission tomography in the follow up of head and neck squamous cell carcinoma following radiotherapy or chemoradiotherapy.
Clin Otolaryngol. 33 (2008) 210-222
38. Jambor, I., Borra, R., Kemppainen, J., Lepomaki, V., Parkkola, R., Dean, K., Alanen, K., Arponen, E., Nurmi, M., Aronen, H.J., Minn, H.
Improved detection of localized prostate cancer using co-registered MRI and ¹¹C-acetate PET/CT.
Eur J Radiol. 81 (2012) 2966-2972
39. Jansen, J.F., Schoder, H., Lee, N.Y., Wang, Y., Pfister, D.G., Fury, M.G., Stambuk, H.E., Humm, J.L., Koutcher, J.A., Shukla-Dave, A.
Noninvasive assessment of tumor microenvironment using dynamic contrast-enhanced magnetic resonance imaging and ¹⁸F-fluoromisonidazole positron emission tomography imaging in neck nodal metastases.
Int J Radiat Oncol Biol Phys. 77 (2010) 1403-1410
40. Keski-Santti, H., Atula, T., Tornwall, J., Koivunen, P., Makitie, A.
Elective neck treatment versus observation in patients with T1/T2 N0 squamous cell carcinoma of oral tongue.
Oral Oncol. 42 (2006) 96-101

41. Kim, M.R., Roh, J.L., Kim, J.S., Lee, J.H., Cho, K.J., Choi, S.H., Nam, S.Y., Kim, S.Y.
Utility of ¹⁸F-fluorodeoxyglucose positron emission tomography in the preoperative staging of squamous cell carcinoma of the oropharynx.
Eur J Surg Oncol. 33 (2007) 633-638
42. King, A.D., Yeung, D.K., Yu, K.H., Mo, F.K., Hu, C.W., Bhatia, K.S., Tse, G.M., Vlantis, A.C., Wong, J.K., Ahuja, A.T.
Monitoring of treatment response after chemoradiotherapy for head and neck cancer using in vivo ¹H MR spectroscopy.
Eur Radiol. 20 (2010) 165-172
43. Klabbers, B.M., de Munck, J.C., Slotman, B.J., Langendijk, H.A., de Bree, R., Hoekstra, O.S., Boellaard, R., Lammertsma, A.A.
Matching PET and CT scans of the head and neck area: development of method and validation.
Med Phys. 29 (2002) 2230-2238
44. Klinke, T., Daboul, A., Maron, J., Gredes, T., Puls, R., Jaghsi, A., Biffar, R.
Artifacts in magnetic resonance imaging and computed tomography caused by dental materials.
PLoS One. 7 (2012) e31766
45. Kyzas, P.A., Evangelou, E., Denaxa-Kyza, D., Ioannidis, J.P.
¹⁸F-fluorodeoxyglucose positron emission tomography to evaluate cervical node metastases in patients with head and neck squamous cell carcinoma: a meta-analysis.
J Natl Cancer Inst. 100 (2008) 712-720
46. Lam, P., Au-Yeung, K.M., Cheng, P.W., Wei, W.I., Yuen, A.P., Trendell-Smith, N., Li, J.H., Li, R.
Correlating MRI and histologic tumor thickness in the assessment of oral tongue cancer.
AJR Am J Roentgenol. 182 (2004) 803-808

47. Lemke, A.J., Niehues, S.M., Amthauer, H., Rohlfing, T., Hosten, N., Felix, R.
[Clinical use of digital retrospective image fusion of CT, MRI, FDG-PET and SPECT -- fields of indications and results].
Rofo. 176 (2004) 1811-1818

48. Liao, C.T., Chang, J.T., Wang, H.M., Ng, S.H., Hsueh, C., Lee, L.Y., Lin, C.H.,
Chen, I.H., Huang, S.F., Cheng, A.J., Yen, T.C.
Survival in squamous cell carcinoma of the oral cavity: differences between
pT4 N0 and other stage IVA categories.
Cancer. 110 (2007) 564-571

49. Liu, F.Y., Liao, C.T., Yen, T.C.
Synchronous malignancies in patients with squamous cell carcinomas of the
oral cavity.
Eur J Nucl Med Mol Imaging. 38 (2011) 1020-1028

50. Liu, T., Xu, W., Yan, W.L., Ye, M., Bai, Y.R., Huang, G.
FDG-PET, CT, MRI for diagnosis of local residual or recurrent nasopharyngeal
carcinoma, which one is the best? A systematic review.
Radiother Oncol. 85 (2007) 327-335

51. Loeffelbein, D.J., Mielke, E., Buck, A.K., Kesting, M.R., Holzle, F., Mucke, T.,
Muller, S., Wolff, K.D.
Impact of nonhybrid 99mTc-MDP-SPECT/CT image fusion in diagnostic and
treatment of oromaxillofacial malignancies.
Mol Imaging Biol. 12 (2010) 71-77

52. Martinez-Moller, A., Eiber, M., Nekolla, S.G., Souvatzoglou, M., Drzezga, A.,
Ziegler, S., Rummeny, E.J., Schwaiger, M., Beer, A.J.
Workflow and scan protocol considerations for integrated whole-body
PET/MRI in oncology.
J Nucl Med. 53 (2012) 1415-1426

53. Murakami, R., Uozumi, H., Hirai, T., Nishimura, R., Katsuragawa, S., Shiraishi, S., Toya, R., Tashiro, K., Kawanaka, K., Oya, N., Tomiguchi, S., Yamashita, Y. Impact of FDG-PET/CT fused imaging on tumor volume assessment of head-and-neck squamous cell carcinoma: intermethod and interobserver variations. *Acta Radiol.* 49 (2008) 693-699
54. Nakajo, K., Tatsumi, M., Inoue, A., Isohashi, K., Higuchi, I., Kato, H., Imaizumi, M., Enomoto, T., Shimosegawa, E., Kimura, T., Hatazawa, J. Diagnostic performance of fluorodeoxyglucose positron emission tomography/magnetic resonance imaging fusion images of gynecological malignant tumors: comparison with positron emission tomography/computed tomography. *Jpn J Radiol.* 28 (2010) 95-100
55. Nakamoto, Y., Tamai, K., Saga, T., Higashi, T., Hara, T., Suga, T., Koyama, T., Togashi, K. Clinical value of image fusion from MR and PET in patients with head and neck cancer. *Mol Imaging Biol.* 11 (2009) 46-53
56. Ng, S.H., Ko, S.F., Toh, C.H., Chen, Y.L. Imaging of neck metastases. *Chang Gung Med J.* 29 (2006) 119-129
57. Ng, S.H., Yen, T.C., Liao, C.T., Chang, J.T., Chan, S.C., Ko, S.F., Wang, H.M., Wong, H.F. ¹⁸F-FDG PET and CT/MRI in oral cavity squamous cell carcinoma: a prospective study of 124 patients with histologic correlation. *J Nucl Med.* 46 (2005) 1136-1143
58. Ng, S.H., Yen, T.C., Chang, J.T., Chan, S.C., Ko, S.F., Wang, H.M., Lee, L.Y., Kang, C.J., Wong, A.M., Liao, C.T.

- Prospective study of [18F]fluorodeoxyglucose positron emission tomography and computed tomography and magnetic resonance imaging in oral cavity squamous cell carcinoma with palpably negative neck.
J Clin Oncol. 24 (2006) 4371-4376
59. Ng, S.H., Chan, S.C., Yen, T.C., Liao, C.T., Lin, C.Y., Tung-Chieh Chang, J., Ko, S.F., Wang, H.M., Chang, K.P., Fan, K.H.
PET/CT and 3-T whole-body MRI in the detection of malignancy in treated oropharyngeal and hypopharyngeal carcinoma.
Eur J Nucl Med Mol Imaging. 38 (2011) 996-1008
60. Nishioka, T., Shiga, T., Shirato, H., Tsukamoto, E., Tsuchiya, K., Kato, T., Ohmori, K., Yamazaki, A., Aoyama, H., Hashimoto, S., Chang, T.C., Miyasaka, K.
Image fusion between 18FDG-PET and MRI/CT for radiotherapy planning of oropharyngeal and nasopharyngeal carcinomas.
Int J Radiat Oncol Biol Phys. 53 (2002) 1051-1057
61. Oestreicher, E., Bonkowsky, V.
Neck Dissection
In: "MANUAL Kopf-Hals-Malignome", Wollenberg, B., Zimmermann, F., Zuckschwerdt, München, 2003, 34-40
62. Offiah, C., Hall, E.
Post-treatment imaging appearances in head and neck cancer patients.
Clin Radiol. 66 (2011) 13-24
63. Pavlidis, N., Pentheroudakis, G.
Cancer of unknown primary site: 20 questions to be answered.
Ann Oncol. 21 Suppl 7 (2010) 303-307
64. Porceddu, S.V., Burmeister, B.H., Hicks, R.J.
Role of functional imaging in head and neck squamous cell carcinoma: fluorodeoxyglucose positron emission tomography and beyond.

- Hematol Oncol Clin North Am. 22 (2008) 1221-1238
65. Roh, J.L., Kim, J.S., Lee, J.H., Cho, K.J., Choi, S.H., Nam, S.Y., Kim, S.Y.
Utility of combined (18)F-fluorodeoxyglucose-positron emission tomography and computed tomography in patients with cervical metastases from unknown primary tumors.
Oral Oncol. 45 (2009) 218-224
66. Roh, J.L., Yeo, N.K., Kim, J.S., Lee, J.H., Cho, K.J., Choi, S.H., Nam, S.Y., Kim, S.Y.
Utility of 2-[18F] fluoro-2-deoxy-D-glucose positron emission tomography and positron emission tomography/computed tomography imaging in the preoperative staging of head and neck squamous cell carcinoma.
Oral Oncol. 43 (2007) 887-893
67. Rudmik, L., Lau, H.Y., Matthews, T.W., Bosch, J.D., Kloiber, R., Molnar, C.P., Dort, J.C.
Clinical utility of PET/CT in the evaluation of head and neck squamous cell carcinoma with an unknown primary: a prospective clinical trial.
Head Neck. 33 (2011) 935-940
68. Rusthoven, K.E., Koshy, M., Paulino, A.C.
The role of fluorodeoxyglucose positron emission tomography in cervical lymph node metastases from an unknown primary tumor.
Cancer. 101 (2004) 2641-2649
69. Seiboth, L., Van Nostrand, D., Wartofsky, L., Ousman, Y., Jonklaas, J., Butler, C., Atkins, F., Burman, K.
Utility of PET/neck MRI digital fusion images in the management of recurrent or persistent thyroid cancer.
Thyroid. 18 (2008) 103-111
70. Seitz, O., Chambron-Pinho, N., Middendorp, M., Sader, R., Mack, M., Vogl, T.J., Bisdas, S.

- 18F-Fluorodeoxyglucose-PET/CT to evaluate tumor, nodal disease, and gross tumor volume of oropharyngeal and oral cavity cancer: comparison with MR imaging and validation with surgical specimen.
Neuroradiology. 51 (2009) 677-686
71. Somer, E.J., Marsden, P.K., Benatar, N.A., Goodey, J., O'Doherty, M.J., Smith, M.A.
PET-MR image fusion in soft tissue sarcoma: accuracy, reliability and practicality of interactive point-based and automated mutual information techniques.
Eur J Nucl Med Mol Imaging. 30 (2003) 54-62
72. Soret, M., Bacharach, S.L., Buvat, I.
Partial-volume effect in PET tumor imaging.
J Nucl Med. 48 (2007) 932-945
73. Specenier, P.M., Vermorken, J.B.
Current concepts for the management of head and neck cancer: chemotherapy.
Oral Oncol. 45 (2009) 409-415
74. Tatsumi, M., Isohashi, K., Onishi, H., Hori, M., Kim, T., Higuchi, I., Inoue, A., Shimosegawa, E., Takeda, Y., Hatazawa, J.
18F-FDG PET/MRI fusion in characterizing pancreatic tumors: comparison to PET/CT.
Int J Clin Oncol. 16 (2011) 408-415
75. Uematsu, H., Sadato, N., Yonekura, Y., Tsuchida, T., Nakamura, S., Sugimoto, K., Waki, A., Yamamoto, K., Hayashi, N., Ishii, Y.
Coregistration of FDG PET and MRI of the head and neck using normal distribution of FDG.
J Nucl Med. 39 (1998) 2121-2127

76. Vidiri, A., Ruscito, P., Pichi, B., Pellini, R., Covello, R., Sperduti, I., Di Giovanni, S., Spriano, G., Crecco, M.
Oral cavity and base of the tongue tumors. Correlation between clinical, MRI and pathological staging of primary tumor.
J Exp Clin Cancer Res. 26 (2007) 575-582
77. Villaret, A.B., Cappiello, J., Piazza, C., Pedruzzi, B., Nicolai, P.
Quality of life in patients treated for cancer of the oral cavity requiring reconstruction: a prospective study.
Acta Otorhinolaryngol Ital. 28 (2008) 120-125
78. von Schulthess, G.K., Kuhn, F.P., Kaufmann, P., Veit-Haibach, P.
Clinical positron emission tomography/magnetic resonance imaging applications.
Semin Nucl Med. 43 (2013) 3-10
79. Walker, D.M., Boey, G., McDonald, L.A.
The pathology of oral cancer.
Pathology. 35 (2003) 376-383
80. Weber, A., Schmid, K.W., Tannapfel, A., Wittekind, C.
[Changes in the TNM classification of head and neck tumors].
Pathologe. 31 (2010) 339-343
81. Wiener, E., Pautke, C., Link, T.M., Neff, A., Kolk, A.
Comparison of 16-slice MSCT and MRI in the assessment of squamous cell carcinoma of the oral cavity.
Eur J Radiol. 58 (2006) 113-118
82. Wippold, F.J.n.
Head and neck imaging: the role of CT and MRI.
J Magn Reson Imaging. 25 (2007) 453-465
83. Wong, R.J.

- Current status of FDG-PET for head and neck cancer.
J Surg Oncol. 97 (2008) 649-652
84. Yoon, D.Y., Hwang, H.S., Chang, S.K., Rho, Y.S., Ahn, H.Y., Kim, J.H., Lee, I.J.
CT, MR, US, 18F-FDG PET/CT, and their combined use for the assessment of cervical lymph node metastases in squamous cell carcinoma of the head and neck.
Eur Radiol. 19 (2009) 634-642
85. Yuen, A.P., Ho, C.M., Chow, T.L., Tang, L.C., Cheung, W.Y., Ng, R.W., Wei, W.I., Kong, C.K., Book, K.S., Yuen, W.C., Lam, A.K., Yuen, N.W., Trendell-Smith, N.J., Chan, Y.W., Wong, B.Y., Li, G.K., Ho, A.C., Ho, W.K., Wong, S.Y., Yao, T.J.
Prospective randomized study of selective neck dissection versus observation for N0 neck of early tongue carcinoma.
Head Neck. 31 (2009) 765-772
86. Zaidi, H., Mawlawi, O., Orton, C.G.
Point/counterpoint. Simultaneous PET/MR will replace PET/CT as the molecular multimodality imaging platform of choice.
Med Phys. 34 (2007) 1525-1528
87. Zaidi, H., Ojha, N., Morich, M., Griesmer, J., Hu, Z., Maniawski, P., Ratib, O., Izquierdo-Garcia, D., Fayad, Z.A., Shao, L.
Design and performance evaluation of a whole-body Ingenuity TF PET-MRI system.
Phys Med Biol. 56 (2011) 3091-3106

Danksagung

Mein besonderer Dank gilt Herrn Priv.-Doz. Dr. med. Dr. med. dent. Denys John Loeffelbein, der mir die Möglichkeit gegeben hat, diese Arbeit unter seiner Leitung durchzuführen. Ihr Zustandekommen ist in großem Maße seinem besonderen Engagement und einer hervorragenden Betreuung zu verdanken. Nicht nur durch konstante und kompetente Unterstützung auf fachlicher sowie technischer Ebene, sondern auch durch stete Motivation und großes Verständnis trug er wesentlich zur Fertigstellung der Dissertation bei.

Ganz herzlich bedanken möchte ich mich zudem bei Frau Dr. med. Julia Dinges und Herrn Dr. med. Michael Souvatzoglou. Ihre Bereitschaft, die Bilddaten fachspezifisch zu befunden, war essenziell für die Durchführung der Studie. Zudem haben Sie bei radiologischen und nuklearmedizinischen Fragen stets Hilfestellung geleistet.

Den Mitarbeitern der Abteilung für Nuklearmedizin des Klinikums Rechts der Isar möchte ich für die Bereitstellung des Bildmaterials und für die entgegengebrachte Freundlichkeit und Hilfsbereitschaft danken.

Fabian Schreyer danke ich für die moralische Unterstützung und die Manuskriptdurchsicht.