

TECHNISCHE UNIVERSITÄT MÜNCHEN

II. Medizinische Klinik und Poliklinik (Gastroenterologie)

Klinikum rechts der Isar

(Direktor: Prof. Dr. R. M. Schmid)

Evaluation neuer Serum- und immunhistochemischer Marker zur Verlaufsbeurteilung einer topischen Steroidtherapie bei Eosinophiler Ösophagitis

Sabrina Pfefferkorn

Vollständiger Abdruck der von der Fakultät für Medizin der Technischen
Universität München zur Erlangung des akademischen Grades eines

Doktors der Medizin

genehmigten Dissertation.

Vorsitzender: Prof. Dr. E. J. Rummeny

Prüfer der Dissertation:

1. Priv.-Doz. Dr. M. Bajbouj

2. Prof. Dr. R. M. Schmid

Die Dissertation wurde am 09.06.2015 bei der Technischen
Universität München eingereicht und durch die Fakultät für Medizin
am 15.06.2016 angenommen.

Diese Arbeit möchte ich meiner Familie widmen.

Inhaltsverzeichnis

ABKÜRZUNGSVERZEICHNIS	5
TABELLENVERZEICHNIS	5
ABBILDUNGSVERZEICHNIS.....	5
1 EINLEITUNG.....	7
1.1 DEFINITION UND EPIDEMIOLOGIE DER EOSINOPHILEN ÖSOPHAGITIS	7
1.2 KLINIK DER EOSINOPHILEN ÖSOPHAGITIS	8
1.3 ÄTIOPATHOGENESE DER EOSINOPHILEN ÖSOPHAGITIS	10
1.4 DIAGNOSE DER EOSINOPHILEN ÖSOPHAGITIS.....	12
1.4.1 KLINISCHE SYMPTOMATIK	12
1.4.2 ENDOSKOPIE	12
1.4.3 HISTOLOGIE	15
1.5 THERAPIE DER EOSINOPHILEN ÖSOPHAGITIS	17
1.6 PROGNOSE DER EOSINOPHILEN ÖSOPHAGITIS	19
1.7 DIFFERENTIALDIAGNOSE DER EOSINOPHILEN ÖSOPHAGITIS	20
1.8 NEUE DIAGNOSTISCHE ANSÄTZE.....	22
1.8.1 IMMUNHISTOCHEMIE – MASTZELLTRYPTASE.....	22
1.8.2 SERUMBESTIMMUNG – MASTZELLTRYPTASE UND EOSINOPHILES KATIONISCHES PROTEIN.....	24
2 FRAGESTELLUNG.....	25
3 PATIENTEN, MATERIAL UND METHODEN.....	26
3.1 PATIENTENKOLLEKTIV UND STUDIENDESIGN.....	26
3.1.1 EINSCHLUSSKRITERIEN	26
3.1.2 AUSSCHLUSSKRITERIEN	27
3.1.3 STUDIENABLAUF	27
3.2 MATERIAL UND METHODEN	30
3.2.1 FRAGEBOGEN	30

3.2.2 ÖSOPHAGOGASTRODUODENOSKOPIE	30
3.2.3 HISTOPATHOLOGISCHE UNTERSUCHUNGEN.....	31
3.2.4 BESTIMMUNG DER MASTZELLTRYPTASE UND DES EOSINOPHILEN KATIONISCHEN PROTEINS	35
3.2.5 MEDIKAMENTÖSE THERAPIE	38
3.2.6 MIKROSKOPISCHE AUSWERTUNG	39
3.2.7 DATENVERARBEITUNG UND STATISTIK	39
4 ERGEBNISSE	40
4.1 PATIENTENCHARAKTERISTIKA	40
4.2 HISTOLOGIE UND KLINIK	43
4.3 SERUMMARKER EOSINOPHILES KATIONISCHES PROTEIN UND MASTZELLTRYPTASE	46
4.4 ERGEBNISSE DER PATIENTEN MIT ATOPISCHER DIATHESE UND NAHRUNGSMITTELALLERGIEN	50
5 DISKUSSION	53
6 ZUSAMMENFASSUNG	62
7 ANHANG	65
7.1 FRAGEBOGEN	65
7.2 PROTOKOLL MASTZELLTRYPTASE	66
8 LITERATURVERZEICHNIS	69
9 DANKSAGUNG.....	85
10 LEBENS LAUF	86

Abkürzungsverzeichnis

Abb.	Abbildung
ASA	American Society of Anesthesiologists
DAB	3,3'-Diaminobenzidin
HE-Färbung	Hämalaun-Eosin-Färbung
HPF	High power field (Hochauflösendes Gesichtsfeld)
HRP	horseradish peroxidase, Merretichperoxidase
PPI-REE	Proton-Pump Inhibitor-Responsive Esophageal Eosinophilia
RNA	Ribonucleic acid
Tab.	Tabelle

Tabellenverzeichnis

Tab. 1: Übersicht HE- Färbung, Rehydrierung der Schnitte in absteigender Ethanolreihe	33
Tab. 2: Übersicht HE-Färbung, Dehydrierung der Schnitte in aufsteigender Ethanolreihe	34
Tab. 3: Demographische und krankheitsspezifische Charakteristika der Patienten	43
Tab. 4: Veränderungen der Histologie, der Symptome, der Serum-Marker vor und nach dreimonatiger Fluticasontherapie bei den Studienpatienten	44

Abbildungsverzeichnis

Abb. 1: Übersicht klinische Charakteristika bei der Eosinophilen Ösophagitis.....	9
Abb. 2: Allergen-induzierte Akkumulation von eosinophilen Granulozyten, Mastzellen und fibrotischer Umbau des Gewebes	11
Abb. 3: "soorähnliche", weißliche Beläge.....	13
Abb. 4: Längsfurchung.....	14
Abb. 5: Ringförmige Einschnürungen, „tracheaartiger“ Aspekt.....	14

Abb. 6: „Krepppapiermukosa“	15
Abb. 7: Ansammlung von intraepithelialen eosinophilen Granulozyten / Mikroabszesse (HE-Färbung, Orginalvergrößerung × 100).....	16
Abb. 8: Intraepitheliale eosinophile Granulozyten in der Ösophagusmukosa (HE-Färbung, Orginalvergrößerung × 200).....	17
Abb. 9: Ansammlung intraepithelialer Mastzellen (immunhistochemische Färbung der Mastzelltryptase, Orginalvergrößerung × 100).....	23
Abb. 10: Ansammlung intraepithelialer Mastzellen (immunhistochemische Färbung der Mastzelltryptase, Orginalvergrößerung × 200).....	23
Abb. 11: Studienablauf	29
Abb. 12: ImmunoCAP Tryptase Conjugate 50	36
Abb. 13: ImmunoCAP Eosinophilic Cationic Protein Conjugate 50.....	37
Abb. 14: Protokoll des Studienverlaufs	41
Abb. 15: Histologischer Befund vor und nach dreimonatiger Fluticasontherapie bei einem Patienten mit Eosinophiler Ösophagitis (repräsentativ für die in die Studie eingeschlossenen Patienten).....	45
Abb. 16: Mittelwert eosinophile Granulozyten pro HPF (Histologie) vor und nach Therapie	46
Abb. 17: Serum-Werte des eosinophilen kationischen Proteins in µg/l vor und nach Therapie	47
Abb. 18: Streudiagramm Serum-Werte des eosinophilen kationischen Proteins in µg/l und Mittelwert eosinophile Granulozyten pro HPF nach Therapie bei allen Patienten	48
Abb. 19: Mittelwert Mastzellen pro HPF (Immunhistochemie) vor und nach Therapie	49
Abb. 20: Serum Mastzelltryptase in µg/l vor und nach Therapie	49
Abb. 21: Streudiagramm Serum Mastzeltryptase in µg/l und Mittelwert Mastzellen pro HPF nach Therapie bei allen Patienten	50
Abb. 22: Streudiagramm Serum-Werte des eosinophilen kationischen Proteins in µg/l und Mittelwert eosinophile Granulozyten pro HPF nach Therapie bei Atopikern	51
Abb. 23: Streudiagramm Serum-Werte des eosinophilen kationischen Proteins in µg/l und Mittelwert eosinophile Granulozyten pro HPF nach Therapie bei Nahrungsmittelallergikern .	52

1 Einleitung

1.1 Definition und Epidemiologie der Eosinophilen Ösophagitis

Die Eosinophile Ösophagitis ist eine immunvermittelte, chronisch entzündliche Erkrankung des Ösophagus und wurde zum ersten Mal von Landres et al. im Jahre 1978 beschrieben [Landres, Kuster et al. 1978]. Als eigene Entität wurde sie dann erstmals 1993 in einem Artikel von Attwood verstanden [Attwood, Smyrk et al. 1993]. In den Konsensusempfehlungen einer internationalen Expertengruppe, welche 2007 verfasst und zuletzt 2011 aktualisiert wurden, wird die Eosinophile Ösophagitis als immunologisch Antigen-vermittelte Erkrankung der Speiseröhre, welche klinisch durch Symptome der ösophagealen Dysfunktion und histologisch durch eine eosinophile Entzündungsreaktion charakterisiert ist, definiert [Liacouras, Furuta et al. 2011; Straumann, Salvetti et al. 2008]. Das Diagnosekriterium wird somit erfüllt, wenn neben der typischen klinischen Symptomatik in der feingeweblichen Untersuchung entnommener Gewebeproben des Ösophagus mehr als 15 eosinophile Granulozyten pro hochauflösendem Gesichtsfeld (HPF) in der Mukosa gezählt werden [Dellon, Liacouras 2014; Furuta, Liacouras et al. 2007; Liacouras, Furuta et al. 2011; Ravi, Talley et al. 2011].

Ursprünglich wurde die Eosinophile Ösophagitis als extreme Rarität gesehen [Straumann, Salvetti et al. 2008]. In den letzten Jahren kam es allerdings zu einer deutlichen Zunahme der Inzidenz und Prävalenz [Straumann, Salvetti et al. 2008]. Es ist unklar, ob diese als Folge der verbesserten Kenntnis der Erkrankung, steigender regionaler Aufmerksamkeit, zunehmender Anzahl von durchgeführten Endoskopien zu werten ist oder tatsächlich mit einer erhöhten Inzidenz der Eosinophilen Ösophagitis in der industrialisierten Welt zusammenhängt [Noel, Putnam et al. 2004; Park 2014; Straumann, Simon 2005; Straumann, Salvetti et al. 2008]. Epidemiologische Daten schildern in Olmsted County, Minnesota, einen Anstieg der Inzidenz von 0.35 Patienten pro 100.000 Einwohner zwischen 1991 und 1995 auf 9.45 Patienten pro 100.000 Einwohner zwischen 2001 und 2005 [Prasad, Alexander et al. 2009]. Des Weiteren wird die Prävalenz dort auf 55 pro 100.000 Patienten im Jahre 2006 angegeben [Prasad, Alexander et al. 2009]. Ähnliche Ergebnisse konnten in Olten in der Schweiz aufgezeigt werden. Hier stieg die kumulative

Prävalenz von 3.6 Patienten pro 100.000 Einwohner zwischen 1989 und 1991 auf 42.8 Patienten pro 100.000 Einwohner zwischen 2007 und 2009 an [Hruz, Straumann et al. 2011]. Aktuelle Zahlen aus Spanien zeigen eine Prävalenz von 44,6 Patienten pro 100.000 Einwohner über den Zeitraum von Januar 2005 bis Dezember 2011 [Arias, Lucendo 2013].

1.2 Klinik der Eosinophilen Ösophagitis

Die Mehrzahl der Betroffenen sind männliche Patienten im jungen Erwachsenenalter [Müller, Pühl et al. 2007; Park 2014]. Neben den typischen ösophagealen Symptomen weisen diese oftmals in der Anamnese eine atopische Erkrankung auf [Cheung, Oliver et al. 2003; Enns, Kazemi et al. 2010; Müller, Pühl et al. 2007; Park 2014; Von Arnim, Mönkemüller et al. 2007]. Auch Kinder können von einer Eosinophilen Ösophagitis betroffen sein [Arora, Yamazaki 2004; Park 2014]. Die Erkrankung scheint in Entwicklungs- und Schwellenländer seltener vorzukommen [Furuta, Liacouras 2007; Straumann, Salvetti et al. 2008].

Die klinische Symptomatik ist vom Alter des Patienten abhängig [Straumann, Salvetti et al. 2008]: Die Symptome der erwachsenen Patienten sind besonders Dysphagie, Bolusimpaktationen und refluxartige Beschwerden [Destek, Onur Gul et al. 2014; Park 2014; Sgouros, Bergele et al. 2006]. Kinder hingegen zeigen oftmals ein anderes Spektrum an Beschwerden. Sie können unter abdominellen Schmerzen, Durchfällen, Erbrechen, Speiseregurgitation und gestörtem Gedeihen leiden [Furuta, Liacouras et al. 2007; Noel, Putnam et al. 2004; Straumann, Salvetti et al. 2008].

Bei längerer Dauer der Erkrankung können Mangelernährung und Gewichtsverlust Folgen sein [Layer, Rosien (Hrsg.), "Praktische Gastroenterologie", 2011, S.106]. Als weitere Komplikation können Strikturen der Speiseröhre auftreten, in Einzelfällen wurden auch Perforationen beschrieben [Nantes, Jimenez et al. 2009].

Zusammenfassend wird die klinische Symptomatik in der folgenden Abbildung (Abb.) 1 aufgezeigt.

<u>Häufigkeit</u>	<u>Erwachsene</u>	<u>Kinder</u>
<i>Häufig</i>	Dysphagie Bolusobstruktion Ösophagusstriktur Übelkeit, Erbrechen Regurgitationen Sodbrennen Nahrungsmittelallergie	Bauchschmerzen Gedeihstörungen Übelkeit, Erbrechen Dysphagie Sodbrennen Nahrungsmittelallergie
<i>Selten</i>	Hämatemesis Globusgefühl Gewichtsverlust Thoraxschmerzen Bauchschmerzen	Bolusobstruktion
<i>Assoziierte Erkrankungen</i>	Atopische Diathese Asthma bronchiale Allergische Rhinitis	Asthma bronchiale Allergische Rhinitis Ekzeme Atopische Dermatitis Starke familiäre Veranlagung für Atopie

Abb. 1: Übersicht klinische Charakteristika bei der Eosinophilen Ösophagitis [Layer, Rosien (Hrsg.), "Praktische Gastroenterologie", 2011, S.106]

1.3 Ätiopathogenese der Eosinophilen Ösophagitis

Die Eosinophile Ösophagitis repräsentiert sich als chronische, dominant T-Helferzellen-Typ-2-vermittelte allergieartige Entzündung der Speiseröhre [Simon, Straumann 2014; Von Arnim, Mönkemüller et al. 2007]. Diese Krankheit ist oft mit anderen allergischen Erkrankungen assoziiert, welche bei 50-70% der Patienten oder deren Familienmitglieder gefunden werden [Park 2014; Von Arnim, Mönkemüller et al. 2007].

Es ist noch unklar, ob es sich bei der Eosinophilen Ösophagitis um eine allergisch-immunvermittelte Reaktion auf inhalativ oder peroral aufgenommene Allergene handelt [Park 2014; Straumann, Salvetti et al. 2008]. Für durch die Nahrung aufgenommene Allergene spricht zum einen, dass in Studien viele Patienten mit einer Eosinophilen Ösophagitis während einer Elementardiät mit einer Besserung der Beschwerden und des histologischen Bildes reagierten [Gonsalves, Yang et al. 2012; Mishra 2009; Spergel 2007; Spergel, Andrews et al. 2005]. Bei Wiederaufnahme der Allergene kehrten die Symptome und die eosinophile Infiltration in den Gewebeproben des Ösophagus wieder zurück [Gonsalves, Yang et al. 2012; Mishra 2009; Spergel 2007; Spergel, Andrews et al. 2005]. Häufig wurde von einer Allergie unter anderem gegen die Nahrungsmittel Kuhmilch, Weizen, Eier, Soja, Meeresfrüchte und Nüsse berichtet [Gonsalves, Yang et al. 2012, Mishra 2009; Spergel 2007; Spergel, Andrews et al. 2005]. Zudem werden auch Aeroallergene bei der Pathogenese der Eosinophilen Ösophagitis diskutiert [Moawad, Veerappan et al. 2010]. Hierzu wurde eine retrospektive Studie mit der Fragestellung, ob eine saisonale Häufigkeit der Diagnosestellung existiert und ob eine Korrelation mit der saisonalen Pollenmenge besteht, durchgeführt [Moawad, Veerappan et al. 2010]. Die meisten Fälle, nämlich 33 %, wurden im Frühjahr diagnostiziert und die wenigsten mit 16 % im Winter [Moawad, Veerappan et al. 2010]. Zusammenfassend ergab sich in der Studie eine signifikante Assoziation zwischen der saisonalen Verteilung der Häufigkeit der Diagnosestellung und der mittleren Gräserpollenmenge [Moawad, Veerappan et al. 2010].

Es findet sich bei der Eosinophilen Ösophagitis eine T-Helferzellen-Typ-2-gesteuerte Immunantwort mit insbesondere verstärkter Interleukin-5-Expression [Mishra 2009; Park 2014; Sanderson 1992; Simon, Straumann 2014; Wang, Hogan et al. 2013].

Interleukin-5 ist das wichtigste spezifische Zytokin für die Differenzierung, Wachstum und Aktivierung der eosinophilen Granulozyten [Mishra 2009; Park 2014]. Des Weiteren fördert Interleukin-5 die Produktion und Migration der eosinophilen Granulozyten aus dem Knochenmark ins Blut [Mishra 2009; Sanderson 1992].

Ähnlich wie beim Asthma bronchiale oder der allergischen Rhinitis wird bei der Eosinophilen Ösophagitis auch vermehrt Interleukin-13 exprimiert, welches die humorale Immunität durch Stimulation von B-Lymphozyten fördert [Barata, Ying et al. 1997; Mishra 2009; Park 2014; Pawankar, Okuda et al. 1997; Simon, Straumann 2014].

Zudem spielt auch das Chemokin Eotaxin eine wichtige Rolle, welches die eosinophilen Granulozyten rekrutiert und wiederum zur Sekretion proinflammatorischer und fibrosefördernder Mediatoren aktiviert [Blanchard, Wang et al. 2006; Mishra 2009; Park 2014; Simon, Straumann 2014; Wang, Hogan et al. 2013].

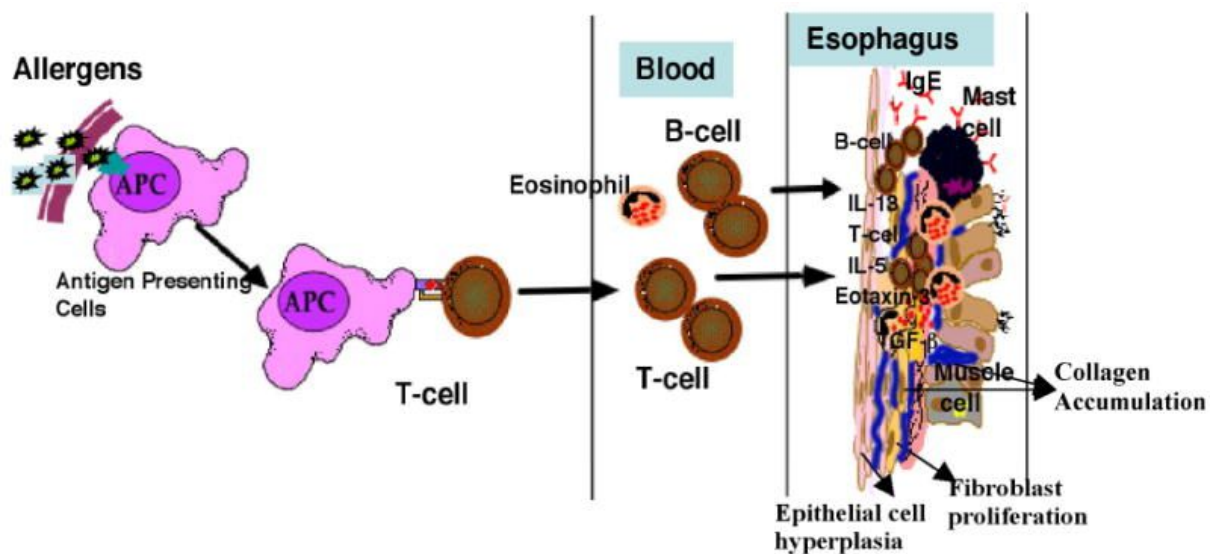


Abb. 2: Allergen-induzierte Akkumulation von eosinophilen Granulozyten, Mastzellen und fibrotischer Umbau des Gewebes : Antigen-präsentierende Zellen präsentieren das Antigen den T-Zellen, welche über die Blutzirkulation in den Ösophagus gelangen und über die bereits erwähnten ausgeschütteten Zytokine und Chemokine die Akkumulation der eosinophilen Granulozyten und Mastzellen nach sich ziehen [Mishra 2009]

Die in den Ösophagus eingewanderten eosinophilen Granulozyten schütten neben weiteren Mediatoren, unter anderem das Eosinophil Cationic Protein, Eosinophil Peroxides, Eosinophil-Derived-Neurotoxin und das Major Basic Protein aus, welche zytotoxische Effekte auf das Epithel haben [Gleich, Adolphson 1986; Mishra 2009].

Des Weiteren triggert das Major Basic Protein zusätzlich die Degranulation der Mastzellen und der basophilen Granulozyten, sodass auch diese beiden Zellen durch die Ausschüttung von weiteren Chemokinen und von Histamin in der Pathogenese der Eosinophilen Ösophagitis involviert sind [Blanchard, Wang et al. 2006; Kirsch, Bokhary et al. 2007; Mishra 2009; O'Donnell, Ackermann et al. 1983; Wang, Hogan et al. 2013].

Der von den eosinophilen Granulozyten und Mastzellen ausgeschüttete Transforming Growth Factor- β induziert eine Fibrosierung des Gewebes und führt somit zum sogenannten Remodelling des Ösophagus [Mishra 2009; Park 2014].

1.4 Diagnose der Eosinophilen Ösophagitis

Die Diagnose Eosinophile Ösophagitis besteht aus drei Säulen: der klinischen Symptomatik der Patienten, dem endoskopischen Befund und dem histologischen Bild [Dellon 2014; Furuta, Liacouras et al. 2007; Park 2014; Straumann, Salvetti et al. 2008]. Zudem komplettiert die Limitation der eosinophilen Infiltration auf den Ösophagus und der Ausschluss anderer Ursachen einer eosinophilen Infiltration der Mukosa der Speiseröhre die Diagnostik [Park 2014].

1.4.1 Klinische Symptomatik

Siehe unter Punkt 1.2

1.4.2 Endoskopie

Bei vielen der untersuchten Patienten mit einer Eosinophilen Ösophagitis sind die endoskopischen Befunde wenig ausgeprägt, leicht zu übersehen und oftmals uncharakteristisch [Croese, Fairley et al. 2003; Pasha, DiBaise et al. 2007; Raithel, Rieker et al. 2013; Straumann, Salvetti et al. 2008]. Es ist auch möglich, dass

sichtbare Veränderungen völlig fehlen [Attwood, Smyrk et al. 1993; Dellon 2014; Müller, Pühl et al. 2007; Park 2014; Pasha, DiBaise et al. 2007; Straumann, Salvetti et al. 2008].

In nur einem Drittel aller Fälle finden sich typische endoskopische Zeichen, wie weiße, soorähnliche Auflagerungen (siehe Abb. 3), teils stecknadelkopfförmig, teils flächig, welche der Infiltration der Schleimhaut mit eosinophilen Granulozyten entsprechen [Park 2014; Raithel, Rieker et al. 2013; Straumann, Salvetti et al. 2008]. Weiter werden Strikturen, Längsfurchen (siehe Abb. 4) oder Ringe (siehe Abb. 5), wodurch der Ösophagus ein tracheaartiges Aussehen hat, beobachtet [Park 2014; Raithel, Rieker et al. 2013; Straumann, Salvetti et al. 2008]. Nahezu pathognomisch ist die „Krepppapier-Mukosa“, worunter man eine fragile, unelastische Ösophagalmukosa versteht, welche bei geringer mechanischer Belastung reißen kann (siehe Abb. 6) [Park 2014; Straumann, Salvetti et al. 2008]. Ein Drittel zeigt verdächtige Befunde, wie ein Ödem, Kontaktvulnerabilität oder eine blasse Mukosa [Raithel, Rieker et al. 2013]. In einem Drittel der Fälle ist der endoskopische Befund unauffällig [Raithel, Rieker et al. 2013]. In den folgenden Abbildungen werden die erwähnten endoskopischen Veränderungen beispielhaft bei Patienten mit einer Eosinophilen Ösophagitis aufgezeigt.

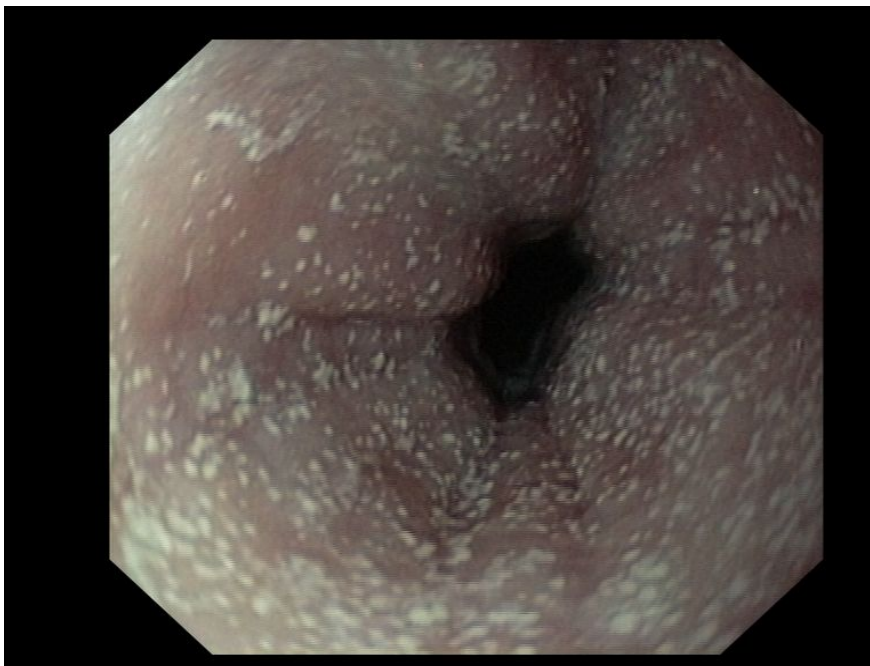

Abb. 3: „soorähnliche“, weißliche Beläge [Bildmaterial aus der Datenbank des Klinikums rechts der Isar]

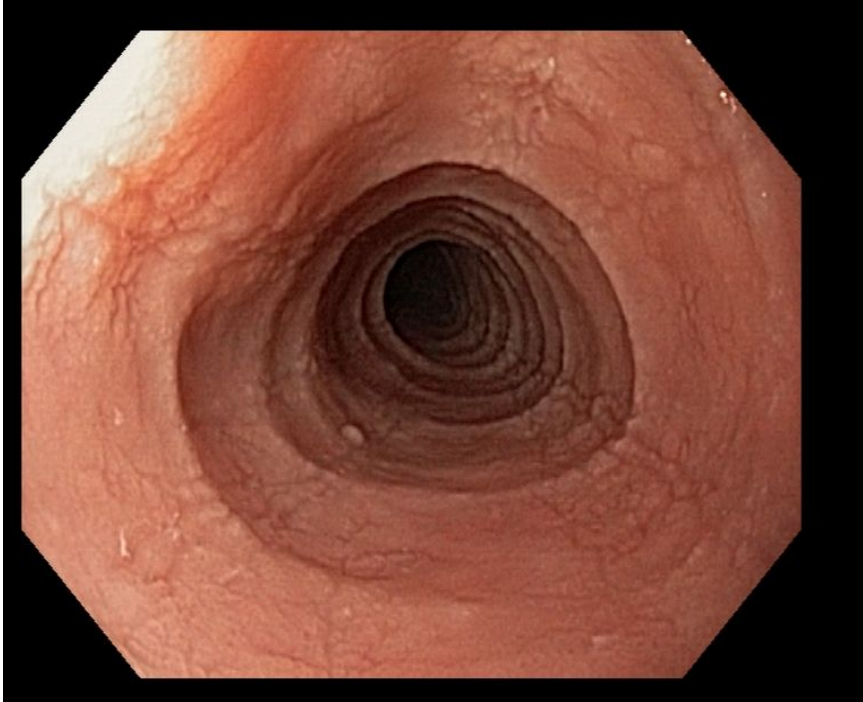


Abb. 4: Längsfurchung [Bildmaterial aus der Datenbank des Klinikums rechts der Isar]

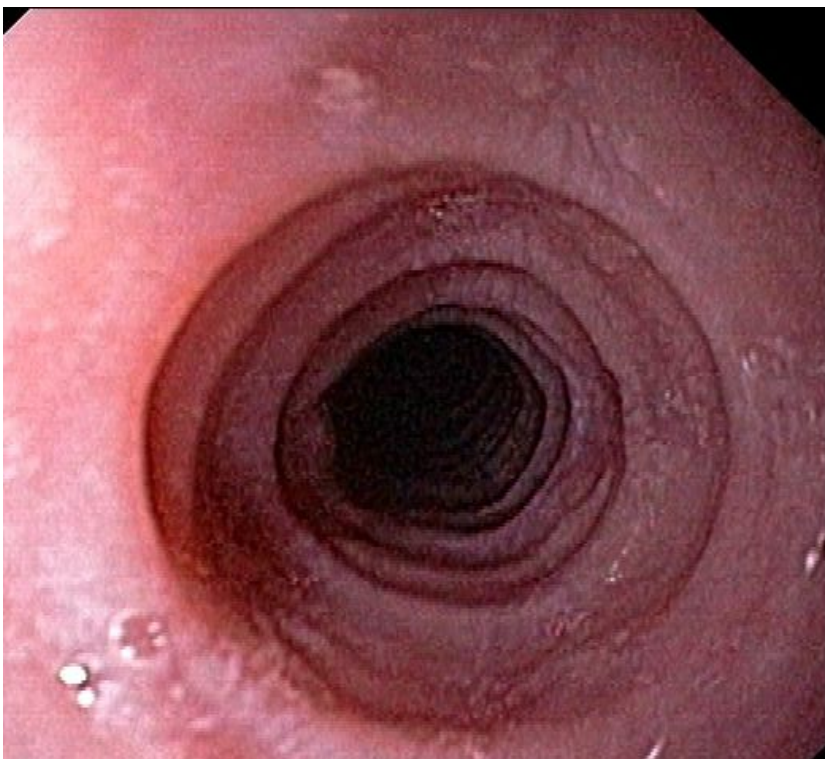


Abb. 5: Ringförmige Einschnürungen, „tracheartiger“ Aspekt [Bildmaterial aus der Datenbank des Klinikums rechts der Isar]

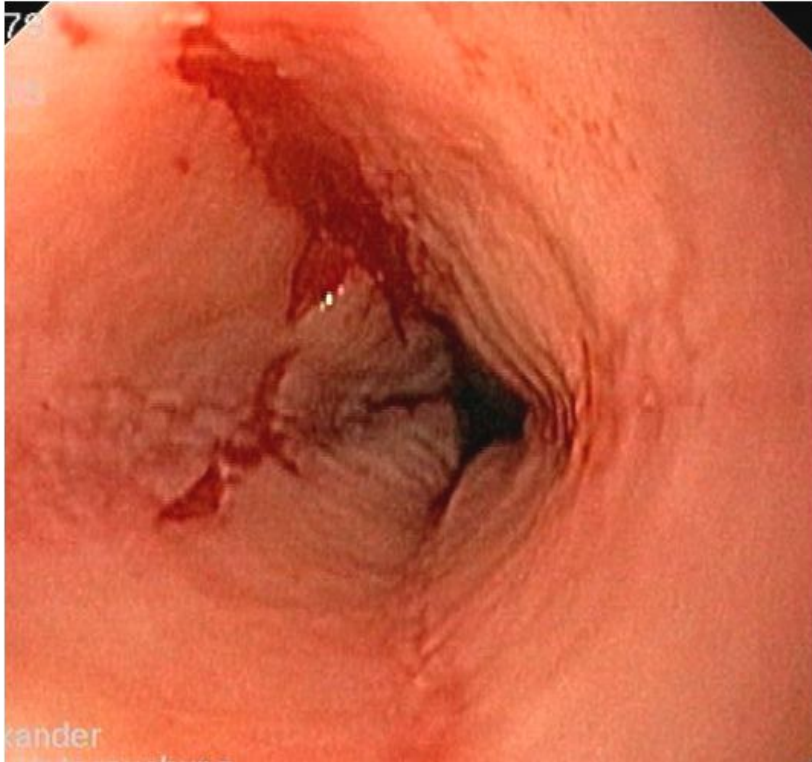


Abb. 6: „Krepppapiermukosa“ [Bildmaterial aus der Datenbank des Klinikum rechts der Isar]

Zusammenfassend gibt es kein einheitliches spezielles endoskopisches Erscheinungsbild der Eosinophilen Ösophagitis, was wiederum den Stellenwert der Histologie bei der Diagnosestellung unterstreicht [Dellon 2014; Müller, Pühl et al. 2007; Straumann, Salvetti et al. 2008].

1.4.3 Histologie

Die Diagnose der Eosinophilen Ösophagitis basiert auf der Histologie [Dellon, Liacouras 2014; Furuta, Liacouras et al. 2007; Liacouras, Furuta et al. 2011; Rothenberg, Mishra et al. 2001; Straumann, Salvetti et al. 2008]: Das diagnostische Hauptkriterium wird erfüllt, wenn mehr als 15 eosinophile Granulozyten pro HPF in der Mukosa des Ösophagus, welche physiologischerweise keine eosinophilen Granulozyten enthalten sollte, gezählt werden (siehe Abb. 7 und Abb. 8) [Dellon, Liacouras 2014; Furuta, Liacouras et al. 2007; Park 2014; Ravi, Talley et al. 2011].

Außerdem sind noch weitere histologische Anhaltspunkte für das Vorliegen einer Eosinophilen Ösophagitis bekannt, wie oberflächliche Ansammlungen von eosinophilen Granulozyten (sogenannte Mikroabszesse), Papillen-Elongation, Basalzell-Hyperplasie, Ödeme und fibrotische Veränderungen innerhalb der Lamina propria [Parfitt, Gregor et al. 2006; Park 2014].

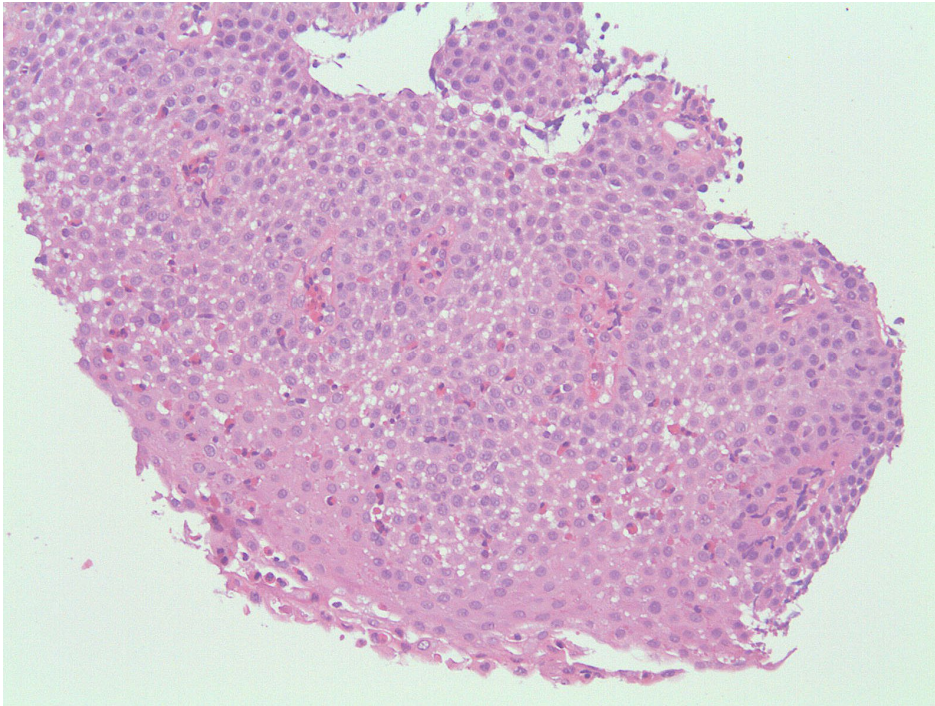


Abb. 7: Ansammlung von intraepithelialen eosinophilen Granulozyten / Mikroabszesse [Hämalaun-Eosin-Färbung (HE-Färbung), Originalvergrößerung × 100]

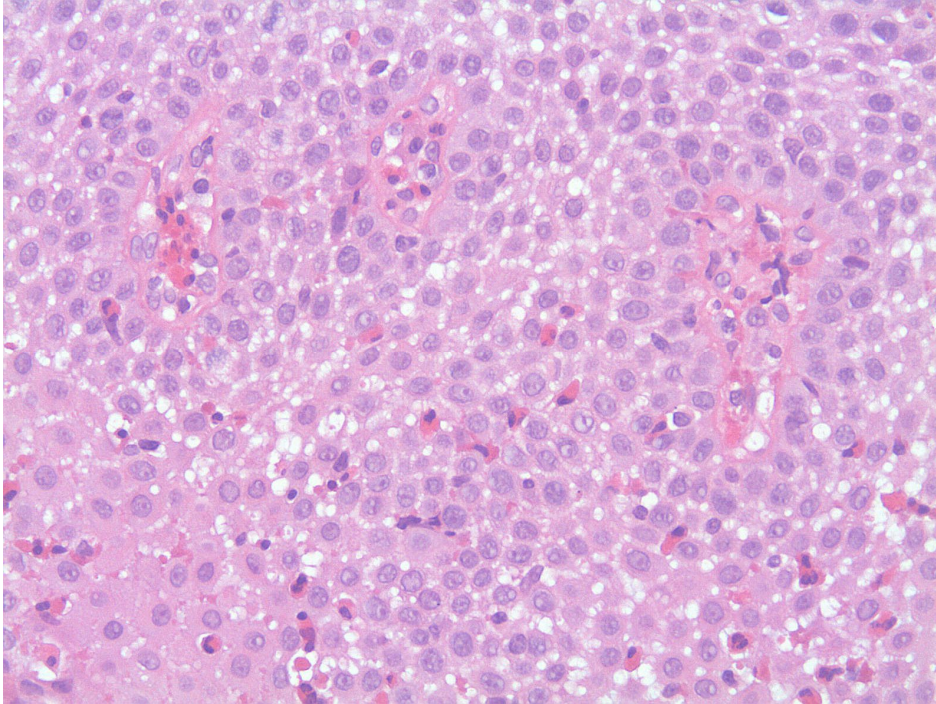


Abb. 8: *Intraepitheliale eosinophile Granulozyten in der Ösophagismukosa (HE-Färbung, Originalvergrößerung × 200)*

1.5 Therapie der Eosinophilen Ösophagitis

An therapeutischen Möglichkeiten stehen hypoallergene Diäten, Medikamente, wie systemische und topische Kortikosteroide, Immunsuppressiva und Leukotrienantagonisten sowie eine Dilatation des Ösophagus zur Verfügung [Park 2014; Straumann 2012; Straumann, Salvetti et al. 2008].

Als Medikamente der ersten Wahl werden topische Kortikosteroide, wie Fluticason oder Budesonid empfohlen [Park 2014; Straumann, Salvetti et al. 2008; Von Arnim, Malfertheiner 2014]. Diese führen in der Regel zur Besserung der klinischen Symptome und zur Remission der Entzündung und des histologischen Befundes [Konikoff, Noel et al. 2006; Park 2014; Straumann, Salvetti et al. 2008; Von Arnim, Malfertheiner 2014]. Unklar ist bisher weiterhin die Durchführung, Dauer und Dosierung der Erhaltungstherapie.

Bei therapierefraktärer Persistenz der Symptome und der Entzündung können systemische Kortikosteroide eingesetzt werden, wobei die Behandlungsdauer wegen der Steroidnebenwirkungen auf wenige Wochen begrenzt werden sollte [Dohil,

Newbury et al. 2010; Schaefer, Fitzgerald et al. 2008; Straumann, Salvetti et al. 2008; Villalta, Baragiotta 2008; Von Arnim, Malfertheiner 2014].

Zur Vermeidung der Nebenwirkungen einer Langzeittherapie mit Cortison besteht zusätzlich die Möglichkeit einer Therapie mit Montelukast, einem Leukotrienantagonisten [Attwood, Lewis et al. 2003]. Dieser führte beispielsweise in einer Studie bei sechs von acht Patienten zu einer subjektiven Besserung der Symptomatik, fünf Patienten blieben unter einer Dauertherapie asymptomatisch [Attwood, Lewis et al. 2003]. Immunsuppressiva, wie Azathioprin oder der Anti-Interleukin-5-Antikörper Mepolizumab sind als „Rescue-Therapie“ nur sehr schweren steroidrefraktären Verläufen vorbehalten [Straumann, Conus et al. 2010; Straumann, Salvetti et al. 2008].

Da vor allem bestimmte Nahrungsmittel als allergische Triggerfaktoren bei der Eosinophilen Ösophagitis gelten, können auch strikt eingehaltene hypoallergische Diäten sowohl die klinischen Beschwerden als auch den endoskopischen und histologischen Befund bessern [Arias, Gonzales-Cervera et al. 2014; Gonsalves, Yang et al. 2012; Kagalwalla, Sentongo et al. 2006; Park 2014; Straumann 2012]. Hier im Vordergrund steht eine Sechs-Nahrungsmittel-Eliminationsdiät, bei der Kuhmilch, Weizen, Soja, Eier, Nüsse und Meeresfrüchte weggelassen werden [Arias, Gonzales-Cervera et al. 2014; Kagalwalla, Sentongo et al. 2006; Park 2014; Straumann 2012]. Eine histologische Remission konnte darunter bei insgesamt 72% erreicht werden [Arias, Gonzales-Cervera et al. 2014]. Zudem kam es unter ausschließlicher Einnahme von aminosäurebasierter elementarer Nahrung in einer Studie um Arias et al. bei 91% zu einer histologischen Remission [Arias, Gonzales-Cervera et al. 2014]. Da aber solche Diäten mit Mangelerscheinungen einhergehen können und auch häufig im alltäglichen Leben kaum durchführbar und zumutbar sind, wird oftmals auf die Durchführung verzichtet oder nur bei therapierefraktärem Verlauf und hohem Leidensdruck versucht [Straumann 2012].

Bei Vorliegen von durch fibrotischen Veränderungen hervorgerufenen Stenosen des Ösophagus und Persistenz der Beschwerden trotz vorgängig durchgeführter medikamentöser Therapie, stellt die Dilatation eine Therapiealternative dar [Bohm, Richter 2011; Park 2014; Schoepfer 2014; Schoepfer, Gschossmann et al. 2008; Straumann, Salvetti et al. 2008]. Diese ist allerdings bei Patienten mit einer

Eosinophilen Ösophagitis aufgrund der entzündlichen Veränderungen mit einem erhöhten Perforationsrisiko verbunden, sodass hier eine strenge Indikationsstellung erfolgen sollte [Bohm, Richter 2011; Schoepfer 2014; Schoepfer, Gschossmann et al. 2008; Straumann, Salvetti et al. 2008].

1.6 Prognose der Eosinophilen Ösophagitis

Obwohl die Krankheit noch nicht lange bekannt ist, gilt mittlerweile als gesichert, dass die Prognose gut ist, aber ohne Therapie bei praktisch allen Patienten zu einer Persistenz von Schluckbeschwerden und Entzündungsreaktionen führt [Schulz 2010; Straumann, Salvetti et al. 2008]. Somit ist die Eosinophile Ösophagitis eine chronisch-entzündliche Erkrankung [Park 2014; Schulz 2010; Straumann, Salvetti et al. 2008, Straumann, Spichtin et al. 2003].

Straumann et al. berichtete über den natürlichen Krankheitsverlauf von 30 Patienten mit einer Eosinophilen Ösophagitis, welche durchschnittlich 7,2 Jahre beobachtet wurden [Straumann, Spichtin et al. 2003]. Dabei bestanden bei 97% der Patienten während des Beobachtungszeitraums Schluckbeschwerden und die Entzündung blieb aktiv [Straumann, Spichtin et al. 2003]. Die eosinophile Infiltration blieb dennoch auf den Ösophagus begrenzt, ohne den Magen oder das Duodenum zu befallen [Straumann, Spichtin et al. 2003]. Außerdem zeigte sich bisher kein Hinweis auf ein erhöhtes Risiko für eine maligne Entartung [Park 2014; Straumann 2011; Straumann, Spichtin et al. 2003]. Allerdings ist der Beobachtungszeitraum zu kurz, um die Eosinophile Ösophagitis definitiv als eine anhaltend benigne Affektion ohne malignes Entartungsrisiko zu klassifizieren [Straumann, Spichtin et al. 2003].

Zudem wurde in Studien aufgezeigt, dass die sub-epithelialen Wandschichten des Ösophagus bei einer eosinophilen Ösophagitis nach längerem Verlauf massiv sklerotisch und fibrotisch verändert sind [Straumann 2011; Straumann, Spichtin et al. 2003]. Des Weiteren kann die Eosinophile Ösophagitis als Folge der chronischen Entzündung mit einer erheblichen Stenose des Lumens einhergehen und eine Beeinträchtigung der Funktion und Motilität nach sich ziehen [Straumann 2011; van Rhijn, Oors et al. 2014].

1.7 Differentialdiagnose der Eosinophilen Ösophagitis

Eine eosinophile Gewebsinfiltration stellt eine unspezifische Reaktion dar [Straumann, Salvetti et al. 2008]. Dementsprechend können auch andere Erkrankungen mit ähnlichen Symptomen ursächlich für eine Vermehrung der eosinophilen Granulozyten sein [Ahmad, Soetikno et al. 2000; Dellon 2014; Mishra 2009; Park 2014; Straumann, Salvetti et al. 2008]. Differentialdiagnostisch kommen Neoplasien, entzündliche Darmerkrankungen, eine eosinophile Gastroenteritis, Infektionen mit Würmern und Hypersensitivitätsreaktionen in Betracht [Dellon 2014; Gomez, Tabar et al. 1998; Müller-Stöver, Richter et al. 2004; Schulz 2010; Straumann, Salvetti et al. 2008].

Als wichtigste Differentialdiagnose muss in diesem Zusammenhang die Gastroösophageale Refluxerkrankung erwähnt werden [Dellon 2014; Ensari 2011; Mishra 2009; Straumann, Salvetti et al. 2008]. Auch diese Erkrankung kann eine solche Infiltration der Ösophagusschleimhaut mit eosinophilen Granulozyten bewirken, sodass durch die chronische Entzündungsreaktion ein ähnliches Bild ausgelöst werden kann [Dellon 2014; Ensari 2011; Mishra 2009; Straumann, Salvetti et al. 2008]. Meistens ermöglichen aber multiple Biopsien des Ösophagus und deren anschließende histopathologische Auswertung unter säuresupprimierender Therapie mit Protonenpumpenhemmern, dass die beiden Krankheiten differenziert werden können [Straumann, Salvetti et al. 2008]. In der Regel werden bei einer Gastroösophagealen Refluxerkrankung keine entsprechend hohen Dichtewerte der eosinophilen Granulozyten gesehen [Ensari 2011; Mishra 2009]. Des Weiteren ist hier refluxbedingt nur der distale Teil des Ösophagus von der Entzündungsreaktion mit einer Eosinophilie betroffen [Ensari 2011]. Zur differentialdiagnostischen Unterscheidung wird zusätzlich die allergische Prädisposition und atopische Diathese bei der Eosinophilen Ösophagitis bzw. das Vorliegen einer positiven 24-h-pH-Metrie bei der gastroösophagealen Refluxerkrankung herangezogen [Ensari 2011]. Ein weiteres Kriterium für die Diagnose einer Eosinophilen Ösophagitis ist in der Regel ein Nicht-Ansprechen der Symptome auf eine Therapie mit Protonenpumpenhemmern im Gegensatz zur gastroösophagealen Refluxerkrankung [Saillen, Cellier et al. 2013]. Zu beachten ist, dass jedoch auch manche Patienten mit einer eosinophilen Infiltration des Ösophagus auch ohne Vorliegen einer gastroösophagealen Refluxerkrankung unter einer Therapie mit

Protonenpumpenhemmern eine klinische und pathologische Remission erreichen, sodass man hier von einer PPI-REE (Proton-Pump Inhibitor-Responsive Esophageal Eosinophilia) spricht [Dellon 2014; Dellon, Gonsalves et al. 2013; Molina-Infante, Katzka et al. 2013; Park 2014; Schulz 2010]. Folglich sollte bei diagnostischer Unsicherheit zunächst immer eine Therapie mit Protonenpumpenhemmern erfolgen [Schulz 2010]. Die Eosinophile Ösophagitis und die gastroösophageale Refluxerkrankung können allerdings auch zusammen auftreten [Dellon 2014; Remedios, Campbell et al. 2006].

Eine weitere wichtige Differentialdiagnose ist die Eosinophile Gastroenteritis. Dieses Krankheitsbild ist charakterisiert durch eine periphere Bluteosinophilie, eosinophile Infiltration des Gastrointestinaltraktes und das Vorhandensein von gastrointestinalen Symptomen [Lee, Hodges et al. 1996]. Während die eosinophile Gastroenteritis in allen Abschnitten des Gastrointestinaltraktes auftreten kann, besonders häufig im Magenantrum und Dünndarm, ist die eosinophile Ösophagitis auf den Ösophagus begrenzt [Liacouras, Markowitz 1999]. Des Weiteren sind die Symptome der Eosinophilen Gastroenteritis im Gegensatz zu denen der Eosinophilen Ösophagitis vielfältiger abhängig vom befallenen Abschnitt des Gastrointestinaltraktes, wie abdominelle Schmerzen, Hämatemesis, Übelkeit, Erbrechen, Anämie oder Diarrhoe [Masterson, Furuta et al. 2011].

1.8 Neue diagnostische Ansätze

Neue diagnostische Ansätze sind dringend erforderlich, da bisher die Endoskopie einschließlich der histologischen Auswertung der entnommenen Biopsien zur Diagnostik und zur Verlaufskontrolle notwendig ist. Die Patienten arrangieren sich jedoch häufig mit der Beschwerdesymptomatik und entgehen dadurch den ärztlichen Kontrollen. Um das zu verhindern sind nicht-invasive Tests, wie Serummarker, zur Diagnostik und zur Verlaufskontrolle sehr wünschenswert.

1.8.1 Immunhistochemie – Mastzelltryptase

Neuere Erkenntnisse zeigen, dass eine Mastzell-vermittelte Hypersensibilisierung in der Ätiologie der Eosinophilen Ösophagitis eine wichtige Rolle zu spielen scheint [Wang, Hogan et al. 2013].

Einige Studien konnten aufzeigen, dass Mastzellen, welche im Ösophagus normal vorhanden sind, in Gewebeproben bei Patienten mit einer Eosinophilen Ösophagitis eine erhöhte Dichte aufweisen [Lucendo, Bellon et al. 2009; Mishra 2009; Wang, Hogan et al. 2013]. Mastzellen werden durch eine Quervernetzung spezifischer IgE-Antikörper, welche mit ihren Fc-Anteilen an den Rezeptoren an der Oberfläche der Mastzellen binden, aktiviert [Lucendo, Bellon et al. 2009; Mishra 2009]. Neben der Freisetzung von präformierten, in Granula gespeicherten Mediatoren (wie z.B. die Mastzelltryptase) kommt es zu einer Neusynthese und Exozytose von Lipidmediatoren und zahlreichen proinflammatorischen und regulatorischen Zytokinen (unter anderem Interleukin-5, Interleukin 13), welche wie bereits genannt, eine wichtige Rolle in der Pathogenese und Rekrutierung der eosinophilen Granulozyten spielen [Blanchard, Rothenberg 2008].

Durch die immunhistochemische Färbung des von Mastzellen exprimierten Proteins Mastzelltryptase ist eine Quantifizierung von intraepithelialen Mastzellen möglich und kann somit eine Verbesserung der Diagnostik einer Eosinophilen Ösophagitis insbesondere hinsichtlich der Differenzierung zur gastroösophagealen Refluxerkrankung erlauben (siehe Abb. 9 und Abb. 10) [Abonia, Blanchard et al. 2010; Kirsch, Bokhary et al. 2007; Wang, Hogan et al. 2013].

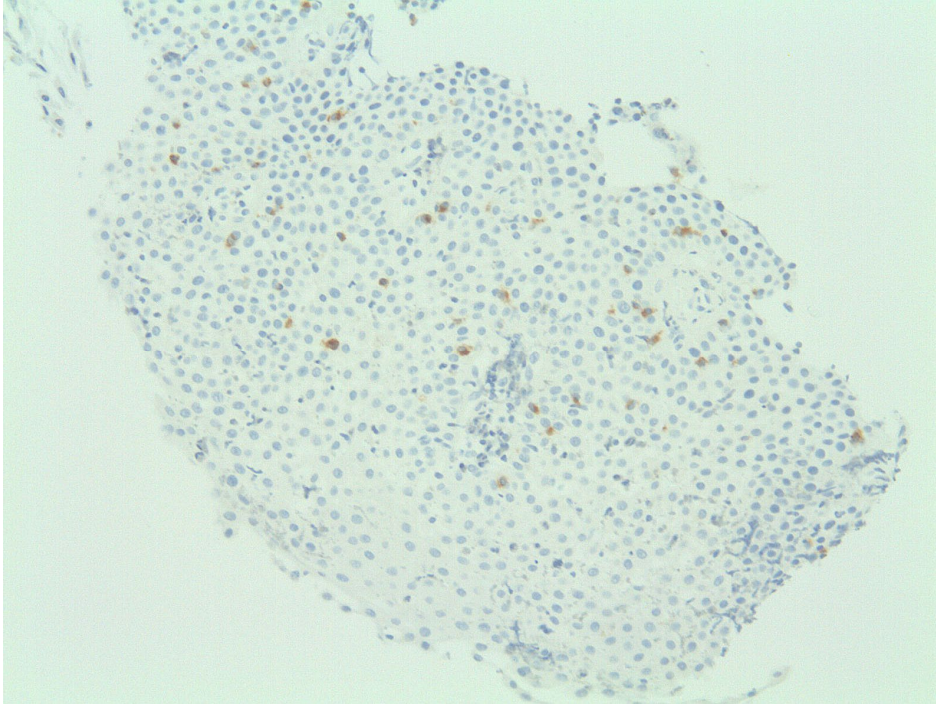


Abb. 9: Ansammlung intraepithelialer Mastzellen (immunhistochemische Färbung der Mastzelltryptase, Originalvergrößerung $\times 100$)

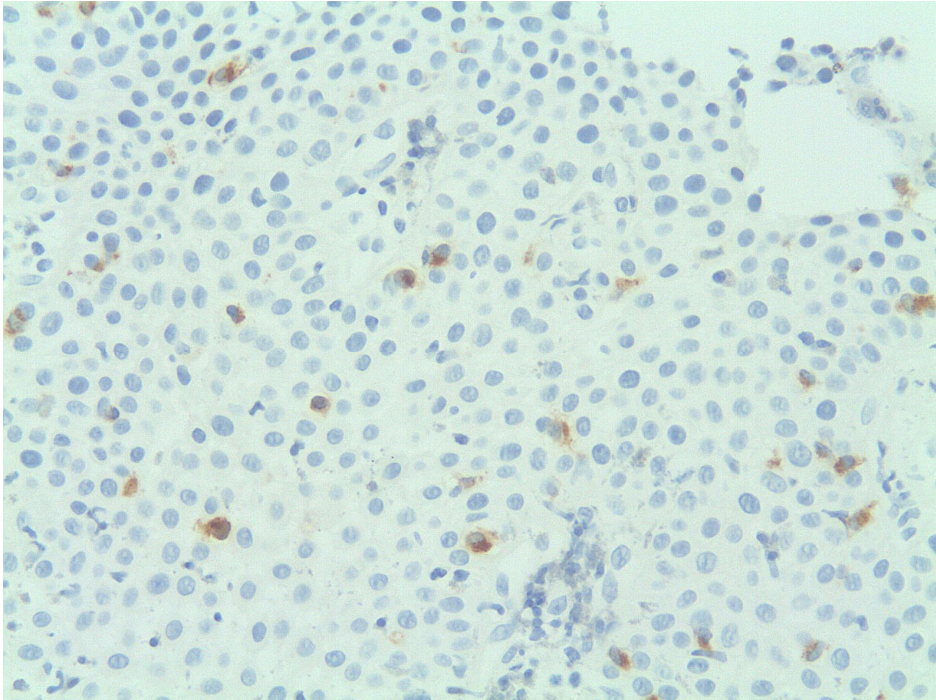


Abb. 10: Ansammlung intraepithelialer Mastzellen (immunhistochemische Färbung der Mastzelltryptase, Originalvergrößerung $\times 200$)

1.8.2 Serumbestimmung – Mastzelltryptase und eosinophiles kationisches Protein

Es ist bislang noch nicht geklärt, ob die ausschließlich von Mastzellen exprimierte und sezernierte Mastzelltryptase bei Patienten mit einer Eosinophilen Ösophagitis verstärkt im Serum nachgewiesen werden kann, bzw. dies mit der immunhistochemischen Färbung korreliert. Die Mastzelltryptase wird in enzymatisch aktiver Form während der Mastzelldegranulation in den Extrazellulärraum und die Zirkulation freigesetzt. Dem Enzym wird eine Funktion bei Entzündungs- und “Tissue-remodelling”-Vorgängen zugeschrieben [Mishra 2009]. Bei Patienten mit Asthma bronchiale wird bereits der Spiegel der Mastzelltryptase im Serum als Marker und Verlaufparameter zur Überwachung der Krankheitsaktivität verwendet [Swystun, Gordon et al. 2000; Taira, Tamaoki et al. 2002]. Deswegen könnte die Mastzelltryptase außer bei Soforttypreaktionen auch bei anderen entzündlichen Erkrankungen eine Rolle spielen, bei denen Mastzellen akkumulieren und aktiviert werden.

Ein weiterer bereits etablierter Aktivitätsmarker allergischer Erkrankungen ist das eosinophile kationische Protein [Nelson, Gallegos et al. 2009; Nielson, Peterson et al. 2009]. Eosinophile Granulozyten sind an verschiedenen Entzündungsprozessen aktiv beteiligt und finden sich bei immunvermittelten Erkrankungen [Gleich, Adolphson 1986; Mishra 2009]. Aufgrund ihrer extremen Beweglichkeit dringen die eosinophilen Granulozyten rasch in das entzündliche Gewebe ein und setzen hier unterschiedliche Mediatoren frei [Gleich, Adolphson 1986; Mishra 2009]. Eines davon ist das zytotoxisch wirkende eosinophile kationische Protein [Gleich, Adolphson 1986; Mishra 2009]. Die Freisetzung dieses Proteins findet sich häufig bei Patienten mit allergischem Asthma bronchiale oder atopischem Ekzem sowie bei allergischer Rhinitis [Chen, Sun et al. 2006]. Wie bereits erwähnt wird den eosinophilen Granulozyten auch eine große Bedeutung in der Pathogenese der Eosinophilen Ösophagitis zugesprochen.

Aufgrund der beschriebenen Assoziationen erscheint es somit sinnvoll, das eosinophile kationische Protein und die Mastzelltryptase auch als Serummarker bei der Eosinophilen Ösophagitis unter Therapie zu evaluieren.

2 Fragestellung

Der Goldstandard der Diagnostik und Verlaufsbeurteilung der Eosinophilen Ösophagitis ist neben der klinischen Symptomatik, vor allem die Anzahl der histologisch ausgezählten eosinophilen Granulozyten (>15 / HPF, siehe unter Punkt 1.4). Des Weiteren wird die immunhistochemische Untersuchung (Antikörper gegen die Mastzelltryptase zur Quantifizierung der Mastzelldegranulation) zur Diagnostik der Eosinophilen Ösophagitis herangezogen (siehe unter Punkt 1.8.1).

Das Hauptziel der vorliegenden Arbeit ist es, neben den genannten Parametern zusätzlich die Mastzelltryptase und das eosinophile kationische Protein im Serum als Marker zur Verlaufsbeurteilung unter topischer Steroidtherapie zu untersuchen und zu beurteilen.

Somit kann man folgende zentrale Frage formulieren:

Ist die Mastzelltryptase und/oder das eosinophile kationische Protein zur Verlaufsbeurteilung der Eosinophilen Ösophagitis unter topischer Kortikosteroidtherapie geeignet, oder in anderen Worten: Korreliert der Werteverlauf der Mastzelltryptase und des eosinophilen kationischen Proteins im Serum der Patienten mit dem Goldstandard der Verlaufsdagnostik?

3 Patienten, Material und Methoden

3.1 Patientenkollektiv und Studiendesign

In die prospektive Studie wurden von 2010 bis 2012 Patienten aus der Ambulanz der II. Medizinischen Klinik am Klinikum rechts der Isar mit der gesicherten Diagnose einer Eosinophilen Ösophagitis eingeschlossen. Die Patienten litten somit unter klinischen Symptomen einer ösophagealen Dysfunktion (wie Dysphagie, retrosternale Schmerzen, Sodbrennen) und hatten mehr als 15 histologisch ausgezählte eosinophile Granulozyten pro HPF in mindestens einer der standardisiert entnommenen ösophagealen Stufen-Gewebeproben (Quadrantenbiopsien aus dem distalen-, dem mittleren- und dem proximalen Ösophagus). Alle Patienten hatten zuvor eine medikamentöse Therapie mit 40 mg Pantoprazol über zwei Wochen zweimal täglich erhalten, um eine gastroösophageale Refluxerkrankung oder eine PPI-responsive Eosinophilie des Ösophagus auszuschließen.

Die Durchführung der Studie wurde von der Ethikkommission der Technischen Universität München genehmigt. Die Studie wurde im zentralen Studienregister clinicaltrials.gov (Identifizier: NCT01624129) registriert.

3.1.1 Einschlusskriterien

- Alter zwischen 18 und 80 Jahren
- Vorliegen einer Eosinophilen Ösophagitis: typische ösophageale Symptome und histologische Sicherung mit mehr als 15 eosinophile Granulozyten pro HPF in mindestens einer ösophagealen Gewebeprobe nach Therapie mit Protonenpumpenhemmern
- Schriftliche Einwilligung in die Studie und datenschutzrechtliche Erklärung

3.1.2 Ausschlusskriterien

- Fehlende Einverständniserklärung
- Fehlende Zustimmungsfähigkeit zur Studie aufgrund sprachlichem oder mentalem Unverständnis
- Kontraindikation für die endoskopische Untersuchung mit Biopsieentnahmen
- Gerinnungsstörungen
- ASA - Klassifikation IV und V
- Gravidität

3.1.3 Studienablauf

Nach Rekrutierung der Studienteilnehmer gemäß der unter den Punkten 3.1.1 und 3.1.2 genannten Ein- und Ausschlusskriterien wurden, nachdem die Patienten ausreichend über die Studie informiert worden waren und ihre Einwilligungserklärung unterschrieben hatten, folgende Schritte durchgeführt.

Wie unter dem Punkt 3.1 bereits erwähnt, erhielten alle Patienten zunächst eine zweiwöchige Therapie mit Protonenpumpenhemmern (Pantoprazol 40mg zweimal täglich).

Anschließend wurde bei allen Patienten in der Endoskopie der II. Medizinischen Klinik im Klinikum rechts der Isar eine Ösophagogastroduodenoskopie durchgeführt. Dabei wurden je vier Biopsien aus dem distalen, mittleren und proximalen Ösophagus zur histopathologischen Begutachtung (HE-Färbung zum Auszählen der eosinophilen Granulozyten und immunhistochemische Färbung der Mastzelltryptase zur Quantifizierung der Mastzelldegranulation) entnommen. Zudem wurde allen Patienten zur Bestimmung der Serummarker Mastzelltryptase und eosinophiles kationisches Protein Blut entnommen und hieraus Serum gewonnen, welches zunächst eingefroren und später im Allergologischen Labor der Klinik für Dermatologie und Allergologie am Biederstein hinsichtlich des Eosinophilen Kationischen Proteins und der Mastzelltryptase analysiert wurde. Zudem wurde das

klinische Beschwerdebild der Patienten mittels einem standardisierten Fragebogen (siehe unter Punkt 3.2.1) erfasst.

Nach histologischer Sicherung des Vorliegens einer Eosinophilen Ösophagitis unter laufender Säuresuppression wurde für drei Monate eine topische Kortikosteroidtherapie mit Fluticason in geschluckter Form (500µg zweimal täglich) durchgeführt.

Daraufhin erfolgte zur Verlaufsbeurteilung die Follow-up-Untersuchung mit erneuter Ösophagogastroduodenoskopie, inklusive Entnahme von jeweils vier Biopsien aus dem distalen, mittleren und proximalen Ösophagus und mit anschließender histopathologischer Untersuchung der Proben. Zusätzlich wurde erneut die Mastzelltryptase und das eosinophile kationische Protein im Serum bestimmt und die klinischen Symptome mittels des standardisierten Fragebogens im Verlauf objektiviert.

Darüber hinaus wurde bei allen Patienten das Alter, das Geschlecht, endoskopische Befunde, gegebenenfalls eine atopische Diathese (allergische Rhinokonjunktivitis, Asthma bronchiale, atopisches Ekzem), Nahrungsmittelallergien und Bolusimpaktierungen aus der Patientenanamnese dokumentiert.

Der schematische Ablauf der Studie wird in der folgenden Abbildung 11 aufgezeigt.

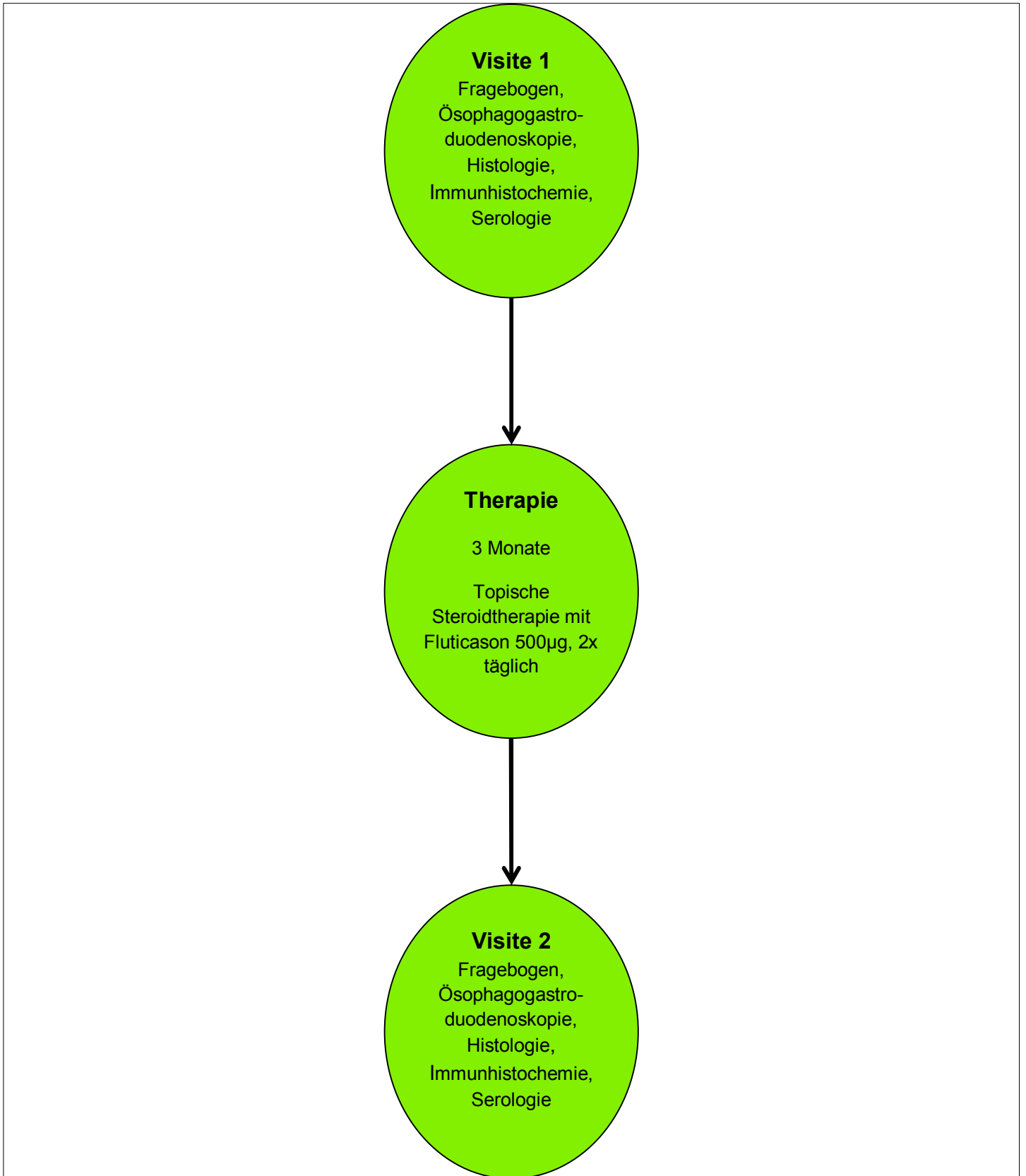


Abb. 11: Studienablauf

3.2 Material und Methoden

3.2.1 Fragebogen

Die Patienten beantworteten nach Studieneinschluss (Visite 1) und zur Follow-up-Untersuchung nach drei Monaten (Visite 2) einen standardisierten Fragebogen, auf dem mit Hilfe einer visuellen Analogskala die Beschwerdeintensität von fünf Symptomen (Sodbrennen, Regurgitation, Dysphagie, retrosternale Schmerzen, Globussensation) qualifiziert werden konnte (siehe unter Punkt 7.1). Diese visuelle Analogskala ging von 0 bis 10, bei der 0 keine Beschwerden bzw. keine Beeinträchtigung und 10 unerträgliche Beschwerden bzw. Beeinträchtigung bedeuteten. Hiermit konnten die klinischen Symptome vor und nach topischer Steroidtherapie beurteilt und mit den anderen Untersuchungen verglichen werden.

3.2.2 Ösophagogastroduodenoskopie

Die Spiegelungen des oberen Gastrointestinaltraktes wurden in der endoskopischen Abteilung der II. Medizinischen Klinik des Klinikum rechts der Isar mit einem Olympus GIF-Q-180 Endoskop (Olympus Optical Europe, Hamburg, Germany) durchgeführt.

Vor den jeweiligen endoskopischen Untersuchungen wurden die Patienten über die Methodik und die Risiken der Untersuchung, der Gewebeentnahmen und den Komplikationen der Sedierung aufgeklärt. Außerdem wurden vor jeder endoskopischen Untersuchung plasmatische Gerinnungswerte, sowie die Thrombozytenanzahl kontrolliert. Auf Patientenwunsch wurde für die Endoskopie eine prozedurale Sedierung mit fraktioniert appliziertem Propofol (Disoprivan) intravenös verabreicht.

Zur Histologiegewinnung wird empfohlen, multiple Biopsien aus den verschiedenen Abschnitten des Ösophagus, sogenannte Stufen-Biopsien, zu gewinnen [Dellon 2014; Destek, Onur Gul et al. 2014; Gonsalves, Policarpio-Nicolas et al. 2006; Straumann, Salvetti et al. 2008]. Es wurden in unserer Studie bei allen endoskopischen Untersuchungen je vier Gewebeproben aus dem distalen, mittleren und proximalen Ösophagus mit einer Biopsiezange (Boston Scientific Radial Jaw 4, Natick, MA, USA) entnommen. Der distale Teil des Ösophagus wurde als der Abschnitt bis fünf cm oberhalb des gastroösophagealen Übergangs definiert, der

mittlere Teil als der Abschnitt 10 – 20 cm oberhalb des gastroösophagealen Übergangs und der proximale Teil des Ösophagus als der Abschnitt 20 cm und mehr oberhalb des gastroösophagealen Übergangs. Die entnommenen Gewebeproben wurden in voneinander getrennten und nach der Herkunft der Biopsien unterschiedlich beschrifteten Röhrchen in Formalin eingelegt und dem Institut für Pathologie der Technischen Universität München am Klinikum rechts der Isar zugesandt.

3.2.3 Histopathologische Untersuchungen

Alle histopathologischen Untersuchungen wurden in dem Institut für Pathologie der Technischen Universität München am Klinikum rechts der Isar durchgeführt. Nach Paraffineinbettung wurden von den Gewebeproben mit dem Mikrotom Schnitte angefertigt. Anschließend wurden die HE-Färbung und die immunhistochemische Untersuchung durchgeführt.

a) Paraffineinbettung

Nachdem die Biopsien in der Pathologie eingegangen waren, wurden diese zunächst für mindestens 24 Stunden in 4% gepuffertem Formalin fixiert.

Die fixierten Gewebeproben wurden dann in Paraffin eingebettet [Mulisch, Welsch, "Romeis, Mikroskopische Technik", 2010, S.111]. Zuvor mussten die Präparate schrittweise in einer Alkoholreihe mit aufsteigender Konzentration entwässert werden [Mulisch, Welsch, "Romeis, Mikroskopische Technik", 2010, S.106]. Die Entwässerung und Paraffinierung wurde maschinell mit dem Gerät Shandon Excelsior ES der Firma Thermo Scientific durchgeführt. Danach wurden die Biopsien in einen Brutschrank bei 60°C aufbewahrt. Anschließend wurden die Gewebeproben in Paraffinblöcke gegossen, wobei Paraffin in flüssiger Form zum Einsatz kam. Dafür wurde es bis zu seinem Schmelzpunkt von 52°C - 60°C erwärmt [Mulisch, Welsch, "Romeis, Mikroskopische Technik", 2010, S.111].

b) Schneidevorgang mit dem Mikrotom

Die Blöcke wurden dann auf Kühlplatten mit einer Temperatur von -15°C für circa 30 Minuten ausgehärtet. Darauf wurden mit dem Mikrotom (HM 335 E, Microm, Walldorf, Baden) Schnitte von einer Dicke von $2\mu\text{m}$ bis $4\mu\text{m}$ angefertigt. Anschließend wurden die Schnitte in ein auf 35°C - 40°C erwärmtes Wasserbad gelegt, wo sie sich auf der Wasseroberfläche streckten [Mulisch, Welsch, "Romeis, Mikroskopische Technik", 2010, S.189]. Zur Schnittmontage wurde ein Objektträger, nachdem man ihn mit der zugehörigen Nummer und dem Datum beschriftet hatte, schräg eingetaucht [Mulisch, Welsch, "Romeis, Mikroskopische Technik", 2010, S.189]. Der Schnitt wurde durch Hochheben des Objektträgers aus dem Wasserbad entnommen [Mulisch, Welsch, "Romeis, Mikroskopische Technik", 2010, S.189]. Zur Schnitttrocknung überführte man die Schnitte in den Wärmeschrank bei 60°C für mindestens 20 Minuten; anschließend konnten die klassischen Färbungen durchgeführt werden [Mulisch, Welsch, "Romeis, Mikroskopische Technik", 2010, S.189].

c) Hämalaun-Eosin-Färbung

Für die Färbung wurden folgende Standardlösungen verwendet [Mulisch, Welsch, "Romeis, Mikroskopische Technik", 2010, S.214-15].

- saures Hämalaun nach Mayer [Mulisch, Welsch, "Romeis, Mikroskopische Technik", 2010, S.214-15]:
 - 1 g Hämalaun (Hämatoxylin) in 1000ml Aqua dest. lösen
 - 0,2 g Natriumiodat (NaJO_3) (künstliche Reifung)
 - 50 g Kaliumaluminiumsulfat = Kalialaun (Beize)
 - 50 g Chloralhydrat
 - 1 g Zitronensäure zur blauen Farblösung
- Eosin 0,1%, wässrig [Mulisch, Welsch, "Romeis, Mikroskopische Technik", 2010, S.214-15]:
 - 0,1 g Eosin Y („gelblich“) in 100 ml Aqua dest. lösen und mit 1 Tropfen Eisessig auf 100 ml Farblösung ansäuern

Es wurde zuerst in Xylol entparaffiniert [Mulisch, Welsch, "Romeis, Mikroskopische Technik", 2010, S.214-15]. Dann wurden die Präparate in einer absteigenden Ethanolreihe 100% – 96% - 70 % rehydriert [siehe Tabelle (Tab.) 1] und in Aqua dest. oder Leitungswasser gründlich gespült [Mulisch, Welsch, "Romeis, Mikroskopische Technik", 2010, S.214-15].

1. 100% Ethanol	2-5 Minuten
2. 100% Ethanol	2-5 Minuten
3. 96% Ethanol	2-5 Minuten
4. 96% Ethanol	2-5 Minuten
5. 70% Ethanol	2-5 Minuten

Tab. 1: *Übersicht HE- Färbung, Rehydrierung der Schnitte in absteigender Ethanolreihe [Mulisch, Welsch, "Romeis, Mikroskopische Technik", 2010, S.214-15]*

Als nächster Schritt wurde die Kernfärbung in Hämalaun nach Mayer für 5-10 Minuten durchgeführt und danach wurden die Schnitte in fließenden, sauberem Leitungswasser für 5-10 Minuten (alkalisch, also pH >7) „gebläut“ [Mulisch, Welsch, "Romeis, Mikroskopische Technik", 2010, S.214-15]. Daraufhin kam es zur Farbänderung von rot nach blau und zur Stabilisierung der Farbe durch die pH-Änderung [Mulisch, Welsch, "Romeis, Mikroskopische Technik", 2010, S.214-15].

Dann wurden die Schnitte für 1-5 Minuten in Eosin gegeben (Cytoplasmafärbung) und danach mit Aqua dest. kurz abgespült. Daraufhin wurden sie mit 70% Ethanol kurz abgespült und in aufsteigender Ethanolreihe 96% - 100% dehydriert (siehe Tab. 2) [Mulisch, Welsch, "Romeis, Mikroskopische Technik", 2010, S.214-15].

1.	96% Ethanol	1 Minute
2.	96% Ethanol	1 Minute
3.	100% Ethanol	2-5 Minuten
4.	100% Ethanol	2-5 Minuten

Tab. 2: *Übersicht HE-Färbung, Dehydrierung der Schnitte in aufsteigender Ethanolreihe [Mulisch, Welsch, "Romeis, Mikroskopische Technik", 2010, S.214-15]*

Nachdem die Schnitte durch Xylol aufgehellt worden waren und das Ethanol vollständig entfernt worden war, wurden sie nun mit einem xylollöslichen Eindeckmedium und einem Deckglas (Dauerpräparat) eingedeckt [Mulisch, Welsch, "Romeis, Mikroskopische Technik", 2010, S.214-15].

Diese Standardfärbung wurde vom Routinelabor nach Standardprotokollen des Institutes für Allgemeine Pathologie und Pathologische Anatomie der Technischen Universität München mit dem Gerät Tissue Stainer TST 44C der Firma Medite durchgeführt.

d) Immunhistochemie

Zur Quantifizierung der Mastzellen wurden immunhistochemische Färbungen der Schnitte durchgeführt. Die Färbung wurde nach dem Protokoll Nummer 372 (siehe unter Punkt 7.2) des Automaten BenchMark von der Firma Ventana mit dem ultraView Universal DAB Detection Kit angefertigt. Dieser Kit ist für die Verwendung in der In-vitro-Diagnostik bestimmt und ist ein indirektes, biotinfreies System zum Nachweis von Maus-IgG-, Maus-IgM- und Kaninchen-Primärantikörpern [Ventana Medical Systems, Ultra View™ Universal DAB Detection Kit, Product Catalog Number. 760-500, 2009].

Als primärer Antikörper wurde ein Mausantikörper [Monoclonal Mouse Anti-Human Mast Cell Tryptase primary antibody (Clone AA1; Dako, Carpinteria, CA, USA, Code

No. M 7052, Lot 033)], der gegen die humane Mastzelltryptase gerichtet ist, verwendet.

Nach folgender Methode wurden die an die humane Mastzelltryptase gebundenen Primärantikörper dargestellt:

Der ultraView Universal DAB Detection Kit weist spezifische Maus-Primärantikörper nach, die in paraffineingebetteten Gewebeschnitten an Antigene (humane Mastzelltryptase) gebunden sind [Ventana Medical Systems, Ultra View™ Universal DAB Detection Kit, Product Catalog Number. 760-500, 2009]. Der spezifische Antikörper wird durch einen HRP-markierten Sekundärantikörper (Ziege-Anti-Maus-IgM) lokalisiert [Ventana Medical Systems, Ultra View™ Universal DAB Detection Kit, Product Catalog Number. 760-500, 2009]. Der Komplex aus dem Primär- und Sekundärantikörper mit den daran gekoppelten Enzymen wird anschließend mit einem Wasserstoffperoxidsubstrat und einem 3,3'-Diaminobenzidin (DAB)-Tetrahydrochlorid-Chromogen behandelt, wobei das vorher lösliche und farblose Chromogen DAB durch Oxidation zu einem unlöslichen und farbigen Produkt führt [Linde 2006; Ventana Medical Systems, Ultra View™ Universal DAB Detection Kit, Product Catalog Number. 760-500, 2009]. Die Reaktionsprodukte präzipitieren am Ort der Entstehung und markieren so die Lage des gesuchten Antigens, der humanen Mastzelltryptase, im Gewebe [Linde 2006]. Diese dunkelbraunen Präzipitate sind dann unter dem Lichtmikroskop zu erkennen [Ventana Medical Systems, Ultra View™ Universal DAB Detection Kit, Product Catalog Number. 760-500, 2009].

3.2.4 Bestimmung der Mastzelltryptase und des eosinophilen kationischen Proteins

Von den Patienten wurde zu den jeweiligen Untersuchungen vor und nach Therapie venöses Blut in ein Serumröhrchen entnommen und anschließend bei 4°C für 10 Minuten bei 3000 Umdrehungen pro Minute zentrifugiert. Der Überstand (das Serum) wurde in ein Röhrchen überführt und bis zur weiteren Untersuchung der Proben bei – 80°C eingefroren. Diese eingefrorenen Serumproben wurden dann auf Trockeneis gelagert ins Allergologische Labor der Klinik für Dermatologie und Allergologie am

Biederstein transportiert und maschinell unter Nutzung des ImmunoCAP Systems (Phadia, Uppsala, Schweden) untersucht.

Folgende Reagenzien ImmunoCAP Tryptase Conjugate 50 (siehe Abb.12) und ImmunoCAP Eosinophilic Cationic Protein Conjugate 50 (siehe Abb.13) wurden zur jeweiligen Bestimmung der Mastzelltryptase und des eosinophilen kationischen Proteins verwendet [Phadia, ImmunoCAP Eosinophilic Cationic Protein Conjugate 50, 2010; Phadia, ImmunoCAP Tryptase Conjugate 50, 2010]. Diese beiden In-vitro-Testsysteme messen die Mastzelltryptase und das eosinophile kationische Protein quantitativ im Humanserum [Phadia, ImmunoCAP Eosinophilic Cationic Protein Conjugate 50, 2010; Phadia, ImmunoCAP Tryptase Conjugate 50, 2010].

ImmunoCAP Tryptase Conjugate 50 (Art. Nr. 10-9329-01)
--

(Fluoroenzymeimmunoassay)

Tryptase Conjugate 50

β-Galactosidase-anti-tryptase

(monoclonale Antikörper aus Maus)

Ca 3,5 µg/ml

Natriumazid 0,06%

Farbcode blau; 2,5 ml

Abb. 12: *ImmunoCAP Tryptase Conjugate 50 [Phadia, ImmunoCAP Tryptase Conjugate 50, 2010]*

ImmunoCAP Eosinophilic Cationic Protein Conjugate 50 (Art.Nr. 10-9321-01)

(Fluoroenzymeimmunoassay)

Eosinophilic Cationic Protein Conjugate 50

Anti-Eosinophilic Cationic Protein- β -Galactosidase

(monoclonale Maus-Antikörper)

Etwa 1,5 $\mu\text{g/ml}$

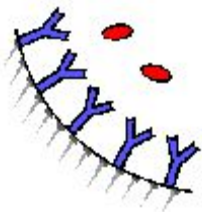
Natriumazid 0,05%

Farbcode blau; 2,5 ml

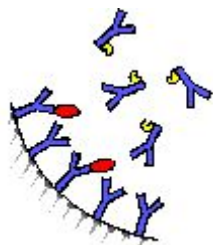
Abb. 13: *ImmunoCAP Eosinophilic Cationic Protein Conjugate 50 [Phadia, ImmunoCAP Eosinophilic Cationic Protein Conjugate 50, 2010]*

Nach folgender Methode der Fluoroenzymeimmunoassay wurden die beiden Parameter bestimmt:

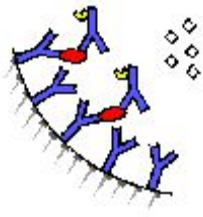
Bestimmung der Mastzelltryptase:



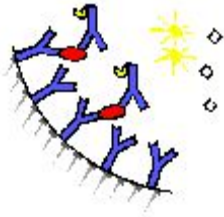
Anti-Tryptase-Antikörper, welches kovalent an die feste Phase gebunden sind, reagieren mit der Mastzelltryptase in den Patientenserumproben [Phadia, Testprinzip ImmunoCAP Tryptase, 2010].



Nach dem Waschen werden enzymmarkierte Antikörper gegen die Mastzelltryptase hinzugegeben, um einen Komplex zu bilden [Phadia, Testprinzip ImmunoCAP Tryptase, 2010].



Nach der Inkubation werden ungebundene enzymmarkierte-Anti-Tryptase-Antikörper abgewaschen und der gebundene Komplex wird dann mit einem Entwicklerreagenz inkubiert [Phadia, Testprinzip ImmunoCAP Tryptase, 2010].



Nach Abstoppen der Reaktion wird die Fluoreszenz des Eluats gemessen. Die Fluoreszenz verhält sich direkt proportional zur Tryptase-Konzentration in der Serumprobe. Zur Auswertung der Testergebnisse wird das Signal für die Patientenproben mit Hilfe der Eichkurve in Konzentrationen umgerechnet [Phadia, Testprinzip ImmunoCAP Tryptase, 2010].

Dasselbe gerade aufgezeigte Prinzip galt auch für die Bestimmung des eosinophilen kationischen Proteins [Phadia, Testprinzip ImmunoCAP ECP, 2010].

3.2.5 Medikamentöse Therapie

Die Patienten erhielten eine medikamentöse Standardtherapie gemäß den bestehenden Empfehlungen. Durch die Studie wurde weder die Behandlung, noch die Anzahl von notwendigen endoskopischen Untersuchungen und Entnahmen von Gewebeproben verändert. Die Patienten erhielten zunächst vor histologischer Sicherung der Eosinophilen Ösophagitis eine Therapie mit Protonenpumpenhemmern in doppelter Standarddosierung (Pantoprazol 40mg für zwei Wochen zweimal täglich). Nach histologischer Sicherung der Eosinophilen Ösophagitis wurde für drei Monate eine topische Steroidtherapie mit Fluticason in geschluckter Form (500µg zweimal täglich) eingeleitet. Anschließend folgte zur Verlaufsbeurteilung die Follow-up-Untersuchung (Visite) (siehe Punkt 3.1.3).

3.2.6 Mikroskopische Auswertung

Die angefertigten Schnitte (siehe Punkt 3.2.3) wurden mit dem Lichtmikroskop [Olympus BH-2, magnification 400x, area of microscopic field 0.5 mm² (Hamburg, Germany)] ausgewertet. Die Anzahl der eosinophilen Granulozyten wurde in den HE-gefärbten Schnitten der Gewebeproben des proximalen, mittleren und distalen Ösophagus pro HPF ausgezählt. Die fünf höchst gezählten Werte der eosinophilen Granulozyten pro HPF wurden in die Auswertung aufgenommen. Analog dazu wurden die fünf am stärksten mit Mastzellen infiltrierten HPFs bei den immunhistochemisch gefärbten Schnitten ausgezählt.

3.2.7 Datenverarbeitung und Statistik

Die Dateneingabe und –verarbeitung erfolgte mittels Excel-Software (Microsoft, Richmond, VA, USA). Für die quantitative Analyse wurden Mittelwerte und die Standardabweichung berechnet, für die qualitative Analyse zogen wir relative und absolute Häufigkeiten heran. Zum Vergleich der quantitativen Daten vor und nach der Therapie wurde der T-Test für gepaarte Stichproben ausgeführt und 95%-Konfidenzintervalle für die mittlere Differenz präsentiert. Die Assoziation zwischen den quantitativen Ergebnissen wurde anhand des Spearman's Korrelationskoeffizient abgeschätzt. Für jeden Test wurde ein zweiseitiges Signifikanzniveau von 5% festgesetzt.

Alle statistischen Analysen wurden über IBM SPSS Statistics for Windows version 20.0 (IBM Corp (2011), Armonk, NY, USA) und R Version 2.15.1 (R core team (2012), Vienna, Austria) ausgeführt.

4 Ergebnisse

4.1 Patientencharakteristika

Insgesamt wurden 24 Patienten zur Beurteilung für eine mögliche Studieneignung gescreent. Davon lehnten vier Patienten die Teilnahme an der Studie ab. Fünf von den noch 20 Patienten hatten in der durchgeführten endoskopischen und anschließend histopathologischen Untersuchung weniger als 15 eosinophile Granulozyten pro HPF und konnten somit nicht in die Studie eingeschlossen werden, da die Diagnose einer Eosinophilen Ösophagitis nicht sicher gestellt werden konnte. Die restlichen 15 Patienten erfüllten die für die Studie notwendigen Einschlusskriterien (siehe Punkt 3.1.1). Bei diesen Probanden trafen keine der genannten Ausschlusskriterien (siehe Punkt 3.1.2) zu. Alle 15 aufgenommenen Patienten schlossen die Studie ab (siehe Abb.14).

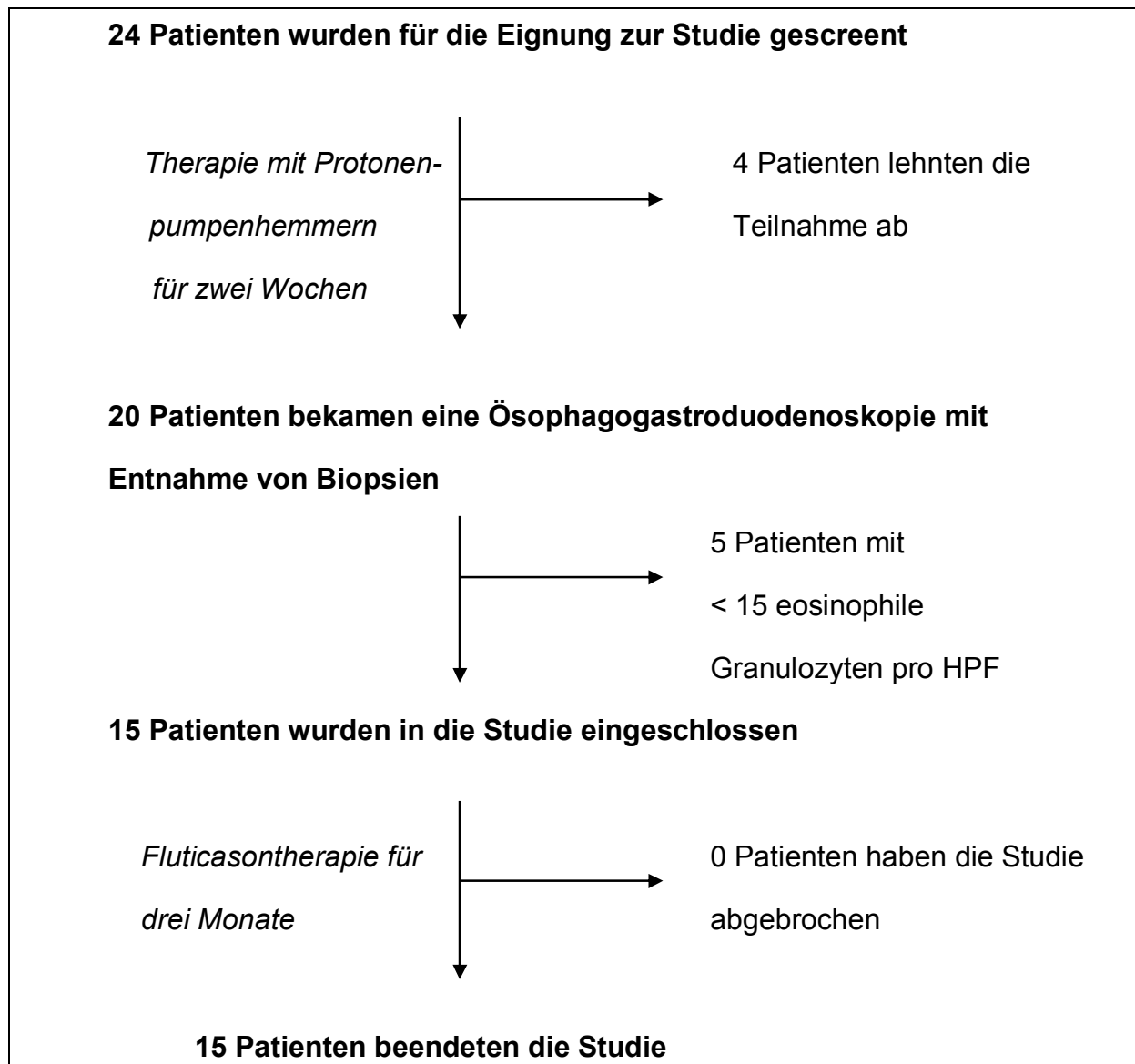


Abb. 14: *Protokoll des Studienverlaufs*

14 von 15 der in die Studie eingeschlossenen Patienten (93%) waren männlich, davon im Mittel 35 Jahre alt. Alle waren kaukasischer Herkunft. Die Dauer der Symptomatik betrug bei Studienbeginn durchschnittlich sechs Jahre. Acht der 15 Patienten (53%) wiesen eine positive Anamnese für Erkrankungen aus dem atopischen Formenkreis (Asthma bronchiale, allergische Rhinitis, allergische Konjunktivitis, Neurodermitis) auf. Von den acht Atopikern hatten alle eine allergische Rhinitis, einer davon jeweils zusätzlich Asthma bronchiale und Neurodermitis. Neun Patienten (60%) zeigten anamnestisch Nahrungsmittelallergien auf. Sieben der in die

Studie aufgenommenen Patienten waren sowohl Atopiker als auch Nahrungsmittelallergiker.

Bezüglich der klinischen Symptomatik berichteten 73% der Patienten von Schluckbeschwerden, 40% von Sodbrennen, 13% von retrosternalen Schmerzen und 33% von Bolusimpaktierungen. Sechs von den 15 in die Studie eingeschlossenen Patienten wiesen in den endoskopischen Untersuchungen des Ösophagus Längsfurchen, acht zirkuläre Ringbildungen, drei weißliche Beläge und ein Patient eine Striktur auf. Eine Übersicht der spezifisch demographischen und klinischen Charakteristika unserer Patienten wird in der Tabelle 3 zusammenfassend aufgezeigt.

Charakteristika	n=15
Alter (Jahre), Durchschnittswert (Standardabweichung)	35 (11)
männlich	14 (93%)
Kaukasischer Herkunft	15 (100%)
Atopien (Asthma bronchiale, allergische Rhinitis, allergische Konjunktivitis, Neurodermitis)	8 (53%)
Nahrungsmittelallergie	9 (60%)
Dauer der Symptomatik (Jahre), Durchschnittswert (Standardabweichung)	6 (3)
Klinische Symptome	
Schluckbeschwerden	11 (73%)
Sodbrennen	6 (40%)
Retrosternale Schmerzen	2 (13%)
Anamnestisch Bolusimpaktion von Nahrungsbestandteilen	5 (33%)

Endoskopischer Befund	
Längsfurchen	6 (40%)
Zirkuläre Ringbildung	8 (53%)
Weißer Beläge	3 (20%)
Strikturen	1 (1%)

Tab. 3: *Demographische und krankheitsspezifische Charakteristika der Patienten*

4.2 Histologie und Klinik

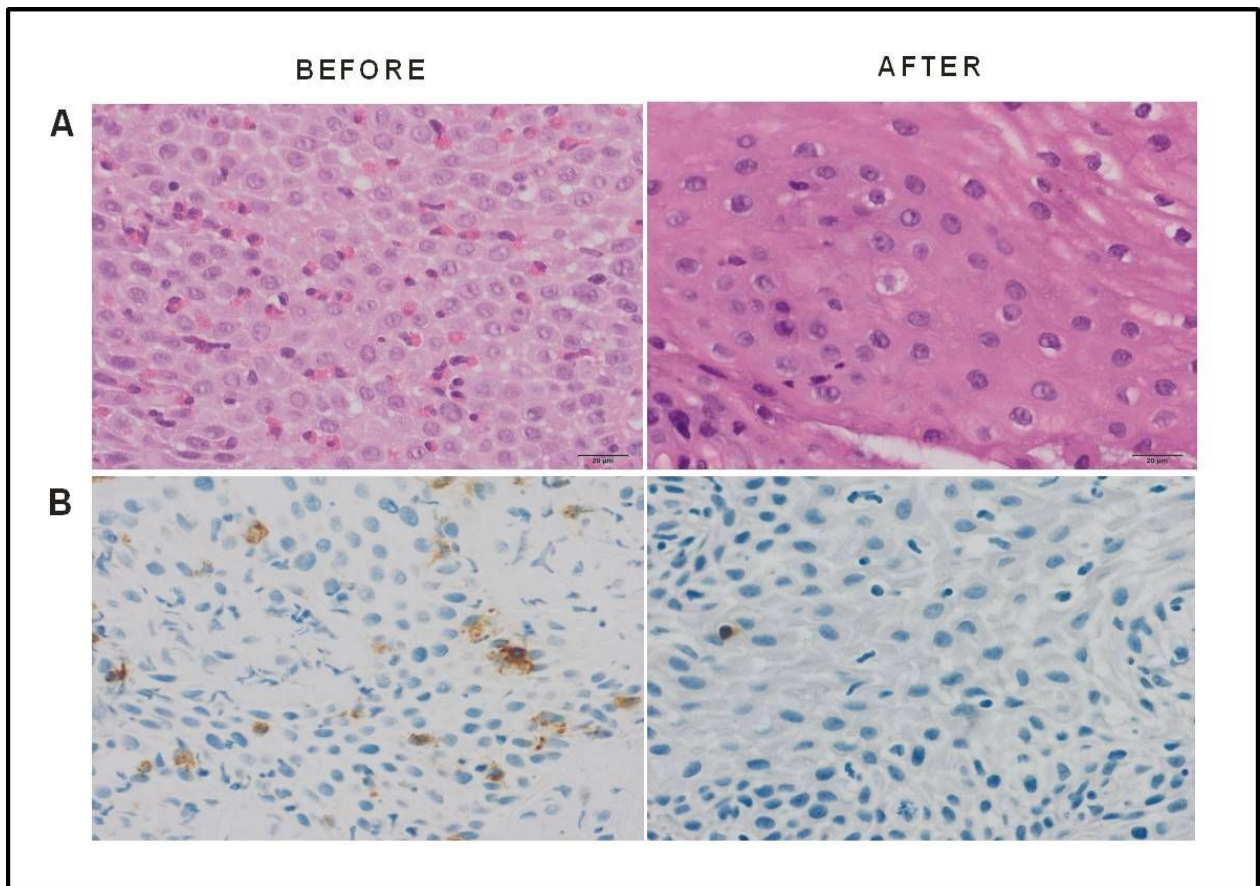
Unter der dreimonatigen topischen Fluticasontherapie nahmen die maximalen Werte der eosinophilen Granulozyten pro HPF (von 68.1 auf 30.1; $p=0.001$) und die Durchschnittswerte der eosinophilen Granulozyten pro HPF (von 42.2 auf 16.2; $p=0.004$) in den ösophagealen Gewebeproben signifikant ab. Analog dazu sanken auch die Maxima der Mastzellen pro HPF (von 19.3 auf 7.7; $p<0.001$) und die durchschnittlichen Werte der Mastzellen pro HPF (von 13.9 auf 5.1; $p=0.001$) (siehe Tab.4 und Abb.15). Des Weiteren zeigte sich eine signifikante Reduktion der Punktzahl des Symptomfragebogens vor und nach der dreimonatigen Fluticasontherapie von 34.5 auf 19.9 Punkte ($p<0.001$, siehe Tab. 4).

	Vor Therapie	Nach Therapie	p-Wert ^a	95%- Konfidenzinter- vall der Differenz ^a
Histologie				
Mittelwert eosinophile Granulozyten pro HPF	42.2 ± 24.6	16.2 ± 19.4	0.004	9.5 bis 42.6
Maximum eosinophile Granulozyten pro HPF	68.1 ± 31.6	30.1 ± 33.4	0.001	18.4 bis 57.5
Mittelwert Mastzellen pro HPF	13.9 ± 6.6	5.1 ± 5.7	0.001	4.2 bis 13.4
Maximum Mastzellen pro HPF	19.3 ± 9.0	7.7 ± 7.6	<0.001	6.1 bis 17.0
Symptome				
Fragebogenpunktzahl (0-50 Punkte)	34.5 ± 17.5	19.9 ± 17.8	<0.001	7.9 bis 21.1
Serum				
Eosinophiles kationisches Protein (µg/l)	15.6 ± 17.4	5.5 ± 4.5	0.024	1.6 bis 18.7
Mastzelltryptase (µg/l)	4.6 ± 1.4	3.8 ± 1.4	0.029	0.1 bis 1.6

Hinweis: Werte in der Spalte *vor* und *nach Therapie* werden als Mittelwert ± Standardabweichung angegeben.

^a T-Test (bei gepaarten Stichproben)

Tab. 4: *Veränderungen der Histologie, der Symptome und der Serum-Marker vor und nach dreimonatiger Fluticasontherapie bei den Studienpatienten*



- A. HE-Färbung:** Vor Therapie zeigte sich eine erhöhte Anzahl an eosinophilen Granulozyten pro HPF, nach Therapie normalisierte sich die Anzahl der eosinophilen Granulozyten pro HPF.
- B. Immunhistochemische Färbung gegen die Mastzelltryptase:** Vor Therapie zeigten sich vermehrt Mastzellen pro HPF, nach Therapie normalisierte sich die Anzahl der Mastzellen pro HPF.

Abb. 15: *Histologischer Befund vor und nach dreimonatiger Fluticasontherapie bei einem Patienten mit Eosinophiler Ösophagitis (repräsentativ für die in die Studie eingeschlossenen Patienten)*

Die Mittelwerte der eosinophilen Granulozyten pro HPF und die der Mastzellen pro HPF zeigten sowohl vor, als auch nach der Therapie eine statistisch signifikante, deutlich positive Korrelation (vor Therapie: $r=0.75$; $p=0.001$; nach Therapie: $r=0.92$; $p<0.001$).

Wir beobachteten keinen statistisch signifikanten Zusammenhang zwischen der durchschnittlichen Anzahl der eosinophilen Granulozyten pro HPF und den klinischen

Symptomen vor beziehungsweise nach der Therapie (vor Therapie: $r=-0.24$, $p=0.390$; nach Therapie: $r=-0.20$, $p=0.477$). Auch konnte keine Korrelation zwischen der durchschnittlichen Anzahl der Mastzellen pro HPF und der Klinik festgestellt werden (vor Therapie: $r=-0.15$, $p=0.597$; nach Therapie: $r=-0.15$, $p=0.593$).

4.3 Serummarker eosinophiles kationisches Protein und Mastzelltryptase

Die im Serum gemessenen Werte des eosinophilen kationischen Proteins zeigten unter der dreimonatigen topischen Steroidtherapie einen signifikanten Abfall von 15.6 auf 5.5 $\mu\text{g/l}$ ($p=0.024$; siehe Tab.4). Wir beobachteten unter der Fluticasontherapie bei 13 von 15 Patienten eine gleichsinnige Veränderung der gemessenen Werte des eosinophilen kationischen Proteins im Serum und der Anzahl der ausgezählten eosinophilen Granulozyten pro HPF in den Gewebeproben. Dabei nahm der Mittelwert der eosinophilen Granulozyten pro HPF bei 11 der 13 Patienten analog dem Serum-Wert des eosinophilen kationischen Proteins unter der topischen Steroidtherapie ab. Bei den übrigen zwei Patienten stiegen die beiden Werte trotz Therapie gleichsinnig an (siehe Abb. 16 und 17).

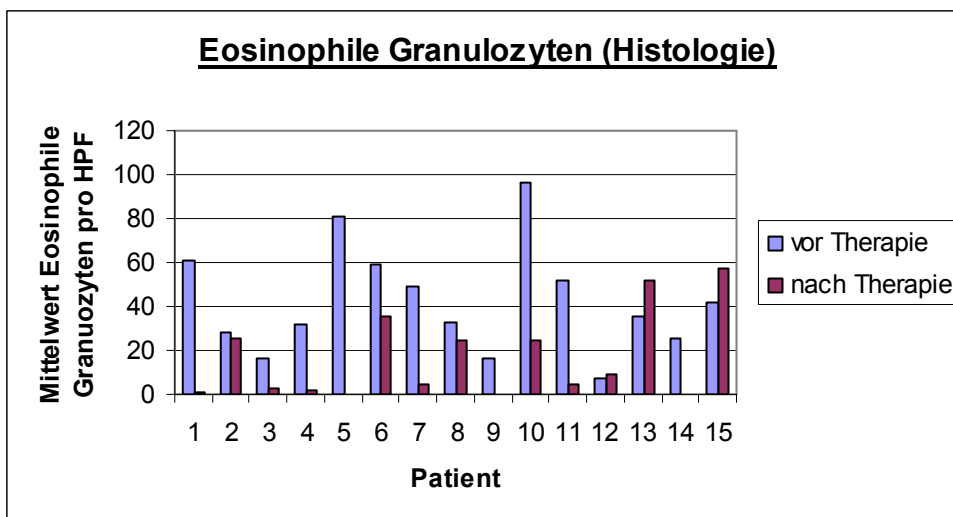


Abb. 16: Mittelwert eosinophile Granulozyten pro HPF (Histologie) vor und nach Therapie

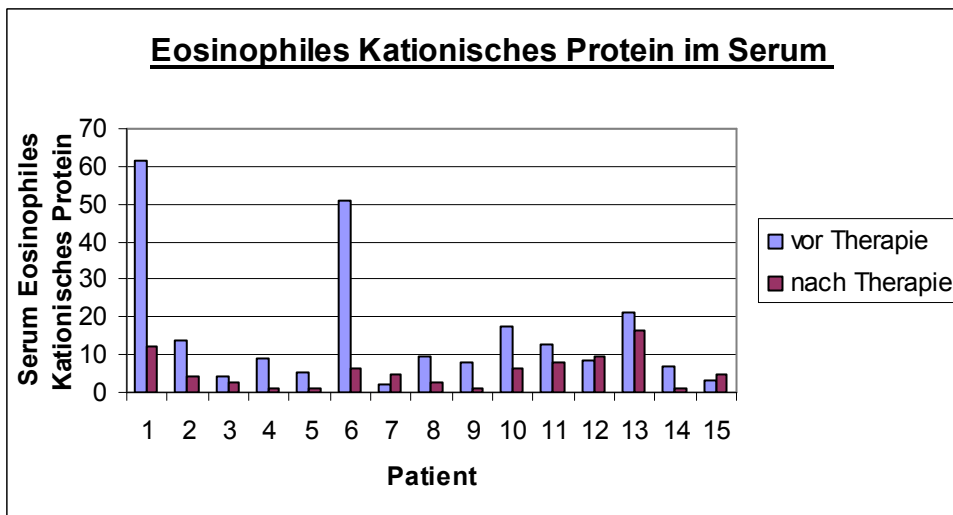


Abb. 17: Serum-Werte des eosinophilen kationischen Proteins in µg/l vor und nach Therapie

Zwischen dem im Serum gemessenen Wert des eosinophilen kationischen Proteins und dem Mittelwert der eosinophilen Granulozyten pro HPF vor Therapie wurde eine schwach positive, nicht statistisch signifikante Korrelation ($r=0.35$; $p=0.208$) beobachtet. Nach der Therapie konnte zwischen den beiden genannten Werten ein positiver, statistisch signifikanter Zusammenhang ($r=0.54$; $p=0.038$) aufgezeigt werden (siehe Abb. 18).

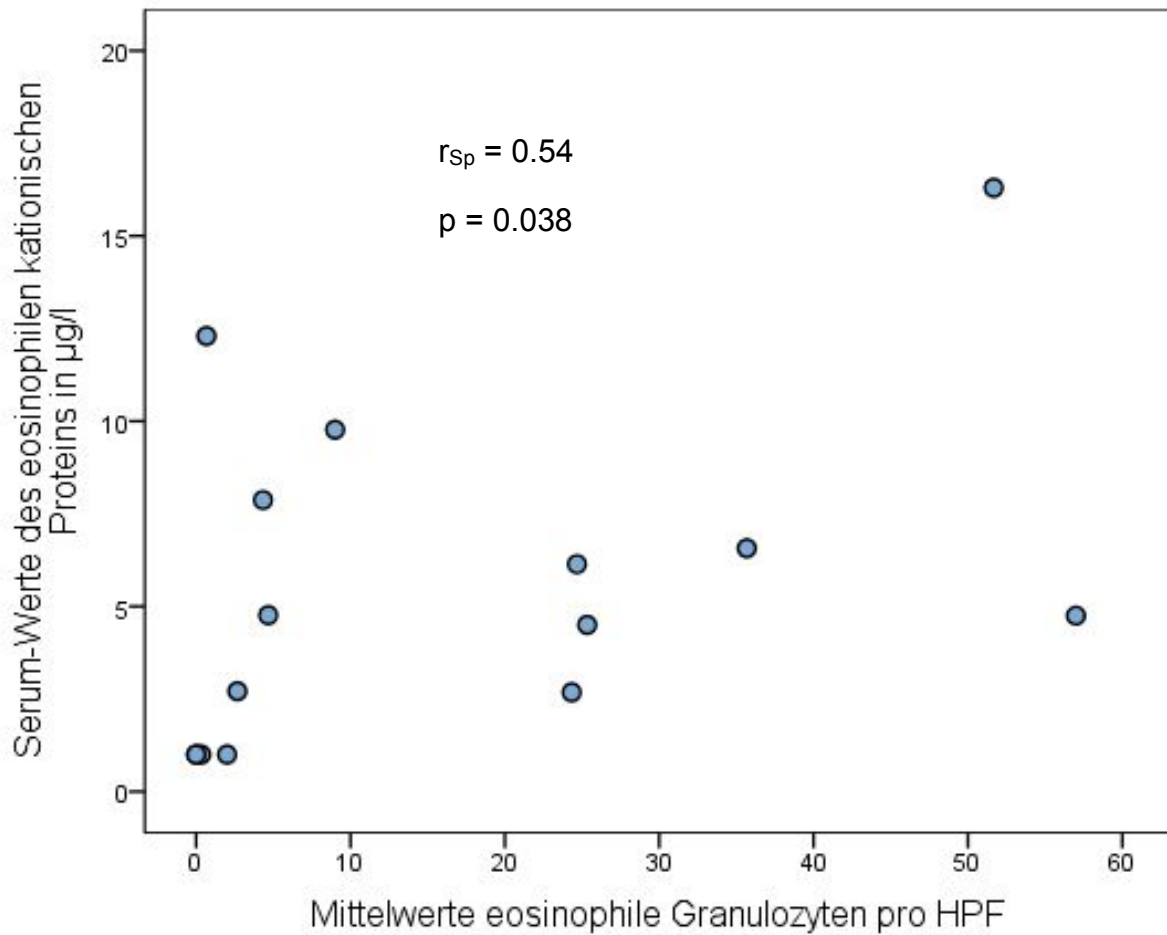


Abb. 18: Streudiagramm Serum-Werte des eosinophilen kationischen Proteins in µg/l und Mittelwert eosinophile Granulozyten pro HPF nach Therapie bei allen Patienten

Des Weiteren zeigte sich unter der dreimonatigen Fluticasontherapie ein signifikanter Abfall der Serum-Mastzelltryptase (von 4.6 auf 3.8 µg/l; $p=0.029$; siehe Tab.4). Bei zehn von 15 Patienten beobachteten wir eine gleichsinnige Veränderung der im Serum gemessenen Mastzelltryptase und der histologisch gezählten Durchschnittswerte der Mastzellen pro HPF (siehe Abb. 19 und 20). Bei neun von den zehn Patienten sanken beide Werte unter der Fluticasontherapie, bei einem Patienten stiegen sie trotz Therapie gleichsinnig (siehe Abb. 19 und 20) an. Bei acht von 15 Patienten entwickelten sich die Werte der Mastzelltryptase im Serum und die Anzahl der eosinophilen Granulozyten pro HPF in den Gewebeproben unter der topischen Steroidtherapie gleichsinnig (siehe Abb. 20 und 16).

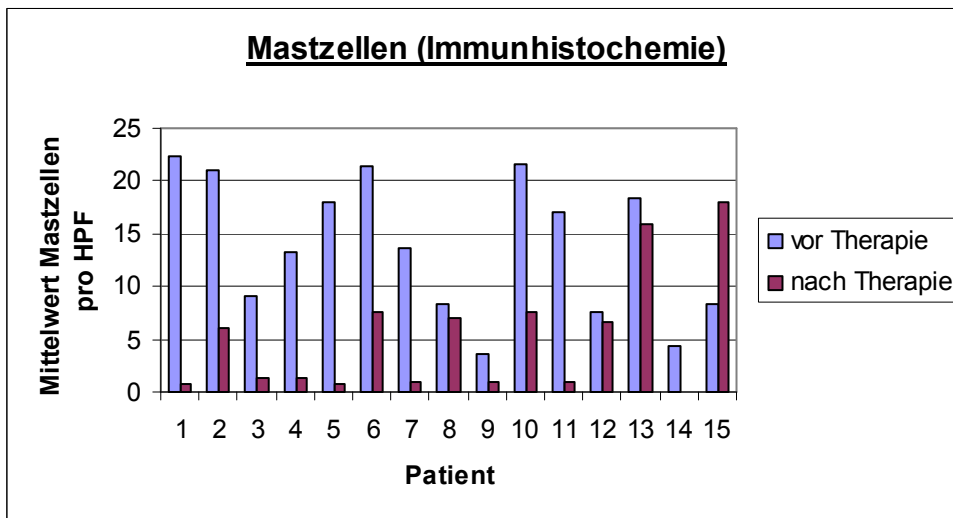


Abb. 19: Mittelwert Mastzellen pro HPF (Immunhistochemie) vor und nach Therapie

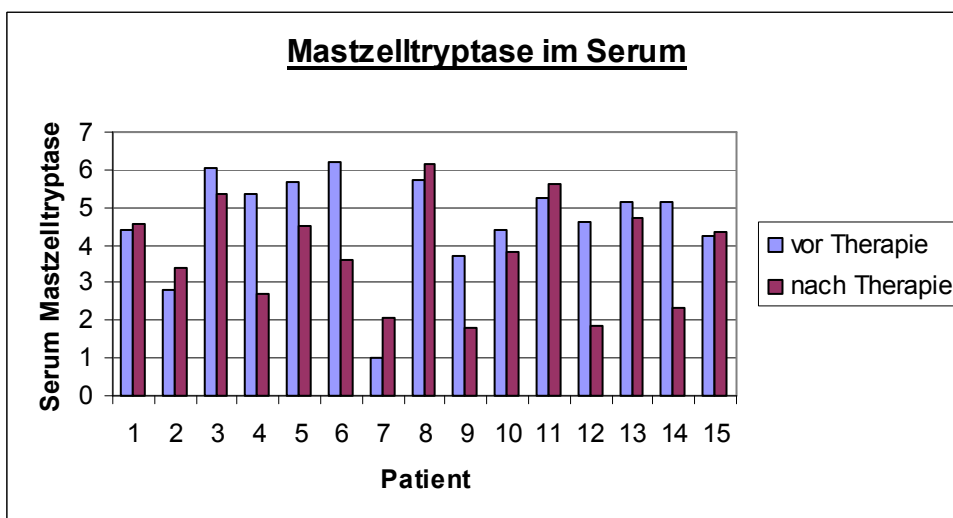


Abb. 20: Serum-Mastzelltryptase in µg/l vor und nach Therapie

Die Serum-Mastzelltryptase und die durchschnittliche Anzahl der Mastzellen pro HPF zeigten sowohl vor, als auch nach der Therapie keinen statistisch signifikanten Zusammenhang (vor Therapie: $r=0.02$; $p=0.955$; nach Therapie: $r=0.18$; $p=0.513$; siehe Abb. 21). Die Serum-Mastzelltryptase und die durchschnittliche Anzahl der eosinophilen Granulozyten pro HPF zeigten ebenfalls keine statistisch signifikante Korrelation (vor Therapie: $r=0.05$; $p=0.864$; nach Therapie: $r=0.20$; $p=0.482$).

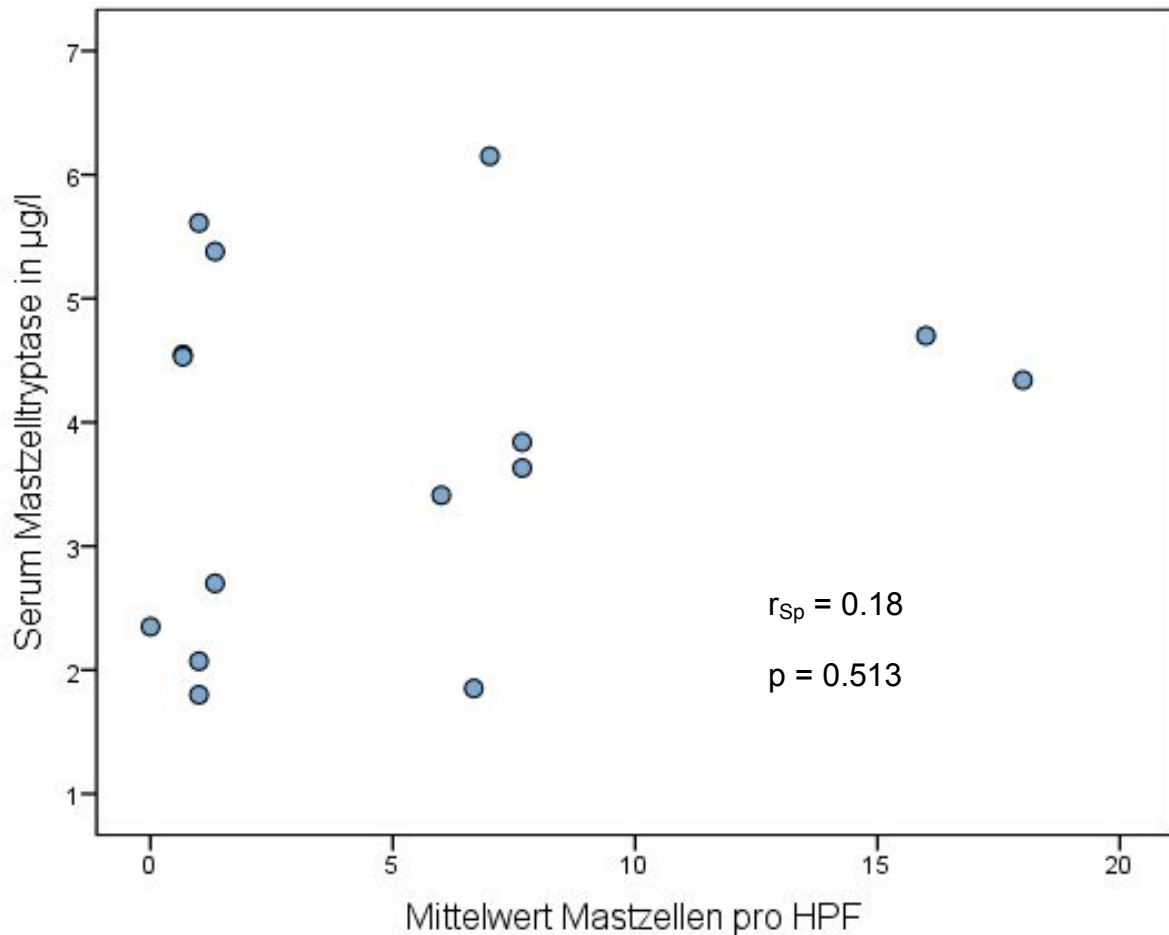


Abb. 21: Streudiagramm Serum Mastzelltryptase in µg/l und Mittelwert Mastzellen pro HPF nach Therapie bei allen Patienten

4.4 Ergebnisse der Patienten mit atopischer Diathese und Nahrungsmittelallergien

Es erfolgte zudem eine separate Analyse der Untergruppen von Atopikern und Nahrungsmittelallergikern, bzw. Nicht-Atopikern und Nicht-Nahrungsmittelallergikern.

Zwischen den im Serum gemessenen Werten des eosinophilen kationischen Proteins und den Mittelwerten der eosinophilen Granulozyten pro HPF wurde bei den Patienten mit atopischer Vorerkrankung vor der Therapie eine schwach positive, jedoch nicht statistisch signifikante Korrelation ($r=0.29$; $p=0.444$) beobachtet. Nach der dreimonatigen Fluticasontherapie konnte ein deutlich positiver, statistisch signifikanter Zusammenhang zwischen beiden Werten ($r=0.69$; $p=0.039$) aufgezeigt werden (siehe Abb.22).

Die Serum-Mastzelltryptase wies sowohl vor, als auch nach Therapie keinen statistisch signifikanten Zusammenhang zu den durchschnittlichen Werten der Mastzellen pro HPF (vor Therapie: $r=0.38$; $p=0.308$; nach Therapie: $r=0.28$; $p=0,470$) auf.

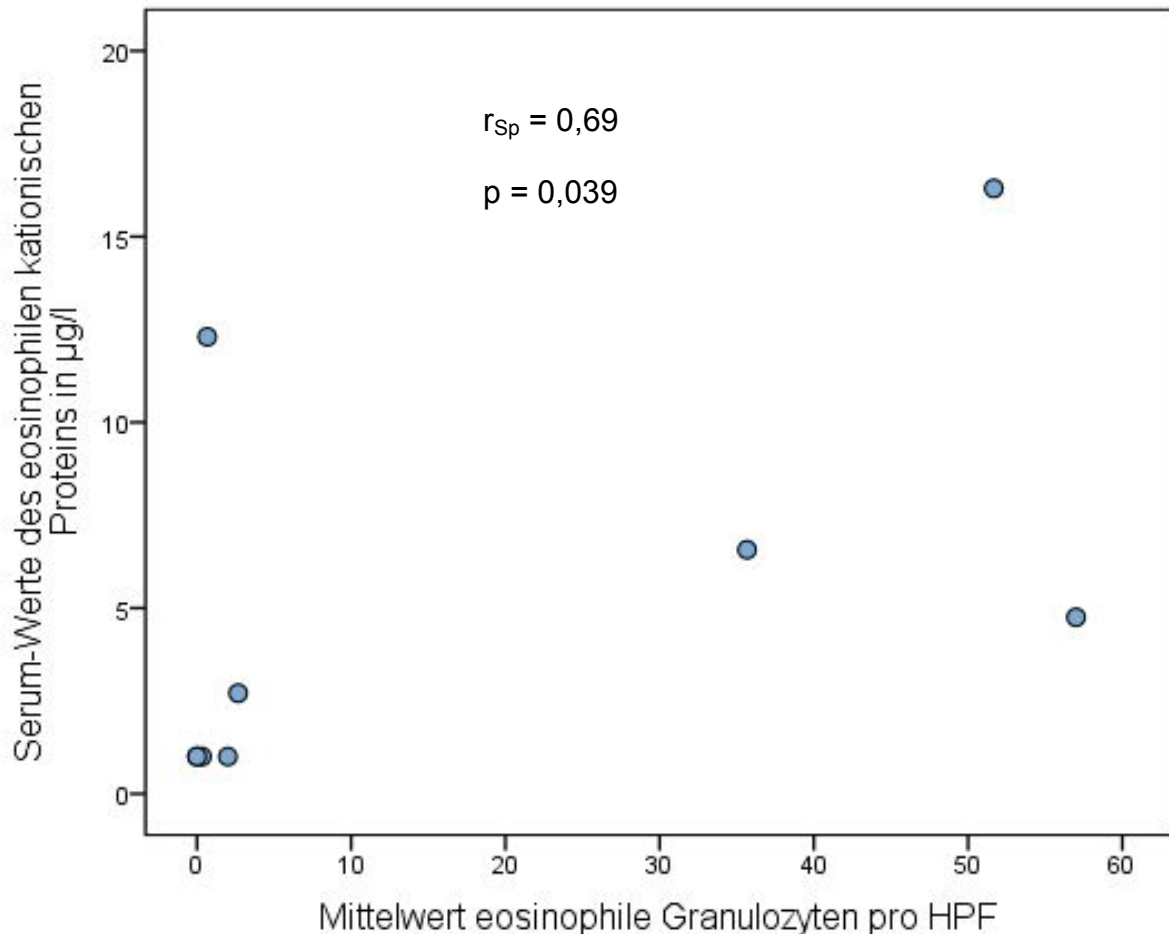


Abb. 22: Streudiagramm Serum-Werte des eosinophilen kationischen Proteins in µg/l und Mittelwert eosinophile Granulozyten pro HPF nach Therapie bei Atopikern

Auch bei den Nahrungsmittelallergikern stellte sich nach der Therapie ein statistisch signifikanter positiver Zusammenhang ($r=0.69$; $p=0.039$) zwischen den Serum-Werten des eosinophilen kationischen Proteins und den Mittelwerten der eosinophilen Granulozyten pro HPF (siehe Abb.23) dar. Vor der Therapie zeigte sich hingegen auch keine signifikante Korrelation zwischen den beiden Werten ($r=0.17$;

p=0.668). Auch zwischen den im Serum gemessenen Mastzelltryptase-Werten und den Mittelwerten der Mastzellen pro HPF vor bzw. nach Therapie bestand kein statistisch signifikanter Zusammenhang (vor Therapie: $r=0.18$; $p=0.637$; nach Therapie: $r=0.31$; $p=0.417$).

Sowohl bei den Nicht-Atopikern, als auch bei den Nicht-Nahrungsmittelallergikern zeigten sich zwischen dem Serum-Wert des eosinophilen kationischen Proteins und dem Mittelwert der eosinophilen Granulozyten pro HPF, sowie dem Serum-Mastzelltryptase-Wert und dem Mittelwert der Mastzellen pro HPF, vor und nach Therapie keine statistisch signifikante Korrelation.

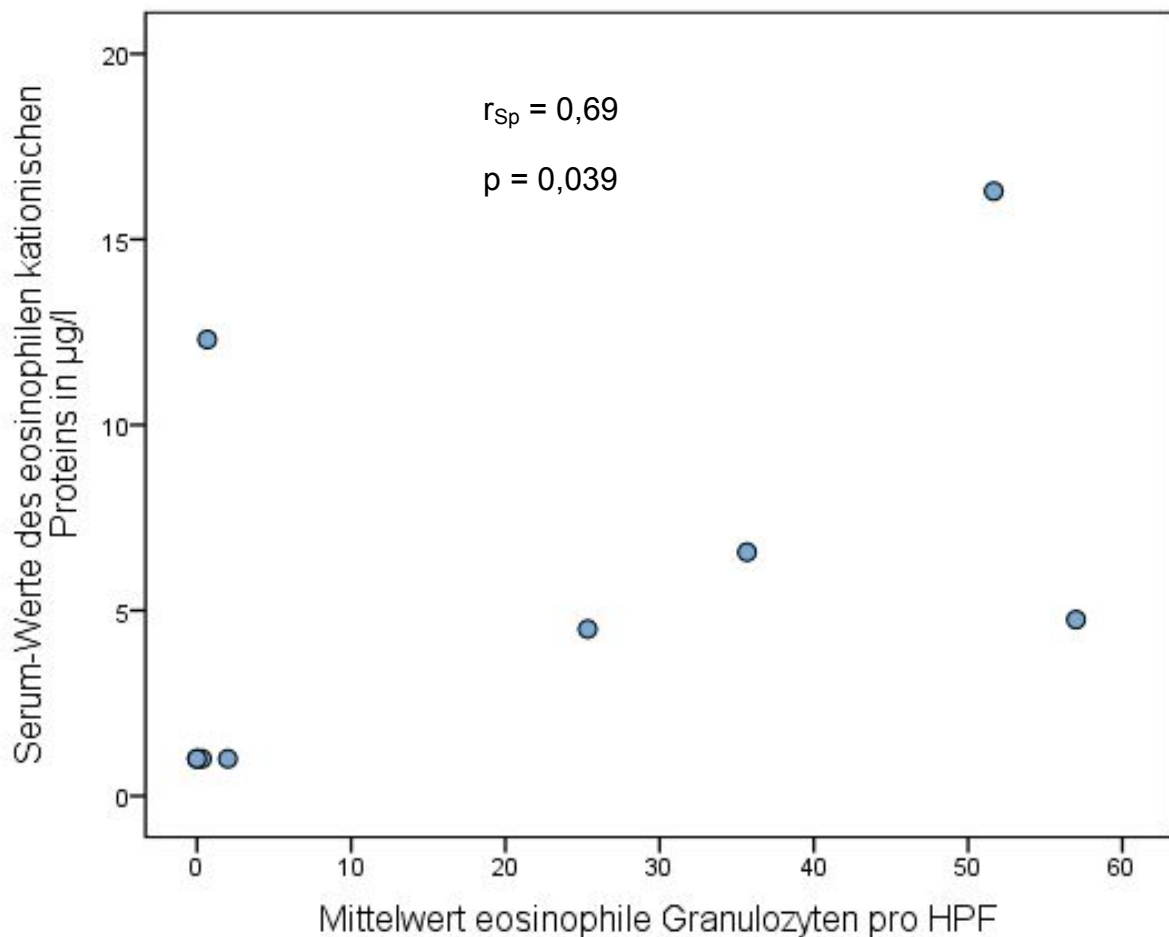


Abb. 23: Streudiagramm Serum-Werte des eosinophilen kationischen Proteins in $\mu\text{g/l}$ und Mittelwert eosinophile Granulozyten pro HPF nach Therapie bei Nahrungsmittelallergikern

5 Diskussion

Die Ergebnisse der vorliegenden Arbeit zeigen, dass sich das eosinophile kationische Protein, welches im Serum der Patienten gemessen wurde, als nichtinvasiver Marker zur Beurteilung der Wirksamkeit einer topischen Steroidtherapie bei Eosinophiler Ösophagitis eignet. Dagegen scheint die Mastzelltryptase dem eosinophilen kationischen Protein als Serummarker bei der Eosinophilen Ösophagitis unterlegen zu sein. Heutzutage wird ein Therapieerfolg bei der Eosinophilen Ösophagitis in der Regel durch eine Besserung des klinischen Beschwerdebildes und des histologischen Befunds, insbesondere durch eine Reduktion der Anzahl der eosinophilen Granulozyten pro HPF, welche das Epithel des Ösophagus bei dieser Erkrankung vermehrt infiltrieren, kontrolliert. Aufgrund der naheliegenden Gutartigkeit der Erkrankung sollte das Therapieziel der Symptomkontrolle an erster Stelle stehen. Bei jedoch bekannten Folgeschäden (Motilitätsstörungen und Stenosierungen) ist dennoch eine nichtinvasive Verlaufsbeurteilung mittels Serummarkern sehr sinnvoll.

In unserer Studie beobachteten wir eine statistisch signifikante Reduktion der eosinophilen Granulozyten pro HPF im Epithel des Ösophagus nach einer dreimonatigen topischen Steroidtherapie mit Fluticason. Unsere Ergebnisse stimmen mit vielen bisherig durchgeführten Studien überein, in denen dadurch aufgezeigt werden konnte, dass gerade eine topische Steroidtherapie eine sehr effektive Therapieoption zur Behandlung einer Eosinophilen Ösophagitis ist [Alexander, Jung et al. 2012; Konikoff, Noel et al. 2006; Schaefer, Fitzgerald et al. 2008; Straumann, Salvetti et al. 2008]. Wenn vorhanden, sollten bei der Gewebeentnahme in der endoskopischen Untersuchung vor allem die weißen Auflagerungen biopsiert werden, weil diese oftmals mit den inhomogen vorkommenden eosinophilen Infiltraten korrelieren [Gonsalves, Policarpio-Nicolas et al. 2006; Straumann, Salvetti et al. 2008]. Weiterhin wird empfohlen, die Biopsien unter einer zuvor durchgeführten standardisierten säuresupprimierten Therapie durchzuführen, um eine Eosinophile Ösophagitis in erster Linie von einer Gastroösophagealen Refluxerkrankung abzugrenzen, welche differentialdiagnostisch in Betracht kommen kann [Dellon 2014; Straumann, Salvetti et al. 2008]. Jedoch arrangieren sich Patienten oftmals bereits

sehr gut mit Ihren persistierenden Schluckbeschwerden durch Umstellung der Ess- und Lebensgewohnheiten [Straumann, Salvetti et al. 2008], sodass sie aus den ärztlichen Kontrollen verschwinden. Sie entwickeln Ausweichstrategien, indem sie trockene und faserige Speisen (z. B. Trockenreis) vermeiden, langsam essen, die Nahrung lange kauen und viel dazwischen trinken [Straumann, Salvetti et al. 2008]. Dennoch gibt es mehrere Gründe, warum eine Therapie der Eosinophilen Ösophagitis indiziert ist [Straumann 2012; Straumann, Salvetti et al. 2008]. So können hierdurch Bolusimpaktierungen mit anschließender notfallmäßiger endoskopischer Intervention und deren damit verbundenen Risiken reduziert werden [Straumann 2012; Straumann 2014; Straumann, Salvetti et al. 2008; von Arnim, Malferttheiner 2014]. Des Weiteren geht man davon aus, dass durch eine Therapie die durch die chronische Entzündung hervorgerufenen Spätschäden und Funktionsstörungen des Ösophagus verhindert werden können [Straumann 2012; Straumann 2014; Straumann, Salvetti et al. 2008; von Arnim, Malferttheiner 2014]. Ein weiterer Grund zur Indikation einer Therapie besteht in der Verbesserung der Lebensqualität der Patienten durch die Linderung der Schluckbeschwerden [Straumann 2012; Straumann 2014; von Arnim, Malferttheiner 2014].

Als Medikamente werden topische Kortikosteroide, wie Fluticason oder Budesonid, als Therapie der Wahl für acht Wochen empfohlen [Straumann, Salvetti et al. 2008; von Arnim, Malferttheiner 2014]. Diese führen in der Regel zur Besserung der klinischen Symptome und zur Remission der Entzündung und des histologischen Befundes [Konikoff, Noel et al. 2006; Straumann, Salvetti et al. 2008; von Arnim, Malferttheiner 2014]. Diese Wirksubstanzen werden nicht inhaliert, sondern geschluckt [Straumann, Salvetti et al. 2008; von Arnim, Malferttheiner 2014]. Meist kommt es innerhalb von ein paar Tagen zu einer deutlichen Besserung der Beschwerden [Straumann, Salvetti et al. 2008]. Unklar ist bisher weiterhin die Durchführung, Dauer und Dosierung der Erhaltungstherapie. Eine neue Studie von Miehle et al. untersuchte das topische Kortikosteroid Budesonid in zwei neuen Darreichungsformen, wie oral lösliche Tabletten oder visköse Suspensionen [Miehle, Hruz et al. 2014]. Eine histologische Remission wurde in 100% unter 14-tägiger Therapie mit oral lösliche Tabletten zweimal 1mg täglich erreicht, 94% mit zweimal 2mg täglich und 93% unter Therapie mit visköser Suspension [Miehle, Hruz et al. 2014]. Die Phase III Studie ist in nächster Zukunft geplant und die positiven

Ergebnisse erwecken viele Hoffnungen auf ein für die noch eher junge Erkrankung zugelassenes und „maßgeschneidertes“ Medikament.

Neben dem für die Eosinophile Ösophagitis sehr typischen histologischen Befund mit mehr als 15 eosinophile Granulozyten pro HPF, basiert die Diagnosestellung und Verlaufsbeurteilung einer Eosinophilen Ösophagitis unter Therapie auch auf der klinischen Symptomatik der Patienten [Furuta, Liacouras et al. 2007; Liacouras, Furuta et al. 2011; Ravi, Talley et al. 2011]. Diese ist vom Alter des Patienten abhängig [Straumann, Salvetti et al. 2008]: Das Leitsymptom bei erwachsenen Patienten ist die Dysphagie (93%) [Destek, Onur Gul et al. 2014; Sgouros, Bergele et al. 2006]. Als zweithäufigstes Symptom werden rezidivierende Nahrungsbolusimpaktationen in der Speiseröhre (62%) angegeben, welche von leichtem Würgen bis zu einer kompletten Obstruktion reichen können [Destek, Onur Gul et al. 2014; Sgouros, Bergele et al. 2006]. Circa 20% der Patienten klagen zusätzlich über retrosternale Schmerzen oder refluxartige und dyspeptische Beschwerden [Sgouros, Bergele et al. 2006]. Diese Beschwerdesymptomatik erfassten wir in unserer Studie mit einem symptom-orientierten Fragebogen vor und nach der dreimonatigen Steroidtherapie mit Fluticason. Wir beobachteten unter der Therapie eine signifikante Reduktion der Beschwerden gemessen am standardisierten Fragebogen. Trotzdem konnte sowohl vor als auch nach der Therapie keine statistisch signifikante Korrelation zwischen der Fragebogenpunktzahl und den histologischen Befunden (eosinophile Granulozyten pro HPF bzw. Mastzellen pro HPF) aufgezeigt werden. Darin stimmen unsere Ergebnisse mit vorigen Studien überein, worin ähnliche Ergebnisse dargestellt wurden [Baxi, Gupta et al. 2006; Pentiu, Putnam et al. 2009]. Auch wenn in anderen Studien ein positiver Zusammenhang gefunden werden konnte [Aceves, Newbury et al. 2010; Peterson, Thomas et al. 2010], müssen doch die gemessenen Fragebogenwerte immer als von den Patienten subjektiv empfundene Angaben zu klinischen Symptomen betrachtet werden. Deshalb erscheint ein subjektiver Symptomscore alleine nicht als objektiv, zuverlässiger Parameter zur Kontrolle einer Eosinophilen Ösophagits unter topischer Steroidtherapie geeignet [Liacouras, Furuta et al. 2011]. Trotzdem ist das Therapieziel der subjektiven Beschwerdefreiheit naturgemäß bei gutartigen Erkrankungen für den behandelnden Arzt wie den Patienten von größtem Interesse.

Die bekannten Langzeitkomplikationen unterstreichen jedoch die Wichtigkeit, neue objektiv messbare und verlässliche Marker und Verlaufsparemeter zur Beurteilung eines Therapieerfolgs zu evaluieren, anstatt hierfür die mit einem Fragebogen messbaren, jedoch subjektiven und somit unsicheren Angaben zur klinischen Symptomatik heranzuziehen.

Nichtinvasive, im Serum gemessene Marker scheinen das Potential für wertvolle objektive Verlaufsparemeter zur Überwachung des Therapieerfolgs (beispielsweise einer topischen Steroidtherapie) bei Patienten mit einer Eosinophilen Ösophagitis zu besitzen [Bhardwaj, Ghaffari 2012; Menard-Katcher, Furuta 2014;]. Das Serum wird durch eine Blutentnahme gewonnen. Die darin messbaren Marker können gegebenenfalls helfen, bisher notwendige wiederholte endoskopische Untersuchungen mit Biopsieentnahmen und die damit verbundenen Unannehmlichkeiten für den Patienten zu vermeiden. Des Weiteren könnte dadurch der diagnostische Aufwand mit den kostspieligen Endoskopien und histologischen Auswertungen reduziert und somit Behandlungskosten gesenkt werden. Somit könnten mit der Bestimmung der Serummarker eine bessere, einfachere und praktikablere Möglichkeit der Therapiekontrolle einer topischen Steroidtherapie bei der Eosinophilen Ösophagitis erreicht werden und die Patienten sich engmaschigen ärztlichen Kontrollen weniger entziehen [Menard-Katcher, Furuta 2014].

In vorausgegangenen Studien wurde bereits eine periphere Bluteosinophilie bei Patienten mit einer Eosinophilen Ösophagitis als eine Möglichkeit für einen nichtinvasiven Biomarker untersucht und anschließend diskutiert, ob der Blutspiegel der eosinophilen Granulozyten auch zur Verlaufsbeurteilung einer topischen Kortikosteroidtherapie hilfreich sein könnte [Gupta 2008; Konikoff, Blanchard et al. 2006; Menard-Katcher, Furuta 2014]. So konnte Straumann et al. in einer seiner Studien aufzeigen, dass die eosinophilen Granulozyten im Blut bei neun von 18 Patienten (festgesetzter Cut-off Wert: $>350/\text{mm}^3$) erhöht waren und diese unter zweiwöchiger Steroidtherapie statistisch signifikant ($p < 0.0001$) abfielen [Straumann, Conus, Degen et al. 2010]. Dennoch fehlen Langzeitstudien mit größeren Patientenkollektiven, um die Rolle der peripheren Bluteosinophilie in der Diagnostik und dem Management der Eosinophilen Ösophagitis näher zu klären [Konikoff, Blanchard et al. 2006]. Außerdem konnte bisher noch kein allgemein gültiger,

standardisierter Cut-Off-Wert für die periphere Bluteosinophilie festgesetzt und eingeführt werden. Des Weiteren könnte die erhöhte Anzahl der eosinophilen Granulozyten im Blut auch auf die häufig begleitend auftretenden atopischen Erkrankungen und Allergien hinweisen und als Ursache dessen interpretiert werden [Gupta 2008; Liacouras, Furuta et al. 2011; Martin, Kita et al. 1996; Menard-Katcher, Furuta 2014].

Andere potentiell hilfreiche Biomarker, eingeschlossen Zytokine und Chemokine wie Interleukin-5, Interleukin-13, Eotaxine 1, 2 und 3, wurden hauptsächlich bei pädiatrischen Patienten ausgewertet und beurteilt [Bhardwaj, Ghaffari 2012; Konikoff, Blanchard et al. 2006; Menard-Katcher, Furuta 2014]. Dabei schienen bisher das Eotaxin-3 und Interleukin-13 die vielversprechendsten Marker zu sein [Bhardwaj, Ghaffari 2012; Wang, Hogan et al. 2013]. Bei Patienten mit Eosinophiler Ösophagitis konnte gezeigt werden, dass Eotaxin-3, ein Zytokin mit starker chemotaktischer Wirkung auf die eosinophilen Granulozyten, verstärkt exprimiert wird [Wang, Hogan et al. 2013]: Die Konzentration der Messenger-RNA dieses Gens war bei Patienten mit Eosinophiler Ösophagitis um den Faktor 100 höher als bei einer Kontrollgruppe [Blanchard, Wang et al. 2006]. Des Weiteren konnte nachgewiesen werden, dass Eotaxin-3-knock-out-Mäuse nicht an einer Eosinophilen Ösophagitis erkranken [Blanchard, Wang et al. 2006]. Jedoch müssen noch weitere Studien bzgl. des Nutzens der Biomarker zur Verlaufsbeurteilung einer Therapie bei Patienten mit einer Eosinophilen Ösophagitis durchgeführt werden.

Außerdem wurde ein Zusammenhang zwischen dem von den eosinophilen Granulozyten ausgeschütteten Eosinophil-Derived-Neurotoxin und der Krankheitsaktivität von den mit einer Eosinophilen Ösophagitis erkrankten Kindern berichtet [Konikoff, Blanchard et al. 2006; Subbarao, Rosenman et al. 2011]. Subbarao et al. beobachteten einen signifikanten Abfall des Eosinophil-Derived-Neurotoxin-Serumspiegels unter einer Kortikosteroidtherapie [Subbarao, Rosenman et al. 2011]. Dennoch konnte die Gruppe um Subbarao keinen statistisch signifikanten Zusammenhang zwischen dem Eosinophil-Derived-Neurotoxin-Spiegel im Serum und der Anzahl der eosinophilen Granulozyten pro HPF in den aus dem Ösophagus entnommenen und histologisch untersuchten Gewebeproben aufzeigen [Subbarao, Rosenman et al. 2011].

Das eosinophile kationische Protein ist ein zytotoxisch wirkendes Protein, welches von den eosinophilen Granulozyten synthetisiert, in Granula gespeichert und bei Entzündungsreaktionen von den aktivierten Zellen in das umgebende Gewebe sezerniert wird, ähnlich dem bereits erwähnten Eosinophil-Derived-Neurotoxin [Rothenberg, Hogan 2006]. Es wurde bereits in Studien aufgezeigt, dass das im Serum gemessene eosinophile kationische Protein erfolgreich bei Patienten mit Asthma bronchiale und atopischer Dermatitis zur Überwachung der Therapie mit topischen Steroiden herangezogen werden kann [Koh, Shek et al. 2007; Wu, Li et al. 2011]. Wir beobachteten in unserer Studie einen signifikanten Abfall des Serumspiegels des eosinophilen kationischen Proteins bei Patienten mit einer Eosinophilen Ösophagitis unter topischer Steroidtherapie mit Fluticason, parallel zu einer Besserung der klinischen Symptomatik der Patienten und parallel zu einer objektiv, anhand des endoskopischen und histopathologischen Befundes, gemessenen Besserung der Krankheit. Die beschriebenen Normalwerte des eosinophilen kationischen Proteins im Serum bei erwachsenen gesunden Patienten zeigen ein geometrisches Mittel von 5.5 µg/l und eine 95.-Perzentile bei 13.3 µg/l [Phadia, ImmunoCAP Eosinophilic Cationic Protein Conjugate 50, 2010]. Im Vergleich zu diesen Referenzwerten zeigen sich die Mittelwerte des eosinophilen kationischen Proteins im Serum in unserer Studie als pathologisch erhöht vor Therapie (15.6 µg/l) und als normalisiert nach Therapie mit Fluticason (5.5 µg/l).

Unsere Ergebnisse stimmen auch prinzipiell mit denen einer von Straumann et al. zuvor veröffentlichten Studie überein [Straumann, Conus et al. 2010]: Ebenso berichteten diese Autoren einen Abfall des Serum-Wertes des eosinophilen kationischen Proteins unter einer zweiwöchigen Steroidtherapie bei 18 Patienten mit einer Eosinophilen Ösophagitis [Straumann, Conus et al. 2010]. In der Placebo Gruppe war dagegen kein Abfall des Serum-Wertes des eosinophilen kationischen Proteins zu erkennen [Straumann, Conus et al. 2010]. Im Gegensatz zu dem unter Therapie statistisch signifikanten Abfall der Werte des eosinophilen kationischen Proteins im Serum in unserer Studie ($p=0.024$), erreichte allerdings der Abfall der Werte des eosinophilen kationischen Proteins im Serum in der zitierten Studie unter Therapie nicht das Signifikanzniveau von 5% ($p=0.08$) [Straumann, Conus et al. 2010]. Dies könnte möglicherweise durch die kürzere Therapiedauer von zwei Wochen im Vergleich zu der dreimonatigen Behandlung mit topischen

Steroidtherapie in unserer Studie erklärt werden [Straumann, Conus et al. 2010]. Weiterhin zeigten die Ergebnisse von Straumann et al. nur einen schwachen nicht-signifikanten Zusammenhang zwischen der Anzahl der histologisch ausgezählten eosinophilen Granulozyten pro HPF in den gewonnenen Ösophagusgewebeproben und dem Spiegel des eosinophilen kationischen Proteins im Serum vor der topischen Steroidtherapie analog zu unseren Ergebnissen [Straumann, Conus et al. 2010]. Im Gegensatz zur Studie von Straumann et al. konnten wir allerdings einen statistisch signifikanten Zusammenhang zwischen den im Serum gemessenen Werten des eosinophilen kationischen Proteins und den histologisch ausgewerteten eosinophilen Granulozyten pro HPF nach der dreimonatigen Steroidtherapie aufzeigen ($r=0.54$; $p=0.038$). Somit erscheint der nicht-invasive Biomarker, das eosinophile kationische Protein, eher ein sinnvoller Parameter zur Überwachung der Therapieeffizienz im Verlauf der Erkrankung zu sein, als sich zur Beurteilung der Aktivität der Erkrankung bei Erstdiagnose zu eignen. Dieser Umstand wurde bereits bei anderen nicht-invasiven Serummarkern aufgezeigt: Beispielsweise sind viele Tumormarker zur Beurteilung des Therapieansprechens nach Diagnosestellung hilfreich, aber sie sind nicht als Screeningmarker oder als Tests zur Diagnosefindung geeignet [Kvinnslund 1991].

Eine Einschränkung bezüglich des Ergebnisses des Wertes des eosinophilen kationischen Proteins im Serum unserer Studie könnte sein, dass wir in der Gruppe der Atopiker und Nahrungsmittelallergiker einen deutlich positiven, statistisch signifikanten Zusammenhang zwischen den histologisch ausgezählten eosinophilen Granulozyten pro HPF und den im Serum gemessenen Werten des eosinophilen kationischen Proteins nach der dreimonatigen topischen Steroidtherapie beobachteten (in beiden Gruppen: $r=0.69$; $p=0.039$). Im Gegensatz dazu gab es in den Gruppen der Nicht-Atopiker und Nicht-Nahrungsmittelallergiker auch nach der dreimonatigen topischen Therapie mit Fluticason keine statistisch signifikante Korrelation zwischen diesen beiden Werten. Folglich kann man den Zusammenhang zwischen dem Verlauf des eosinophilen kationischen Proteins im Serum unter topischer Steroidtherapie mit den atopischen Erkrankungen und Nahrungsmittelallergien erkennen. Ein Einfluss von diesen häufig koexistenten Erkrankungen auf die im Serum gemessenen Werte des eosinophilen kationischen Proteins und deren Ansprechen auf die Therapie mit topischen Steroiden kann somit

nicht ausgeschlossen werden [Koh, Shek et al. 2007; Wu, Li et al. 2011]. Jedoch muss an dieser Stelle erwähnt werden, dass eine Subgruppenanalyse, wie in unserer Studie, bei insgesamt kleiner Fallzahl nur eingeschränkt verwertbar ist. Der Grund hierfür ist, dass bei geringem Stichprobenumfang die Wahrscheinlichkeit für Zufallsbefunde erhöht ist und die Teststärke (power) rapide abnimmt [Kleist 2007].

Auch Mastzellen spielen eine wichtige Rolle in der Pathogenese der Eosinophilen Ösophagitis, wobei sie dabei das in deren Granula gespeicherte Protein, Mastzelltryptase, vermehrt freisetzen [Abonia, Blanchard et al. 2010]. Das ausgeschüttete Protein kann sowohl lokal im Gewebe immunhistochemisch zur Quantifizierung der sich dort befindenden Mastzellen angefärbt und nachgewiesen werden, als auch im Serum systemisch gemessen werden [Abonia, Blanchard et al. 2010; Schwartz, Metcalfe et al. 1987]. Bei Patienten mit Asthma bronchiale wird bereits der Spiegel der Mastzelltryptase im Serum als Marker und Verlaufsparemeter zur Überwachung der Krankheitsaktivität verwendet [Swystun, Gordon et al. 2000; Taira, Tamaoki et al. 2002].

In unserer Gruppe der Patienten mit einer Eosinophilen Ösophagitis beobachteten wir im Epithel des Ösophagus eine erhöhte Dichte der Mastzellen, welche wir durch eine immunhistochemische Färbung gegen die Mastzelltryptase quantifizieren konnten. Die erhöhte Anzahl der Mastzellen pro HPF im Epithel des Ösophagus konnte unter dreimonatiger topischer Steroidtherapie mit Fluticason signifikant reduziert werden. Des Weiteren korrelierten die Mittelwerte der immunhistochemisch angefärbten Mastzellen pro HPF sehr gut mit denen der eosinophilen Granulozyten pro HPF. Abonia et al. konnte in seiner Studie ebenso aufzeigen, dass bei Patienten mit einer Eosinophilen Ösophagitis lokal die Anzahl der Mastzellen pro HPF in Gewebeproben des Ösophagus, quantifiziert durch die immunhistochemische Färbung gegen die Mastzelltryptase, erhöht ist [Abonia, Blanchard et al. 2010]. Der durchschnittliche maximale Wert der Anzahl der Mastzellen pro HPF waren bei Patienten mit einer Eosinophilen Ösophagitis in dessen Studie etwa 13-fach höher (6.9 Mastzellen pro HPF, n=13) als bei gesunden Patienten (0.5 Mastzellen pro HPF, n=10). Auch in dieser Arbeit konnte eine Reduktion der Anzahl der Mastzellen unter Fluticasontherapie nachgewiesen werden [Abonia, Blanchard et al. 2010].

Wir konnten einen nur geringfügigen, wenn auch statistisch signifikanten Abfall des

im Serum gemessenen Spiegels der Mastzelltryptase unter Therapie mit Fluticason aufzeigen. Des Weiteren veränderten sich bei der Mehrzahl der Patienten die Serum-Mastzelltryptase-Werte unter topischer Steroidtherapie gleichsinnig mit den immunhistochemisch quantifizierten Mastzellen pro HPF und mit den histologisch gezählten eosinophilen Granulozyten pro HPF. Insgesamt waren die aufgezeigten Veränderungen der Mastzelltryptase im Serum im Vergleich zu den bereits diskutierten Ergebnissen der im Serum gemessenen Werte des eosinophilen kationischen Proteins nur diskret ausgeprägt. Bei gesunden Erwachsenen gelten bezüglich der im Serum gemessenen Mastzelltryptase ein geometrisches Mittel von 3.8 µg/l und eine 95.-Perzentile von 11.4µg/l [Phadia, ImmunoCAP Tryptase Conjugate 50, 2010]. In Bezug auf diese Werte wurden bei unseren Patienten mit einer Eosinophilen Ösophagitis weder vor noch nach der dreimonatigen topischen Steroidtherapie mit Fluticason erhöhte Serumspiegel erreicht. Wir konnten sowohl vor, als auch nach der Fluticasontherapie keine statistisch signifikante Korrelation zwischen dem Serum-Mastzelltryptase-Spiegel und den Ergebnissen der histopathologischen Untersuchungen aufzeigen. Es lässt sich somit schlussfolgern, dass sich im Gegensatz zum eosinophilen kationischen Protein die Mastzelltryptase im Serum nicht als geeigneter Marker und Verlaufsparemeter zur Überwachung der Therapie bei Patienten mit einer Eosinophilen Ösophagitis eignet. Allerdings dient die immunhistochemische Quantifizierung von Mastzellen durch einen Antikörper gegen die Mastzelltryptase in Gewebeproben des Ösophagus als hilfreicher Parameter zur Kontrolle des histologischen Befundes unter topischer Steroidtherapie und eignet sich zudem, die Eosinophile Ösophagitis von der gastroösophagealen Refluxerkrankung zu unterscheiden [Dellon, Chen et al. 2011; Mueller, Neureiter et al. 2008]. Es müssen jedoch noch weitere Studien durchgeführt werden, welche die spezielle Rolle der Mastzellen bei der Erkrankung der Eosinophilen Ösophagitis klären [Lucendo, Bellon et al. 2009].

Hauptsächlich besteht die Einschränkung unserer Studie in der kleinen Fallzahl von 15 Patienten und dem unizentrischen Design. Des Weiteren wurden die Werte des eosinophilen kationischen Proteins im Serum nur bei Patienten mit einer Eosinophilen Ösophagitis gemessen. Wir fügten keine Kontrollgruppe, wie beispielsweise Patienten mit einer gastroösophagealen Refluxerkrankung oder eine Placebogruppe hinzu, sodass keine Vergleichswerte aufgezeigt werden konnten.

Außerdem muss berücksichtigt werden, dass weder das eosinophile kationische Protein noch die Mastzelltryptase spezifische Marker für die Eosinophile Ösophagitis sind, sondern gegebenenfalls von zusätzlich auftretenden Krankheiten beeinflusst werden können, bei welchen auch eosinophile Granulozyten und Mastzellen involviert sind. Die Ergebnisse unserer Studie sollten daher nach Möglichkeit in multizentrischen kontrollierten Langzeitstudien überprüft werden. In Zukunft sollte man sich in Studien auch das Ziel setzen, spezifische Cut-off Werte für Serummarker bei der Eosinophilen Ösophagitis zu definieren und zusätzliche Marker, welche sich auch zur Diagnosestellung der Eosinophilen Ösophagitis eignen, zu identifizieren.

6 Zusammenfassung

Die Eosinophile Ösophagitis ist eine chronisch entzündliche, immunologisch-Antigenvermittelte Erkrankung der Speiseröhre, welche klinisch durch Symptome der ösophagealen Dysfunktion und histologisch durch eine Infiltration der Ösophagusschleimhaut mit mehr als 15 eosinophile Granulozyten pro HPF definiert wird [Attwood, Smyrk et al. 1993; Furuta, Liacouras et al. 2007; Landres, Kuster et al. 1978; Ravi, Talley et al. 2011; Straumann, Salvetti et al. 2008; Straumann, Spichtin et al. 1994]. Bei der Diagnostik der Eosinophilen Ösophagitis sind die Klinik, der endoskopische Befund und vor allem die histologischen Untersuchungen entscheidend [Furuta, Liacouras et al. 2007; Straumann, Salvetti et al. 2008]. Des Weiteren kann die immunhistochemische Untersuchung von Mastzellen zur Diagnostik der Eosinophilen Ösophagitis herangezogen werden [Abonia, Blanchard et al. 2010]. Topische Steroide wie Fluticason und Budesonid stellen zurzeit die medikamentöse Standardtherapie der Eosinophilen Ösophagitis dar [Dohil, Newbury et al. 2010; Konikoff, Noel et al. 2006; Schaefer, Fitzgerald et al. 2008; Straumann, Salvetti et al. 2008]. Ein Erfolg der topischen Steroidtherapie wird derzeit hauptsächlich durch eine Besserung des histologischen Befunds, besonders durch eine Reduktion der Anzahl der eosinophilen Granulozyten pro HPF im Epithel des Ösophagus, beurteilt. Des Weiteren kann auch der endoskopische Befund und die

klinische Symptomatik zur Verlaufsbeurteilung der Eosinophilen Ösophagitis herangezogen werden.

In unsere prospektive Studie wurden 15 Patienten mit einer Eosinophilen Ösophagitis eingeschlossen. Sie wurden sowohl vor, als auch nach einer dreimonatigen topischen Steroidtherapie mit Fluticason endoskopiert. Dabei wurden Stufen-Biopsien des Ösophagus entnommen und histopathologisch sowie immunhistochemisch (Antikörper gegen Mastzelltryptase) analysiert (eosinophile Granulozyten pro HPF und Mastzellen pro HPF). Zusätzlich wurden jeweils die klinischen Symptome anhand eines Fragebogens erfasst und das eosinophile kationische Protein und die Mastzelltryptase im Serum bestimmt. Diese Ergebnisse setzten wir sowohl vor, als auch nach der Fluticasontherapie zueinander in Korrelation.

Das Hauptziel der Studie war es, neben den obengenannten Parametern (Klinik, Endoskopie, Histologie und Immunhistochemie) zusätzlich die Mastzelltryptase und das eosinophile kationische Protein im Serum als nichtinvasive Marker zur Verlaufsbeurteilung der Effizienz der topischen Steroidtherapie mit Fluticason zu untersuchen.

Die Ergebnisse unserer Studie bestätigten, dass eine topische Steroidtherapie mit Fluticason eine effektive Behandlung einer Eosinophilen Ösophagitis ist: Unter Therapie beobachteten wir sowohl einen statistisch signifikanten Abfall der durchschnittlich gezählten eosinophilen Granulozyten pro HPF (von 42.2 auf 16.2; $p=0.004$) als auch der durch die Immunhistochemie quantifizierten Mastzellen pro HPF (von 13.9 auf 5.1; $p=0.001$). Zudem zeigte sich unter Therapie eine signifikante Abnahme des klinischen Symptomscores (von 34.5 auf 19.9, $p<0.001$). Das im Serum gemessene eosinophile kationische Protein fiel unter Therapie statistisch signifikant von 15.6 $\mu\text{g/l}$ auf 5.5 $\mu\text{g/l}$ ($p=0.028$) ab, die Mastzelltryptase von 4.7 $\mu\text{g/l}$ auf 3.8 $\mu\text{g/l}$ ($p=0.029$). Des Weiteren korrelierte das eosinophile kationische Protein im Serum, im Gegensatz zur Serum-Mastzelltryptase, statistisch signifikant mit den histologisch ausgezählten eosinophilen Granulozyten pro HPF nach der dreimonatigen Steroidtherapie mit Fluticason ($r=0.53$; $p=0.038$).

Die Besserung der histopathologischen Befunde unter der dreimonatigen Steroidtherapie mit Fluticason reflektierte sich somit in dem im Serum gemessenen

Spiegel des eosinophilen kationischen Proteins und weniger in dem im Serum gemessenen Mastzelltryptase-Spiegel. Das eosinophile kationische Protein könnte somit zukünftig als wertvoller Verlaufsparemeter bei der Kontrolle der Effektivität der Behandlung bei Patienten mit einer Eosinophilen Ösophagitis dienen. Die Mastzelltryptase erscheint als solcher Serummarker weniger geeignet, jedoch stellt die Immunhistochemie gegen die Mastzelltryptase in ösophagealen Gewebeprouben einen hilfreichen Paremeter zur Kontrolle des histologischen Befundes unter Therapie bei der Eosinophilen Ösophagits dar.

7 Anhang

7.1 Fragebogen

Fragebogen Eosinophilestudie	
Untersuchungsdatum: _____	
Name, Vorname:	_____
Geburtsdatum:	_____ Alter: _____
Geschlecht:	_____
Körpergewicht:	_____
Körpergröße:	_____ BMI: _____
Beruf:	_____
Markieren Sie bitte auf der Analogskala die am ehesten zutreffende Stelle	
1a) Wie häufig klagen Sie über Sodbrennen („Brennen hinter dem Brustbein“)?	
Nie _____ ständig	
1b) In wie weit beeinträchtigt Sie das Sodbrennen?	
Gar nicht _____ unerträglich	
2a) Wie häufig klagen Sie über flüssiges Aufstoßen?	
Nie _____ ständig	
2b) In wie weit beeinträchtigt Sie das flüssige Aufstoßen?	
Gar nicht _____ unerträglich	
3a) Wie häufig klagen Sie über Schluckstörungen („etwas bleibt beim Schlucken stecken“)?	
Nie _____ ständig	
3b) In wie weit beeinträchtigen Sie die Schluckstörungen?	
Gar nicht _____ unerträglich	
4a) Wie häufig klagen Sie über Brustschmerzen?	
Nie _____ ständig	
4b) In wie weit beeinträchtigen Sie die Brustschmerzen?	
Gar nicht _____ unerträglich	
5a) Wie häufig klagen Sie über Globussensationen („Kloßgefühl im Hals“)?	

Nie _____ ständig 5b) In wie weit beeinträchtigen Sie die Globussensationen? Gar nicht _____ unerträglich

7.2 Protokoll Mastzelltryptase

Protokoll-Nr. 372 : Mast Try (31.07.2008)

Prozedur: BMK ultraView DAB Par

BenchMark ICH/ISH Färbemodul

1. ***** EZ Prep Auswählen*****
2. *****Getimete Schritte Starten*****
3. *****Mischer Aus*****
4. Aufheizen des Objektträgers bis 75°C, und für 4 Minuten inkubieren
5. EZPrep Vol. ausgleichen
6. Inkubieren für 4 Minuten
7. Objektträger waschen +
8. EZPrep Vol. ausgleichen
9. Inkubieren für 4 Minuten
10. Objektträger waschen
11. EZPrep Vol. ausgleichen
12. Coverslip auftragen
13. Aufheizen des Objektträgers bis 76°C, für 4 Minuten inkubieren
14. Objektträger waschen +
15. Deparaffinierung Vol. ausgleichen
16. Coverslip auftragen
17. Objektträger-Heizung ausschalten
18. *****Mischer An*****
19. Objektträger-Heizung ausschalten
20. Objektträger waschen +
21. Objektträger_Volumen anpassen
22. Coverslip auftragen
23. *****Reaction Buffer Auswählen*****

24. Aufheizen des Objektträgers bis 37°C, und für 2 Minuten inkubieren
25. Objektträger waschen +
26. Objektträger-Volumen anpassen
27. 1 Tropfen UV INHIBITOR auftragen, Coverslip auftragen, und für 4 Minuten inkubieren
28. Objektträger waschen +
29. Objektträger-Volumen anpassen
30. 1 Tropfen von [PROTEASE 1] (Enzym) auftragen, LCS auftragen und für [4 Minuten] inkubieren
31. Objektträger waschen +
32. Objektträger-Volumen anpassen
33. Coverslip auftragen
34. 1 Tropfen [PREP KIT 161] (Antikörper), und für [28 Minuten] inkubieren
35. Objektträger waschen +
36. Zugabe von 200 µl + Volumenausgleich Waschpuffer
37. 1 Tropfen UV HRP UNIV MULT auftragen, Coverslip auftragen, und für 8 Minuten inkubieren
38. Objektträger waschen +
39. Objektträger-Volumen anpassen
40. Coverslip auftragen
41. Objektträger waschen +
42. Objektträger-Volumen anpassen
43. Coverslip auftragen
44. Objektträger waschen +
45. Objektträger-Volumen anpassen
46. 1 Tropfen UV DAB und einen Tropfen UV DAB H2O2 auftragen, LCS auftragen und für 8 Minuten inkubieren
47. Objektträger waschen +
48. Objektträger-Volumen anpassen
49. 1 Tropfen UV COPPER auftragen, Coverslip auftragen, und für 4 Minuten inkubieren
50. Objektträger waschen +
51. Objektträger-Volumen anpassen
52. 1 Tropfen von [COUNTERSTAIN 1] (Gegenfärbung) auftragen, LCS auftragen, und für [8 Minuten] inkubieren

53. Objektträger waschen +
 54. Objektträger-Volumen anpassen
 55. 1 Tropfen von [BLUING REAGENT] (Nach-Gegenfärbung) auftragen, LCS auftragen, und für [4 Minuten] inkubieren
 56. Objektträger waschen +
- Pathologie TUM Klinikum R.d.I, Trogerstr. 18, D-81675 München

NexES v10.6

8 Literaturverzeichnis

Abonia, J.P., Blanchard, C., Butz, B.B., Rainey, H.F., Collins, M.H., Stringer, K., Putnam, P.E., Rothenberg, M.E. Involvement of mast cells in eosinophilic esophagitis. *J. Allergy Clin. Immunol.* 126 (2010) 140-149

Aceves, S.S., Newbury, R.O., Chen, D., Mueller, J., Dohil, R., Hoffman, H., Bastian, J.F., Broide, D.H. Resolution of remodeling in eosinophilic esophagitis correlates with epithelial response to topical corticosteroids. *Allergy.* 65 (2010) 109-16

Ahmad, M., Soetikno, R.M., Ahmed, A. The differential diagnosis of eosinophilic esophagitis. *J. Clin. Gastroenterol.* 30 (2000) 242-4

Alexander, J.A., Jung, K.W., Arora, A.S., Enders, F., Katzka, D.A., Kephardt, G.M., Kita, H., Kryzer, L.A., Romero, Y., Smyrk, T.C., Talley, N.J. Swallowed fluticasone improves histologic but not symptomatic response of adults with eosinophilic esophagitis. *Clin. Gastroenterol. Hepatol.* 10 (2012) 742-749.e1

Arias, A., Gonzales-Cervera, J., Tenias, J.M., Lucendo, A.J. Efficacy of Dietary Interventions for Inducing Histologic Remission in Patients With Eosinophilic Esophagitis: A Systematic Review and Meta-analysis. *Gastroenterol.* 146 (2014) 1639-1648

Arias, A., Lucendo, A.J. Prevalence of eosinophilic oesophagitis in adult patients in a central region of Spain. *Eur. J. Gastroenterol. Hepatol.* 25 (2013) 208-12

Arora, A.S., Yamazaki, K. Eosinophilic Esophagitis: asthma of the esophagus? *Clin. Gastroenterol. Hepatol.* 2 (2004) 523-30

Attwood, S.E., Lewis, C.J., Bronder, C.S., Morris, C.D., Armstrong, G.R., Whittam, J. Eosinophilic oesophagitis: a novel treatment using Montelukast. *Gut*. 52 (2003) 181-5

Attwood, S.E., Smyrk, T.C., Demeester, T.R., Jones, J.B. Esophageal eosinophilia with dysphagia. A distinct clinicopathologic syndrome. *Dig. Dis. Sci.* 38 (1993) 109-16

Barata, L.T., Ying, S., Grant, J.A., Humbert, M., Barkans, J., Meng, Q., Durham, S.R., Kay, A.B. Allergen-induced recruitment of Fc epsilon RI+ eosinophils in human atopic skin. *Eur. J. Immunol.* 27 (1997) 1236-41

Baxi, S., Gupta, S.K., Swigonski, N., Fitzgerald, J.F. Clinical presentation of patients with eosinophilic inflammation of the esophagus. *Gastrointest. Endosc.* 64 (2006) 473-8

Bhardwaj, N., Ghaffari, G. Biomarkers for eosinophilic esophagitis: a review. *Ann. Allergy Asthma Immunol.* 109 (2012) 155-9

Blanchard, C., Rothenberg, M.E. Basics Pathogenesis of Eosinophilic Esophagitis. *Gastrointest. Endosc. Clin. N. Am.* 18 (2008) 133-143

Blanchard, C., Wang, N., Stringer, K.F., Mishra, A., Fulkerson, P.C., Abonia, J.P., Jameson, S.C., Kirby, C., Konikoff, M.R., Collins, M.H., Cohen, M.B., Akers, R., Hogan, S.P., Assa'ad, A.H., Putnam, P.E., Aranow, B.J., Rothenberg, M.E. Eotaxin-3 and a uniquely conserved gene-expression profile in eosinophilic esophagitis. *J. Clin. Invest.* 116 (2006) 536-47

Bohm, M.E., Richter, J.E. Review article: oesophageal dilation in adults with eosinophilic oesophagitis. *Aliment. Pharmacol. Ther.* 33 (2011) 748-57

Chen, S.T., Sun, H.L., Lu, K.H., Lue, K.H., Chou, M.C. Correlation of immunoglobulin E, eosinophil cationic protein, and eosinophil count with the severity of childhood perennial allergic rhinitis. *J. Microbiol. Immunol. Infect.* 39 (2006) 212-8

Cheung, K.M., Oliver, M.R., Cameron, D.J., Catto-Smith, A.G., Chow, C.W. Esophageal eosinophilia in children with dysphagia. *J. Pediatr. Gastroenterol. Nutr.* 37 (2003) 498-503

Croese, J., Fairley, S.K., Masson, J.W., Chong, A.K., Whitaker, D.A., Kanowski, P.A., Walker, N.I. Clinical and endoscopic features of eosinophilic esophagitis in adults. *Gastrointest. Endosc.* 58 (2003) 516-22

Dellon, E.S., Chen, X., Miller, C.R., Fritchie, K.J., Rubinas, T.C., Woosley, J.T., Shaheen, N.J. Tryptase staining of mast cells may differentiate eosinophilic esophagitis from gastroesophageal reflux disease. *Am. J. Gastroenterol.* 106 (2011) 264-71

Dellon, E.S. Diagnostics of Eosinophilic Esophagitis: Clinical, Endoscopic, and Histologic Pitfalls. *Dig. Dis.* 32 (2014) 48-53

Dellon, E.S., Gonsalves, N., Hirano, I., Furuta, G.T., Liacouras, C.A., Katzka, D.A. ACG clinical guideline: Evidenced based approach to the diagnosis and management of esophageal eosinophilia and eosinophilic esophagitis(EoE). *Am. J. Gastroenterol.* 108 (2013) 679-92

Dellon, E.S., Liacouras, C.A. Advances in Clinical Management of Eosinophilic Esophagitis. *Gastroenterol.* pii:S0016-5085 (2014) 00980-9

Destek, S., Onur Gul, V., Ahioglu, S., Tatar, Z., Erbil, Y. A rare cause of chronic dysphagia: eosinophilic esophagitis. *J. Surg. Case Rep.* 2014 (2014) rju096

Dohil, R., Newbury, R., Fox, L., Bastian, J., Aceves, S. Oral viscous budesonide is effective in children with eosinophilic esophagitis in a randomized, placebo-controlled trial. *Gastroenterol.* 139 (2010) 418-29

Enns, R., Kazemi, P., Chung, W., Lee, M. Eosinophilic esophagitis: Clinical features, endoscopic findings and response to treatment. *Can. J. Gastroenterol.* 24 (2010) 547-51

Ensari, A. Eosinophilic esophagitis versus reflux esophagitis. *Acta. Gastroenterol. Belg.* 74 (2011) 323-9

Furuta, G.T., Liacouras, C.A., Collins, M.H., Gupta, S.K., Justinich, C., Putnam, P.E., Bonis, P., Hassall, E., Straumann, A., Rothenberg, M.E. Eosinophilic esophagitis in children and adults: a systematic review and consensus recommendations for diagnosis and treatment. *Gastroenterol.* 133 (2007) 1342-63

Gleich, G.J., Adolphson, C.R. The eosinophilic leukocyte: structure and function. *Adv. Immunol.* 39 (1986) 177-253

Gomez, B., Tabar, A.I., Tunon, T., Larrinaga, B., Alvarez, M.J., Garcia, B.E., Olaguibel, J.M. Eosinophilic gastroenteritis and Anisakis. *Allergy.* 53 (1998) 1148-54

Gonsalves, N., Policarpio-Nicolas, M., Zhang, Q., Rao, S., Hirano, I.
Histopathologic variability and endoscopic correlates in adults with eosinophilic
esophagitis. *Gastrointest. Endosc.* 64 (2006) 313-9

Gonsalves, N., Yang, G.Y., Doerfler, B., Ritz, S., Ditto, A.M., Hirano, I. Elimination
diet effectively treats eosinophilic esophagitis in adults; food reintroduction
identifies causative factors. *Gastroenterol.* 142 (2012) 1451-9.e1

Gupta, S.K. Noninvasive markers of eosinophilic esophagitis. *Gastrointest.
Endosc. Clin. N. Am.* 18 (2008) 157-67;xi

Hruz, P., Straumann, A., Bussmann, C., Heer, P., Simon, H.U., Zwahlen, M.,
Beglinger, C., Schoepfer, A.M. Escalating incidence of eosinophilic esophagitis: a
20-year prospective, population-based study in Olten County, Switzerland. *J.
Allergy Clin. Immunol.* 128 (2011) 1349-1350.e5

Kagalwalla, A.F., Sentongo, T.A., Ritz, S., Hess, T., Nelson, S.P., Emerick, K.M.,
Melin-Aldana, H., Li, B.U. Effect of six-food elimination diet on clinical and
histologic outcomes in eosinophilic esophagitis. *Clin. Gastroenterol. Hepatol.* 4
(2006) 1097-102

Kirsch, R., Bokhary, R., Marcon, M.A., Cutz, E. Activated mucosal mast cells
differentiate eosinophilic (allergic) esophagitis from gastroesophageal reflux
disease. *J. Pediatr. Gastroenterol. Nutr.* 44 (2007) 20-6

Kleist, P. Vorsicht bei Subgruppenanalysen. *Curriculum Schweiz Med. Forum.* 7
(2007) 794-799

Koh, G.C., Shek, L.P., Goh, D.Y., Van Bever, H., Koh, D.S. Eosinophilic cationic protein: is it useful in asthma? A systematic review. *Respir. Med.* 101 (2007) 696-705

Konikoff, M.R., Blanchard, C., Kirby, C., Buckmeier, B.K., Cohen, M.B., Heubi, J.E., Putnam, P.E., Rothenberg, M.E. Potential of blood eosinophils, eosinophil-derived neurotoxin, and eotaxin-3 as biomarkers of eosinophilic esophagitis. *Clin. Gastroenterol. Hepatol.* 4 (2006) 1328-36

Konikoff, M.R., Noel, R.J., Blanchard, C., Kirby, C., Jameson, S.C., Buckmeier, B.K., Akers, R., Cohen, M.B., Collins, M.H., Assa'ad, A.H., Aceves, S.S., Putnam, P.E., Rothenberg, M.E. A randomized, double-blind, placebo-controlled trial of fluticasone propionate for pediatric eosinophilic esophagitis. *Gastroenterol.* 131 (2006) 1381-91

Kvinnslund, S. Serum tumour markers in clinical practice. Some general aspects. *Scand. J. Clin. Lab. Invest. Suppl.* 206 (1991) 6-11

Landres, R.T., Kuster, G.G., Strum, W.B. Eosinophilic esophagitis in a patient with vigorous achalasia. *Gastroenterol.* 74 (1978) 1298-1301

Layer, P., Keller, J. Eosinophile Ösophagitis, Klinische Charakteristika der Eosinophilen Ösophagitis. In: „Praktische Gastroenterologie“, Layer, P., Rosien, U. (Hrsg.), Berg, Th., Brambs, H.-J., Eil, C., Fischbach, W., Gebel, M.J., Groß, V., Stolte, M., Zirngibl, H. Elsevier GmbH, Urban&Fischer Verlag, München, 2011, 4. Auflage, 106

Lee, M., Hodges, W.G., Huggins, T.L., Lee, E.L. Eosinophilic gastroenteritis. *South Med. J.* 89 (1996) 189

Liacouras, C.A., Furuta, G.T., Hirano, I., Atkins, D., Attwood, S.E., Bonis, P.A., Burks, A.W., Chehade, M., Collins, M.H., Dellon, E.S., Dohil, R., Falk, G.W., Gonsalves, N., Gupta, S.K., Katzka, D.A., Lucendo, A.J., Markowitz, J.E., Noel, R.J., Odze, R.D., Putnam, P.E., Richter, J.E., Romero, Y., Ruchelli, E., Sampson, H.A., Schoepfer, A., Shaheen, N.J., Sicherer, S.H., Spechler, S., Spergel, J.M., Straumann, A., Wershil, B.K., Rothenberg, M.E., Aceves, S.S. Eosinophilic esophagitis: updated consensus recommendations for children and adults. *J. Allergy Clin. Immunol.* 128 (2011) 3-20.e6; quiz 21-2

Liacouras, C.A., Markowitz, J.E. Eosinophilic esophagitis: A subset of eosinophilic gastroenteritis. *Curr. Gastroenterol. Rep.* 1 (1999) 253-8

Linde, Y. (2006). Immunhistologie.

(<http://www.charite.de/maximalmethodisch/e31/e168/e287/Immunhistologie.ppt>)

Stand: 15.01.2006

Lucendo, A.J., Bellon, T., Lucendo, B. Ther role of mast cells in eosinophilic esophagitis. *Pediatr. Allergy Immunol.* 20 (2009) 512-8

Martin, L.B., Kita, H., Leiferman, K.M., Gleich, G.J. Eosinophils in allergy: role in disease, degranulation, and cytokines. *Int. Arch. Allergy. Immunol.* 109 (1996) 207-15

Masterson, J.C., Furuta, G.T., Lee, J.J. Update on clinical and immunological features of eosinophilic gastrointestinal diseases. *Curr. Opin. Gastroenterol.* 27 (2011) 515-522

Menard-Katcher, C., Furuta, G.T. Non- and Semi-Invasive Methods of Monitoring Eosinophilic Esophagitis. *Dig. Dis.* 32 (2014) 102-106

Miehlke, S., Hruz, P., von Arnim, U., Madisch, A., Vieth, M., Busmann, C., Bajbouj, M., Schlag, C., Fibbe, C., Wittenburg, H., Allescher, H.D., Reinshagen, M., Schubert, S., Tack, J.F., Mueller, R., Dilger, K., Greinwald, R., Straumann, A. Two New Budesonide Formulations Are Highly Efficient for Treatment of Active Eosinophilic Esophagitis: results From a Randomized, Double-Blind, Double-Dummy, Placebo-Controlled Multicenter Trial. *Gastroenterol.* 146 (2014) 16

Mishra, A. Mechanism of Eosinophilic Esophagitis. *Immunol. Allergy Clin. North.* 29 (2009) 29-viii

Moawad, F.J., Veerappan, G.R., Lake, J.M., Maydonovitch, C.L., Haymore, B.R., Kosisky, S.E., Wong, R.K.H. Correlation between eosinophilic esophagitis and aeroallergens. *Aliment. Pharmacol. Ther.* 31 (2010) 509-15

Molina-Infante, J., Katzka, D.A., Gisbert, J.P. Review article: proton pump inhibitor therapy for suspected eosinophilic oesophagitis. *Aliment. Pharmacol. Ther.* 37 (2013) 1157-64

Mueller, S., Neureiter, D., Aigner, T., Stolte, M. Comparison of histological parameters for the diagnosis of eosinophilic oesophagitis versus gastro-oesophageal reflux disease on oesophageal biopsy material. *Histopathol.* 53 (2008) 676-84

Mulisch, M., Welsch, U., Büchl-Zimmermann, S., Dänhardt-Pfeiffer, S., Nixdorf-Bergweiler, B., Riedelsheimer, B. Präparationsmethoden, Schnittpräparation. In: "Romeis, Mikroskopische Technik", Mulisch, M., Welsch, U. (Hrsg.), Spektrum Akademischer Verlag, Heidelberg, 2010, 18. Auflage, 106

Mulisch, M., Welsch, U., Büchl-Zimmermann, S., Dänhardt-Pfeiffer, S., Nixdorf-Bergweiler, B., Riedelsheimer, B. Präparationsmethoden, Schnittpräparation. In: "Romeis, Mikroskopische Technik", Mulisch, M., Welsch, U. (Hrsg.), Spektrum Akademischer Verlag, Heidelberg, 2010, 18. Auflage, 111

Mulisch, M., Welsch, U., Büchl-Zimmermann, S., Riedelsheimer, B. Färbungen, Behandlung der Schnitte vor und nach dem Färben. In: "Romeis, Mikroskopische Technik", Mulisch, M., Welsch, U. (Hrsg.), Spektrum Akademischer Verlag, Heidelberg, 2010, 18. Auflage, 189

Mulisch, M., Welsch, U., Büchl-Zimmermann, S., Riedelsheimer, B. Färbungen, Färbemethoden. In: "Romeis, Mikroskopische Technik", Mulisch, M., Welsch, U. (Hrsg.), Spektrum Akademischer Verlag, Heidelberg, 2010, 18. Auflage, 214-15

Müller, S., Pühl, S., Vieth, M., Stolte, M. Analysis of symptoms and endoscopic findings in 117 patients with histological diagnoses of eosinophilic esophagitis. *Endoscopy*. 39 (2007) 339-44

Müller-Stöver, I., Richter, J., Häussinger, D. Infection with *Gnathostoma spinigerum* as a cause of eosinophilic esophagitis. *Dtsch. Med. Wochenschr.* 129 (2004) 1973-5

Nantes, O., Jimenez, F.J., Zozaya, J.M., Vila, J.J. Increased risk of esophageal perforation in eosinophilic esophagitis. *Endosc.* 41 Suppl 2 (2009) E177-8

Nelson, H.S., Gallegos, C.M., Silveira, L.J., Newell, J.D., Gelfand, E.W. Effect of the inhaled corticosteroid mometasone on small airway patency in patients with asthma. *Allergy Asthma Proc.* 30 (2009) 284-92

Nielsen, L.P., Peterson, C.G., Dahl, R. Serum eosinophil granule proteins predict asthma risk in allergic rhinitis. *Allergy*. 64 (2009) 733-7

Noel, R.J., Putnam, P.E., Rothenberg, M.E. Eosinophilic esophagitis. *N. Engl. J. Med.* 351 (2004) 940-1

O'Donnell, M.C., Ackerman, S.J., Gleich, G.J., Thomas, L.L. Activation of basophil and mast cell histamine release by eosinophil granule major basic protein. *J. Exp. Med.* 157 (1983) 1981-91

Parfitt, J.R., Gregor, J.C., Suskin, N.G., Jawa, H.A., Driman, D.K. Eosinophilic esophagitis in adults: distinguishing features from gastroesophageal reflux disease: a study of 41 patients. *Mod. Pathol.* 19 (2006) 90-6

Park, H. An Overview of Eosinophilic Esophagitis. *Gut. Liver.* 8 (2014) 590-597

Pasha, S.F., DiBaise, J.K., Kim, H.J., DePetris, G., Crowell, M.D., Fleischer, D.E., Sharma, V.K. Patient characteristics, clinical, endoscopic, and histologic findings in adult eosinophilic esophagitis: a case series and systematic review of the medical literature. *Dis. Esophagus.* 20 (2007) 311-9

Pawankar, R., Okuda, M., Yssel, H., Okumura, K., Ra, C. Nasal mast cells in perennial allergic rhinitis exhibit increased expression of the Fc epsilonRI, CD40L, IL-4, and IL-13, and can induce IgE synthesis in B cells. *J. Clin. Invest.* 99 (1997) 1492-99

Pentiuk, S., Putnam, P.E., Collins, M.H., Rothenberg, M.E. Dissociation between symptoms and histological severity in pediatric eosinophilic esophagitis. *J. Pediatr. Gastroenterol, Nutr.* 48 (2009) 152-60

Peterson, K.A., Thomas, K.L., Hilden, K., Emerson, L.L., Wills, J.C., Fang, J.C. Comparison of esomeprazole to aerosolized, swallowed fluticasone for eosinophilic esophagitis. *Dig. Dis. Sci.* 55 (2010) 1313-9

Phadia, A.B., Uppsala, Sweden. (2010). ImmunoCAP Eosinophilic Cationic Protein Conjugate 50
(<http://www.dfu.phadia.com/Data/Pdf/090021a180018c33.pdf>) Stand: 05.05.2010

Phadia, A.B., Uppsala, Sweden. (2010). ImmunoCAP Tryptase Conjugate 50.
(<http://www.dfu.phadia.com/Data/Pdf/090021a180018e84.pdf>) Stand: 25.05.2010

Phadia, A.B., Uppsala, Sweden. (2010). Testprinzip ImmunoCAP ECP
(<http://www.phadia.com/de/4/Produkte/Tests/ImmunoCAP-ECP/Testprinzip-ImmunoCAP-ECP/>) Stand: 18.11.2010

Phadia, A.B., Uppsala, Sweden. (2010). Testprinzip ImmunoCAP Tryptase
(<http://www.phadia.com/de/4/Produkte/Tests/ImmunoCAP-Tryptase/Testprinzip-ImmunoCAP-Tryptase/>) Stand: 18.11.2010

Prasad, G.A., Alexander, J.A., Schleck, C.D., Zinsmeister, A.R., Smyrk, T.C., Elias, R.M., Locke, G.R. 3rd, Talley, N.J. Epidemiology of eosinophilic esophagitis over three decades in Olmsted County, Minnesota. *Clin. Gastroenterol. Hepatol.* 7 (2009) 1055-61

Raithel, M., Rieker, R., Hagel, A., Naegel, A., Neurath, M., Konturek, P. How to diagnose eosinophilic esophagitis? *Endo. heute.* 26 (2013) 50-55

Ravi, K., Talley, N.J., Smyrk, T.C., Katzka, D.A., Kryzer, L., Romero, Y., Arora, A.S., Alexander, J.A. Low grade esophageal eosinophilia in adults: an unrecognized part of the spectrum of eosinophilic esophagitis? *Dig. Dis. Sci.* 56 (2011) 1981-86

Remedios, M., Campbell, C., Jones, D.M., Kerlin, P. Eosinophilic esophagitis in adults: clinical, endoscopic, histologic findings, and response to treatment with fluticasone propionate. *Gastrointest. Endosc.* 63 (2006) 3-12

Rothenberg, M.E., Hogan, S.P. The eosinophil. *Annu. Rev. Immunol.* 24 (2006) 147-74

Rothenberg, M.E., Mishra, A., Collins, M.H., Putnam, P.E. Pathogenesis and clinical features of eosinophilic esophagitis. *J. Allergy Clin. Immunol.* 108 (2001) 891-4

Saillen, E., Cellier, C., Naneix, A.L., Canioni, D., Bruneval, P., Pouchot, J., Georgin-Lavialle, S. Eosinophilic esophagitis. *Presse Med.* pii:S0755-4982 (2013) 00653-2

Sanderson, C.J. Interleukin-5, eosinophils, and disease. *Blood.* 79 (1992) 3101-9

Schaefer, E.T., Fitzgerald, J.F., Molleston, J.P., Croffie, J.M., Pefferkorn, M.D., Corkins, M.R., Lim, J.D., Steiner, S.J., Gupta, S.K. Comparison of oral prednisone and topical fluticasone in the treatment of eosinophilic esophagitis: a randomized trial in children. *Clin. Gastroenterol. Hepatol.* 6 (2008) 165-73

Schoepfer, A.M., Gschossmann, J., Scheurer, U., Seibold, F., Straumann, A. Esophageal strictures in adult eosinophilic esophagitis: dilation is an effective and safe alternative after failure of topical corticosteroids. *Endosc.* 40 (2008) 161-4

Schoepfer, A. Treatment of Eosinophilic Esophagitis by Dilatation. *Dig. Dis.* 32 (2014) 130-133

Schulz, M. (2010), Diagnostik und Therapie der Eosinophilen Ösophagitis, <http://www.uniklinikum-regensburg.de/imperia/md/content/kliniken-institute/innere-medizin-i/sops/gastroenterologie/gdt-eosi.pdf> , Stand: 01.11.2010

Schwartz, L.B., Metcalfe, D.D., Miller, J.S., Earl, H., Sullivan, T. Tryptase levels as an indicator of mast-cell activation in systemic anaphylaxis and mastocytosis. *N. Engl. J. Med.* 316 (1987) 1622-6

Sgouros, S.N., Bergele, C., Mantides, A. Eosinophilic esophagitis in adults: What is the clinical significance? *Endosc.* 38 (2006) 515-20

Simon, H-U., Straumann, A. Immunopathogenesis of Eosinophilic Esophagitis. *Dig. Dis.* 32 (2014) 11-14

Spergel, J.M. Eosinophilic esophagitis in adults and children: evidence for a food allergy component in many patients. *Curr. Opin. Allergy Clin. Immunol.* 7 (2007) 274-8

Spergel, J.M., Andrews, T., Brown-Whitehorn, T.F., Beausoleil, J.L., Liacouras, C.A. Treatment of eosinophilic esophagitis with specific food elimination diet directed by a combination of skin prick and patch tests. *Ann. Allergy Asthma Immunol.* 95 (2005) 336-43

Straumann, A., Conus, S., Degen, L., Felder, S., Kummer, M., Engel, H., Bussmann, C., Beglinger, C., Schoepfer, A., Simon, H.U. Budesonide is effective in adolescent and adult patients with active eosinophilic esophagitis. *Gastroenterol.* 139 (2010) 1526-37,1537.e1

Straumann, A., Conus, S., Grzonka, P., Kita, H., Kephart, G., Bussmann, C., Beglinger, C., Smith, D.A., Patel, J., Byrne, M., Simon, H.U. Anti-interleukin-5-antibody treatment (mepolizumab) in active eosinophilic oesophagitis: a randomised, placebo-controlled, double-blind trial. *Gut.* 59 (2010) 21-30

Straumann, A. Eosinophilic Esophagitis: Indications for Treatment. *Dig. Dis.* 32 (2014) 110-113

Straumann, A., Salvetti, M., Schoepfer, A. Eosinophile Ösophagitis: Eine Krankheit mit schnell wachsender Bedeutung. *Schweiz Med. Forum.* 8 (2008) 724-728

Straumann, A., Simon, H.U. Eosinophilic esophagitis: escalating epidemiology? *J. Allergy Clin. Immunol.* 115 (2005) 418-9

Straumann, A., Spichtin, H.P., Bernoulli, R., Loosli, J., Voegtlin, J. Idiopathische eosinophile Ösophagitis: Eine häufig verkannte Krankheit mit typischer Klinik und diskretem endoskopischen Bild. *Schweiz Med. Wochenschr.* 124 (1994) 1419-29

Straumann, A., Spichtin, H.P., Grize, L., Bucher, K.A., Beglinger, C., Simon, H.U. Natural history of primary eosinophilic esophagitis: a follow-up of 30 adult patients for up to 11.5 years. *Gastroenterol.* 125 (2003) 1660-69

Straumann, A. The natural history and complications of eosinophilic esophagitis. *Thorac. Surg. Clin.* 21 (2011) 575-87

Straumann, A. Treatment of Eosinophilic Esophagitis: Diet, Drugs, or Dilatation? *Gastroenterol.* 142 (2012) 1409-11

Subbarao, G., Rosenman, M.B., Ohnuki, L., Georgelas, A., Davis, M., Fitzgerald, J.F., Molleston, J.P., Croffie, J.M., Pfefferkorn, M.D., Corkins, M.R., Lim, J.R., Steiner, S.J., Schaefer, E., Gleich, G.J., Gupta, S.K. Exploring potential noninvasive biomarkers in eosinophilic esophagitis in children. *J. Pediatr. Gastroenterol. Nutr.* 53 (2011) 651-658

Swystun, V.A., Gordon, J.R., Davis, E.B., Zhang, X., Cockcroft, D.W. Mast cell tryptase release and asthmatic responses to allergen increase with regular use of salbutamol. *J. Allergy Clin. Immunol.* 106 (2000) 57-64

Taira, M., Tamaoki, J., Kondo, M., Kawatani, K., Nagai, A. Serum B12 tryptase level as a marker of allergic airway inflammation in asthma. *J. Asthma.* 39 (2002) 315-22

Van Rhijn, B.D., Oors, J.M., Smout, A.J., Bredenoord, A.J. Prevalence of esophageal motility abnormalities increases with longer disease duration in adult patients with eosinophilic esophagitis. *Neurogastroenterol. Motil.* 26 (2014) 1349-55

Ventana Medical Systems, Inc. (Ventana). (2009). Ultra View™ Universal DAB Detection Kit. Product Catalog Number. 760-500. Stand: 06.07.2009

Villalta, D., Baragiotta, A.M. Eosinophilic esophagitis: from the case report to the evidence. *Eur. Ann. Allergy Clin. Immunol.* 40 (2008) 53-60

Von Arnim, U., Malfertheiner, P. Eosinophilic Esophagitis – Treatment of Eosinophilic Esophagitis with Drugs: Corticosteroids. *Dig. Dis.* 32 (2014) 126-129

Von Arnim, U., Mönkemüller, K., Malfertheiner, P., Straumann, A. Eosinophilic Esophagitis - pathogenesis, clinical presentation and therapeutic management. *Z. Gastroenterol.* 45 (2007) 1257-63

Wang, Y-H., Hogan, S.P., Fulkerson, P.C., Abonia, P, Rothenberg M.E. Expanding the paradigm of eosinophilic esophagitis: mast cells and IL-9. *J. Allergy Clin. Immunol.* 131 (2013) 1583-1585

Wu, K.G., Li, T.H., Chen, C.J., Cheng, H.I., Wang, T.Y. Correlations of serum Interleukin-16, total IgE, eosinophil cationic protein and total eosinophil counts with disease activity in children with atopic dermatitis. *Int. J. Immunopathol. Pharmacol.* 24 (2011) 15-23

9 Danksagung

An dieser Stelle möchte ich mich bei allen bedanken, die zum Entstehen dieser Arbeit beigetragen haben.

Ein besonderer Dank geht an Herrn PD Dr. med. Monther Bajbouj für die Überlassung des Themas. Des Weiteren danke ich ihm und Herrn Dr. med. Christoph Schlag für die exzellente, engagierte und kompetente Betreuung und unermüdliche Begleitung während der gesamten Zeit dieser Promotionsarbeit.

Bei Herrn PD Dr. med. Stephan Schulz und bei Frau Dr. med. Julia Slotta-Huspenina vom Institut für Allgemeine Pathologie und Pathologische Anatomie der Technischen Universität München möchte ich mich für die Unterstützung bei der Untersuchung und Auswertung der Patientenproben und für die kompetente Beratung bei all meinen Fragen zu histologischen Fragestellungen bedanken.

Des Weiteren gilt mein Dank Herrn PD Dr. med. Knut Brockow von der Klinik und Poliklinik für Dermatologie und Allergologie am Biederstein der Technischen Universität München für die Unterstützung bei der Durchführung der Bestimmung und Auswertung der Serumproben der Patienten.

Meinen Eltern und meinem Bruder danke ich für die uneingeschränkte Unterstützung während des Studiums und der Dissertation.

10 Lebenslauf

Sabrina Pfefferkorn

Kainzenweg 18

94036 Passau

Tel.: 0175/5646459

E-Mail: Sabrina_Pfefferkorn@gmx.de

PERSÖNLICHE DATEN

Geburtsdatum	14.10.1986
Geburtsort	Passau
Familienstand	ledig
Staatsangehörigkeit	deutsch
Konfession	römisch-katholisch

SCHULAUSBILDUNG

1993 – 1996	Grundschule Ortenburg
1997 – 2006	Maristengymnasium Fürstenzell, Abschluss mit der Allgemeinen Hochschulreife

STUDIUM

10/2006 – 03/2009	Studium der Humanmedizin an der Ludwig-Maximilians- Universität in München / Vorklinik
04/2009 – 06/2013	Studium der Humanmedizin an der Technischen Universität in München / Klinik
02/2009	1. Staatsexamen
06/2013	2. Staatsexamen

FAMULATUREN

09/2009	Orthopädie, Klinikum Bogenhausen
09/2010	Anästhesiologie, Klinikum Klagenfurt
04/2011	Innere Medizin, Krankenhaus Vilshofen
09/2011	Praxis für Allgemeinmedizin, Dr. med. Christian Sanden in München

PRAKTISCHES JAHR

02/2012 – 06/2012	Innere Medizin, Krankenhaus Landshut-Achdorf
06/2012 – 10/2012	Hals-Nasen-Ohren-Heilkunde, Klinikum rechts der Isar
10/2012 – 01/2013	Chirurgie, Klinikum Bogenhausen

BERUFLICHE LAUFBAHN

11/2013 – 04/2014	Innere Medizin, Kardiologie, Klinikum Passau
05/2014 – dto.	Innere Medizin, Krankenhaus Rotthalmünster

DISSERTATION

04/2010 – dto.	Thema : Eosinophile Ösophagitis - Evaluation neuer Serum- und immunhistochemischer Marker zur Verlaufsbeurteilung einer topischen Steroidtherapie Betreuer: Dr. med. Christoph Schlag Doktorvater: PD Dr. med. Monther Bajbouj
----------------	--

PUBLIKATION

Schlag C, Pfefferkorn S, Brockow K, Haller B, Slotta-Huspenia J, Schulz S, von Werder A, Ring J, Schmid RM, Bajbouj M. Serum eosinophil cationic protein is superior to mast cell tryptase as marker for response to topical corticosteroid therapy in eosinophilic esophagitis. J Clin Gastroenterol. 2014 Aug;48(7):600-6.

SONSTIGES

Sprachkenntnisse

Englisch, Latein

Hobbys

Literatur, aktuelles Zeitgeschehen, Joggen, Schwimmen,
Tauchen, Skifahren

Passau, den 16.05.2015