

Abteilung für Plastische und Handchirurgie  
Zentrum für Schwerbrandverletzte  
Städtisches Krankenhaus München-Bogenhausen  
(Chefarzt apl. Prof. Dr. W. Mühlbauer)

**Komplikationsanalyse der frontoorbitalen Mobilisation  
bei Kraniosynostosen  
Eine retrospektive Studie**

Christian Schmidt

Städtisches Krankenhaus München-Bogenhausen  
Akademisches Lehrkrankenhaus der Technischen Universität München

Abteilung für Plastische und Handchirurgie  
Zentrum für Schwerbrandverletzte  
(apl. Prof. Dr. W. Mühlbauer)

**Komplikationsanalyse der frontoorbitalen Mobilisation  
bei Kraniosynostosen  
Eine retrospektive Studie**

Christian Schmidt

Vollständiger Abdruck der von der Fakultät für Medizin der Technischen Universität München zur Erlangung des akademischen Grades eines

**Doktors der Medizin**

genehmigten Dissertation.

Vorsitzender: Univ.-Prof. Dr. D. Neumeier

Prüfer der Dissertation:

1. apl. Prof. Dr. W. Mühlbauer
2. Univ.-Prof. Dr.Dr.Dr.h.c. (UMF Temeschburg) H.-H. Horch

Die Dissertation wurde am 24.10.2002 bei der Technischen Universität München eingereicht und durch die Fakultät für Medizin am 15.01.2003 angenommen.

meiner Familie gewidmet

# Inhalt

1. Einleitung	
1.1 Geschichte	5
2. Problematik	9
3. Fragestellung	12
4. allgemeiner Teil	
4.1. Schädelnaht	14
4.2. Schädelwachstum	20
4.3. Kraniosynostose	24
4.4. Einteilung der Schädelmissbildungen	39
4.5. Die Translokation der Implantate	46
5. Material und Methode	49
6. Ergebnisse	54
7. Diskussion	64
8. Schlussfolgerungen	73
9. Zusammenfassung	75
10. Literatur	77
Danksagung	85
Lebenslauf	86

# **1. Einleitung**

## **1.1 Geschichte**

Auffällige Kopfformen haben in allen Kulturkreisen und Zeitaltern einen bleibenden Eindruck hinterlassen. Bereits 100 Jahre vor Christus beschrieb Hippokrates Veränderungen des Schädeldaches und brachte diese mit den Schädelnähten in Verbindung. Celsus (25 vor bis 50 nach Christus) beschrieb Schädel ohne sichtbare Schädelnähte, ging aber nicht auf weitere Details ein (**Laitinen, 1956**). Ein griechischer Arzt namens Oribaisos berichtete über das Zusammentreffen von Schädeldeformität und Kieferfehlstellung (**Bussemaker und Daremberg, 1858**), während 1557 von Lycosthenes über eine Verbindung von Schädel- und Extremitätenfehlbildungen erzählt wurde.

Die moderne wissenschaftliche Beschreibung von Schädelmissbildungen begann um **1800** mit **Sömmerring**, der bereits einen Zusammenhang zwischen Schädelnähten und Schädelwachstum vermutete. **1830** beobachtete und beschrieb **Otto** Kraniosynostosen bei Tieren und beim Menschen. (zitiert nach **Cohen, 1986**). **1851** verfeinerte **Virchow** Ottos Beobachtungen und postulierte das, was als Virchowsches Gesetz bekannt wurde und heute noch gilt:

Das Wachstum wird im rechten Winkel zur betroffenen Schädelnaht behindert und findet kompensatorisch entlang dieser Naht und an den nicht betroffenen Schädelnähten statt.

In den Folgejahren erschienen immer wieder Veröffentlichungen über Schädelmissbildungen, so **1856** von **Minchin**, einem schottischen Arzt, der zwei Fälle von sagittaler Synostose beschrieb. **Von Graefe** beschrieb **1866** einen Turricephalus, **Lannelongue** veröffentlichte **1890** bereits eine Operationsbeschreibung. Er schnitt Kanäle entlang den Kanten der verschlossenen Schädelnaht in die Schädelknochen. Ähnlich verfuhr **Lane 1892**.

In den 60er Jahren veröffentlichte **Tessier** seine revolutionäre Operationsmethode der Schädelmissbildungen: die frontoorbitale Mobilisation (**1967**), nachdem das Mittelgesicht durch eine LeFort III-Inzision vom Hirnschädel komplett abgelöst worden war.

Im Jahre 1973 wurde von **Marchac** und **Renier (1983)** die Methode des „schwimmenden Stirnbeins“ (floating forehead) ausgearbeitet, die das erste Mal eine Kombination aus fester und beweglicher Fixierung darstellte.

Mühlbauer aus München war von der kraniofazialen Chirurgie fasziniert und begann, diese selbst auszuüben. Studienaufenthalte in Paris bei Tessier, Renier und Marchac ergänzten und erweiterten das Wissen und Können dieses Operateurs. Von den Professoren Hans Anderl und Wolfgang Mühlbauer wurde 1978 eine „Transalpine Arbeitsgemeinschaft Kraniofaziale Chirurgie“ mit den Standorten Innsbruck (Anderl) und München (Mühlbauer) ins Leben gerufen (**Mühlbauer, 1983**).

Auf den Ergebnissen dieser Arbeitsgemeinschaft beruht die vorliegende Arbeit.



## 2. Problematik

Seit über 30 Jahren werden in der Plastischen Chirurgie in München unter Mühlbauer kraniofaziale Fehlbildungen unter anderem mittels frontoorbitaler Mobilisation (FOM) behandelt.

Ziele der frontoorbitalen Mobilisation	
Raum für das wachsende Gehirn	Formverbesserung
Autoregulation des Wachstums	Funktionsverbesserung

**Tabelle:** Ziele der FOM

Die frontoorbitale Mobilisation des wachsenden Schädels hat zum Ziel, den beengten Raum für das Gehirn zu vergrößern und dem Gehirn Platz zu schaffen, sich auszudehnen. Dadurch soll die Möglichkeit geschaffen werden, den wachsenden Schädel autoregulativen Kräften zu überlassen und so das Schädelwachstum zu normalisieren. Zusätzlich soll eine Formverbesserung, damit ein verbessertes Aussehen, und auch eine Funktionsverbesserung geschaffen werden.

Ein wesentliches Problem der FOM ist die Fixierung der remodelierten Schädelanteile in ihrer neuen Position. Die geschaffenen Lücken sollen nicht sofort wieder verknöchern. Die Knochenstü-

cke sollen nicht in ihre Ausgangsposition zurückfallen („relapse“), sie sollen aber dem wachsenden Gehirn auch keinen erneuten Widerstand entgegensetzen.

An der Abteilung für Plastische und Handchirurgie in München-Bogenhausen wurde daher ein Behandlungskonzept entwickelt, das folgende Punkte umfasst:

- die frühzeitige Operation der Kinder. Der optimale Operationszeitpunkt liegt im zweiten Lebenshalbjahr.
- eine stabile Fixierung der vorgeschobenen Supraorbitalspanne mittels Miniplatten.
- das Belassen breiter Knochenlücken, um einer frühzeitigen Resynostosierung entgegenzuwirken.
- die teilweise Verwendung in der Abteilung entwickelter dynamischer Miniplatten, um der Expansion des Gehirns keinen Widerstand entgegenzusetzen, sollte es notwendig sein, Platten länger zu belassen.
- die frühzeitige Entfernung der Miniplatten, um keine erneute Wachstumsbehinderung zu erzeugen und um den PAIT-Effekt zu verhindern.

### **3. Fragestellung**

Die remodellierten Schädelanteile müssen in neuer Position gehalten werden. Nachdem die Osteosynthese mit Miniplatten und -schrauben nicht ohne negative Effekte durchgeführt werden kann, stellt sich die Frage, wie diese Komplikationen verhindert werden können.

Außerdem wird nach alternativen Fixationsmethoden gefragt, die ebenso stabil wie die Miniplatten sind, aber dem wachsenden Gehirn keinen Widerstand bieten.

Wie groß ist die Gefahr der Restenosierung? Findet nach der Fixierung der frontoorbitalen Mobilisation (FOM) eine Wachstumsbehinderung statt?

Müssen die verwendeten Osteosynthesematerialien wieder entfernt werden? Zu welchem Zeitpunkt?

Kommt es nach dem Entfernen des Osteosynthesematerials zu einem Zurückfallen der mobilisierten Schädelanteile („Relapse“)?

In dieser Arbeit sollen die oben gestellten Fragen beantwortet werden. Es werden die Erfahrungen aus unserem Patientengut den Ergebnissen der Literatur gegenübergestellt und mit diesen verglichen.

## **4. Allgemeiner Teil**

### **4.1. Schädelnaht**

Der Begriff „Schädelnaht“ oder „Sutur“ wird von **Moss 1958** definiert als „... eine enge fibröse Verbindung zwischen aneinanderaliegenden, desmal entstandenen Knochen, die eine gewisse minimale Beweglichkeit erlaubt.“ Er unterschied einen „Nahtbereich“, bestehend aus den beiden Knochenrändern und dem dazwischenliegenden Bindegewebe, und die eigentliche „Naht“, die nur aus dem Bindegewebe besteht. Wichtig zum Verständnis ist, dass mit dieser Definition die funktionelle, d.h. offene, Schädelnaht gemeint ist, und nicht die im höheren Alter gefestigte, verschlossene Naht.

Die flexible Verbindung zwischen den einzelnen Schädelknochen erfüllt wichtige Aufgaben: während des Geburtsvorgangs erlauben die Nähte eine Kompression des Schädels mit zum Teil Überlappen der einzelnen Komponenten des Schädeldaches im Geburtskanal. Diese Kompression und die übereinandergeschobenen Knochen normalisieren sich wieder in den ersten Lebenswochen. Im weiteren Verlauf des Wachstums passt sich das Schädeldach dem steigenden Platzbedarf des wachsenden Gehirns an, in den Suturen wird neuer Knochen durch Anlagerung gebildet, der Schädel wächst. Dabei kommt es zur ständigen Umformung auch

der äußeren Form durch Anpassung der Krümmung einzelner Knochenteile. Die Flexibilität des Schädeldaches wird als Schutz vor ernsteren Verletzungen des Schädels durch Nachgeben und dadurch Kompensieren der Kräfte angesehen (**Moss, 1954, Friede, 1982, Langman, 1985, Enlow, 1990**).

Nach **Smith** und **Töndury (1978)** spielt die Dura eine große Rolle bei der Formierung der Schädelnähte, so resultiert eine Verknöcherung an Stellen, wo die Dura nicht gewisse Eigenschaften aufweist. Im Gesicht – dort entwickelt sich das Skelett aus den Kiemenbögen – verhält sich die Situation anders: die einzelnen Knochen sind von bindegewebigem Periost umgeben, das sich in der 17. SSW vollständig ausgebildet hat. Diese Periostumhüllung ist als effektiver Schutz vor frühzeitiger Verknöcherung und damit Verschuß der Suturen anzusehen. Im Gegensatz dazu bilden die Knochen des Schädeldaches ihren Periostmantel erst nach der Geburt aus (**Koskinen-Moffett, 1982**).

Die Suturen des Gesichts- und des Hirnschädels unterscheiden sich auch insofern voneinander, als es fast nie zu einer frühzeitigen Verknöcherung der Nähte im Gesichtsschädel kommt, wäh-



rend die Schädelnähte des Neurocraniums sich sehr wohl vorzeitig verschließen können. Die Bindegewebshülle funktioniert diesbezüglich als Barriere (**Cohen, 1993**).

Eine Einteilung der Schädelnähte ist möglich, und zwar in überlappende - und End-zu-End - Nähte. In den paarigen oder beidseits angelegten Nähten (Coronar-, Lambdanähte) überlappen die aneinanderliegenden Knochen, während bei den unpaaren Nähten (Metopica- und Sagittalnaht) die Knochen stumpf aneinanderstoßen (**Miroué und Rosenberg, 1975; Kokich, 1976**). **Laitinen** und **Sulamaa** beobachteten **1956**, dass es bei den stumpf anstoßenden Schädelnähten durch den vorzeitigen Verschluss zu einer Kantenbildung kommen kann, während dieses Phänomen an den überlappenden Nähten nicht vorkommt. **Cohen** führt dies auf die Kräfteinflüsse zurück, die auf die Nähte wirken (**1993**). Auf die in der Mittellinie liegenden Nähte würden gleichartige Kräfte einwirken, an den aussermittig liegenden Nähten wären die Kräfteinwirkungen ungleich.

**Pritchard** legte sich **1956** bezüglich des histologischen Aufbaus von Schädelnähten fest. Seine Ansichten sind bis heute am wei-

testen verbreitet: er erkannte 5 verschiedene Schichten des Periosts. Je zwei mesenchymale und kapsuläre Schichten, getrennt durch eine Gefäßschicht, umschließen den Knochen. Im Laufe der weiteren Entwicklung wandeln sich die mesenchymalen Schichten in einzellige Lagen von Osteoblasten um. Die kapsulären Schichten verdicken und ihre Fasern richten sich zunehmend in Richtung der Schädelnaht aus. Die Gefäßschicht vaskularisiert zunehmend (s.a. **Langman, 1985**).

Die eigentliche Ursache für den Verschluss der Schädelnähte ist bis heute unbekannt. **Schmitt** und **Tamaska** machten **1970** vaskuläre, hormonelle, genetische, mechanische und örtliche Faktoren verantwortlich.

Die Beziehung zwischen Verschluss der Naht, Beendigung des Wachstums und verschiedenen funktionellen Erfordernissen lässt Fragen bezüglich der biologischen Zusammenhänge aufkommen. So stellt sich die Frage, ob das Ende des Wachstums zum Verschluss der Schädelnähte führt? Das Wachstum des menschlichen Gehirns ist abgeschlossen bevor der knöcherne Verschluss der Schädelnähte einsetzt. Darüberhinaus ist das Wachstum des Gesichts sicherlich mit dem 20. Lebensjahr abgeschlossen, wäh-

rend der komplette knöcherne Verschuß der Suturen rund um die Maxilla erst mit dem 7. bis 8. Lebensjahrzehnt vollzogen ist. Daraus folgt, dass das Ende des Wachstums nicht notwendigerweise mit dem knöchernen Verschuß von Schädelnähten einhergeht (**Cohen, 1993**).

## 4.2. Schädelwachstum

Der knöcherne Schädel kann grundsätzlich in zwei Abschnitte unterteilt werden: (1) das Viscero- oder Splanchnocranium, den Gesichtsschädel, und (2) das Neurocranium, das das Gehirn umschließt. Das Neurocranium wiederum besteht aus zwei Teilen, dem Schädeldach und der Schädelbasis, die an das Viscerocranium anschließt (**Ohman, Richtsmeier, 1994**)

Schädelknochen bilden sich auf zwei unterschiedliche Arten (**Schumacher, 1982, Langman, 1985**): die erste ist die direkte, desmale Verknöcherung, die im zweiten Gestationsmonat beginnt. Kleine Knocheninseln oder -kerne werden in einer Bindegewebsschicht, der Ectomeninx (**Decker und Hall, 1985**) gebildet. Diese Knochenkerne entwickeln sich direkt in vaskularisiertes Mesenchym um. Wachstum des Knochenkerns geschieht strahlenförmig durch appositionelle Anlagerung. Es bildet sich ein erster trabekulärer Knochen, der im Laufe der Zeit zu einem kompakten Knochen verdickt (**Cormack, 1987**). Mit dem Größerwerden des Schädels kommt es durch Zellproliferation zur Ausbildung eines „osteogenetischen Keils“ am Rande der Knocheninsel. Wo zwei „osteogenetische Keile“ aneinanderstoßen, bildet sich eine Schädelnaht oder Sutura aus. Treffen mehr als zwei „osteogeneti-

sche Keile“ aufeinander, weiten sich die Suturen zu Fontanellen aus. Zum Verschluss der Fontanellen kommt es ca. im dritten Lebensmonat (kleine Fontanelle) bis zum 2. Lebensjahr (große Fontanelle).

Das weitere Wachstum spielt sich in den Suturen ab, die ein enges Netz an Blutgefäßen, Osteoblasten und lockeres Bindegewebe enthalten. Die Aussenseite des Knochens ist von Periost bedeckt, die Innenseite liegt direkt der Dura auf. Knochenan- und -abbau entlang der Periost- und Durafläche verändern die Form und die Größe des Knochens während des Wachstums in der Naht. Bis etwa zum 8. Lebensjahr bestehen die Schädelknochen aus einer Lage kompakten Knochens, danach bildet sich die Diploë mit zwei von Knochenmark und Blutgefäßen getrennten Knochenlamellen aus (**Cormack, 1987**).

Die zweite Art der Knochenentstehung ist die enchondrale Ossifikation, bei der existierender Knorpel durch Knochen ersetzt wird. Der größte Teil der Schädelbasis entsteht auf diese Weise. Diese Art der Verknöcherung ist deutlich komplexer als die intramembranöse Verknöcherung. Der Hauptunterschied liegt in der

zellulären Umgebung der Osteoblasten, namentlich Bindegewebe oder Knorpel, letztendlich ist der resultierende Knochen aber der Gleiche (**Cormack, 1987**).

Wie oben bereits angeführt, führen komplexe Einflüsse zu frühzeitigem Verschuß der Schädelnähte und damit zu einem Stop des Wachstums im rechten Winkel zur betroffenen Naht und kompensatorischem Wachstum parallel zu ihr (Virchowsches Gesetz) (**Virchow, 1851**). Diese Art der Wachstumskompensation kann im Tierversuch simuliert werden. Zusätzlich sind sicherlich Störungen in den Wachstumszonen der Schädelbasis vorhanden (**Persing, 1991**)

Der Gesichtsschädel, das Viscerocranium, dominiert von Maxilla und Mandibula, geht aus den Kiemenbögen hervor (**Schumacher, 1982**).

## **4.3. Kraniosynostose**



Der Begriff „Kraniostenose“ beschreibt den vorzeitigen Verschluss von einer oder mehreren Schädelnähten. Der Begriff „Kraniosynostose“ ist weiter verbreitet. Genau besehen, ist die Kraniosynostose der vorzeitige Nahtverschluss, das Ergebnis bzw. die Symptomatik ist die Kraniostenose. Bisher wurden beide Begriffe synonym verwandt, nach **Cohen (1993)** ersetzt im derzeitigen Sprachgebrauch die „Kraniosynostose“ mehr und mehr die „Kraniostenose“.

Eine Kraniosynostose entwickelt sich bereits in utero oder erst nach der Geburt. Sie kann eine oder mehrere Schädelnähte in unterschiedlich starkem Ausmaß betreffen. Die Schädelform hängt ab von der Reihenfolge und der Ausprägung der frühzeitigen Verknöcherung. Je früher der Nahtverschluss stattfindet, desto größer ist der Einfluß auf die Schädelform. Umgekehrt ist der Einfluß auf die Schädelform um so geringer, je später die Nahtfusion eintritt (**Cohen, 1986**).

An der fusionierten Schädelnaht können verschiedene histologische Veränderungszonen unterschieden werden, da die Kraniosynostose an einem Punkt anfängt und von dort entlang der Naht

fortschreitet. Im Zentrum der Fusion findet man einen Bereich vollständiger Obliteration, gekennzeichnet durch kompakten Knochen, der den Nahtspalt überbrückt. Etwas weiter vom Zentrum der Verknöcherung entfernt ist die Naht noch offen, mit teilweiser knöcherner Durchbauung sowie bindegewebiger Überbrückung. Der Ausgangspunkt der Verknöcherung liegt entweder an der schädeläußeren oder –inneren Kante der Naht (**Kokich, 1982**).

### Ätiologie der Kraniosynostose

Die Ätiologie und der Pathomechanismus der Kraniosynostosen sind vielfältiger Natur. So können sie in einigen Fällen durch ein autosomal dominantes Gen vererbt werden, in anderen Fällen ist ein Hyperthyreoidismus ursächlich oder in wieder anderen Fällen eine Mikrocephalie. Die Pathogenese in diesen Fällen ist ganz unterschiedlich. So kann beispielsweise ein Defekt in der mesenchymalen Zellanlage vorliegen, oder eine beschleunigte Ausreifung von Knochen, oder es besteht eine verminderte Zugbelastung der Naht durch ein verzögertes oder nicht vorhandenes Hirnwachstum.

Als weitere mögliche Ursachen werden Entzündungen, die zu einer frühzeitigen Verklebung und dann Verknöcherung der Schädelnähte führen, diskutiert (**Virchow, 1851**). Schädigungen durch äußere Einflüsse wie Strahlen (**Cohen, 1990**), Infektionen, Stoffwechselerkrankungen oder Medikamentenkonsum der Mutter während der Schwangerschaft (**Slavkin, 1979**) oder durch eine genetische Spontanmutation sind Gegenstand der Forschung. Neuerdings wird ein fortgeschrittenes Alter des Vaters mit entsprechenden Veränderungen in der Spermatogenese verdächtigt (**Wilkie, 1997**).

Zum Beispiel kann bei einem  $\alpha$ -L-iduronidase-Mangel oder einem  $\beta$ -Glucuronidase-Mangel eine Kraniosynostose auftreten.

In anderen Fällen ist die genaue Ursache unbekannt (**Marchac, 1982; Cohen, 1986; Wilkie, 1997**). Einige der bekannten Entstehungsursachen für Kraniosynostosen sind in der folgenden Tabelle aufgelistet.

Genetische Veränderungen	
Ionisierende Strahlen	Mucopolysaccharidosen
Alkoholismus	$\beta$ -Glucuronidase-Mangel
Stoffwechselerkrankungen	Mucolipidosen
Hyperthyreoidismus	Mucolipidose II
Hämatologische Erkrankungen	
Thalassämie	Sichelzellanämie
Angeborener hämolytischer Ikterus	Polyzythämia vera
Teratogene	
Aminopterin	Diphenylhydantoin
Vitamin-A-Säure	Valproinsäure
Mißbildungen	
Mikrozephalie	Enzephalozele
Hydrozephalus occlusus	

**Tabelle:** bekannte Ursachen für Kraniosynostosen (nach **Cohen, 1986**, ergänzt nach **Langman, 1985**)

Aus dem, was über die Ätiologie und die Pathogenese der Kraniosynostosen bekannt ist, hat **Cohen 1992** zwei generelle ätiologische Typen unterschieden: den primären oder nicht-physiologischen Typ, oder den sekundären, physiologischen. Der primäre Typ entsteht aus einer Agenesie oder Nicht-Anlage der Suturen oder entwickelt sich aus einer Kompression oder einem Wachstumshindernis. Der sekundäre Typ kann auf einer Stoff-

wechselstörung, einer Mißbildung oder einem unbekanntem Auslösefaktor beruhen. In jedem der Fälle vom zweiten Typ entwickelt sich eine richtige Schädelnaht, aber der physiologische Nahtschluß ist vorgezogen bzw. beschleunigt.

**Graham** beschrieb **1980** einige Fälle von Kraniosynostosen, bei denen er ursächlich eine intrauterine Einengung des Schädels vermutete. Aber außer dem klinischen Verdacht gab es keine weiteren Anhaltspunkte. **Koskinen-Moffett** konnte **1986** in tierexperimentellen Studien die intrauterine Kompression als Ursache für Kraniosynostosen darstellen. Daraufhin wandte sich die Aufmerksamkeit diesem Mechanismus der Entstehung von Kraniosynostosen zu. Aber warum kommt es auf diesem Wege nicht zu Synostosen und Deformierungen des Gesichts, gerade bei Gesichtslagen? **Koskinen-Moffett** beantwortete dies **1982**: Erstens würden die runde Form und das schnelle Wachstum des Hirnschädels das Gesicht vor Druckeinwirkungen schützen. Zweitens läge der Unterschied im unterschiedlichen Entwicklungsverhalten der Schädelnähte des Gesichts- und des Hirnschädels. Die Knochen des Gesichtsschädels sind bereits in der 17. SSW vollständig von einer bindegewebigen Hülle umschlossen. Diese Hülle schützt die

Knochen des Gesichtsschädels bei Druckbelastung wie in Gesichtsbzw. Stirnlage effektiv vor einem vorzeitigen Nahtverschluß.

Obwohl die meisten Fälle von Kraniosynostosen nur vereinzelt auftreten, werden familiäre Häufungen beobachtet. Ungefähr 8% von Coronarnahtstenosen und 2% von Sagittalnahtstenosen kommen familiär vor. Der Vererbungsweg geschieht sowohl autosomal rezessiv wie autosomal dominant, wobei der autosomal dominante Vererbungsweg vorherrscht (**Cohen, 1986, 1991**).

Derzeit liegen Erkenntnisse vor, dass auf dem Chromosom 7p mehrere Loci existieren, die Kraniosynostosen auslösen. Verlust von Genmaterial auf 7p – bezeichnet als 7p-Deletionssyndrom – resultiert in 40% der Fälle in einer Kraniosynostose, in Verbindung mit Missbildungen am Ohr, Fuß, äußeren Genitale, Herz und Gaumen (**Aughton, 1991; Kikawa, 1993**). Ein sehr empfindlicher Bereich muß auf dem distalen Ende von Chromosom 7p zwischen 7p21 und 7p22 liegen, dem Genort für das Saethre-Chatzen-Syndrom. Weitere Arbeiten werden zeigen müssen, inwieweit die-

se verschiedenen Genorte zusammenspielen und wie sich Störungen später phänotypisch äußern (**Brueton, 1992**).

Vor Kurzem wurde für den Morbus Crouzon die Störung auf Chromosom 10 im Bereich von 10q2 gefunden (**Li, 1994**). **Wilkie** fand **1995** zwei Mutationen im Bereich der Fibroblasten-Wachstumsfaktor-Rezeptoren (FGFR = Fibroblast Growth Factor Receptor) bei Apert-Syndrom (auch **Mulliken, 1996**).

Die Geschwindigkeit, mit der immer neue genetische Veränderungen an bestimmten Genorten festgelegt werden können, ist atemberaubend. Sie lässt für die Zukunft eine deutliche Verbesserung der genetischen Beratung betroffener Familien hoffen.

Es ist nun aber mitnichten so, dass eine Veränderung an einem Genort zwangsweise immer die gleiche phänotypische Veränderung bewirkt. So stellte **Jabs 1993** fest, dass die Mutation des Gens MSX2 auf Chromosom 5 in einer Familie über drei Generationen verschiedene Ausprägungen einer autosomal dominant vererbten Kraniosynostose namens „Boston-Variante“ verursachte. Es scheint, dass einige Gene wiederum von anderen Genen beeinflusst werden.

Bei dieser Familie bedeutete dies, dass die Erkrankung sich in unterschiedlicher Weise ausdrückte: es waren bei den einzelnen Individuen die unterschiedlichsten Synostosen zu finden, von einer einfachen, abgeflachten Supraorbitalspange bis zu einer Pansynostose mit Kleeblattschädel. Dies lässt vermuten, dass das betroffene Gen mehrere Funktionen hat und an unterschiedlichen Orten an verschiedenen Nähten zu Entwicklungsstörungen führen kann (**Warman, 1993**).

**Von Gernet** stellt **2000** eine Familie vor, in der über 4 Generationen insgesamt 10 Familienmitglieder eine gleichartige Mutation auf dem Genort des FGFR-3 vorwies. Dies führte zu unterschiedlichen Erscheinungsformen der Kraniosynostosen: so traten ein- wie doppelseitige Coronarnahtsynostosen ebenso auf wie eine Pansynostose.

Fibroblasten-Wachstumsfaktoren (Fibroblast Growth Factors – FGFs) kontrollieren und beeinflussen die Zellproliferation, -differenzierung und –migration in den verschiedensten Geweben. Es handelt sich hierbei um eine Gruppe heparin-bindender Polypeptide. Bis heute konnten neun verschiedene FGFs unterschied-



den werden. FGFs spielen eine Rolle z.B. bei der Angiogenese, der Wundheilung, der embryonalen Entwicklung sowie bei maligner Entartung und malignem Wachstum (**Münke, 1995**).

Die Übertragung der FGF-Signale geschieht durch eine Reihe von membranständigen Tyrosin-Kinase-Rezeptoren, sogenannten Fibroblast Growth Factor Receptors (FGFRs). Mutationen dieser FGFRs eröffnen neue Erkenntnisse der Entwicklungsstörungen der Schädelnähte. So stellte **Wilkie 1995** eine Veränderung des FGFR2 bei Apert-Syndrom fest.

### Pathogenese der Kraniosynostose

Ursprünglich existierten drei verschiedene generelle Überlegungen zur Entstehung der Kraniosynostosen:

**Virchow (1851)** glaubte, dass die Synostose zustande kommt durch einen Defekt in der Naht selbst, und dass es sekundär zu einer Wachstumsstörung an der Schädelbasis kommt.

Im Gegensatz dazu steht die Theorie von **Moss (1959)**, der der Meinung war, dass die primäre Wachstumseinschränkung an der Schädelbasis vorliege und die Stenosierung des Schädeldachs

sekundär daraus resultiere. Er glaubte, dass das wachsende Gehirn Kräfte ausübte auf die Schädelnähte – eine Theorie, die von verschiedenen Autoren (**Persson, 1979; Albright und Byrd, 1981; Persing, 1991**) in der Zwischenzeit widerlegt wurde. Das Gegenteil, nämlich der Einfluß des stenosierten Schädels auf das Hirnwachstum sei der Fall.

Als dritte Theorie wurde von **Park und Power 1920** die Hypothese aufgestellt, der Primärdefekt liege im mesenchymalen Ursprung sowohl der Nähte des Schädeldaches wie der Schädelbasis.

Die derzeit gängige Meinung hält eine Abnormalität der Naht selbst für die Ursache. Diese Abnormalität käme durch Missbildungen im mesenchymalen Zellbereich zustande (**Kolk und Beaty, 1994**).

**Engstrom** konnte **1988** im Versuch abnorme Zellmechanismen darstellen: er kultivierte Zellen sowohl aus normalen und synostotierten Schädelnähten sowie aus Schädelkochen. In den Zellen aus synostotierten Schädelnähten konnten erhöhte Konzentrationen an alkalischer Phosphatase gefunden werden, was mit einer erhöhten Osteoblastenaktivität in Zusammenhang gebracht wurde. Darüberhinaus konnte eine Verlängerung der Verdoppelungs-

rate der Osteoblasten in der synostosierten Naht festgestellt werden, was als Ausdruck für eine Wachstumsstörung gewertet wurde.

**Pensler** konnte **1994** in kultivierten Zellen aus synostosierten Schädelnähten eine verringerte Wachstumsrate sowie eine verminderte alkalische Phosphatase-Produktion feststellen.

### Wachstum des Schädeldachs

**Virchow** veröffentlichte **1851** die nach ihm benannte Regel, wobei das Wachstum parallel zur Richtung einer verschlossenen Naht erfolge und im rechten Winkel dazu aufgehoben sei. Dieses „Virchow’sche Gesetz“ erklärte aber nicht vollständig die entstehenden Schädeldeformitäten. **Delashaw** und seine Mitarbeiter versuchten die entstehenden Schädelformen durch vier Definitionen zu erklären (**1989, 1991**):

- Schädelknochen, die frühzeitig fusionieren, verhalten sich wie eine einzige Knochenplatte mit herabgesetztem Wachstum
- an randständigen Nähten findet ein zentrifugales Anlagern von Knochen statt

- in einer nicht-randständigen Naht, die in Verlängerung einer frühzeitig verschlossenen Naht liegt, findet eine beidseitige vermehrte Knochenanlagerung statt
- randständige Nähte, die direkt an einer frühzeitig verschlossenen Naht angrenzen, unterliegen einem größeren kompensatorischen Wachstum als weiter entfernt liegende Nähte.

Im Endeffekt unterstreichen die vier Regeln von **Delashaw** und Mitarbeitern den Versuch von **Virchow**, Wachstumsregeln für Kraniosynostosen aufzustellen. Sie sind letztendlich aber rein deskriptiv und erklären in keiner Weise die zugrundeliegenden Mechanismen oder beziehen die Schädelbasis in die Argumentation mit ein.

### Die Schädelbasis

Das Zusammenspiel von Schädelbasis und Schädeldach war seit langem Gegenstand kontroverser Diskussionen: **Virchow** postulierte **1851**, dass Veränderungen an der Schädelbasis sekundär zu denen am Schädeldach aufträten. **Moss (1959)** hingegen war

vom Gegenteil überzeugt. Wahrscheinlich ist keine der beiden grundlegenden Theorien falsch, sondern es handelt sich um ein komplexes Zusammenspiel beider Schädelpartien, das von vielfältigen Faktoren beeinflusst wird (**Cohen, 1993**).

Der sogenannte „coronare Ring“, bestehend aus den Coronarnähten, den spenozygomatischen, frontosphenoidalen und Sphenoethmoidalnähten, stellt eine Schlüsselformation des Komplexes sämtlicher Schädelnähte dar. So kommt es zu primären Schädelveränderungen, wenn die Coronarnähte verschlossen sind. Bei offenen Frontosphenoidal- und Sphenoethmoidalnähten kommt es zu sekundären Veränderungen an der Schädelbasis (**Cohen, 1993**).

**Cohen** sieht seine Theorie dadurch bestätigt, dass es nach operativer Korrektur einer einseitigen Coronarnahtsynostose bei einigen Patienten zu Normalisierung auch des Mittelgesichtes kam. Bei anderen Patienten hingegen verschlechterte sich die Deformität eher im Sinne einer Asymmetrie, was er auf eine Nahtsynostose im Bereich der Schädelbasis zurückführte (**1993**).

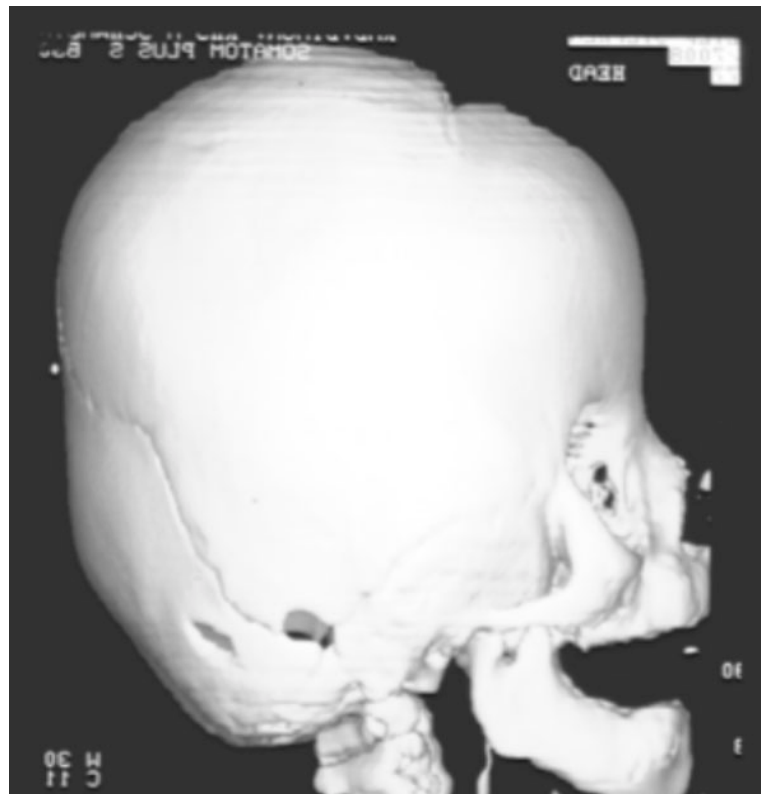
Kraniosynostosen, wie sie bei M. Crouzon oder Apert-Syndrom vorkommen, haben nach **Kreiborg (1986)** sowohl primäre wie auch sekundäre Veränderungen im Bereich von Schädelbasis und Schädeldach.

## **4.4. Einteilung der Schädelmissbildungen**

Synostosen der Schädelnähte können nach **Tessier (1986)** in drei grobe Hauptgruppen eingeteilt werden:

1.) Kraniosynostosen

sind Synostosen im Bereich des Neurocraniums. Die Coronarnähte, die Sagittal-, die Frontal- (oder Metopica-) und / oder die Occipitalnaht sind betroffen.



**Abbildung:** 3-D CT zur Darstellung der verschlossenen Coronarnähte



## 2.) Faziostenosen

Hierbei handelt es sich um Stenosen im Bereich des Viszerocraniums, die zu Unter- und Fehlentwicklungen im Bereich der Orbitae, der Nase, der Jochbögen und des Oberkiefers führen.

## 3.) Kraniofaziostenosen

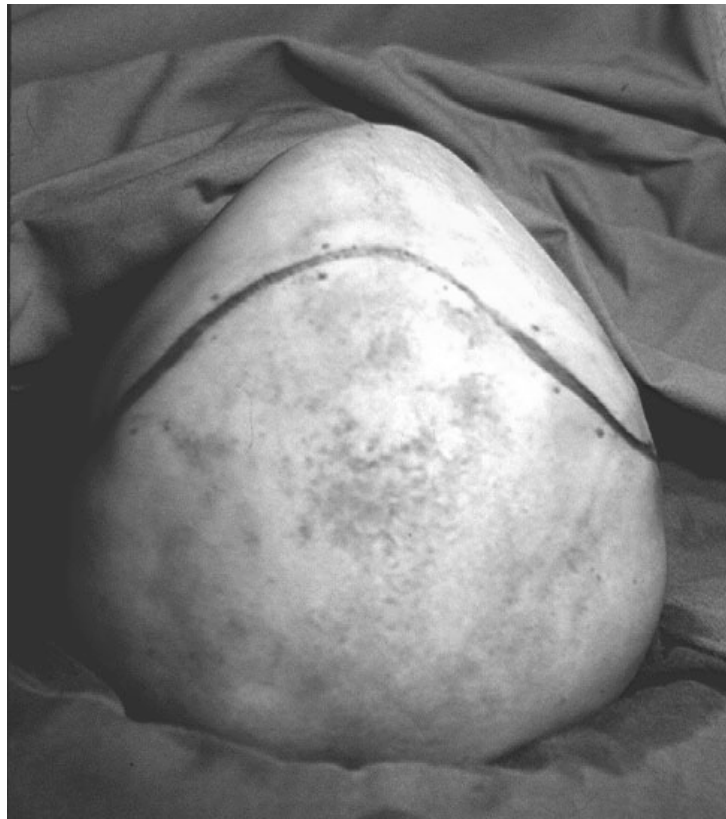sind Kombinationen aus den beiden oben genannten Stenosen im Bereich des gesamten Schädels (**Tessier, 1971**).

Die Übergänge sind fließend, da, wie oben bereits angesprochen, stenosierte Knochennähte zusätzlich Wachstumsstörungen anderer Nähte nach sich ziehen können.

Eine etwas differenziertere Einteilung orientiert sich daher am klinischen Erscheinungsbild, an der äußeren Form des Schädels (**Marchac, 1982**):

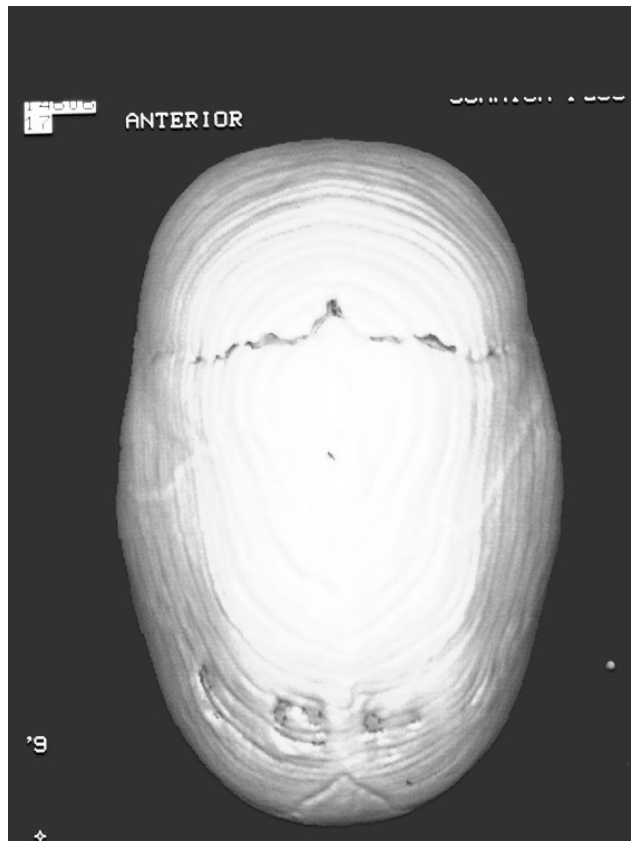
Der Trigonocephalus oder Dreiecksschädel wird durch die dreieckige Form der Stirn, hervorgerufen durch eine frühzeitige Ver-

knöcherung der Metopicanah, die kielartig hervorsteht, charakterisiert. Die Orbitae stehen enger, es besteht ein Hypotelorismus.



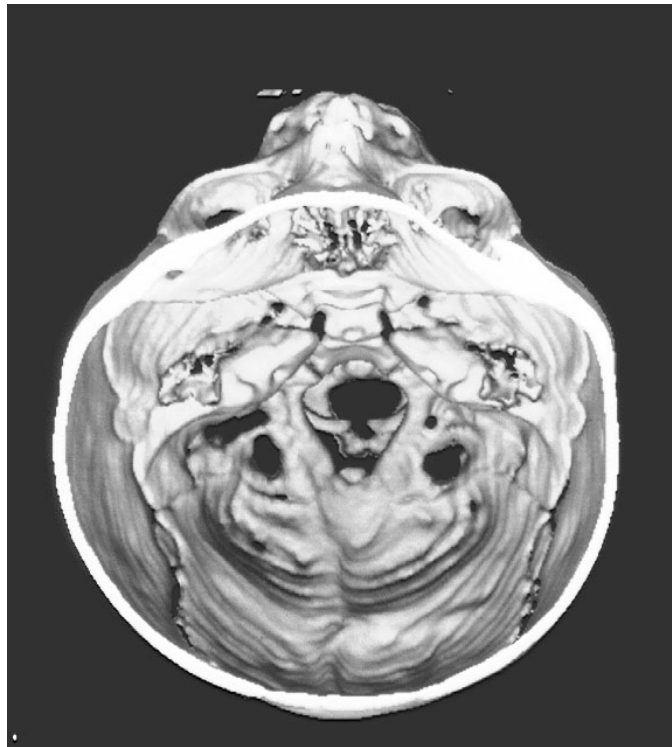
Präoperative Ansicht eines Dreiecksschädels von oben

Der Scaphocephalus oder Langschädel entsteht durch einen Verschuß der Sagittalnaht. Der Querdurchmesser des Schädels ist verringert, das Schädeldach ist schmal und lang. Die vorzeitige isolierte Verknöcherung der Sagittalnaht stellt die häufigste Nahtsynostose dar.



CT-Aufnahme eines Langschädels, gut zu sehen die verschlossene Sagittalnaht

Während der Plagiocephalus oder Schiefschädel durch einen einseitigen Verschluss einer Coronarnaht hervorgerufen wird, bildet der doppelseitige Verschluss das Bild des Brachycephalus oder Kurzschädels. Hierbei ist der Längsdurchmesser des Schädels verkürzt, während der Querdurchmesser kompensatorisch erweitert ist. Ein milder Grad an Exophthalmus bzw. Exorbitismus wird beobachtet, wenn zusätzlich die Supraorbitalspange zurückliegt.



CT-Schnitt durch einen Kurzschädel, wobei die Kompensation in der Querachse und die kleine vordere Schädelgrube gut zu erkennen sind

Ein Oxycephalus oder Spitzschädel unterscheidet sich vom Brachycephalus durch den Zeitpunkt der Entstehung. In diesen Fällen entsteht eine Fusion der Schädelnähte erst später, zwischen dem ersten und dritten Lebensjahr. Die Stirn liegt in Verlängerung des Nasenrückens und ist deutlich verschmälert.

Der Turricephalus oder Turmschädel entsteht durch kompensatorisches Wachstum des Schädels in unbehandelten Fällen der Coronarnahtsynostose. Es zeigt sich ein hohes, turmartiges Schä-

deldach mit einer Verlängerung der Stirn. Es können mehrere Schädelnähte fusioniert sein (**McCarthy, 1990**).

Wenn sämtliche Schädelnähte vorzeitig verschlossen sind, bei einer Pansynostose, kommt es zu einem Kleeblattschädel. Im Bereich der Knochenlamellen drückt es diese nach außen, der Hirndruck ist meistens stark erhöht und es können zusätzliche Missbildungen auch im Bereich der großen intracraniellen Blutleiter vorkommen.

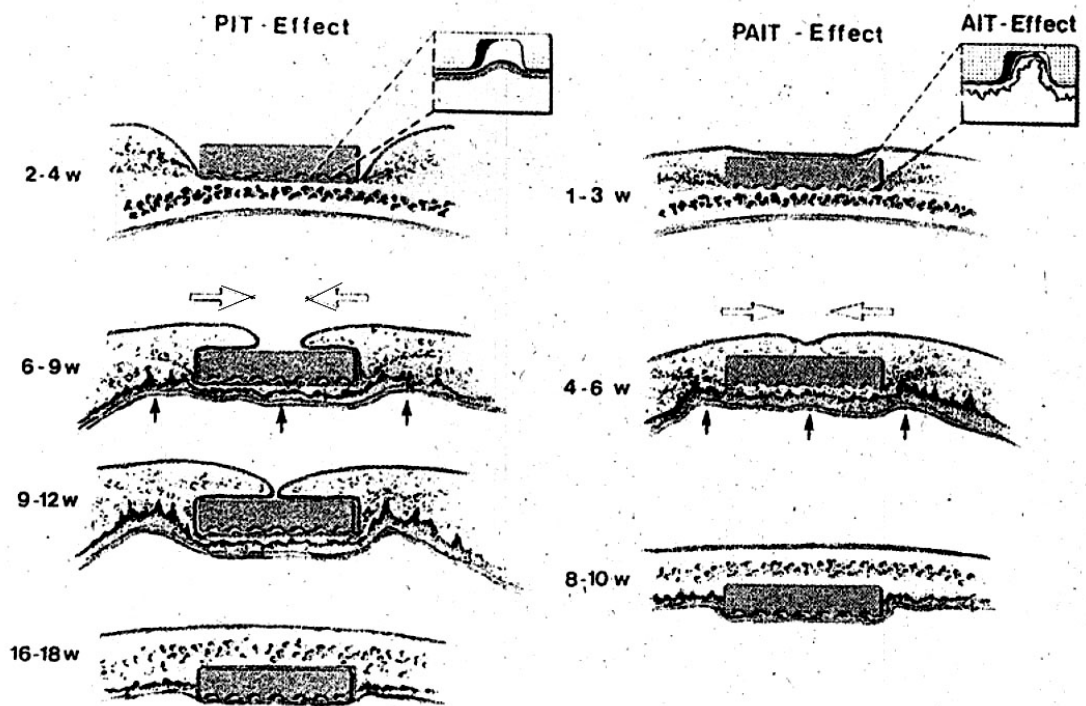
## **4.5. Die Translokation der Implantate**

**Hönig** beschreibt **1995** die Translokation von Osteosynthesematerialien in das Schädelinnere. Er untersuchte das von ihm „PAIT“ genannte Phänomen auch am Tierversuch.

Das Kürzel „**PAIT**“ steht für „**P**assive und **A**ktive Intrakranielle Translokation“. Zusätzlich erkannte **Hönig** auch eine passive sowie eine aktive intrakranielle Translokation.

Nach Fixierung einer Osteosyntheseplatte mit entsprechenden Schrauben am Schädelknochen wird im Laufe der Wochen, die auf die Operation folgen, durch appositionelles Wachstum die Platte um- und überwachsen. Der Knochen unmittelbar unter der Platte wird resorbiert. Dadurch scheint das Metall ins Schädelinnere zu wandern. Diese Beobachtung wird als **PIT** (**P**assive Intracranielle Translokation) bezeichnet. Der Effekt kann dadurch verzögert werden, dass die Platte auf Periost gesetzt wird.

Die **AIT** (**A**ktive Intracranielle Translokation) wird im Gegensatz dazu beschrieben als die durch den Druck der Platte hervorgerufenen Resorptionsvorgänge des Knochens unmittelbar unter der Platte. Es scheint, dass die Resorption durch den Plattendruck hervorgerufene Minderdurchblutung ausgelöst wird. (s. auch Zeichnung)



Schematische Zeichnung zum PAIT-Effekt: aus **Hönig, 1995**

Auf der linken Seite sitzt die Platte auf dem Periost, während sie rechts direkt auf dem Knochen liegt. Die weißen Pfeile deuten das apositionelle Knochenwachstum an, die schwarzen Pfeile zeigen auf die Resorptionszone unter der Platte. Es ist zu beachten, dass **Hönig** Platten mit einer gewellten Unterseite verwendet hat.

Werden die Osteosyntheseplatten über einem Wachstumszentrum angelegt, so kombinieren beide Effekte zum **PAIT**-Effekt, das „Einwachsen“ der Implantate findet beschleunigt innerhalb weniger Wochen statt.

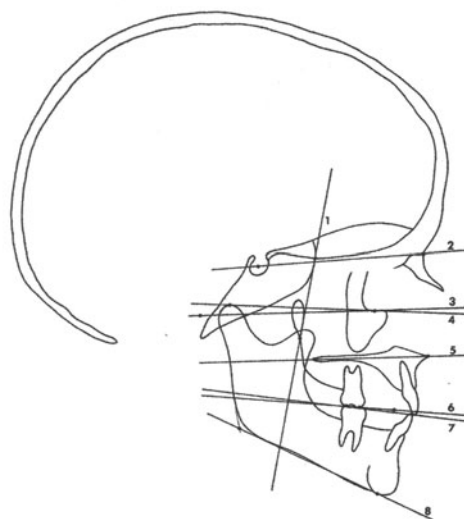

## **5. Material und Methode**

Diese Arbeit analysiert Art, Ausmaß und Häufigkeit von Komplikationen im Zusammenhang mit der frontoorbitalen Mobilisation bei Kraniostenosen. Mögliche Konsequenzen für die weitere klinische Behandlung werden dargestellt.

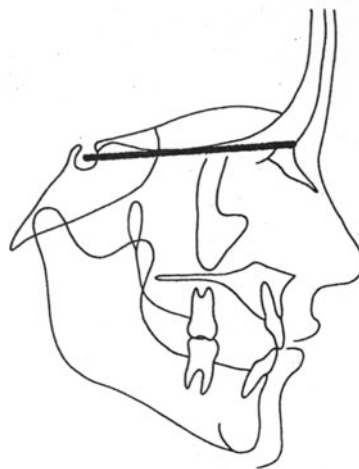
Die Untersuchungen stützen sich auf das Krankengut der „Arbeitsgemeinschaft Kraniofaziale Chirurgie“ der Abteilungen für Plastische und Handchirurgie des städtischen Krankenhauses München-Bogenhausen (Chefarzt Prof. Dr. W. Mühlbauer) und für Kinderchirurgie des städtischen Krankenhauses München-Schwabing (Chefarzt Prof. Dr. F. Höpner).

Diese retrograde klinische Studie wertet die Krankenakten, die Röntgen- und CT-Bilder und die erstellte Photodokumentation der in den Jahren 1981 bis 2000 operierten Patienten aus.



Verschiedene kephalometrische Messebenen (*Riolo, 1974*)

Anhand spezieller Röntgenfernaufnahmen wurden kephalometrische Messungen durchgeführt, um den erzielten Vorschub sowie ein eventuelles Zurückfallen der vorgeschobenen Knochen festzuhalten. Dafür wurde die Strecke S-N gemessen. Diese Messungen wurden durchgeführt an den Bildern vor und unmittelbar nach der FOM, um den erzielten Vorschub und damit die Vergrößerung der vorderen Schädelgrube festzuhalten. Die Messungen wurden wiederholt nach der Metallentfernung und mehrere Monate nach Metallentfernung, um ein eventuelles Zurückfallen zu dokumentieren. (**Riolo, 1974**).



Messdistanz S-N (**Riolo, 1974**)

Erfasst wurden auch Kinder, die in einem höheren Alter operiert worden waren.

In einem Computerprogramm wurden sämtliche Erkenntnisse aus diesen Krankenakten in einer kraniofazialen Datei festgehalten.

Die Auswertung der erhobenen Daten erfolgte hinsichtlich der Frage, ob es durch die Entfernung der Implantate zu einem Zurücksinken der vorgeschobenen Gesichtsanteile kommt und zu welchem Zeitpunkt die Implantate wieder entfernt werden sollten, ohne dass es zu negativen Auswirkungen auf das Operationsergebnis kommt.

Ist ein Zusammenhang zwischen Verweildauer der Implantate und Rate der aufgetretenen Komplikationen zu erkennen?

Als Komplikationen wurden definiert:

- Reossifikation
- Einwandern von Osteosynthesematerial (PAIT-Effekt)
- Restenosierung
- Instabilität bzw. Zurückfallen der vorgeschobenen Knochen-  
teile (relapse)
- Tastbare oder sichtbare Implantate

- Infektionszeichen wie Schmerzen oder Entzündungsreaktion
- Unverträglichkeit auf das Implantatmaterial

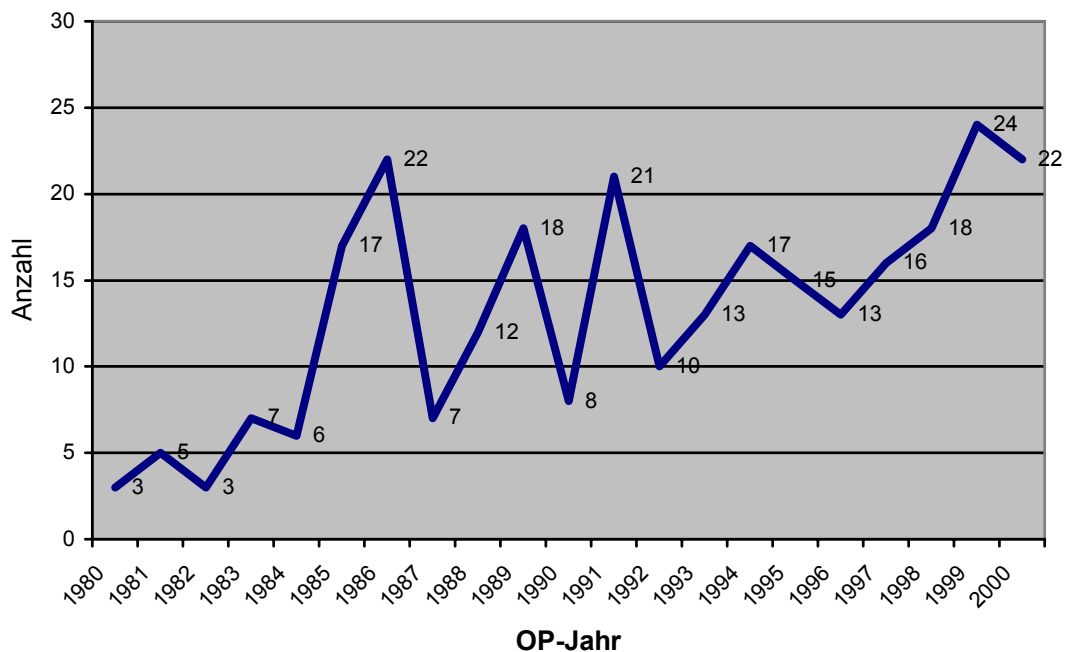
<u>Komplikationen der Miniplattenosteosynthese</u>	
tastbare Platten	Schmerzen
sichtbare Platten	Lockerung
Unverträglichkeit (z.B. Metallallergie)	Entzündungsreaktion
PAIT-Effekt	Korrosion
Infektion	Restenosierung

**Tabelle:** Mögliche Komplikationen der Miniplattenosteosynthese, zusammengestellt nach *Terheyden, 1999; Salyer, 1992; Goldberg, 1995*

In der Diskussion werden alternative Möglichkeiten zur Fixation der vorgeschobenen Schädelanteile genannt und die jeweiligen Vor- und Nachteile abgewogen.

## 6. Ergebnisse

Alle Patienten, deren Daten in dieser Arbeit verwendet wurden, wurden in den Jahren 1981 bis 2000 von der Arbeitsgemeinschaft kraniofaziale Chirurgie der städtischen Krankenhäuser München-Schwabing und München-Bogenhausen unter den Chefärzten Professor Höpner und Professor Mühlbauer operiert.



Anzahl der FOMs in den Jahren. Gesamt n= 277

Unter den operierten 277 Kindern litten 108 an einer syndromischen Schädelmissbildung und 169 an einer nicht-syndromischen Erkrankung.

Das Durchschnittsalter der Kinder bei der Erstoperation – der frontoorbitalen Mobilisation und Fixierung der vorgeschobenen

Schädelknochen – betrug 496 Tage. Das entspricht einem durchschnittlichen Alter von 1 Jahr und 4½ Monaten (Maximum 2698 Tage, entsprechend 7,4 Jahre; Minimum 129 Tage, entsprechend 4 Monate). Der Median betrug 236 Tage (entsprechend 7,7 Monate).

Bei der Entfernung der fixierenden Implantate betrug das Durchschnittsalter der Kinder 709 Tage, entsprechend 1 Jahr und 11 Monaten (Maximum 3380 Tage, entsprechend 9 Jahre und 3 Monate; Minimum 188 Tage, entsprechend 6 Monate; Median 431 Tage respektive 1 Jahr und 2 Monate).

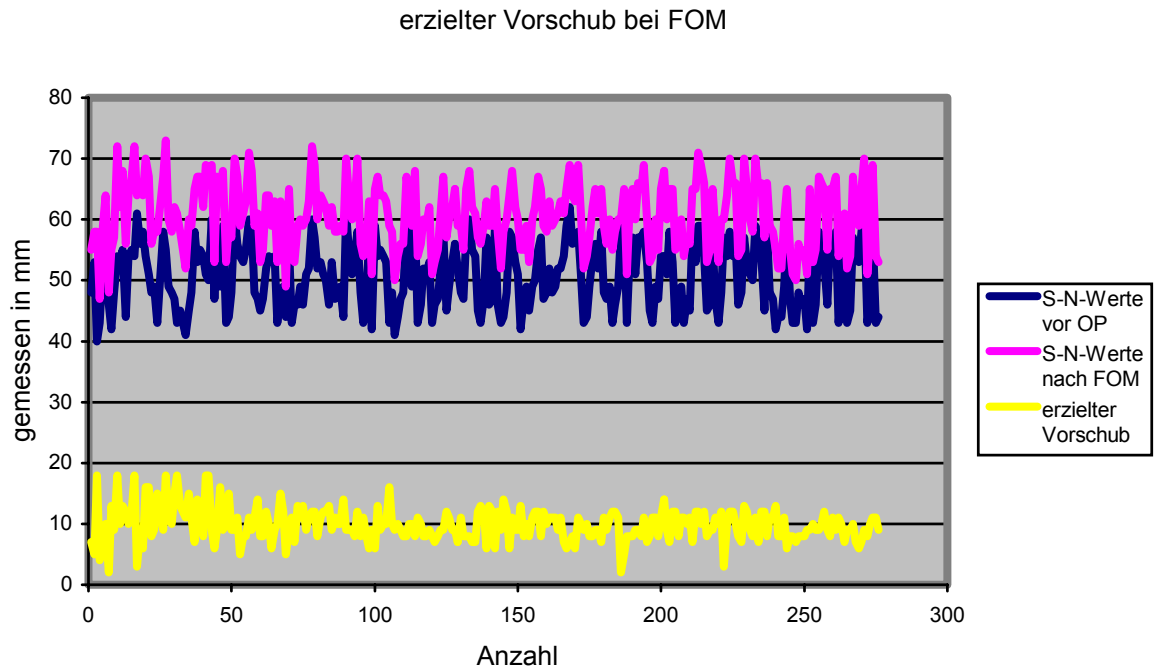
Somit verblieben die Implantate durchschnittlich 139 Tage (entspricht 19 Wochen bzw. 4½ Monaten) in situ (Minimum 42Tage, Maximum 310 Tage, Median 98 Tage).

Es wurde durchschnittlich ein Vorschub von 9,9 mm erzielt (Maximum 18 mm, Minimum 2 mm, Median 10 mm).

Bei 157 von insgesamt 277 Kindern wurde mittels Röntgenaufnahme der Vorschub mehrere Monate nach der Metallentfernung kontrolliert. Von den übrigen 120 Kindern lagen keine späten

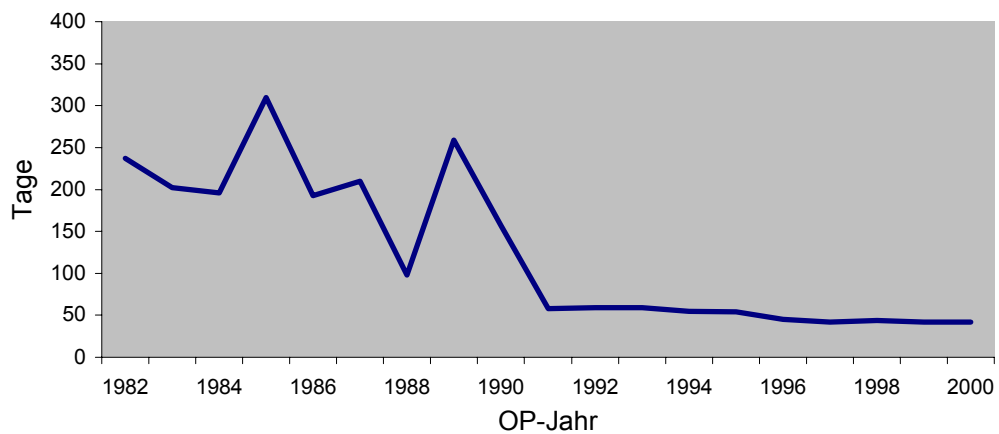


Röntgenaufnahmen vor. Die Kinder waren auch nicht zu Nachuntersuchungsterminen erschienen.

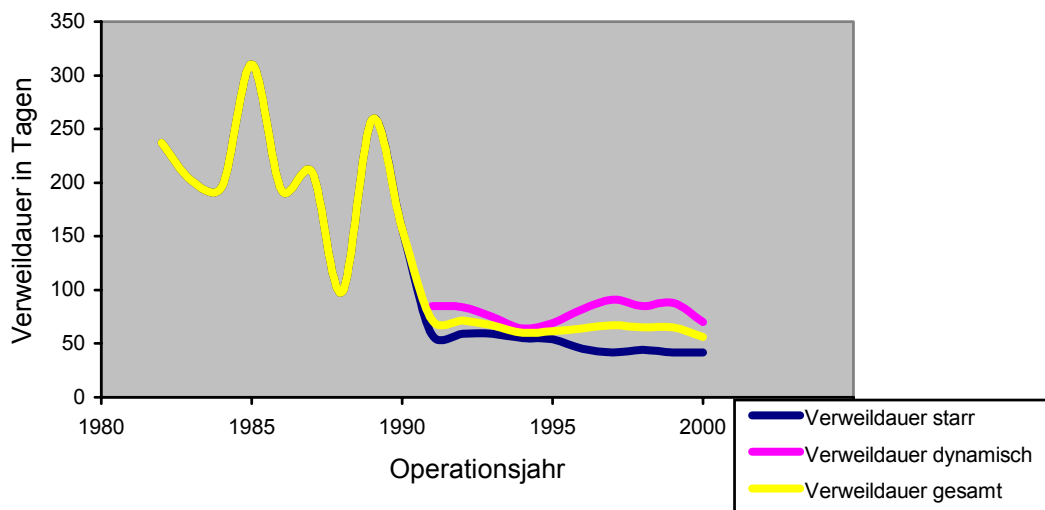


Darstellung des erzielten Vorschubs durch die frontoorbitale Mobilisation. Es sind die Messwerte S-N vor und nach der FOM abgebildet.

Die Verweildauer der Implantate verkürzte sich im Laufe der Jahre. Zuletzt verblieben die Implantate für durchschnittlich 42 Tage (6 Wochen) bei starren Miniplatten und 70 Tage (10 Wochen) bei dynamischen Miniplatten (s. Grafik).



Verweildauer der Implantate. Zu erkennen ist die Verkürzung der Verweildauer im Laufe der Jahre



Verweildauer starre/dynamische Implantate. Gezeigt wird hier der Unterschied in der Verweildauer zwischen starren und dynamischen Platten, wie sie seit 1991 teilweise eingesetzt wurden

Dynamische Miniplatten werden seit 1991 eingesetzt. Deren Verweildauer ist entsprechend länger, weil sie dem wachsenden Gehirn durch ihre Beweglichkeit in einer Ebene keinen Widerstand

entgegen setzen und somit kein Wachstumshindernis darstellen. Auch diese Platten werden in jedem Fall wieder entfernt.

Bezüglich der Komplikationsraten bei umformenden Schädeleingriffen konnten folgende Daten erhoben werden:

Bei 277 Schädeleingriffen kam es intraoperativ zu durchschnittlich 0,148 Komplikationen, entsprechend 14,8% (davon kam es mit 43,9% am häufigsten zu Duraverletzung(en), ansonsten mit insgesamt 13% zu größeren Blutverlusten, mit 13% Kreislaufinstabilität).

Postoperativ kam es zu durchschnittlich 1,4 Komplikationen pro Eingriff (davon mit 33,06% am häufigsten Fieber, gefolgt von Liquorfluß in 23,14% der Fälle, 4,96% gastrointestinalen Infekten, 2,48% Pneumonien, 2,48% septischen Verläufen). In 1,81% (5 Fällen) kam es zu Infektionen im Implantatbereich. Der Tod als unmittelbare Operationsfolge trat in 4 Fällen (entspricht 1,44% der Gesamtzahl der Operationen) ein.

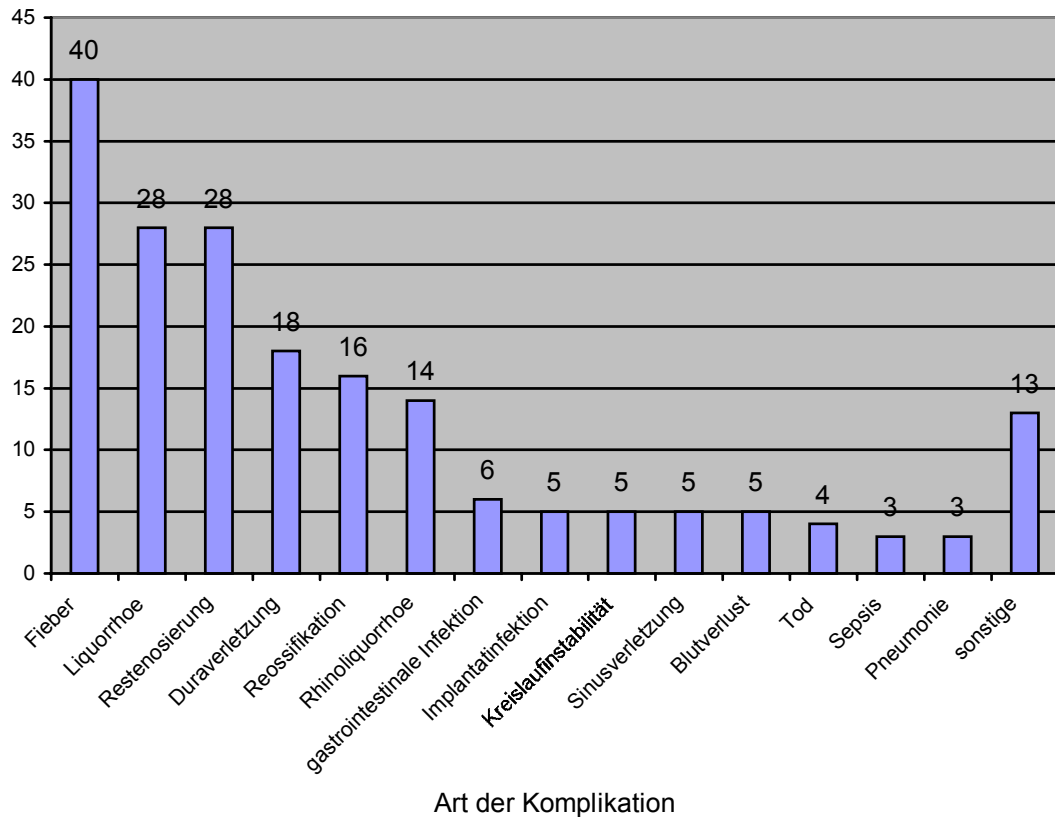
Im Rahmen der Metallentfernung konnten folgende Komplikationsraten erhoben werden:

Eine frühzeitige Reossifikation fand 16 Mal statt. Diese wurde durch eine Rekraniotomie behoben. Zusätzlich wurde in 28 Fällen eine Wachstumsbehinderung (Restenosierung) beobachtet, die eine Remodellierung des Schädels notwendig machte. Alle diese Fälle fanden vor 1990 statt. Nach 1990 wurden weder Reossifikationen noch Restenosierungen festgestellt.

Die Implantate waren in allen Fällen tastbar, in 40 % der Fälle auch sichtbar. Die lokalen Infektzeichen waren bei 5 Kindern so massiv, dass die Implantate vorzeitig entfernt werden mussten. Eine Unverträglichkeitsreaktion auf das Implantatmaterial wurde bei dieser geringen Anzahl von Fällen nicht gesondert aufgeschlüsselt.

Kleinere Komplikationen wie Nachblutung, Bluterguß oder Wundheilungsstörungen wurden nicht gesondert aufgeführt, da sie keine spezifischen Risiken darstellen, sondern als allgemeine Operationsrisiken angesehen wurden. Eine auffällige bzw. kosmetisch störende Narbe wurde nicht beobachtet, da der hintere, größere Schnitt ebenso wie die vordere Stichinzision im Kopfhaar bzw. in den Augenbrauen verborgen ist.

Komplikationen insgesamt (n = 277 OPs)



#### Aufschlüsselung der Komplikationen nach Häufigkeit

Als „sonstige“ Komplikationen wurden allgemeine Operationskomplikationen wie Blutung, Bluterguß, Wundheilungsstörungen und auffällige Narbenbildung gewertet.

Bei 88 Kindern wurden die Implantate länger als 6 Monate belastet. Dabei konnte in 70 Fällen ein Einwachsen bzw. Einwandern (= PAIT-Effekt) des Osteosynthesematerials festgestellt werden. Dies entspricht einer Häufigkeit von über 79%.

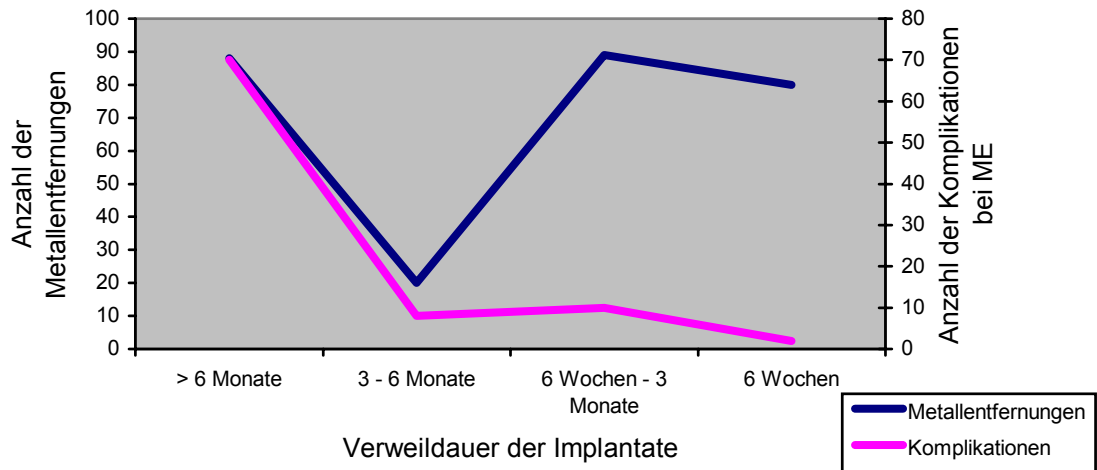
In der Gruppe der Kinder, bei denen nach 3 bis 6 Monaten die Implantate entfernt wurden, wurde in 40% (8 von 20) ein Einwachsen gesehen.

In der Gruppe mit einer Implantatverweildauer zwischen 6 Wochen und 3 Monaten kam es in 11% zum PAIT-Effekt (10 von 89 Patienten).

Bei den Patienten, denen das Osteosynthesematerial spätestens nach 6 Wochen entfernt worden war, konnte in 2 Fällen ein ange-deutetes Einwachsen des Metalls beobachtet werden. Nach der Plattenentfernung wurden der Plattenform entsprechende Abdrücke am Schädelknochen gesehen.

Ein Zurückfallen der vorgeschobenen Schädelanteile in die Ausgangslage (relapse) wurde in keinem Fall beobachtet.

Verweildauer der Implantate	Anzahl der operierten Kinder	Pait-Effekt			Relapse
> 6 Monate	88	ja	70	79,55%	nein
3 - 6 Monate	20	ja	8	40%	nein
6 Wochen - 3 Monate	89	ja	10	11,24%	nein
6 Wochen	80	angedeutet	2	2,5%	nein
	277				



Zusammenhang zwischen Verweildauer und Komplikationen bei der Metallentfernung: bei kürzerer Verweildauer der Implantate nimmt die Komplikationshäufigkeit bei der Metallentfernung deutlich ab

## 7. Diskussion



Die Notwendigkeit der frühzeitigen operativen Korrektur von Schädelmissbildungen steht außer Frage. Ebenso ist unstrittig belegt, dass die neugeformten Schädelanteile vorübergehend in ihrer neuen Position gehalten werden müssen, um dem wachsenden Gehirn genügend Platz zu geben und somit Komplikationen wie z.B. erhöhten intrakraniellen Druck zu vermeiden (**Marchac, 1978; Mühlbauer, 1987; Mühlbauer, 1988**).

Nach den Veröffentlichungen von **Tessier** im Jahre **1971**, in denen er den Operationszeitpunkt für Apert- und Crouzon-Patienten zwischen dem 10. und 12. Lebensjahr für ideal hält, ist inzwischen der möglichst frühzeitigen Operation der Vorzug zu geben. Als optimal wird ein Zeitpunkt zwischen dem 6. und 12 Lebensmonat angesehen (**Heeckt, 1988; Mühlbauer, 1988**).

Die Fixierung der mobilisierten und vorgeschobenen Schädelteile und Knochenstücke wird auf verschiedenste Weise erzielt: mittels Knochenstückchen werden die Teile miteinander „verblockt“, mit Nähten oder Drahtcerclagen miteinander „vernäht“ oder mit Miniplättchen verschraubt (**Salyer, 1992**). Diese Plättchen können aus

Metall bestehen oder neuerdings auch aus resorbierbarem Material wie Polylactid.

Die Fixierung mittels Drahtcerclagen ist nicht so stabil wie die z.B. einer verschraubten Miniplatte und ergibt einen geringeren Widerstand gegen die Kräfte des wachsenden Gehirns. Nach **Luhr (1990)** kann man „...einen Draht nicht schieben“. Gewünscht ist diese Flexibilität im Bereich des „schwimmenden Stirnbeins“, da in diesem Fall das wachsende Gehirn formende Kräfte ausüben soll. Genau diese „Nachgiebigkeit“ der Drahtfixierung ist aber wiederum ein Nachteil gegenüber der starren Fixierung mittels Mini- bzw. Mikroplatten, die bei der dreidimensionalen Rekonstruktion nach Umformung von Schädelanteilen die Form halten und damit Knochenteile als Platzhalter überflüssig machen (**Luhr, 1990**). Denn gerade die Fixierung des erzielten Vorschubs der Schädelanteile mit einer Kombination aus Drahtcerclagen und Knochenblöcken erwies sich aufgrund der Resorption der Knochenblöcke auf Dauer als instabil (**Mühlbauer, 1983**).

Bisher bestand letztendlich Übereinkunft darüber, dass starre Fixierungen nur dann entfernt werden müssten oder sollten, wenn

es Probleme gab wie z.B. Infektzeichen, tastbare Implantate, sichtbare Implantate oder eventuell sogar Penetrationsanzeichen (**Terheyden** und **Champy, 1999**). Ansonsten wurden die Implantate belassen (**Salyer, 1992**). Es besteht nach einer Übereinkunft aus dem Jahre 1991, die im Rahmen eines Treffens in Strasbourg getroffen wurde, Einigkeit darüber, dass eine Entfernung von Osteosyntheseplatten aus Titan nur zu verantworten sei, wenn kein unnötiges Risiko für den Patienten bestünde. In vielen Fällen wird eine erneute Operation in Vollnarkose als ein „unnötiges Risiko“ angesehen (**Terheyden, 1999**).

Komplikationen der Miniplattenosteosynthese	
tastbare Platten	Schmerzen
sichtbare Platten	Lockerung
Unverträglichkeit (z.B. Metallallergie)	Entzündungsreaktion
PAIT-Effekt	Korrosion
Infektion	Restenosierung

**Tabelle:** Mögliche Komplikationen der Miniplattenosteosynthese, zusammengestellt nach **Terheyden, 1999; Salyer, 1992; Goldberg, 1995**

Sollten Anzeichen für eine der in obiger Tabelle genannten Komplikationen bestehen, war auch nach bisheriger Auffassung eine Entfernung des Osteosynthesematerials indiziert.

Mehrere Studien haben sich mit der Art der Fixation nach Umformung des kindlichen Schädels beschäftigt. Dabei hat sich gezeigt, dass die Drahtfixierung mittels Cerclagen die geringste Wachstumsbehinderung darstellt. Nach dem oben Gesagten ist dies auch gut nachvollziehbar, genauso wie die Tatsache, dass die starren Fixationen mittels Mini- oder Mikroplatten eine deutliche Wachstumsbehinderung nach sich ziehen (**Lin, 1991; Wong, 1993; Yaremchuk, 1993; Resnick, 1995**).

**Renier** und **Goldin** berichten **1993** unabhängig voneinander von einer nicht zu vernachlässigenden Inzidenz von Restenosierungen nach kraniofazialen Korrekturoperationen: es werden Zahlen von 5 und bis zu 20% genannt. Als mögliche Ursachen für eine Restenosierung werden verantwortlich gemacht: syndromische, d.h. schwerwiegendere Erkrankung oder frühzeitige Operation. Im untersuchten Patientengut kam es in den frühen Jahren, wo die Implantate lang belassen wurden, in 10,11% zu einer Reoperation

wegen einer Restenosierung bzw. einem Wachstumshindernis, nach der frühzeitigen Entfernung der Implantate nicht mehr.

Im untersuchten Patientengut wird nach der frontoorbitalen Mobilisation dem wachsenden Gehirn die Neu- bzw. Umformung des Schädels überlassen (**Mühlbauer, 1993**). Nach der Resektion der stenosierten Schädelnähte und dem entsprechenden Vorschub wird der entstandene Hohlraum bereits innerhalb weniger Tage vom sich ausdehnenden Gehirn ausgefüllt. Teilweise erkennt man schon intraoperativ nach der „Befreiung“ des konstringierten Gehirns ein „Sich-Ausdehnen“ als Zeichen der Druckentlastung. Andere Autoren machten ähnliche Beobachtungen (**Posnick, 1993**). Eine tierexperimentelle Studie zu diesem Thema kam zwar zu gegenteiligen Resultaten (**Rachmiel, 1994**). Auch nach einem Jahr war der postoperativ entstandene Hohlraum noch nicht wieder durch das Gehirn ausgefüllt. Aber die verwendeten Tiere waren alle ausgewachsen, so dass kein Hirnwachstum mehr zu erwarten war.

Das von mehreren Autoren beobachtete Phänomen des Einwanderns von Osteosynthesematerial in das Schädelinnere (PAIT-

Effekt) (**Hönig, 1995; Papay, 1995; Yu, 1996**) hat zwar bisher keine klinisch feststellbaren Nachteile hervorgerufen, es konnten aber histologische Veränderungen am cerebralen Cortex entsprechend örtlich umschriebener Druckveränderungen festgestellt werden (**Goldberg, 1995; Yu, 1996**). Berichte über neurologische Schäden liegen bisher nicht vor.

Um einerseits eine stabile, dreidimensionale Formung des Schädels zu erreichen, andererseits aber nicht die Komplikationen der Metallplatten hervorzurufen, ließ die Verwendung von resorbierbaren Osteosynthesematerialien sinnvoll erscheinen (**Illi, 1991; Vasconez, 1993; Eppley, 1995**).

Probleme bereiten nach wie vor die nicht ausreichende Stabilität der Platten über einen gewissen Zeitraum, um einem Zurückfallen (Relapse) der vorgeschobenen Knochenanteile entgegenzuwirken, sowie die Resorptionsgeschwindigkeit der verwendeten Implantate, die letztendlich nicht vorhersehbar ist (**Mäkelä, 1993; Salyer, 1993**). Sollten die Implantate nach 6 – 8 Wochen nicht resorbiert sein, besteht die Gefahr einer Wachstumsbehinderung oder des PAIT-Effekts genauso wie bei Metall-Implantaten. Ein Effekt, der nur auf die resorbierbaren Implantate zutrifft, ist eine

ausgeprägte örtliche Entzündungsreaktion im Rahmen der Abbauvorgänge.

Ein Vorteil von resorbierbaren Implantaten ist die Tatsache, dass sie im Gegensatz zu metallenen Implantaten in den bildgebenden Verfahren der Computer- bzw. Kernspintomographie keine Artefakte erzeugen und daher die Bilder besser zu interpretieren sind (**Losken, 1995**).

Die Auswirkungen der starren Fixation auf das Schädelwachstum sollten nicht vernachlässigt werden: sollten die Mini- bzw. Mikroplatten über Wachstumszonen gelegt werden, so kommt es zu einer Beeinträchtigung des Wachstums in diesem Bereich (**Resnick, 1995**). Auch spielen der Operationszeitpunkt, die Lokalisation und Größe der Platten sowie die zugrunde liegende Diagnose eine Rolle bei dem Auftreten von Komplikationen in Zusammenhang mit der Osteosynthese nach Remodellierung. Je jünger die Patienten zum Zeitpunkt der Operation sind, je länger die Platten sind, je mehr die Platten in der Temporalregion eingesetzt werden, desto höher ist die Gefahr von Komplikationen nach der Osteosynthese. Darüberhinaus spielt auch die ursprüngliche Diagnose eine Rolle: im Falle von syndromischen Anomalien ist die

Inzidenz von Miniplatten-assoziierten Komplikationen deutlich höher (***Yu, Habal, Burstein, Kayser, alle 1995***).

Im untersuchten Patientengut wurden sämtliche Osteosynthesematerialien nach 4 bis 6 Wochen wieder entfernt, so dass außer der erneuten Operation in Vollnarkose keine negativen Erfahrungen gemacht wurden. Darüberhinaus wurde in vielen Fällen (z.B. bei sämtlichen Apert-Kindern) die Vollnarkose zur Syndaktylietrennung auch zur Metallentfernung genutzt.

Das Risiko einer Vollnarkose ist absolut vertretbar gegenüber den Risiken, die durch das Verbleiben von Osteosynthesematerial auftreten können.



## **8. Schlussfolgerungen**

Aufgrund der erhobenen Daten und den daraus gewonnenen Erkenntnissen ist das Behandlungskonzept der frühzeitigen frontoorbitalen Mobilisation im zweiten Lebenshalbjahr der betroffenen Kinder richtig.

Die entstandenen Knochenlücken müssen weit offen bleiben, um eine frühe Reossifikation zu vermeiden.

Das Osteosynthesematerial muß früh, d.h. nach spätestens 6 Wochen, wieder entfernt werden, um eine Wachstumsbehinderung durch das Metall zu vermeiden und um ein Einwachsen der Schrauben und Platten (PAIT-Effekt) gar nicht erst entstehen zu lassen.

Das Risiko durch die zur zweiten Operation notwendigen Vollnarkose ist im Vergleich zu den Risiken von belassenen Implantaten gering und daher in Kauf zu nehmen.

## **9. Zusammenfassung**

Die frontoorbitale Mobilisation (FOM) ist im Falle von Schädelmißbildungen mittlerweile zu einer standardisierten Therapie geworden. Die Fixierung der mobilisierten und nach vorne verschobenen Schädelanteile wird heutzutage weitestgehend mit Miniplatten und Minischrauben durchgeführt.

Die obige Arbeit zeigt, dass die Operation der FOM zwar eine relativ hohe allgemeine Komplikationsrate aufweist, diese Komplikationen aber nur in wenigen Fällen schwerwiegender Art sind.

Auf jeden Fall müssen die Osteosynthesematerialien wieder entfernt werden, um erneute Wachstumsbehinderungen zu vermeiden. Außerdem lässt sich der PAIT-Effekt nur durch das Entfernen des Osteosynthesematerials vermeiden.

Diese Arbeit zeigt auch, dass die erneute Operation zur Metallentfernung frühzeitig, d.h. spätestens nach 6 Wochen, durchgeführt werden sollte. Sie ist dann als risikoarm anzusehen und vertretbar. Insbesondere stellt die erneute Vollnarkose kein zusätzliches Risiko dar, wenn in der gleichen Operation z.B. Hand- oder Fußmißbildungen korrigiert werden

## 10. Literatur

*Aoki, N.:* Intracranial changes with unilateral coronal synostosis. *Surg.Neurolog.* 22(3): 249-252 (1984)

*Apert, E.:* De l'acrocephalosyndactylie. *Bull.Soc.Med.Hop.Paris* 36:1310-1318 (1906)

*Burstein, F.D.:* Microplate fixation in infants and children: A 6-year review. in: Yaremchuk, M.J., J.C. Posnick: Resolving controversies related to plate and screw fixation in the growing craniofacial skeleton. *J. Craniofac. Surg.* 6 (6) 525-538 (1995)

*Bussemaker und Daremberg:* Œuvres d'Oribase. Texte grec, traduit en français (1858)

*Campbell, B.:* Human evolution. Aldine Publishing, Chicago: 322-328 (1970)

*Cohen, M.M.:* Craniosynostosis: Diagnosis, evaluation, and management. Raven press, New York: 99-148 (1986)

*Cohen, M.M.:* Sutural biology and the correlates of craniosynostosis. *Am.J.Med.Gen.* 47: 581-616 (1993)

*Cormack, D.H.:* Ham's histology. 9<sup>th</sup> ed. Lippincott, Philadelphia: 420-428 (1987)

*Crouzon, O.:* Dysostose craniofaciale héréditaire. *Bull. Soc. Med. Hop. Paris* 33: 545-555 (1912)

*Decker, J.D., S.H. Hall:* Light and electron microscopy of the newborn sagittal suture. *Anat.Rec.* 212: 81-89 (1985)

*Enlow, D.H.:* Facial growth. 3<sup>rd</sup> ed. Saunders, Philadelphia: 321-329 (1990)

*Eppley, B.L., A.M. Sadove:* Resorbable coupling fixation in craniosynostosis surgery: experimental and clinical applications. *J. Craniofac. Surg.* 6 (6): 477-482 (1995)

*Friede, H. :* Normal development and growth of the human neurocranium and cranial base. *Scand.J.Plast.Reconstr.Surg.* 15: 163-169 (1981)

*Golabi, M., M.S.B. Edwards, D.K. Osterhout:* Craniosynostosis and hydrocephalus. *Neurosurgery* 2 (1): 63-67 (1987)

*Goldberg, D.S., S.P. Bartlett, J.C. Yu, J.V. Hunter, L.A. Whitaker:* Critical review of microfixation in pediatric craniofacial surgery. *J. Craniofac. Surg.* 6 (4): 301-307 (1995)

*Goldin, J.H., M.J.C. Wake, A.D. Hockley:* Recurrent craniosynostosis. Vortrag auf dem Kongreß für Kraniofaziomaxilläre Chirurgie in Mexiko, 1993

*Habal, M.:* The human skull: Tolerance or intolerance to plates and screws. in: Yaremchuk, M.J., J.C. Posnick: Resolving controversies related to plate and screw fixation in the growing craniofacial skeleton. *J. Craniofac. Surg.* 6 (6) 525-538 (1995)

*Hall, S.H., J.D. Decker:* Calvarial suture morphogenesis: cellular and molecular aspects. In Persing, J.A. (ed): Scientific foundations and surgical treatment of craniosynostosis. Williams and Wilkins, Baltimore: 331-342 (1989)

*Heeckt, P.:* Operative Korrektur kraniofazialer Stenosen im Säuglings- und Kleinkindalter. Med. Diss. TU München (1988)

*Herring, S.W.:* Sutures, a tool in functional cranial analysis. *Acta Anat. (Basel)* 83: 222-247 (1972)

*Hönig, J.F., H.A. Merten, H.-G. Luhr:* Passive and active intracranial translocation of osteosynthesis plates in adolescent minipigs. *J. Craniofac. Surgery* 4(6): 292-300 (1995)

*Illi, O.E., U.G. Stauffer, H.F. Sailer, H. Weigum:* Resorbierbare Implantate in der kraniofazialen Chirurgie des Kindesalters. Ein Beitrag zur Konzeption von Polylactid-Implantaten. *Helv. Chir. Acta.* 58 (1-2): 123-127 (1991)

*Kayser, M.R.:* Plate and screw fixation in craniosynostosis: A 5-year review. in: Yaremchuk, M.J., J.C. Posnick: Resolving controversies related to plate and screw fixation in the growing craniofacial skeleton. *J. Craniofac. Surg.* 6 (6) 525-538 (1995)

*Kokich, V.G.:* Age changes in the human frontozygomatic suture. *Am.J.Orthod.* 69: 411-430 (1976)

*Kokich, V.G.:* Biology of sutures. In Cohen, M.M. (ed): Craniosynostosis: Diagnosis, evaluation and management. Raven, New York: 81-103 (1986)

*Koskinen, L., K. Isotupa, K. Koski: A note on craniofacial sutural growth. Am.J.Phys.Anthropol. 45: 511-516 (1976)*

*Koskinen-Moffett, L.K., B.C. Moffett, J.M. Graham: Cranial synostosis and intrauterine compression: A developmental study. In Dixon, A.D., Sarnat, B.G. (eds): Factors and mechanisms influencing bone growth. Liss, New York: 365-378 (1982)*

*Laitinen, L., M. Sulamaa : Craniosynostosis : symptoms, treatment and results of treatment. Ann.Pediatr.Fenn. 2: 18-23 (1956)*

*Laitinen, L.: Craniosynostosis : Premature fusion of the coronal sutures. Ann.Paediatr.Fenn. 2 (1956)*

*Lane, L.C.: Pioneer craniectomy for relief of mental imbecility due to premature sutural closure and microcephalus. JAMA 18: 49-50 (1892)*

*Langman, J.: Medizinische Embryologie. Thieme, Stuttgart: 128-134 (1985)*

*Lannelongue, M.: De la craniectomie dans la microcephalie. C.R.Acad.Sci.Paris 110: 1382 (1890)*

*Lin, K.Y., S.P. Bartlett, M.J. Yaremchuk, R.F. Grossman, J.K. Udupa, L.A. Whitaker : An experimental study on the effect of rigid fixation on the developing craniofacial skeleton. Plast. Reconstr. Surg. 87 (2): 229-235 (1991)*

*Losken, H.W.: Resorbable plates and screws: literature review and overview. in: M.J. Yaremchuk, J.C. Posnick: Resolving controversies related to plate and screw fixation in the growing craniofacial skeleton. J. Craniofac. Surg. 6 (6): 529 (1995)*

*Luhr, H.G.: Indications for use of a microsystem for internal fixation in craniofacial surgery. J. of cranfac. surg. 1 (1) 35-52 (1990)*

*Marchac, D., D. Renier : Stirnmodellierung bei Kraniostenosen. In: W. Mühlbauer, H. Anderl: Kraniofaziale Fehlbildungen und ihre operative Behandlung. Thieme, Stuttgart: 68-84 (1983)*

*Mäkelä, P., T. Waris, W. Serlo, T. Pohjonen, P. Törmälä, M. Kallionen: The new poly-l-lactide (PLLA)-wire in craniectomy closures. An experimental study in rabbits and pigs. Vortrag auf dem Kongreß für Kraniofaziomaxilläre Chirurgie in Mexiko, 1993*



*McCarthy, J.G., C.B. Cutting:* The timing of surgical intervention in craniofacial anomalies. *Clin.Plast.Surg.* 17: 161-167 (1990)

*Minchin, H.:* Contributions to craniology. *Q.I. Med. Sci. Dublin:* 350-358 (1856)

*Miroue, M., L. Rosenberg :* The human facial sutures: a morphologic and histologic study of age changes from 20 to 95 years. Thesis. University of Washington: 470-477 (1975)

*Moss, M.L. :* Growth of the calvaria in the rat. *Am.J.Anat.* 94 : 333-362 (1954)

*Moss, M.L.:* Fusion of the frontal suture in the rat. *Am.J.Anat.* 102 : 141-165 (1958)

*Moss, M.L.:* The pathogenesis of premature cranial synostosis in man. *Acta Anat. Basel* 37(4): 351-370 (1959)

*Mühlbauer, W., H. Anderl, J. Fairley, F. Höpner:* The autodynamic remoulding of the skull following early surgery. Vortrag auf dem Kongreß für Kraniofaziomaxilläre Chirurgie in Mexiko, 1993

*Mühlbauer, W., H. Anderl, P. Heeckt, P. Ramatschi, A. Schmidt:* Early facial advancement in craniofacial stenosis. In Marchac, D. (ed): *Craniofacial Surgery.* Springer, Berlin: 123-129 (1987)

*Mühlbauer, W., H. Anderl, P. Ramatschi, A. Schmidt, B. Lex, F. Höpner, E. Vertesy, B. Schaarschmidt, P. Heeckt:* Frühzeitige plastische Korrektur kraniofazialer Fehlbildungen. *Pädiatr.Prax.* 37: 741-756 (1988)

*Mühlbauer, W., H. Anderl, D. Marchac:* Die Bedeutung kraniofazialer Eingriffe für die plastische Chirurgie. In: W. Mühlbauer, H. Anderl: *Kraniofaziale Fehlbildungen und ihre operative Behandlung.* Thieme, Stuttgart: 21-29 (1983)

*Mühlbauer, W., H. Anderl:* Miniplattenosteosynthese in der kraniofazialen Chirurgie. *HaMiPla* 15, 77-82, Hippokrates (1983)

*Ohman, J.C., J.T. Richtsmeier:* perspectives on craniofacial growth. *Clin.Plast.Surg.* 21(4): 489-499 (1994)

*Papay, F.A., S. Hardy, L. Morales, Jr., M. Walker, D. Enlow:* "False" migration of rigid fixation appliances in pediatric craniofacial surgery. *J. Craniofac. Surg.* 6 (4): 309-313 (1995)

*Persing, J.A., J.T. Lettieri, A.J. Cronin, W.P. Wolcott, V. Singh, E. Morgan:* Craniofacial suture stenosis: morphologic effects. *Plast.Reconstr.Surg.* 88(4): 563-573 (1991)

*Persson, M.:* Structure and growth of facial sutures. *Odontol. Rev.* 24 (suppl. 6): 1-146 (1973)

*Posnick, J.C., Al-Qattan, D. Armstrong:* Extradural dead space following monobloc and facial bipartition osteotomies for reconstruction of craniofacial malformations. Vortrag auf dem Kongreß für Kraniofaziomaxilläre Chirurgie in Mexiko, 1993

*Posnick, J.C., U. Bite, P. Nakano, D. Armstrong:* Indirect intracranial volume measurements using CT-scans. Clinical applications for craniosynostosis. *Plast.Reconstr.Surg.* 89(1) (1992)

*Pritchard, J.J., J.H. Scott, F.G. Girgis:* The structure and development of cranial and facial sutures. *J. Anat.* 90: 73-86 (1956)

*Rachmiel, A., Z. Potparic, I.T. Jackson, K. Fukuta, B. Audet, B. Tysell:* Extradural dead space following cranial bone advancement. *Ann. Plast. Surg.* 32 (2): 148-155 (1994)

*Renier, D., C. Sainte-Rose, D. Marchac, J.F. Hirsch:* Intracranial pressure in craniosynostosis. *J.Neurosurg.* 57: 370-377 (1982)

*Renier, D., G. Sainte-Rose, D. Marchac:* Recurrent craniosynostoses / when and why. Vortrag auf dem Kongreß für Kraniofaziomaxilläre Chirurgie in Mexiko, 1993

*Resnick, J.I., B.M. Kinney, H.K. Kawamoto:* The effect of rigid fixation on cranial growth. in: M.J. Yaremchuk, J.C. Posnick: Resolving controversies related to plate and screw fixation in the growing craniofacial skeleton. *J. Craniofac. Surg.* 6 (6): 529 (1995)

*Resnick, J.I., B.M. Kinney, H.K. Kawamoto:* The effect of rigid fixation on cranial growth. in: Yaremchuk, M.J., J.C. Posnick: Resolving controversies related to plate and screw fixation in the growing craniofacial skeleton. *J. Craniofac. Surg.* 6 (6) 525-538 (1995)

*Riolo, M.L., R.E. Moyers, J.A. McNamara, W.S. Hunter:* An atlas of craniofacial growth. Center for human growth and development, University of Michigan, Ann Arbor, 1974

*Salyer, K.E., J. Bardach, C.A. Squier, K.M. Kelly:* A comparative study of the effects of biodegradable and titanium plating systems on cranial growth and morphology: Experimental study in beagles. Vortrag auf dem Kongreß für Kraniofaziomaxilläre Chirurgie in Mexiko, 1993

*Salyer, K.E.:* Kraniofaziale Chirurgie. Thieme, Stuttgart, New York (1992): 23-24

*Schmitt, H.P., L. Tamaska:* Beiträge zur forensischen Osteologie. Untersuchungen über die Verknöcherungen von Schädelnähten unter besonderer Berücksichtigung der Frage der Altersbestimmung. Z.Rechtsmed. 67: 230-248 (1970)

*Schumacher, G.-H.:* Embryonale Entwicklung des Menschen. In Voss, H. und Herrlinger, R.: Taschenbuch der Anatomie, Bd. IV, Fischer, Stuttgart: 124-131 (1982)

*Sitsen, A.E.:* Zur Entwicklung der Nähte des Schädeldaches. Z.Ges.Anat. 101 : 121-152 (1933)

*Slavkin, H.C.:* Developmental craniofacial biology. Lea and Febinger, Philadelphia

*Smith, D.W., G. Töndury:* Origin of the calvaria and its sutures. Am.J.Dis.Child. 132: 662-666 (1978)

*Snively, S.L.:* Craniofacial anomalies II: syndromes and surgery. Select.Read.Plast.Surg. 24(5): 16 (1989)

*Sömmering, S.T.:* Vom Baue des menschlichen Körpers. Voss, Leipzig: 332-339 (1800)

*Terheyden, H., M. Champy:* Titanium Plate removal: „Yes or No?“. in: F. Härle, M. Champy, B.C. Terry: Atlas of craniomaxillofacial osteosynthesis. Thieme, Stuttgart (1999): 163-165

*Tessier, P.:* Ostéotomies totales de la face. Syndrome de Crouzon, Syndrome d'Apert. Oxycéphalies, Scaphcéphalies Turricéphalies. Ann. Chir. Plast. 12 (1967) : 273-285

*Vasconez, H.C.:* Fixation with absorbable material in reconstruction of infant craniosynostosis. Vortrag auf dem Kongreß für Kraniofaziomaxilläre Chirurgie in Mexiko, 1993

*Virchow, R.:* Über den Cretinismus, namentlich in Franken, und über pathologische Schädelformen. Verh. Phys. Med. Gesellsch. Würzburg: 230-241 (1851)

*von Gernet, S.:* "Saethre-Chozen-Syndrom in einer 4-Generationen-Familie" – klinische Beschreibung, Abgrenzung und Ausschluß bestimmter Genloci mit Identifizierung einer gemeinsamen Mutation auf dem Chromosom 4p - . Med. Diss. TU München (2000)

*von Graefe, A.:* Über Neuroretinitis und gewisse Fälle fulminierender Erblindung. Arch. Ophthalmol. 12(2): 114-119 (1866)

*Wong, L., J.T. Richtsmeier, P.N. Manson :* Craniofacial growth following rigid fixation: suture excision, miniplating and microplating. J. Craniofac. Surg. 4 (4): 234-244 (1993)

*Yaremchuk, M.J., T.S. Fiala, F. Barker, R. Ragland :* The effects of rigid fixation on craniofacial growth in the infant primate. Vortrag auf dem Kongreß für Kraniofaziomaxilläre Chirurgie in Mexiko, 1993

*Yu, J.C. :* The passive intracranial translocation of microplates and screws – A critical review of microfixation in pediatric craniofacial surgery. in: Yaremchuk, M.J., J.C. Posnick: Resolving controversies related to plate and screw fixation in the growing craniofacial skeleton. J. Craniofac. Surg. 6 (6) 525-538 (1995)

*Yu, J.C., S.P. Bartlett, D.S. Goldberg, F. Gannon, J. Hunter, P. Habecke, L.A. Whitaker:* An experimental study of the effects of craniofacial growth on the long-term postional stability of microfixation. J. Craniofac. Surg. 7 (1) 64-68 (1996)

## Danksagung

Bedanken möchte ich mich bei Herrn Professor Dr. med. Wolfgang Mühlbauer für die Überlassung dieses sehr speziellen und interessanten Themas. Ich möchte mich auch für seine große Geduld und die Betreuung bedanken.

Dank gilt ebenso Herrn Dr. med. Hans-Hermann Wörl für die unermüdliche Ermutigung und Aufmunterung, wenn ich in meinen Anstrengungen nachließ.

Ein großes „Dankeschön“ an die medizinische Dokumentarin der Abteilung für Plastische und Handchirurgie am städtischen Krankenhaus München Bogenhausen, Frau Franziska Hörbrand, für die Unterstützung bei der Auswertung der Datenbank.

Zu guter Letzt bedanke ich mich bei meiner Frau Ute für die moralische Unterstützung und die Ruhe, die sie mir immer wieder gegönnt hat, indem sie sich intensiv um unseren gemeinsamen Sohn Korbinian gekümmert hat. Sie hat mir dadurch „den Rücken freigehalten“ für die zeitaufwendige Arbeit am Computer.

## Lebenslauf

Geboren am	27.06.63 in Berlin
Grundschule	1969 – 1973 Grundschule an der Werdenfelsstrasse in München
Gymnasium	1973 – 1975 Ludwigsgymnasium in München  1975 – 1980 Carl-von-Linde-Gymnasium in Kempten/A.  1980 – 1981 Normanurst Boys' High School in Normanhurst, Sydney, Australien  1981 – 1983 Carl-von-Linde-Gymnasium in Kempten/A.  Abitur 1983
Studium	1983 – 1984 Studium der „Sciences humaines“ an der Université de Strasbourg, Frankreich  1984 Diplôme d'études supérieures
Medizinstudium	1984 – 1987 Vorklinische Semester an der Ruhr-Universität Bochum  1987 Physikum  1987 – 1991 Klinische Semester an der Technischen Universität München  1991 III. Staatsexamen und Teilapprobation als Arzt im Praktikum

## Ärztliche Tätigkeit

1.07.1991 – 31.12.1992

Arzt im Praktikum in der Abteilung für Plastische und Handchirurgie,  
Zentrum für Schwerbrandverletzte.  
Städt. Krankenhaus München-Bogenhausen  
Chefarzt Prof. Dr. med. W. Mühlbauer

1.01.1993 – 30.09.2001

Assistenzarzt in der Abteilung für Plastische und Handchirurgie,  
Zentrum für Schwerbrandverletzte.  
Städt. Krankenhaus München-Bogenhausen  
Chefarzt Prof. Dr. med. W. Mühlbauer

Oktober 1993 – November 1994

Abordnung an die Abteilung für Allgemein- und Unfallchirurgie  
Städt. Krankenhaus München-Schwabing  
Chefarzt Prof. Dr. med. P. Prokscha

Oktober 1993

Fachkundenachweis Rettungsdienst

Oktober 1993 – Juli 2001

Teilnahme am Notarzdienst der Städtischen Krankenhäuser Münchens sowie als ermächtigter Notarzt der KV Oberbayern

Januar 1998 – Juli 1998

Abordnung an die Abteilung für Plastische und Wiederherstellungschirurgie  
Leiter Prof. Dr. med. E. Biemer an der Chirurgischen Klinik und Poliklinik der TU München, Klinikum Rechts der Isar  
Vorstand Prof. Dr. med. J.-R. Siewert

Mai 2000

Anerkennung als Facharzt für Plastische Chirurgie

Seit 1. Oktober 2001

Leitender Oberarzt an der Klinik für Ästhetische, Plastische und Rekonstruktive Chirurgie  
Klinikum Offenburg  
Chefarzt: Dr. med. S. von Saldern