

# **Ein neues Konzept zur Totalrekonstruktion der Orbitaregion mit präformierten Lappenplastiken**

**Experimentelle Studie am Kaninchenmodell**

von Claudia Ocampo Pavéz  
aus Santiago de Chile  
München 2005

Chirurgischen Klinik und Poliklinik  
Klinikum rechts der Isar  
der Technischen Universität München

Abteilung für Plastische und Wiederherstellungschirurgie  
(Vorstand: Univ.-Prof. Dr. E. Biemer)

# **Ein neues Konzept zur Totalrekonstruktion der Orbitaregion mit präformierten Lappenplastiken**

## **Experimentelle Studie am Kaninchenmodell**

Claudia Ocampo Pavéz

Vollständiger Abdruck der von der Fakultät für Medizin  
der Technischen Universität München zur Erlangung des akademischen Grades  
eines Doktors der Medizin genehmigten Dissertation.

Vorsitzender: Univ.-Prof. Dr. D. Neumeier

Prüfer der Dissertation:

1. Univ.-Prof. Dr. E. Biemer
2. Univ.-Prof. (komm. L.) Dr. H.-M. A.Scherer

Die Dissertation wurde am 29.03.2005 bei der Technischen Universität München eingereicht und durch die Fakultät für Medizin am 15.06.2005 angenommen.

André, Nicolás, Bastián und Bárbara  
in Dankbarkeit gewidmet

- I. EINLEITUNG UND ZIEL DER STUDIE
- II. ABKÜRZUNGSVERZEICHNIS
- III. MATERIAL UND METHODEN
  - III.1 Versuchsaufbau
    - III.1.1 Versuchstiere und Versuchsgruppen
    - III.1.2 Versuchsablauf
  - III.2 Vorbereitung und Anästhesie der Versuchstiere
  - III.3 Operatives Vorgehen
    - III.3.1 Operation 1: Präformation der Innenauskleidung der Neoorbita
      - III.3.1.1 Lappen-Präfabrikation (Gruppe A1-A2)
      - III.3.1.2 Lappen-Prälamination (Gruppe B1-B2)
    - III.3.2 Operation 2: Dreidimensionale Formung der Neo-Orbita (Taschenbildung, Einsatz des Platzhalters)
    - III.3.3 Operation 3: Transplantation-Reposition
      - III.3.3.1 Freie Transplantation zur Gegenseite und Eröffnung der Neo-Orbita (Gruppe A1, B1)
      - III.3.3.2 Komplette Mobilisierung, Repositionierung in situ und Eröffnung der Neo-Orbita (Gruppe A2, B2)
  - III.4 Postoperativenvorgehen
  - III.5 Untersuchungsmethoden
    - III.5.1 Makroskopische Beurteilung
      - III.5.1.1 Fotodokumentation
      - III.5.1.2 Beobachtung des Verhaltens der Versuchstiere
      - III.5.1.3 Infektion und Wundheilungsstörungen
      - III.5.1.4 Ästhetisches Ergebnis
      - III.5.1.5 Planimetrie der Innenauskleidung der Neo-Orbita
      - III.5.1.6 Schrumpfungsmessung der Innenauskleidung der Neo-Orbita
    - III.5.2 Mikroskopische Untersuchung
      - III.5.2.1 Messungen der Dicke des Epithels und der Haut
      - III.5.2.2 Morphologie und Vitalität des Epithels und der Haut
      - III.5.2.3 Morphologie und Vitalität der Transplantate
      - III.5.2.4 Bestimmung der Resorption und Neubildung der Knorpelkomponente
    - III.5.3 Angiographische Untersuchung
      - III.5.3.1 Ausführung
      - III.5.3.2 Quantitative Auswertung der Lappendurchblutung
    - III.5.4 Mechanische Untersuchungen
      - III.5.4.1 Prüfung des Prothesensitzes in der Neo-Orbita
      - III.5.4.2 Zugversuch; Ermittlung der Materialeigenschaften der Innenauskleidung der Neoorbita

- III.6 Statistische Methoden
- IV. ERGEBNISSE
  - IV.1 Makroskopische Beurteilung
    - IV.1.1 Fotodokumentation
    - IV.1.2 Beobachtung des Verhaltens der Versuchstiere
    - IV.1.3 Infektion und Wundheilungsstörungen
    - IV.1.4 Ästhetisches Ergebnis
    - IV.1.5 Planimetrie der Innenauskleidung der Neo-Orbita
    - IV.1.6 Schrumpfungsmessung der Innenauskleidung der Neo-Orbita
  - IV.2 Mikroskopische Untersuchung
    - IV.2.1 Messungen der Dicke des Epithels und der Haut
    - IV.2.2 Morphologie und Vitalität des Epithels und der Haut
    - IV.2.3 Morphologie und Vitalität der Transplantate
    - IV.2.4 Bestimmung der Resorption und Neubildung der Knorpelkomponente
  - IV.3 Angiographische Untersuchung
    - IV.3.1 Representative Angiographiebilder
    - IV.3.1 Quantitative Auswertung der Lappendurchblutung
  - IV.4 Mechanische Untersuchungen
    - IV.4.1 Prüfung des Prothesensitzes in der Neo-Orbita
    - IV.4.2 Zugversuch; Ermittlung der Materialeigenschaften der Innenauskleidung der Neoorbita
  - IV.6 Statistische Gesamtdarstellung
- V. DISKUSSION
  - V.1 Rückblick auf die Entwicklung der Wiederherstellung einer prothesenfähigen Augenhöhle: Totalrekonstruktion der Orbitaregion
  - V.2 Schwierigkeiten bei der Orbitarekonstruktion
  - V.3 Präformierte Lappenplastiken, ein neuer Ansatz bei der Orbitarekonstruktion
  - V.4 Beurteilung des Ansatzes: Operationmodell und Tierversuch
  - V.5 Unsere Ergebnisse
  - V.6 Abschließende Bewertung der Ergebnisse
  - V.7 Klinische Relevanz und Durchführbarkeit: Zukünftige Verfahren
- VI. ZUSAMMENFASSUNG UND SCHLUSSFOLGERUNG
- VII. LITERATUR
- VIII. ANHANG
  - VIII.1 Tabellenverzeichnis
  - VIII.2 Abbildungsverzeichnis
- IX. DANKSAGUNG

## I. EINLEITUNG UND ZIEL DER STUDIE

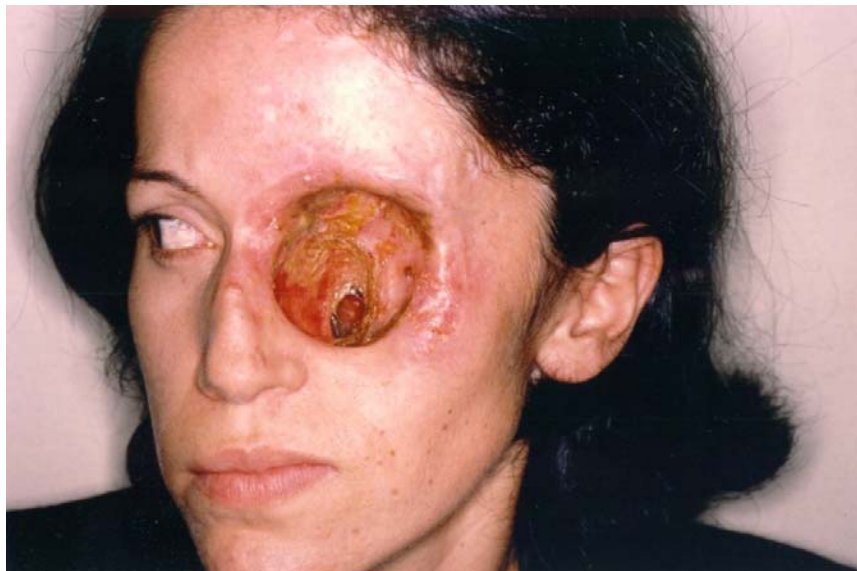Ausgedehnte Defekte der Orbitaregion führen aufgrund der optisch exponierten und zentralen Stellung des Gesichts für die menschliche Kommunikation zu einer schweren psychosozialen Belastung der Patienten.

Der komplette Verlust des Augenhöhleninhalts und der Augenlider ist in über 90 % Ergebnis von onkologisch notwendigen Resektionen maligner Tumoren (Exenteratio orbitae), wobei in etwa zwei Drittel der Fälle Spinaliome, Melanome und Basaliome vorliegen (Bartley G.B. et al. 1989 S.470, Levin P.S. und Dutton J.J.1991 S.499, Mohr C. und Esser J. 1997 S.289, Mouriaux F.. 1999 S.327).

*Tabelle 1                    Ätiologien die zu einem komplexen Orbita-Defekt führen*

- |   |                                                                         |
|---|-------------------------------------------------------------------------|
| 1 | Maligne Tumoren (aus der Orbita selbst oder von umliegenden Strukturen) |
| 2 | Nicht beherrschbare gutartige Tumoren                                   |
| 3 | Lebensbedrohliche Infektionen der Orbita (z. B. Mukormykose)            |
| 4 | Unfallfolgen                                                            |
| 5 | Hochgradige Kontrakturen der Orbita                                     |
| 6 | Unkontrollierbare Schmerzen im Bereich der Orbita                       |

Nach der chirurgischen Entfernung des Augenhöhleninhalts zur Beherrschung einer malignen Neoplasie wird häufig eine adjuvante Bestrahlungstherapie durchgeführt. Diese kann zu einer zusätzlichen Gewebeschädigung führen und hierdurch die lokale Situation für eine spätere plastische Rekonstruktion deutlich verschlechtern.



*Abbildung 1                    29jährige Patientin nach ausgedehnter Exenteratio orbitae und Bestrahlung bei intraorbitalem Lymphom*

An eine adäquate Rekonstruktion sind folgende Forderungen zu stellen:

*Tabelle 2 Ziele der Rekonstruktion komplexer Orbitadefekte.*

- |   |                                                                                                                  |
|---|------------------------------------------------------------------------------------------------------------------|
| 1 | Erhalt einer sicheren Diagnosemöglichkeit bei Rezidiven                                                          |
| 2 | Verschuß von Fisteln zur Nase –Nasennebenhöhlen –und Pharynx                                                     |
| 3 | Auffüllung der Orbita mit Weichteilgewebe zur Abpolsterung                                                       |
| 4 | Schaffung einer prothesenfähigen Augenhöhle zum Einsatz einer Augenprothese (Verzicht auf eine externe Prothese) |
| 5 | Wiederherstellung der Augenlider                                                                                 |
| 6 | Wiederherstellung der Gesichts-Symmetrie                                                                         |

Ein weites Spektrum rekonstruktiver Methoden steht zur Behandlung komplexer Orbitadefekte zur Verfügung, teilweise in Kombination mit prothetischer Versorgung.

*Tabelle 3 Rekonstruktive Verfahren in der Orbitalregion*

- |   |                                                                                    |
|---|------------------------------------------------------------------------------------|
| 1 | Lokale Lösungen (Spontane Epithelialisierung, Spalthaut- oder Dermis-Transplantat) |
| 2 | Regionale Lösung (Gestielte Lappenplastiken aus der direkten Umgebung)             |
| 3 | Lösungen mit Fernlappenplastiken und mikrochirurgischen Gewebe-Transplantaten      |

Bei der Orbita-Rekonstruktion bestehen sowohl höchste funktionelle wie ästhetische Ansprüche, da hiervon entscheidend die Lebensqualität des Patienten abhängt, der bereits durch den Verlust des Auges stark beeinträchtigt ist.

Mit den bisher verwendeten Methoden konnte oft kein befriedigendes Ergebnis erzielt werden. Gründe hierfür war vor allem die Schrumpfung der inneren Augenhöhlenauskleidung und der rekonstruierten Lider, die zu einem unbefriedigenden Sitz der Augenprothese und einem ungünstigen ästhetischen Ergebnis führte. Zusätzlich waren die bisher zur Verfügung stehenden Gewebe oft nur begrenzt geeignet, die Erfordernisse einer funktionell und ästhetisch hochwertigen Orbita-Rekonstruktion - etwa hinsichtlich des filigranen Lidapparates - zu erfüllen.

Vor allem bei der komplexen Gesichtsrekonstruktion besteht das Problem, dass eine Wiederherstellung in der Regel nur mit multiplen Eingriffen über einen längeren Zeitraum möglich ist. Die notwendigen Sekundäroperationen bergen nicht selten ein Risiko für das schon erreichte Resultat (Pellissier Ph und Baudet J. 1999 S.1). Zudem sind häufig mehrere Lappenkomponenten wünschenswert, die in einem einzigen Spendergebiet nicht enthalten sind (Germann G. et al 1998 S.451).

Eine Lösung dieser Schwierigkeiten kam mit der Erfindung der „Präformierten Lappenplastiken“ in Sicht. In einem ersten Schritt erfolgt an der Entnahmestelle eine genau defektgerechte Zusammenstellung von Gewebekomponenten, unabhängig von den Beschränkungen klassischer Spendeareale. Diese werden als „maßangefertigte“ Gewebereinheit in einem zweiten Schritt in den Defekt eingesetzt

(Khouri R.K. et al. 1992, Abbase E.A. et al. 1995, Baudet J. et al. 1995, Morrison W.A. et al 1997, Pribaz J.J. et al. 1999).

Die wenigen bisher bekannten klinischen Studien befassen sich mit der Vorfertigung von Lappenplastiken zur Rekonstruktion von intraoralen Defekten, der Schaffung von Maxillasegmenten oder ganzer ästhetischer Einheiten des Gesichts bei Verlust nach Tumorresektion oder Trauma (Itoh Y. und Arai K. 1992, Costa H. et al. 1993, Baudet J. et al. 1995, Erol ÖO 1995, Holle J. et al. 1996, , Pribaz J.J und Fine 2001, Schlenz I. et al. 2001, Rohner, D. et al 2003). Experimentelle Arbeiten untersuchen die Eignung des Verfahrens zur Nachbildung von Trachea- oder Knochensegmenten (Yajima H. et al. 1995, Banis JC, et al. 1996, Levine JP, et al. 1997, Terheyden, H., et al 2001).

## **Ziel der Studie**

In dieser Untersuchung wird die Technik der präformierten Lappenplastiken auf die totale Orbitopalpebralrekonstruktion übertragen. Nach unserer Kenntnis existieren bisher nur zwei klinische Einzelfallberichte.

Baudet J. et al. berichten 1995 über einen Fall von simultaner Nasen- und einseitiger Wangen- und Orbitopalpebralrekonstruktion bei einer Patientin mit starker Gesichtsdeformität nach Bestrahlungstherapie eines Hämangioms im Kindesalter.

Jackson IA und Webster HM (1998) zeigen einen Einzelfall einer extremen Gesichtsfehlbildung mit einseitiger Anophthalmie, Kontraktur der Augenhöhle und hypoplastischem Lidapparat bei Goldenhar-Syndrom, die mit einem prälaminierten Unterarmlappen korrigiert wurde.

Um der klinischen Situation am Menschen nahe zu kommen, wird die Augenhöhlen- und Lidrekonstruktion mit dieser neuen Technik am tierexperimentellen Modell des Kaninchens erarbeitet. Der Zweck des Versuchsvorhabens ist zunächst, die Eignung dieses neuen Operationsverfahrens zur Rekonstruktion der gesamten Orbitaregion im Hinblick auf einen möglichen späteren Einsatz beim Menschen zu erproben.

Im Tiermodell des Kaninchens wird die Bildung einer prothesenfähigen Augenhöhle durch Gewebe- Präformierung durchgeführt.

Die bis jetzt veröffentlichten Arbeiten zur Orbitarekonstruktion haben gezeigt, dass das Ergebnis entscheidend von der Gewebeschrumpfung der Neorbita abhängig ist. Diese wurde bisher meist bei allen klassischen Methoden und auch in den oben genannten Einzelfällen mit Lappenpräformierung durch Spalthaut-Transplantaten ausgekleidet, die bekanntermaßen zu starker Schrumpfung neigt.

Aus diesem Grund wird in unserem tierexperimentellen Modell geprüft, ob sich die Kontraktionstendenz der Neo-Orbita durch Auskleidung mit einem gut vaskularisierten, dünnen Lappen vermindern lässt. Die präformierte Gewebetasche erhält unter Verwendung einer Knorpelkomponente als Tarsalskelett zusätzlich einen kompletten Lidapparat, der die Augenprothese sicher in ihrer Stellung halten und einem naturgetreuen Aussehen weitgehend entsprechen soll.

Bei der Präformierung der Neo-Orbita werden zwei unterschiedliche Techniken der Lappen-Vorfertigung angewendet und die Ergebnisse miteinander verglichen: *Prälamination*, also das Einbringen von nicht vaskularisierten Gewebekomponenten und *Präfabrikation*, die durch eine Gefäßimplantation (in dieser Studie mit Einlage eines arteriovenösen Shunts) charakterisiert ist (Pribaz JJ und Fine NA 1994).



Es sollen folgende Fragen geklärt werden:

1. Ist es möglich mit präformierten Lappenplastiken ein funktionell und den anatomischen Gegebenheiten besser entsprechendes Resultat der Augenhöhlen- und Lidrekonstruktion zu erzielen als mit klassischen Verfahren?
2. Welche Gewebeart ist zur Innenauskleidung der Neo-Orbita im Hinblick auf eine möglichst geringe Gewebeschrumpfung zu bevorzugen? A. Ein durch Gefäßimplantation präfabrizierter dünner Hautlappen oder B. ein prälaminiertes, dünner, mit Hauttransplantat gedeckter Faszienlappen?
3. Wie entwickelt sich ein Knorpeltransplantat in einem präformierten Lappen? Gibt es hierbei Unterschiede zwischen den beiden eingesetzten Verfahren der Prälamination und Präfabrikation?

Hierzu werden die Ergebnisse von 19 operierten Kaninchen nach makroskopischen, mikroskopischen, angiographischen und mechanischen Gesichtspunkten analysiert und in der Diskussion den Angaben aus der Literatur zu klassischen Verfahren und den Resultaten früherer Studien zur Lappen-Präformierung gegenübergestellt.

## II. ABKÜRZUNGSVERZEICHNIS

A.	=	Arterie
Abb.	=	Abbildung
Anast.	=	Anastomose
a-v.	=	arteriovenöse
bFGF	=	basic fibroblast growth factor
bzw.	=	beziehungsweise
cm	=	Centimeter
°C	=	Grad Celsius
d	=	day/Tag
zB	=	zum Beispiel
Ext	=	externe
EvG	=	Elastica van Gieson
ggf	=	gegebenenfalls
h	=	hour/Stunde
H.E	=	Hämatoxilin – Eosin
I.E.	=	Internationale Einheit
i.m.	=	intramuskulär
i.v.	=	intravenös
K	=	Kontrollgruppe
Kan	=	Kaninchen
KCl	=	Kaliumchlorid
Kg	=	Kilogramm
/Kg KG	=	pro Kilogramm Körpergewicht
KGM	=	Kilogramm Körpergewicht
li	=	links
L	=	Liter
M.	=	Musculus
mg	=	Milligramm
MgCl	=	Magnesiumchlorid
min	=	Minute
ml	=	Milliliter
mm	=	Millimeter
M1/M2	=	Modell 1/Modell2
NaCl	=	Natriumchlorid
Nr	=	Numer
OP	=	Operation
post OP	=	postoperativ
re.	=	rechts
s.c.	=	subcutan
SD	=	standart deviation/ Standartabweichung
sek.	=	Sekunde/n
usw.	=	und so weiter
V.	=	Vene
Wo.	=	Woche/n
x	=	Mittelwert

*Symbole*

® = *Handelsname*

% = *Prozent*

μ = *mikro*

### III. MATERIAL UND METHODEN

#### III.1 Versuchsaufbau

##### III.1.1 Versuchstiere und Versuchsgruppen

Es wurden 19 weibliche Chinchilla Bastard Kaninchen mit einem Körpergewicht zwischen 2500 und 3000 Gramm operiert.

Die Haltung und Unterbringung der Tiere erfolgte in speziell für diese Zwecke eingerichteten Räumen. Die Tiere wurden bis zum Abschluss der Wundheilung in Einzelkäfigen gehalten. Die Temperatur in den Käfigen betrug zwischen 19 und 21° C bei einer relativen Luftfeuchtigkeit von ca. 60 %. In den klimatisierten Räumen bestand ein automatisches Beleuchtungsprogramm, um den Tag-Nacht-Rhythmus zu simulieren (12 h hell – 12 h dunkel). Die Kaninchen bekamen Futter und Wasser ad libitum. Sie wurden von Tierpflegern mit speziellem Zuständigkeitsbereich versorgt.

##### Einteilung der Versuchsgruppen

Um bei der kombinierten Orbitopalpebralrekonstruktion die unterschiedlichen chirurgischen Techniken der Präfabrikation und Prälamination vergleichen zu können und um einen eventuellen Einfluss der mikrochirurgischen Transplantation des zusammengesetzten Lappens auf das Gesamtergebnis nachweisen zu können, wurden vier Gruppen gebildet:

Gruppe A1: Präfabrizierter Lappen,	Freie mikrovaskuläre Transplantation
Gruppe B1 : Prälaminierter Lappen,	Freie mikrovaskuläre Transplantation
Gruppe A2: Präfabrizierter Lappen,	Umschneidung und Reposition
Gruppe B2: Prälaminierter Lappen,	Umschneidung und Reposition

Tabelle 4 Versuchsreihe

Gruppe A1	3 Kan.
Gruppe B1	3 Kan.
Gruppe A2	7 Kan.
Gruppe B2	6 Kan.
<hr/>	
Summe	19 Kan.

##### III.1.2 Versuchsablauf

Es wurden in den Gruppen A1 und B1 je drei Tiere, in den Gruppen A2 und B2 je sechs Tiere operiert. Das chirurgische Protokoll bestand in allen Gruppen aus drei Operationsschritten:

- Operation 1** Präformation der Innenauskleidung
- Gruppen A1 und A2: Implantation der im Sinne eines arteriovenösen Shunts anastomosierten Femoralgefäße unter einen Bauchhautlappen
- Gruppen B1 und B2: Prälamination eines durch die oberflächlichen epigastrischen Gefäße versorgten Bauchlappens durch Implantation eines Vollhauttransplantates von der kontralateralen Haut des Bauches
- Operation 2** Taschenbildung zur Aufnahme der Augenprothese (Platzhalter)
- Operation 3** Gruppen A1 und B1: Freie mikrovaskuläre Transplantation des zusammengesetzten Lappens zur Gegenseite und Eröffnung der Neoorbita
- Gruppen A2 und B2: Komplette Umschneidung und Reposition des zusammengesetzten Lappens und Eröffnung der Neoorbita

Im ersten Operationsschritt sollte die Neovaskularisation eines definierten Hautareales mit zwei verschiedenen Methoden erreicht werden.

In den Gruppen A1 und A2 erfolgte dies durch die Implantation eines Gefäßstiels, bestehend aus der Arteria und Vena femoralis, die über eine Länge von vier cm (bis zum Kniegelenk) freipräpariert und im Sinne eines endständigen mikrovaskulären arterio-venösen Shunts anastomosiert und dann nach kranial unter den definierten Bauchhautlappen verlagert wurden.

In den Gruppen B1 und B2 wurden zunächst Arteria und Vena epigastrica inferior so präpariert, dass sie mit dem gestielten Bauchhautlappen in Verbindung blieben. Dann wurde auf der gegenüberliegenden Seite ein Vollhauttransplantat entsprechender Größe entnommen und über den präparierten Gefäßen implantiert.

Vier Wochen nach der ersten Operation erfolgte bei allen Gruppen die Bildung einer Tasche zur Aufnahme einer Platzhalter. Dazu wurde zunächst der eingeeilte zusammengesetzte präfabrizierte oder prälaminierte Bauchhautlappen in der Größe von 7 cm x 4 cm umschnitten und freipräpariert. Mit dem umschnittenen und freipräparierten Bauchhautlappen wurde die Innenauskleidung einer Augenhöhle imitiert. In der nun gebildeten Tasche wurde ein Platzhalter belassen und die Tasche komplett nach medial unter die Bauchhaut versenkt. Ein aus Ohrknorpel mit Perichondrium gebildetes Tarsalskelett wurde zwischen der Bauchhaut und der neugebildeten Tasche implantiert.

Nach weiteren vier Wochen wurde die oben beschriebene Neoorbita in den Gruppen A1 und B1 frei mikrochirurgisch zur Gegenseite transplantiert, in den Gruppen A2 und B2 umschnitten, vollständig freipräpariert und dann repositioniert. Als letzter Schritt der dritten Operation wurde die präfabrizierte oder prälaminierte Augenhöhle eröffnet.

Zwei Wochen nach der dritten Operation wurden in den Gruppen A2 und B2 die Platzhalter entfernt, um nach weiteren zwei Wochen die Schrumpfung der jeweiligen Hautareale zu messen. Vier Wochen nach der dritten Operation wurde eine Mikroangiographie während einer Ketamin-Xylazin-Narkose durchgeführt. Dann wurden die Tiere mit einer Überdosis Pentobarbital eingeschläfert.

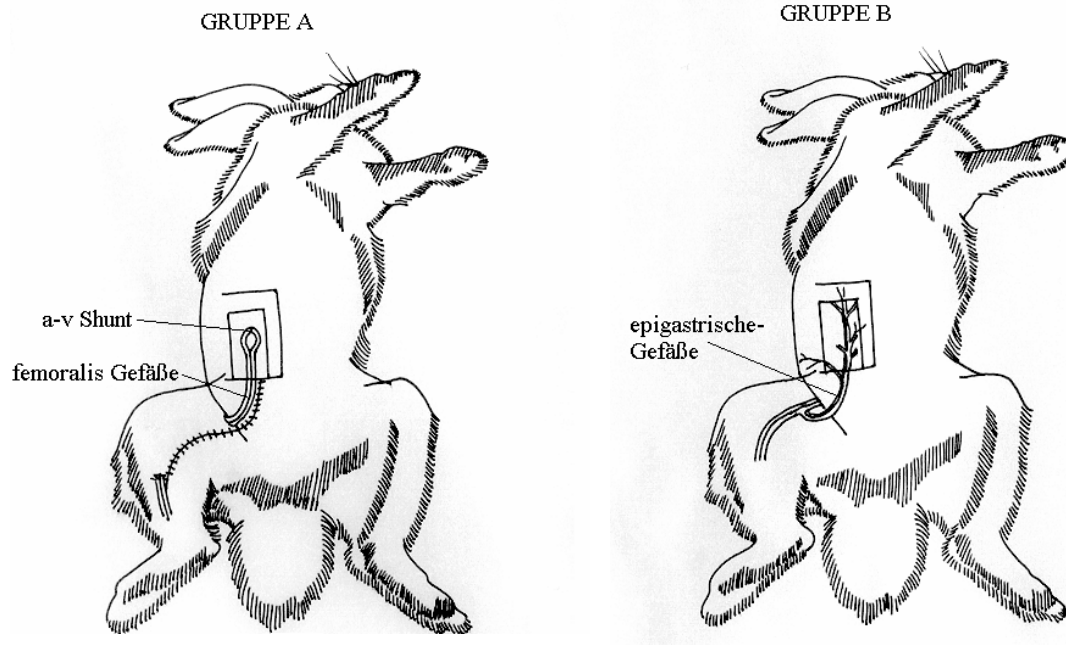
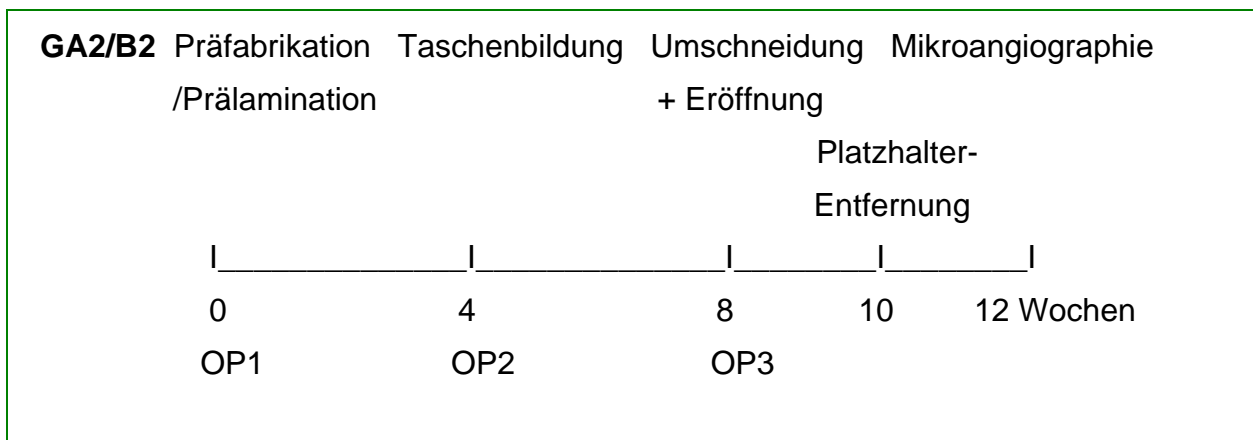


Abbildung 2 Gruppe A1 u.A2 : Implantation der im Sinne eines arteriovenösen Shunts anastomosierten Gefäße. Gruppe B1 u. B2 : Präparation der inferioren epigastrischen Gefäße und Vollhauttransplantation

Tabelle 5 Zeitverlauf des Experimentes in den Gruppen A1 und B1

<b>GA1</b>	Präfabrikation	Taschenbildung	Transplantation + Eröffnung	Mikroangiographie
<b>GB1</b>	Prälamination	Taschenbildung	Transplantation + Eröffnung	Mikroangiographie
	0	4	8	12 Wochen
	OP1	OP2	OP3	

Tabelle 6 Zeitverlauf des Experimentes in den Gruppen A2 und B2



### III.2 Vorbereitung und Anästhesie der Versuchstiere

Die Narkose wurde durch eine intramuskuläre Injektion in den M. longissimus dorsi im Lendenbereich mit einem Ketamin-Romifidin-Midazolam-Gemisch eingeleitet. Aufrecht erhalten wurde die Narkose durch Gabe der unten angegebenen Anästhetikakombination, die in einer Mischspritze 1 : 4 mit isotoner Kochsalzlösung verdünnt und über eine Verweilkanüle in eine Ohrvene bei Bedarf nach Wirkung appliziert wurde.

Für die Mikroangiographie wurde die Narkose durch eine intramuskuläre Injektion eines Xylasin-Ketamin-Gemisches eingeleitet und durch Gabe eines verdünnten intravenösen Xylasin-Ketamin Gemisches über eine Verweilkanüle in einer Ohrvene aufrechterhalten.

Zur Narkose wurden die in Tabelle 3 aufgeführten Medikamente verwendet.

Tabelle 7 Übersicht über die verwendeten Anästhetika

Wirkstoff	Handelsname	Firma	Anwendungsform	Konzentration
Romifidin	Sedivet®	Boehringer Ingelheim Vetmedica GmbH, Ingelheim	Injektionslösung, 20 ml	10 mg/ml
Ketamin	Narketan® 10	CHASSOT GmbH, Ravensburg	Injektionslösung, 50 ml	100 mg/ml
Midazolam	Dormicum® 15/3 ml	Hoffmann-La Roche AG, Grenzach- Wyhlen	Injektionslösung, Ampullen, 3 ml	5 mg/ml

## Dosierung

### Operationsnarkose

1,0	mg	Romifidin	(Sedivet®) /	kg Körpergewicht
20,0	mg	Ketamin	(Narketan®) /	kg Körpergewicht
0,5	mg	Midazolam	(Dormicum®)	kg Körpergewicht

### Mikroangiographienarkose

50	mg	Ketamin	(Narketan®) /	Kg Körpergewicht
4,0	mg	Xylazin		

Die Kaninchen wurden intubiert und mit Sauerstoff beatmet (0,5 l/min.). Die Intubation erfolgte, sobald die Spannung der Kiefer- und Zungenmuskulatur nachgelassen hatte ca. 10 bis 20 Minuten nach der Romifidin-Applikation. Bei allen Tieren wurde ein Magill- Tubus ohne Cuff aus transparentem Rüsichelit® (Firma. W. Rüscher AG, Waiblingen) mit einem Innendurchmesser von 3,5mm verwendet. Zum Hornhautschutz wurden die Tiere mit Bepanthen® (Dexpanthenol, Hoffmann La Roche AG, Grenzach-Wyhlen, 0,05 mg/g) Augensalbe versorgt. Die Lagerung der Tiere erfolgte auf einer Isolier- und Heizmatte (Typ 3-stufig, Firma Beurer GmbH, Ulm), Einstellung 1, in Rückenlage mit lockerer Fixierung der Vorder- und Hinterläufe in Spreizstellung.

Anschließend wurde bei allen Gruppen eine Rasur der Bauchwand vom Rippenrand bis zum Unterbauch sowie des rechten Leistenbereiches und der Oberschenkelinnenseite in der Gruppe A1 und A2 durchgeführt.

Als Infusionslösung wurde eine polyionische isotone Elektrolytlösung (Sterofundin®, B. Braun Melsungen AG, Melsungen) verwendet. In der Regel bekamen die Kaninchen 10 bis 15 ml/kg/h infundiert, sobald jedoch Hypotonie oder ein operationsbedingter Blutverlust vorlag, erhöhte sich der Volumenbedarf. Trat operationsbedingt ein stärkerer Blutverlust auf, wurde den Kaninchen zusätzlich Plasmaexpander (10 ml/kg) infundiert.

Alle Operationen erfolgten unter sterilen Bedingungen in üblicher Weise.

## III.3 Operatives Vorgehen

### III.3.1 Operation 1: Vorbereitung der Innenauskleidung der Neoorbita

#### III.3.1.1 Lappen-Präfabrikation (Gruppe A1-A2)

Zunächst wurde ein standardisierter 10 x 8 cm großer fasziokutaner Bauchhauttüllflügelappen mit Basis rechts eingezeichnet und umschnitten (siehe Abb.3). Entlang der Längsachse des Lappens wurde ein epifaszialer, 4 cm breiter Tunnel in Lappenmitte angelegt. In den Tunnel wurden feuchte Kompressen eingelegt.

Im nächsten Schritt erfolgte die Präparation der rechten Arteria und Vena femoralis. Dazu wurde ein Operationsmikroskop (WECK Mikroskop I.K.H. Fibermatic item Nr. 069002 Edward Weck & Company) und das entsprechende Mikroinstrumentarium (Mikropinzetten, Mikronadelhalter, Mikroschere und eine 1ml Spritze mit stumpfer



Nadel zur Spülung) verwendet. Zur Präparation der Gefäße wurde ausgehend von einer zuvor angelegten Leisteninzision eine weitere sagittale Hautinzision nach kaudal entlang der mittleren Achse der Oberschenkeladduktoren bis zum Knie gelegt. Es erfolgte dann die Präparation der Femoralgefäße bis zum Kniegelenk, wobei eine dünne Schicht perivaskulären Gewebes zum Schutz der Vasa vasorum des Gefäßbündels belassen wurde. Die Seitenäste wurden ligiert und durchtrennt.

Endständig wurden Arterie und Vene separiert und eine arterio-venöse Fistel mikrochirurgisch angelegt. Die Nähte erfolgten mit einem monofilen Faden Ethilon 10/0 oder 11/0. Die Gefäße wurden nur an der Adventitia angefasst, um eine Traumatisierung der Intima oder der Media zu vermeiden. Nach genügender Mobilisierung der beiden Gefäßenden wurden Adaptationsklemmen (Doppel-Gefäßklemmen FD 571) angelegt und beide Stümpfe mit einer Heparin-Lösung, Heparin 200 U/ $\mu$  in physiologischer Kochsalzlösung, ausgespült. Die Anastomose wurde mit Einzelknüpfnähten durchgeführt. Die ersten beiden Nähte wurden in 120° Abstand an den vorderen Gefäßwänden platziert. Dann erfolgten die weiteren Nähte. Im Durchschnitt waren sechs bis acht Nähte notwendig (siehe Abb.4).

Der so anastomosierte Gefäßstiel wurde nach kranial gezogen und im Tunnel subdermal in einer Höhe von 4 cm vom kaudalen Rand des Lappens mit Vicryl 6/0 am perivaskulären Gewebe fixiert.

In der Schicht zwischen dem Gefäßstiel und dem Subkutangewebe wurde eine 6 x 2 cm große Weichsilikonfolie eingelegt, die mit 14 Einzelknüpfnähten Ethilon 5-0 monofil fixiert wurde.

Nach der Blutstillung erfolgte der Verschluss aller Hautinzisionen mit Einzelknüpfnähten Vicryl 4-0 für das Subkutangewebe und Ethilon 4-0 für die Haut. Wie in allen weiteren Operationen erfolgte die Einlage eines sterilen Verbandes, der mit einem elastischen Baumwollanzug geschützt wurde.

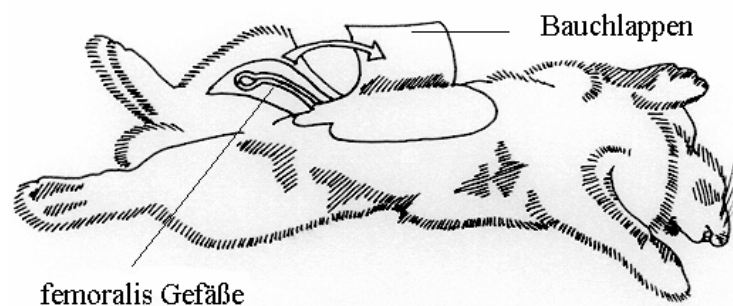
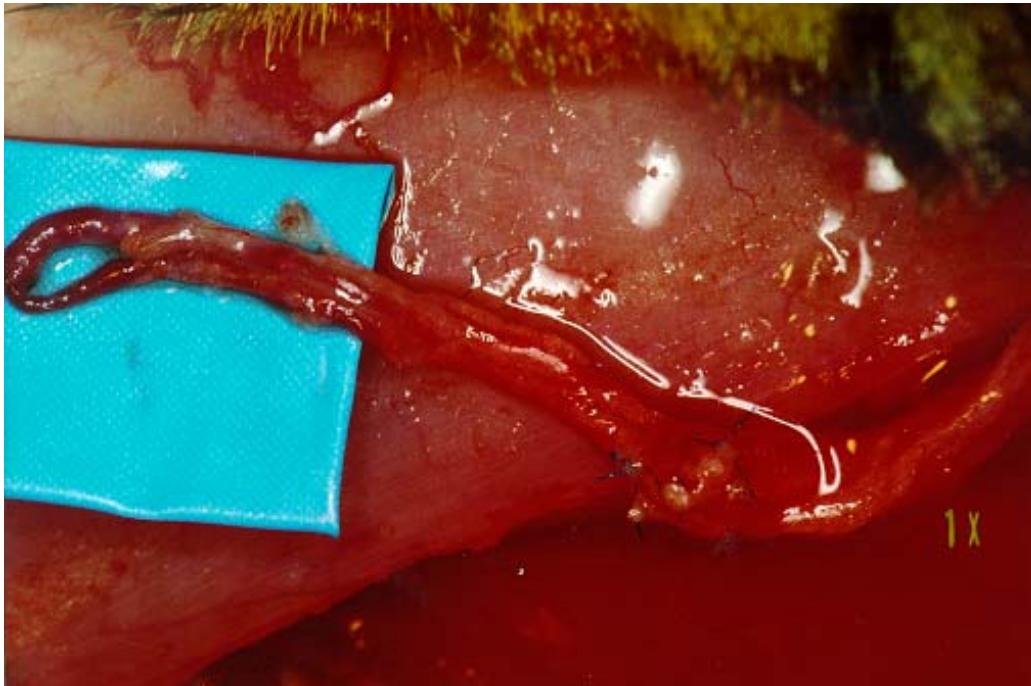


Abbildung 3 Präfabrikation der Innenauskleidung



*Abbildung 4      Endständig im Sinne einer arteriovenösen Fistel anastomosierte Femoralgefäße*

### **III.3.1.2      Lappen-Prälamination (Gruppe B1-B2)**

Analog zu den Gruppen A1 und A2 wurde hier ebenfalls ein Bauchhautflügelappen eingezeichnet, wobei darauf geachtet wurde, dass dieser über der rechten Arteria und Vena epigastrica inferior superficialis lag. Wie oben betrug die Größe des Lappens 10 x 8 cm. Nach Umschneidung des Lappens wurden die lappentragende Arteria und Vena epigastrica inferior superficialis dargestellt und bis zu den Femoralgefäßen präpariert. Dann wurde ein Vollhauttransplantat der Größe 8 x 5cm von der Bauchhaut der Gegenseite entnommen. Nach Entnahme konnte hier ein primärer Wundverschluß erfolgen. Das Transplantat wurde auf die Subkutanseite des Bauchhautflügelappens auf die präparierte Arteria epigastrica inferior superficialis aufgebracht und mit 4/0 Ethilon- Einzelknüpfnähten fixiert. Dabei wurde beachtet, dass die ursprüngliche Größe von 8 x 5 cm beibehalten wurde (siehe Abb. 5 und 6). Es folgte der sterile Wundverschluß .

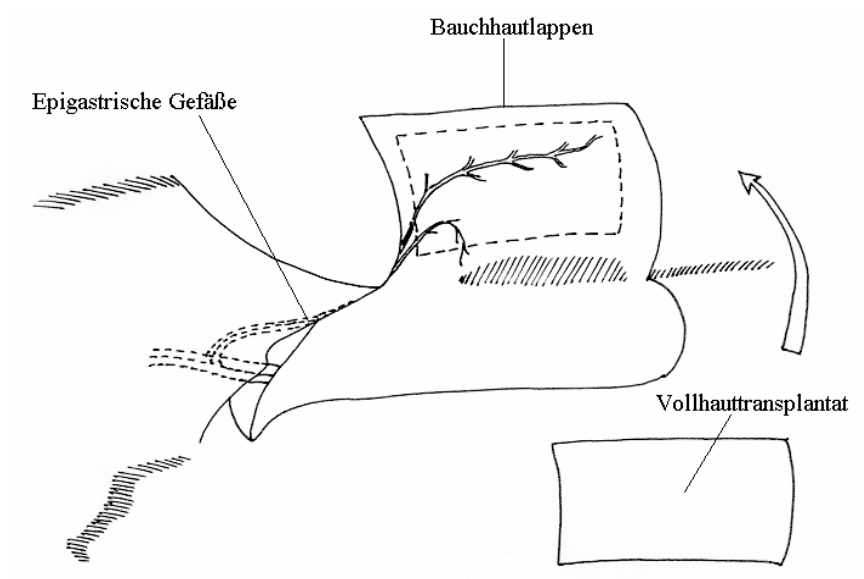


Abbildung 5 Prälamination des durch die oberflächlichen epigastrischen Gefäße versorgten Bauchlappens mittels Vollhauttransplantat

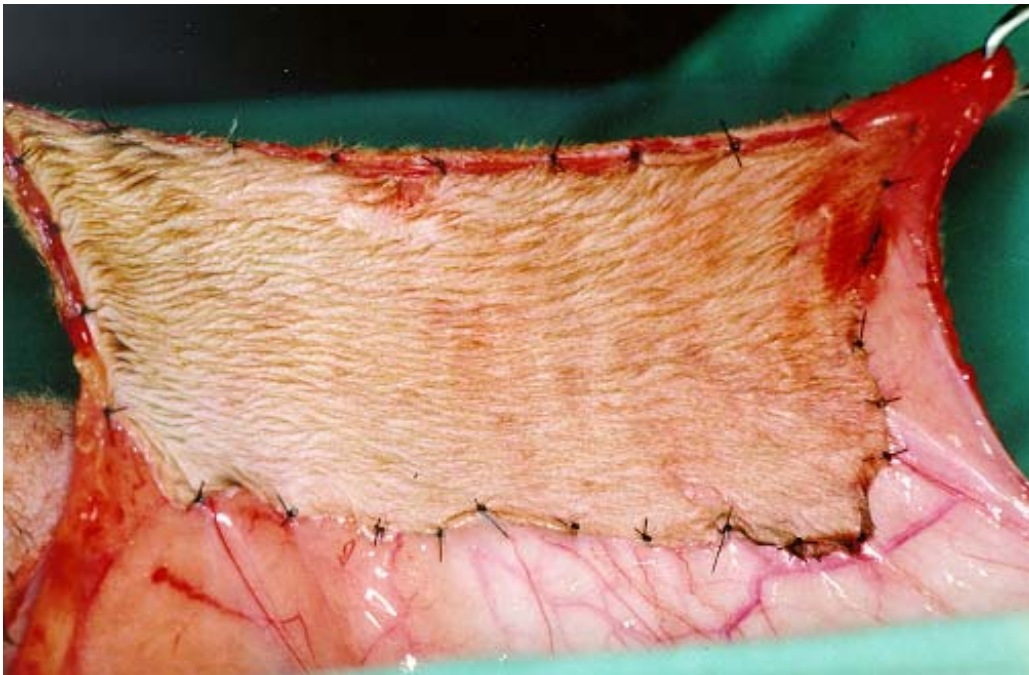


Abbildung 6 Prälaminiertes Bauchhautlappen

### **III.3.2 Operation 2: Dreidimensionale Formung der Neo-Orbita (Taschenbildung, Einsatz des Platzhalters)**

Vier Wochen nach Lappenpräfabrikation beziehungsweise -prälamination erfolgt in Vollnarkose wie oben beschrieben die zweite Operation.

Dazu wurde zunächst der eingeheilte zusammengesetzte präfabrizierte oder prälaminierte Bauchhautlappen in der Größe von 7 x 4 cm umschnitten und freipräpariert, so dass nur der Gefäßstiel erhalten blieb (siehe Abb. 7). Dabei bestand der präfabrizierte Lappen in den Gruppen A1 und A2 aus Bauchhaut mit Subkutangewebe, aus dem mit den Femoralisgefäßen anastomosierten Gefäßstiel und aus einer glatten Bindegebeweschicht, die sich als Fremdkörperreaktion auf die eingelegte Silikonfolie gebildet hatte. In den Gruppen B1 und B2 wurde die Bauchhaut mit dem Subkutangewebe abgetrennt, so dass der prälaminierte Lappen aus einer dünnen verbliebenen Bindegewebschicht, dem Gefäßstiel der Arteria und Vena epigastrica inferior superficialis und dem eingelegten Vollhauttransplantat bestand. Nach der Umschneidung versorgten die jeweiligen Gefäßstiele den Lappen alleinig und vollständig.

Mit dem umschnittenen und freipräparierten Bauchhautlappen wurde jetzt die innere Auskleidung einer Augenhöhle imitiert. Dazu wurde der Lappen zwei mal in der Höhe von 1,5 cm und 5,5 cm so gefaltet, dass sich der jeweilige Gefäßstiel außen befand. Die lateralen Ränder wurden mit je sieben Einzelnähten aus Ethilon 4/0 genäht, so dass eine Tasche mit einem frontalen Spalt geformt wurde. Die neugebildete Tasche hatte die neovaskularisierte Haut als Innenschicht und eine externe Bindegebeweschicht mit dem versorgenden Gefäßstiel des Lappens.

Ein steriler ovaler Platzhalter aus Acryl, semikonvex nach oben und semikonkav nach unten, mit einem maximalen und minimalen Durchmesser von jeweils 3 cm und 2,5 cm wurde in die nun gebildete Tasche eingesetzt. Dann wurde der transversale Spalt mit sieben Einzelnähten aus Ethilon 4/0 verschlossen (siehe Abb. 8,9 und 10).

#### **Entnahme und Bearbeitung des Tarsalskeletts:**

Nach Lokalanästhesie mit Lidocain 1% (Xylocain® 2 % ASTRA CHEMICALS GmbH, Wedel) wurde durch eine 2,5 cm lange Inzision in Längsrichtung des Ohres eine ovale 3 cm x 2,5 cm große Knorpelscheibe mit Perichondrium entnommen. Nach sorgfältiger Blutstillung mit einem monopolaren Elektrokauter wurde die Entnahmestelle mit fortlaufenden Nähten mit 4/0 Ethilon genäht. Die Knorpelscheibe wurde entlang des maximalen Durchmessers mit zwei gegeneinander bogenförmigen Inzisionen halbiert und wieder mit fortlaufenden Nähten 6/0 Prolene genäht, so dass ein Tarsalskelett neu gebildet wurde. Die Oberfläche des Knorpels wurde mit sieben fünf Millimeter großen rautenförmigen Löchern perforiert, um die Vaskularisation der unteren und oberen Gewebeschichten zu ermöglichen (siehe Abb. 11).

Das aus Ohrknorpel mit Perichondrium gebildete Tarsalskelett wurde mit sechs Einzelnähten auf der Tasche mit dem Platzhalter in Höhe des frontalen Spaltverschlusses fixiert.

Diese Tasche mit inwendigem Platzhalter und außen aufgenähtem Ohrknorpel wurde mit dem Gefäßstiel nach medial gebracht und 3 cm oberhalb der Symphysis pubis subkutan fixiert, so dass sich unterhalb der Bauchhaut der Ohrknorpel

(Tarsalskelett), dann der Gefäßstiel und innen der neovaskularisierte Hautlappen befand.

Der Hautdefekt an der Entnahmestelle des Bauchhautlappens wurde mit Nähten verschlossen.

Die Operation schloss wie oben beschrieben mit dem primären Verschluss aller Hautinzisionen und der Anlage eines sterilen Verbandes ab.

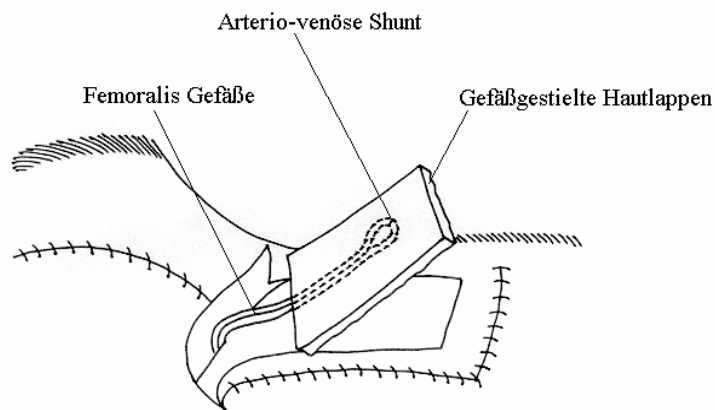


Abbildung 7

*Taschenbildung bei den Gruppen A1 und A2: Innenauskleidung durch gestielte präfabrizierten Lappen*

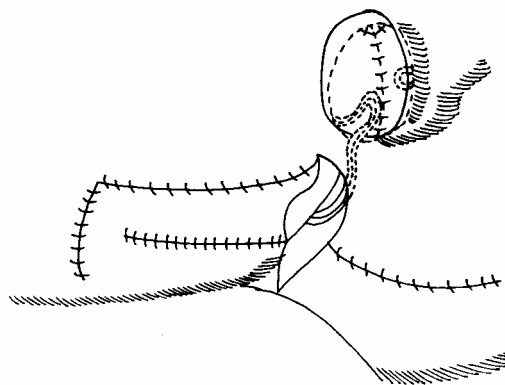
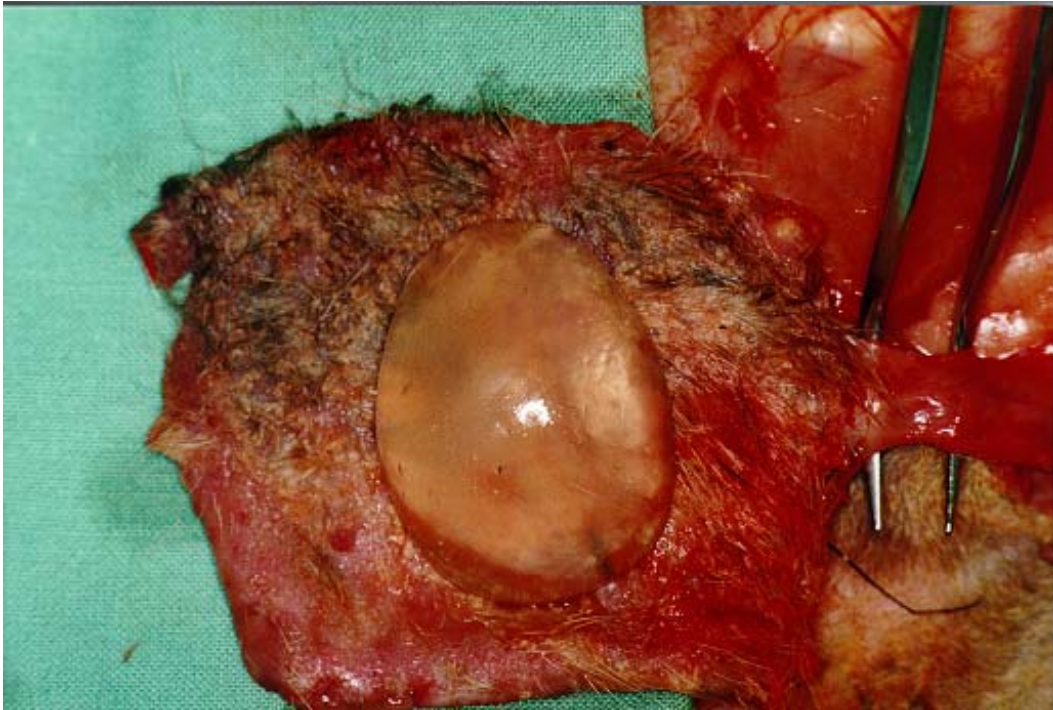
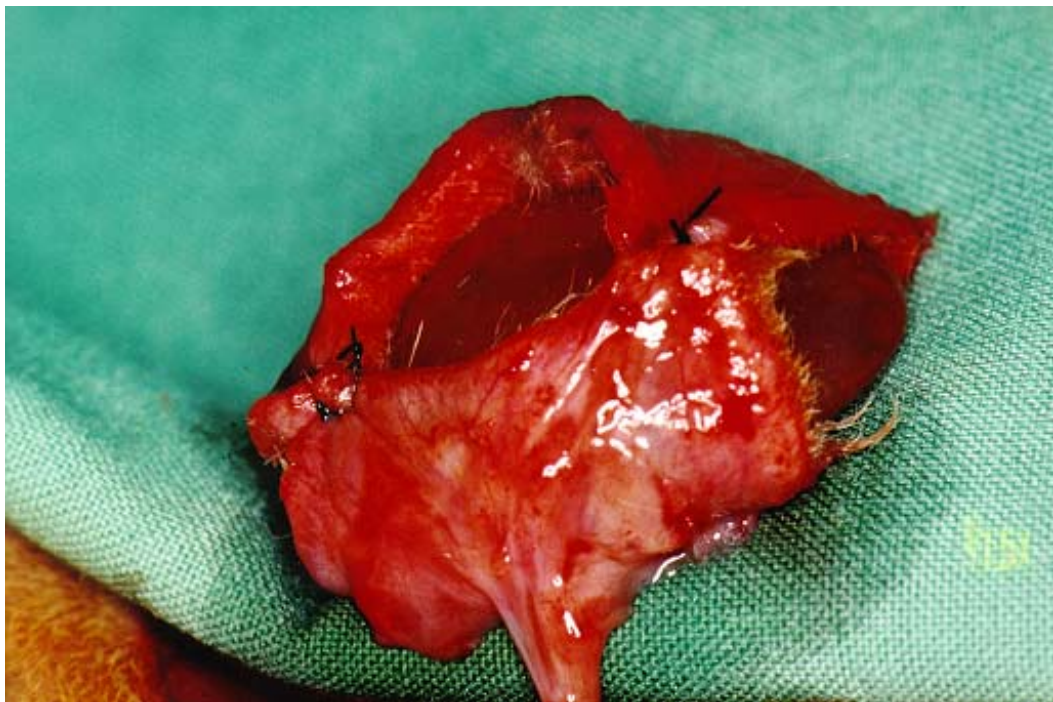

Abbildung 8

*Verpflanzung der gebildeten Tasche*



*Abbildung 9 Innenauskleidung mit Gefäßstiel*



*Abbildung 10 Formung der Neoorbita durch Taschenbildung*

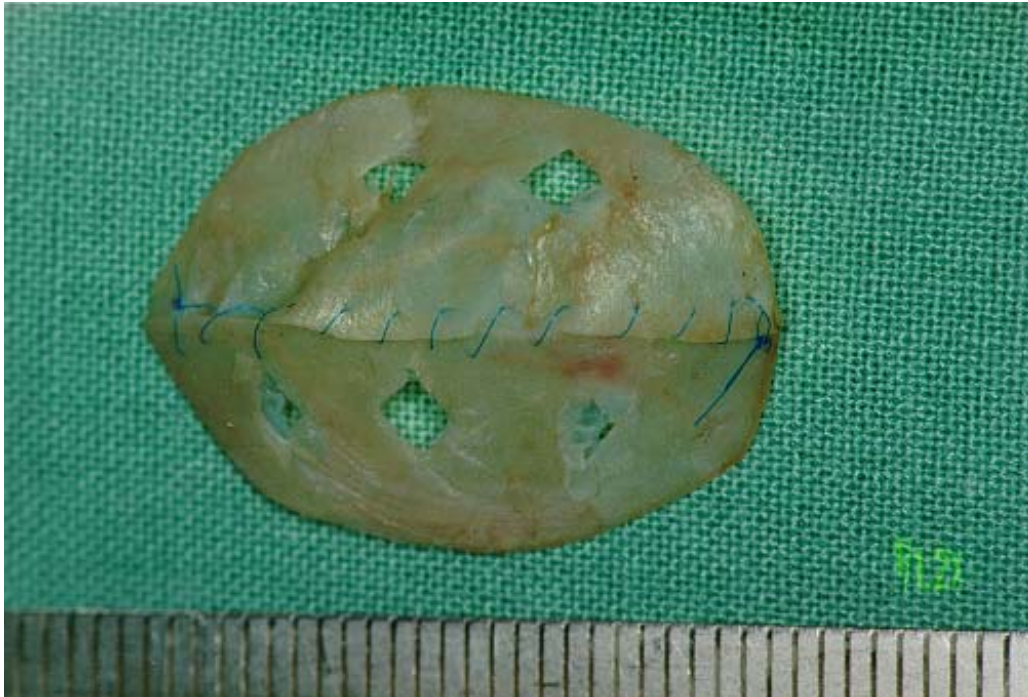

Abbildung 11 Aus Ohrknorpel hergestelltes Tarsalskelett

### III.3.3 Operation 3: Transplantation-Reposition

Der auf die oben beschriebene Weise zusammengesetzte gestielte Lappen wurde in den Gruppen A1 und B1 mikrochirurgisch zur Gegenseite transplantiert, in den Gruppen A2 und B2 umschnitten, dann vollständig freipräpariert und repositioniert (siehe Abb. 12).

#### III.3.3.1 Freie Transplantation zur Gegenseite und Eröffnung der Neo-Orbita (Gruppe A1, B1)

Vier Wochen nach der zweiten Operation erfolgte in den Gruppen A1 und B1 in Vollnarkose die freiemikrovaskuläre Transplantation der aus der Tasche aus Bauchhaut gebildeten zusammengesetzten Neoorbita mit dem eingesetzten Platzhalter, dem aus Ohrknorpel gebildeten Tarsalskelett und der bedeckenden Bauchhaut zur Gegenseite.

Hierzu wurde der Lappen zunächst unter sorgfältiger Blutstillung mit den bipolaren Pinzetten umschnitten. Dann wurde er vollständig freipräpariert (siehe Abb. 13). Der Gefäßstiel wurde dargestellt und über eine Strecke von zwei bis drei cm bei Gruppe A1 bis zur Leiste und bei Gruppe B1 bis zu den Femoralgefäßen freipräpariert. Dort wurde am lappenseitigen Gefäßanteil eine Klemme eingesetzt, der andere Gefäßanteil wurde ligiert und der Gefäßstiel dazwischen abgesetzt.

Die gesamte Neoorbita wurde danach zur Gegenseite transplantiert. Als Zugang wurde an der Gegenseite eine vier cm lange sagittale Inzision in der Leistenregion präpariert, dann wurden die epigastrischen Gefäße über eine Strecke von 2 cm bis zu den Femoralgefäßen frei präpariert. Ein Zentimeter proximal der Femoralgefäße wurden unter distaler Ligatur und proximaler Gefäßklemme zuerst die Arteria und dann die Vena epigastrica inferior superficialis abgesetzt und mikrochirurgisch End-

zu-End mit dem Gefäßstiel des Lappens unter Verwendung eines Operationsmikroskopes mit Ethilon 10/0 anastomosiert (siehe Abb. 14 und 15). Bei der Mikroanastomose wurden Doppel-Gefäßklemmchen FD 571, Spülung mit Ringer-Heparinlösung und das entsprechende Mikroinstrumentarium verwendet. Durchschnittlich waren acht bis zehn Nähte bei jeder Anastomose erforderlich.

Um eine Störung der Durchblutung zu vermeiden, wurde auf die richtige Position der Neorbita geachtet, indem die transplantierte Konstruktion mit 4/0 Ethilon an der Faszie fixiert wurde. Nach Mobilisierung der Haut erfolgte der Verschluss aller Hautinzisionen und die Anlage eines sterilen gefütterten Verbandes mit einem Fenster im Bereich des transplantierten Gewebes zur Überwachung der Vitalität.

### **III.3.3.2 Komplette Mobilisierung Repositionierung in situ und Eröffnung der Neo-Orbita (Gruppe A2, B2)**

Vier Wochen nach der zweiten Operation erfolgte bei den Gruppen A2 und B2 die selbe Operation wie oben beschrieben bis zur Freipräparation des Gefäßstiels. Die arterielle und venöse Versorgung des präfabrizierten Lappens erfolgte also über den einzig verbliebenen Gefäßstiel. Anschließend wurde die Neorbita an die gleiche Stelle zurückgesetzt und mit Vicryl 4/0 an den Subkutanschichten und mit Ethilon 4/0 an der Haut mit Einzelknüpfnähten befestigt.

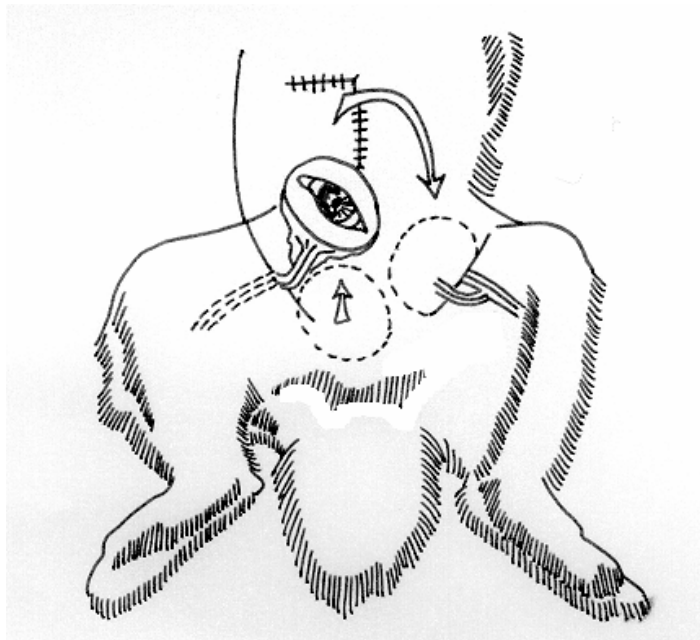


Abbildung 12

*Mikrochirurgische Transplantation zur Gegenseite (Gruppen A1 und B1)*



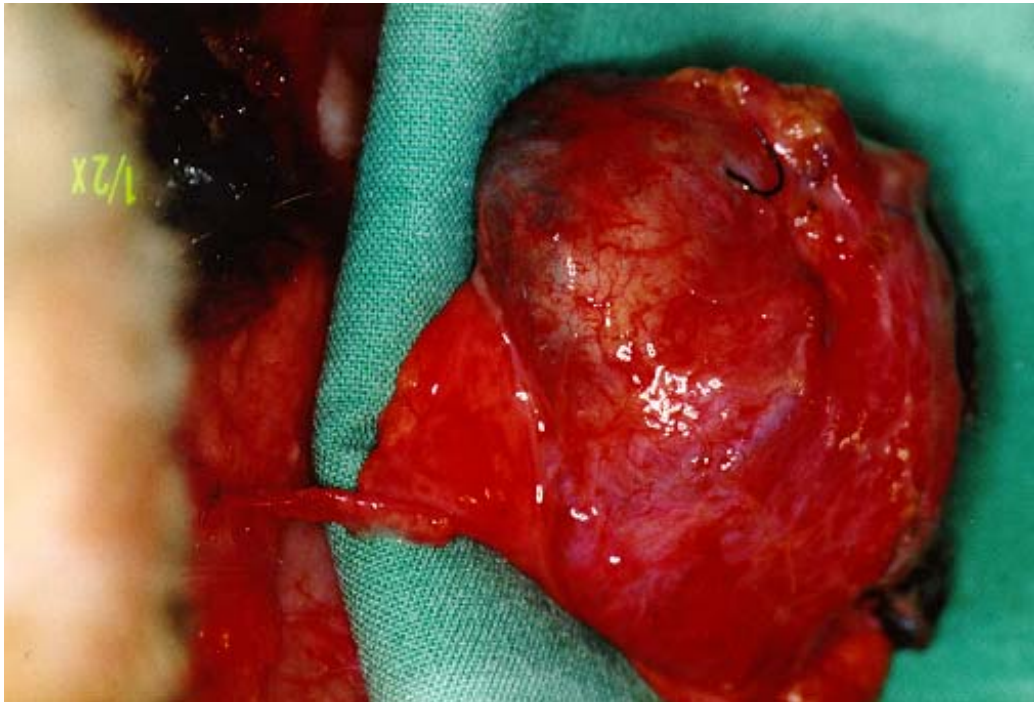


Abbildung 13 *Mikrochirurgische Transplantation zur Gegenseite (Gruppen A1 und B1): Freipräparation des Gefäßstiels bis zu den Femoralgefäßen (Rückseite)*

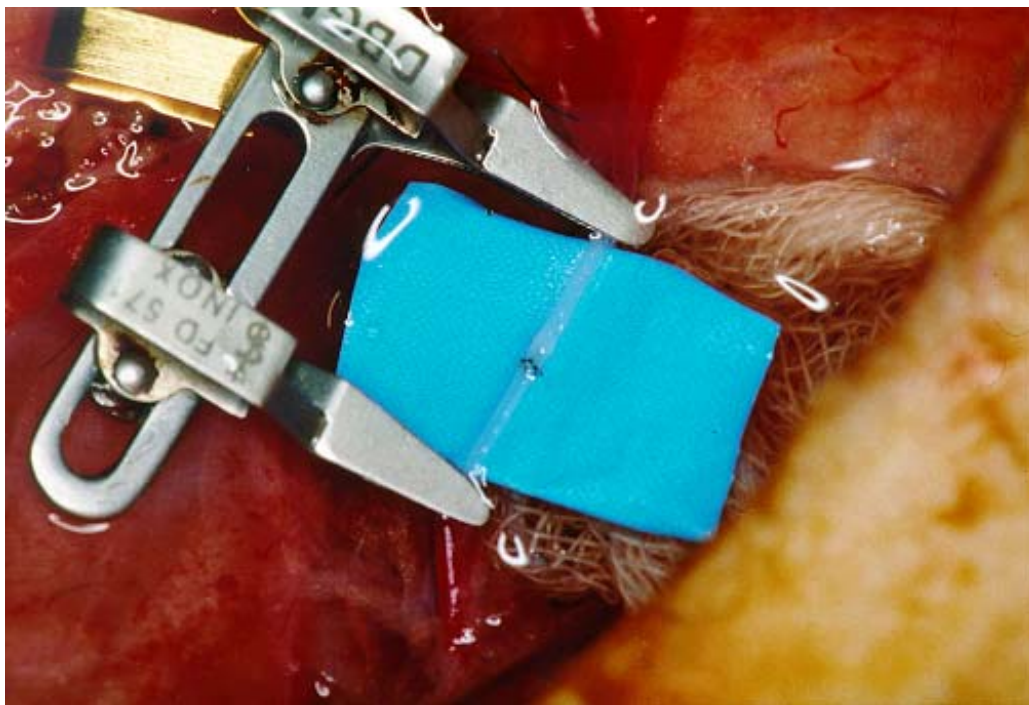
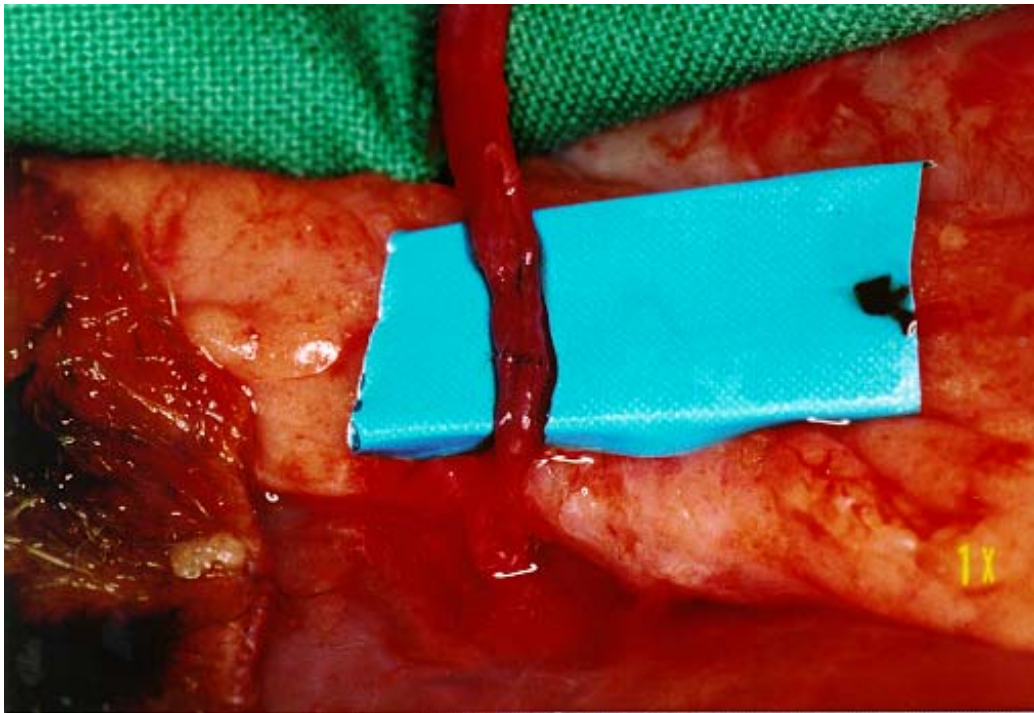


Abbildung 14 *Mikrochirurgische Transplantation zur Gegenseite (Gruppen A1 und B1): Mikroanastomose der Arterie*



*Abbildung 15 Mikrochirurgische Transplantation zur Gegenseite (Gruppen A1 und B1): Fertige Mikroanastomose der Arterie und Vene*

### **Eröffnung der Neoorbita**

Als letzter Schritt der dritten Operation wurde die präfabrizierte oder prälaminierte Augenhöhle eröffnet. Dazu wurde eine 2,5 cm lange transversale Inzision entlang des größten Durchmessers der zusammen gesetzten Neoorbita bis zum Platzhalter in der Tiefe, das heißt bis zur neugebildeten Augenhöhle durchgeführt, so dass drei Gewebsschichten (Bauchhaut als externe Auskleidung, das aus Ohrknorpel gebildete Tarsalskelett in der Mitte und neovaskularisierte Haut als Innenauskleidung) inzidiert wurden. Dann erfolgte eine sorgfältige Blutstillung aller Schichten mit der bipolaren Pinzette und die innere und äußere Gewebsschicht wurde mit 4/0 Ethilon Einzelknüpfnähten miteinander vernäht. Dadurch wurden Ober- und Unterlider gebildet (siehe Abb. 16 und 17).

Nach der Eröffnung wurde der Platzhalter entfernt und die neugebildete Augenhöhle mit reichlich Ringerlösung gespült. Bei den Gruppen A1 und B1 wurde dann der Platzhalter wieder in die Augenhöhle eingesetzt.

Bei den Gruppen A2 und B2 erfolgte die Tätowierung der Innenauskleidung zur späteren Qualifizierung des Schrumpfungsverhaltens. Hierzu wurde eine Tätowierung zweier schwarzer Punkte an der Rückseite der neukonstruierten Augenhöhle transversal im Abstand von exakt 1,5 cm mit Hilfe einer 20er Nadel und einer perforierten Schablone durchgeführt. Die Löcher der Schablone waren 2 mm groß, so dass die entstandenen tätowierten Punkte zwischen 1,5 und 2 mm groß waren. Die Punkte wurden soweit wie möglich nach oben angebracht. Zwei weitere Punkte im Abstand von 1,5 cm wurden 1 cm unterhalb der ersten Punkte tätowiert. Zum Schluss wurde der Platzhalter wieder in die Augenhöhle eingesetzt und nach weiteren zwei Wochen wieder entfernt.

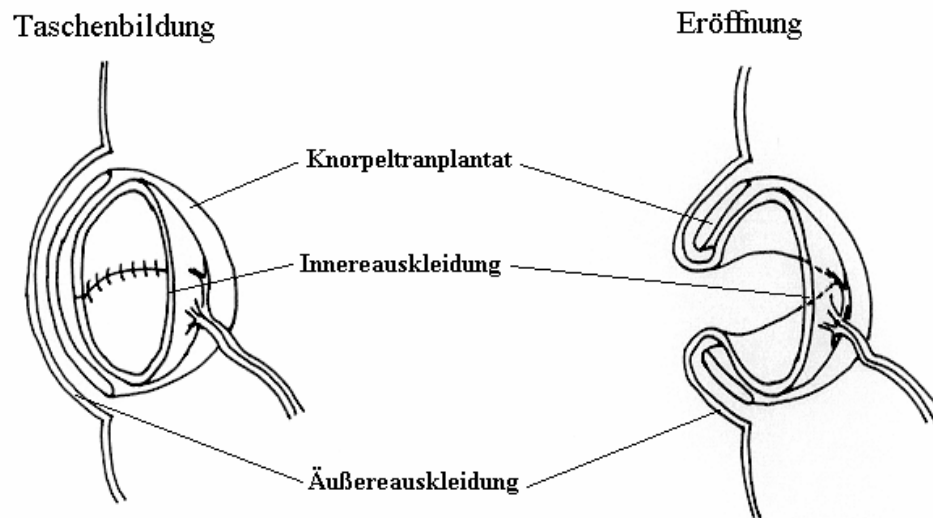


Abbildung 16 Taschenbildung und Eröffnung der Neoorbita

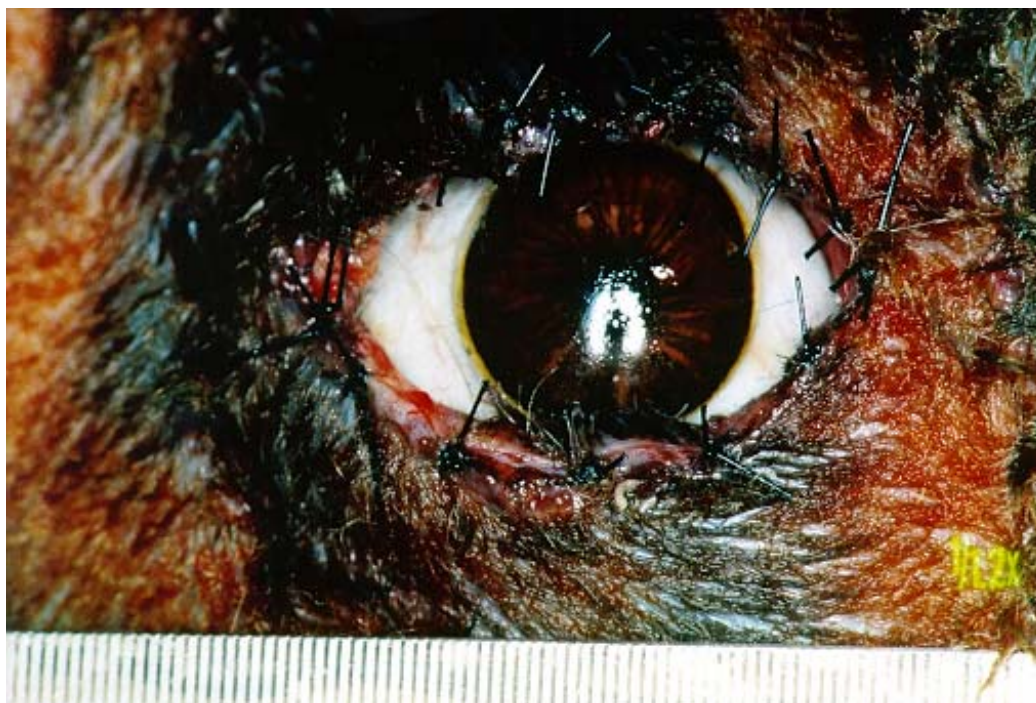

Abbildung 17 Eröffnung der Neoorbita

### III.4 Postoperativenvorgehen

Nach dem ersten (bei den Gruppen A1 und A2) und dritten Eingriff (bei den Gruppen A1 und B1) dauerte der postoperative Wundschmerz drei bis fünf Tage. Es erfolgte regelmäßig eine postoperative Schmerzbekämpfung mit Buprenorphin (Temgesic®) für mindestens drei Tage, je nach Verhalten der Tiere länger. Die Dosierung betrug 0,06 bis 0,08 mg/Kaninchen intravenös am Ende der Operation und 0,15 ml subkutan zweimal täglich postoperativ.

Nach dem zweiten (bei allen Gruppen) und dritten Eingriff bei den Gruppen B1 und B2 dauerte der postoperative Wundschmerz nicht länger als drei Tage, so dass die postoperative Schmerzbekämpfung mit Buprenorphin (Temgesic®) danach beendet werden konnte.

Als antibiotische Prophylaxe bekamen alle Kaninchen Enrofloxazin (Baytril®) 2,5 ml intramuskulär präoperativ und 1 ml subkutan pro Tag über fünf Tage postoperativ. Zusätzlich wurden 750 IE Heparin zweimal täglich nach den mikrochirurgischen Eingriffen (Operation 1 bei den Gruppen A1 und A2 und Operation 3 bei der Gruppe B1) bis zum Ende des Versuches gegeben.

Vier Wochen nach der dritten Operation wurden alle Tiere nach der Mikroangiographie (siehe III.5.3) mit einer Überdosis Pentobarbital eingeschläfert.

*Tabelle 8 Übersicht über die Medikamente im Rahmen der postoperativen Therapie*

Wirkstoff	Handelsname	Firma	Anwendungsform	Konzentration
Enrofloxazin	Baytril® 2,5%	Bayer Vital GmbH & Co KG, Leverkusen	Injektionslösung, 50 ml	25 mg/ml
Buprenorphin	Temgesic®	Boehringer Mannheim GmbH, Mannheim	Injektionslösung, Ampullen, 1ml	0,3 mg/ml
Heparin	Heparin-Natrium-25000-ratiopharm®	ratiopharm GmbH & Co, Ulm	Injektionslösung, 5 ml	5000 I.E./ml

### III.5 Untersuchungsmethoden

#### III.5.1 Makroskopische Beurteilung

##### III.5.1.1 Fotodokumentation

Standardmäßig erfolgte die farbige Diafotodokumentation der einzelnen Operationsschritte, des geöffneten Präparats nach Tötung der Tiere und der Histologie der Neoorbita.

Außer den histologischen Aufnahmen wurden alle Fotos von der Fotografin des Instituts für Experimentelle Chirurgie durchgeführt (Fotoapparat Nikon F60, Objektiv Medical Nikkor 120 mm, Nikon Ringblitz). Die geöffnete Innenauskleidung des Lappens wurde im Fotolabor des Institut für Experimentelle Chirurgie auf einem grüingedeckten Tisch unter einer Stativkamera (Leitz Reprovit II) mit einem vertikalen

Abstand von 13,3 cm neben einem Maßstab mit Zentimillimetereinteilung fotografiert. Von den Diapositiven der Mikroangiographie und der Innenauskleidung des Lappens wurden Abzüge von 13 cm x 18 cm Größe angefertigt.

Anhand dieser Fotos wurde später eine Planimetrie des geöffneten Lappens durchgeführt.

### III.5.1.2 Beobachtung des Versuchstierverhaltens

Bei alle Kaninchen wurde der postoperative Ablauf ausführlich dokumentiert, hierbei wurde auf Allgemeinstörungen, Atmung, Urin, Freß- und Trinkverhalten, geachtet. Zur Beurteilung der Vaskularisation des Lappens wurde spezifisch die Blutung des Lappens beim 2. OP Schritt (Taschenbildung) beobachtet. Nekrosen der Innenauskleidung am Ende des Versuches wurden registriert. Zur Beurteilung der Vaskularisation des Lappens sind an der Tabelle 9 die Abstufungen dargestellt.:

*Tabelle 9 Abstufungen zur Beurteilung der Vaskularisation des Lappens beim 2. OP Schritt*

Abstufung	4	3	2	1
Vaskularisation beim 2.OP Schritt	keine	schlecht	gut	sehr gut
Nekrose (%)	+40%	20-40%	5-20%	0-5%

### III.5.1.3 Infektion und Wundheilungsstörungen

Hierbei wurde auf Serome, Schwellung, Rötung, Sekret geachtet. Zur Beurteilung der Wundheilungsstörungen sind an der Tabelle 10 die Abstufungen dargestellt.:

*Tabelle 10 Abstufungen zur Beurteilung der Infektion und Wundheilungsstörungen.*

Abstufung	1	2	3	4
Wundheilungsstörung	keine	leicht	mittel	stark
Serom (ml)	0-1 ml	1-5 ml	5-10 ml	>10 ml

### III.5.1.4 Ästhetisches Ergebnis

Das ästhetische Ergebnis der gesamten Rekonstruktion der prothesenfähigen Augenhöhle und des Lidapparates wurde am Ende des Versuches mit der angefertigten Augenprothese evaluiert.

Die Lider, die Augenspalte, der Kantus, die Sulcus superior und inferior wurden analysiert. Besondere Bedeutung kommt der Narbenbildung am Lidrand an. Von großer Wichtigkeit ist auch die Bewertung der Prothesensitzes (Position von Iris und Sklera der Augenprothese hinter dem Lidspalt).

Zur Beurteilung des ästhetischen Ergebnisses sind in der Tabelle 11 die Abstufungen dargestellt.

Tabelle 11 Abstufungen zur Beurteilung des ästhetischen Ergebnisses.

Abstufung	4	3	2	1
Ästhetisches Aussehen der Neorbita am Ende des Versuches	unbefriedigend	befriedigend	gut	sehr gut

### III.5.1.5 Planimetrie der Innenauskleidung der Neo-Orbita

Zur Planimetrie der Innenauskleidung der Neorbita wurden zunächst standardisierte Fotos des Lappens und der Innenauskleidung angefertigt. (Alle Gruppen)

An den Fotos wurde die der Innenauskleidung entsprechende Fläche exakt ausgeschnitten. Es erfolgte dann die Gewichtsbestimmung auf einer Mikrowaage (Explorer, Item Nr. E1 B125 OHAUS Corporation) mit einer Messgenauigkeit von  $\pm 0,01$  Gramm. Das gemessene Gewicht der ausgeschnittenen Areale wurde zum Gewicht der Fotografie mit dem gesamten Lappen (sieben cm x vier cm) ins Verhältnis gesetzt. So konnte die Fläche der Haut rechnerisch ermittelt werden.

### III.5.1.6 Schrumpfungsmessung der Innenauskleidung der Neo-Orbita

Am Ende des Versuches wurde bei beiden Gruppen A2 und B2 die Neorbita nach der Mikroangiographie eröffnet und die Distanz zwischen den beiden tätowierten Punkten mit einer Schieblehre gemessen. Aus dem Verhältnis des gemessenen Abstands der Tätowierungen und des ursprünglichen Abstands konnte die prozentuale Schrumpfung des Gewebes berechnet werden.

## III.5.2 Mikroskopische Untersuchung

Die Neorbita wurde durch zwei weitere Inzisionen in den Lidwinkeln geöffnet

Es wurden drei sagittale Schnitte senkrecht zur rekonstruierten Lidspalte an der linken und rechten Seite und in der Mitte durchgeführt. Präparate in einer Dicke von zwei Millimetern von jedem Schnitt wurden entnommen.

Nach Formalinfixierung und Paraffineinbettung erfolgte die Anfertigung histologischer Schnitte in einer Dicke von 5 und 7  $\mu\text{m}$ .

Die Schnitte wurden jeweils mit Hämatoxylin-Eosin (HE) und Elastica van Gieson (EvG) gefärbt. Nach Verarbeitung des Präparats erfolgten die lichtmikroskopischen

Untersuchungen in den Vergrößerungen 12,5fach, 50fach und 125fach und die lichtmikroskopische Ausmessung in den Vergrößerungen 2,5fach und 12,5fach.

Als Referenzgröße wurden histologische Präparate aus nicht operierter Bauchhaut der Gegenseite herangezogen.

### **III.5.2.1 Messungen der Dicke des Epithels und der Haut**

In den Vergrößerungen 2,5fach und 12,5fach erfolgte die lichtmikroskopische Ausmessung der Dicke des Epithels und der Kutis. Für diese Zweck wurde eine graduierte Monocularlinse verwendet (1 Strich entspricht 44 $\mu$  bei der 2,5fachen Vergrößerung und 4,4 $\mu$  bei der 25fachen Vergrößerung).

Von jedem Kaninchen wurden bei zehn Schnitten an je drei verschiedenen Stellen die Dicke der Epidermis und der Kutis der Innen- und Außenauskleidung gemessen.

### **III.5.2.2 Morphologie und Vitalität des Epithels und der Haut**

Die lichtmikroskopischen Untersuchungen erfolgten in den Vergrößerungen 12,5fach, 50fach und 125fach .

Um Morphologie und Vitalität des Epithels und die Vaskularisierung der Haut zu evaluieren, wurden auf die Anzahl beziehungsweise die Verteilung der Gefäße (mit und ohne Bariumsulfat im Lumen), auf Drüsen und Haare geachtet, sowie die Epithelzellen, die Hautabschilferung, das Vorhandensein von Granulations- oder Narbengewebe, die Zellinfiltration und das Vorhandensein von Bakterien im Vergleich zu nicht operiertem Gewebe der Gegenseite beurteilt.

### **III.5.2.3 Morphologie und Vitalität der Transplantate**

Analog zur oben beschriebenen Untersuchung der Morphologie und Vitalität des Epithels erfolgten in den Vergrößerungen 12,5fach, 50fach und 125fach die lichtmikroskopischen Untersuchungen zur Morphologie und Vitalität der transplantierten Gewebe, das heißt der Knorpel- und Hauttransplantate.

Gleichzeitig mit der Ausmessung des Epithels wurde auf die Anzahl und Verteilung der Gefäße, Drüsen und Haare geachtet. Die Epithelzellen wurden mit nicht operiertem Gewebe der Gegenseite verglichen und auf die Hautabschilferung, das Vorhandensein von Granulationsgewebe, Narbengewebe, die Zellinfiltration und auf Bakterien geachtet. Das Ohrknorpeltransplantat wurde mit nicht operiertem Ohrknorpel verglichen und auf die Neubildung und den Abbau transplantierten Knorpels geachtet.

### **III.5.2.4 Bestimmung von Resorption und Neubildung der Knorpelkomponente**

Die Ausmessung des neugebildeten oder abgebauten Knorpels erfolgte wie oben beschrieben mit Hilfe einer graduierten Monokularlinse. Von jedem Kaninchen wurden bei zehn Schnitten an je drei verschiedenen Stelle die Dicke des transplantierten Knorpels gemessen.

### III.5.3 Angiographische Untersuchung

#### III.5.3.1 Ausführung.

Zwölf Wochen nach der ersten Operation und vier Wochen nach der dritten Operation, wurde bei allen Tieren eine Mikroangiographie während einer Ketamin-Xylazin-Narkose durchgeführt. Dann wurden die Tiere mit einer Überdosis Pentobarbital eingeschläfert.

Zur Durchführung der Angiographie wurde zunächst die linke (bei den Gruppen A1 und B1 mit der freien mikrochirurgische Transplantation zu den epigastrischen Gefäßen der Gegenseite) beziehungsweise die rechte (bei den Gruppen A2 und B2 ohne Transplant) Arteria femoralis frei präpariert. Zu diesem Zweck wurde entlang der mittleren Achse der Oberschenkeladduktoren von der Leiste bis zum Knie eine Hautinzision durchgeführt. Es erfolgte dann die Präparation der Femoralgefäße über eine Strecke von 3 cm (bei den Gruppen A1 und A2 entsprechen die Femoralgefäße dem Gefäßstiel der Neorbita). Die Seitenäste wurden nach Ligatur durchtrennt. Bei den Gruppen A1, B1 und B2 erfolgte die Angiographie durch einen retrograden Katheter (Venen Katheter Braun Melsungen AG, Durchmesser 0,5 x 0,9 mm, 25 cm Länge, Art. Nr. 438101), der nach Öffnung der Arteria femoralis durch die Arteria eingeführt und mit einer Ligatur Seide 4/0 fixiert wurde. Bei der Gruppe A2 wurde der Katheter anterograd eingeführt. Die Arteria femoralis wurde vor dem Abgang der Arteria epigastrica inferior superficialis mit Seide 4/0 ligiert, so dass das Kontrastmittel den Gefäßstiel gut durchspülen konnte. Nach Fixation des Katheters erfolgte zunächst eine langsame Infusion von Heparin-Ringerlösung für 30 Minuten. Danach wurde für 45 Minuten eine Mischung aus Rheomakrodex und Bariumsulfat (siehe Tabelle 12) im Verhältnis 2:1 infundiert, wobei in den letzten 15 Minuten die Vena femoralis mit 4/0 Seide ligiert worden war. Während der Infusion wurde die Wundfläche regelmäßig mit Ringerlösung gespült.

Die Angiographiebilder wurden mit einem Torr Radiofluor 120 Philipps Electronics Gerät (Instruments Patent Nr. 212144, Belichtung 19KV, 21KV bei 5 mA 0,5 min., Röntgenfilm X.omat von Kodak) angefertigt.



Tabelle 12 Übersicht über die Medikamente im Rahmen der Mikroangiographie

Wirkstoff	Handelsname	Firma	Anwendungsform	Konzentration
Elektrolyt-Lösung	Sterofundin®	B. Braun Melsungen AG, Melsungen	Infusionslösung 1000 ml	5,55 g NaCl 0,30 g KCl 0,20 g MgCl <sub>2</sub> 5,05 g Na-Lactat 0,37 g CaCl <sub>2</sub>
Dextran 40	Rheomacrodex® 10%	Pharma Reuch GmbH, Bonn	Infusionslösung, 1000 ml	100 g/1000 ml
Heparin	Heparin-Natrium-25000-Ratiopharm®	Ratiopharm GmbH & Co, Ulm	Injektionslösung, 5 ml	5000 I.E./ml
	Micropaque®	Guerbet GmbH Sulzbach		

### III.5.3.2 Quantitative Auswertung der Lappenvaskularisation.

Zur Beurteilung einer eventuell vorhandenen Neovaskularisation wurden die angefertigten Mikroangiographien von vier unabhängigen Untersuchern in zufälliger Reihenfolge ausgewertet. Da die Röntgenbilder sehr klein sind, wurde ein Abzug in der Vergrößerung 13 x 18 cm angefertigt. Mit Hilfe eines transparenten Millimeterpapiers wurden an drei verschiedenen Stellen (jeweils ein Zentimeter entfernt vom Lappenrand nach oben und unten und in der Mitte des Lappens) die Gefäße gezählt.

### III.5.4 Mechanische Untersuchungen

#### III.5.4.1 Prüfung des Prothesensitzes in der Neo-Orbita

Nach Opferung des Tieres und Entnahme der rekonstruierten Neoorbita und des Lidapparates erfolgte eine subjektive Evaluation der beim Einsetzen und Entfernen einer Glassaugenprothese klinisch auftretenden Belastung. Dazu wurde eine Glassaugenprothese dreimal eingesetzt und wieder entfernt, um die Leichtigkeit des Verfahrens und den Sitz der Prothese in den rekonstruierten Lidern zu prüfen.

Zur Beurteilung lagen folgende Abstufungen vor:

Tabelle 13

Abstufungen zur Beurteilung des Prothesensitzes

Abstufungen	1	2	3	4
Prothesensitz am Ende des Versuches	optimaler Prothesensitz	befriedigender Prothesensitz	unbefriedigender Prothesensitz	Extrusion oder nicht einsetzbar
Schwierigkeit des Einsetzens der Prothese	leicht	mittel	schwierig	unmöglich

#### III.5.4.2 Zugversuch; Ermittlung der Materialeigenschaften der Innenauskleidung der Neorbita

Nach einem Vorversuch wurde festgestellt dass gefrorene und nicht gefrorene Proben keinen signifikanten Unterschied bei der Messung der Reißfestigkeit haben. Dazu wurden von sechs verschiedenen Kaninchen zwei Bauchhautstreifen 5 cm x 5 mm entnommen. Ein Bauchhautstreifen wurde eingefroren und an beiden die Reißfestigkeit gemessen.

Nach der Tötung und also bei nicht mehr päfundierten Lappen wurde die Innenauskleidung durch zwei weitere Inzisionen ab der beiden Lidwinkel geöffnet. Nach der Entnahme zur Histologie von drei 2 mm dicken Schnitten wurde die Haut ohne Subkutangewebe mit Hilfe einer Dissektionschere entfernt. Die Haut wurde mit Hilfe eines metallischen Zentimetermaßes und einem Scalpel Nr 22 in eine Größe von 5cm x 5 mm ausgeschnitten und in einer Korkplatte mit Nadeln fixiert. Die so angefertigten Proben wurden im Kühlschrank unter  $-4\text{ }^{\circ}\text{C}$  gefroren aufbewahrt. Eine Stunde vor der technischen Messung wurden die Proben aus dem Kühlschrank genommen.

Die technische Messung der mechanischen Reißfestigkeit wurde mit Zugversuchen an einer Universalprüfmaschine der Firma Zwick (Typ 1120) durchgeführt (siehe Abb. 18). Dabei wurde ein Kraftaufnehmer Typ KAP-S/2kN verwendet. Die Zugprobe wurden in Achsrichtung belastet.

Die Maschinensteuerung sowie die Meßdatenerfassung- und Bearbeitung wurden mit Hilfe der Software Test X pert vorgenommen. Die Proben wurden bei einer freien Einspannlänge von  $l_e=10\text{mm}$  ab einer Vorkraft von  $F_{vor}=0.1\text{ N}$  mit einer Prüfgeschwindigkeit von  $v=20\text{mm/min}$  bis zum Geweberiss belastet.

Zur Ermittlung der Querschnitte wurden die Proben zwischen Glasplatten gelegt und deren Dicke mit Hilfe einer Bügelmessschraube ( Meßgenauigkeit 0.01mm) und deren Breite mit Hilfe eines Meßschiebers (Meßgenauigkeit 0,01mm) an jeweils 5 Stellen vermessen.




Abbildung 18 *Universalprüfmaschine Typ 1120 (Firma Zwick)*

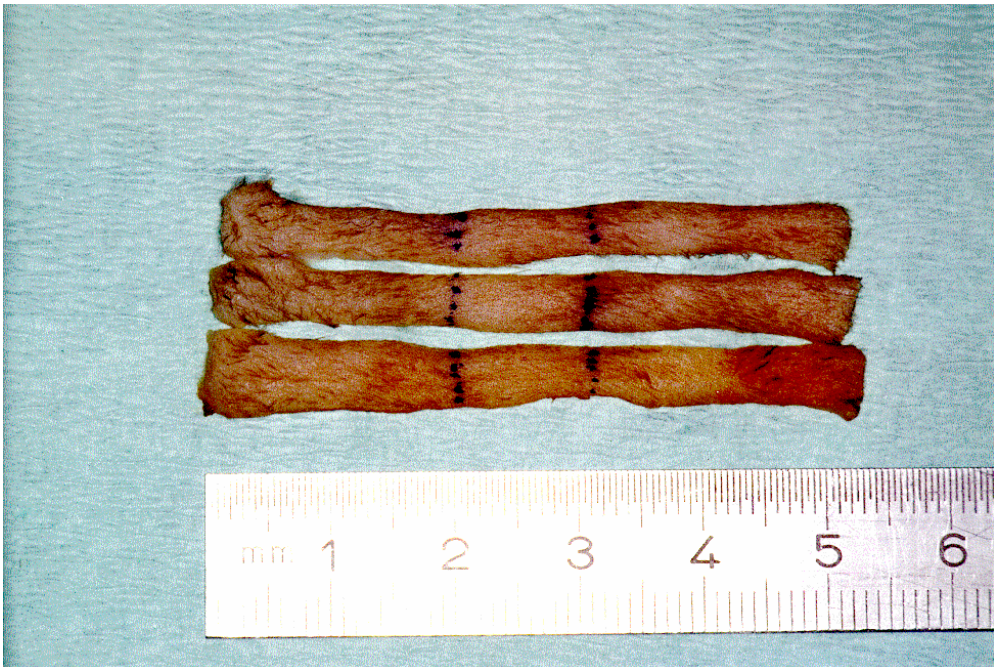

Abbildung 19 *Kontrollproben*

Wird die in einem Zugstab durch die äußere Belastung entstehende Normalkraft, d.h. die Kraft, die senkrecht zum beanspruchten Querschnitt steht, auf diesen Querschnitt bezogen, ergibt sich die Normalspannung.

$$\text{Spannung} = \frac{F}{A_0} \quad \frac{N}{\text{mm}^2}$$

$$\text{Max. Spannung:} = \frac{F_{\text{max}}}{A_0} \quad \frac{N}{\text{mm}^2}$$

$$\begin{aligned} \text{Wobei } F &= \text{Kraft} \\ A_0 &= \text{Ausgangsquerschnitt} \end{aligned}$$

Die Registrierung der Kraft erfolgt im sogenannten Maschinendiagramm, einer Schreibeinrichtung an der Zugmaschine, in der die Zugkraft bis zum Bruch über der Verlängerung  $\Delta L$  der Probe aufgezeichnet wird

$$\Delta L = L - L_0 \quad [\text{mm}].$$

Die Verlängerung  $\Delta L$  wird auf die Ausgangsmesslänge  $L_0$  bezogen und als Dehnung in % angegeben

### Kraft-Verlängerungs-Diagramm, Spannungs-Dehnungs-Diagramm

Das Spannungs-Dehnungs-Diagramm dient zur Bestimmung der Festigkeits- und Verformungskenngrößen (Steifigkeit) der Probe. Es kann in verschiedene Bereiche eingeteilt werden. Zu Beginn der Lastaufbringung erfolgt die Dehnung der Probe elastisch, d.h. nach Entlastung nimmt der Stab seine Ausgangslänge  $L_0$  wieder ein. Im Diagramm stellt sich dieser Bereich als Gerade dar. Spannung und Dehnung ändern sich verhältnismäßig. In diesem Bereich (Hookescher Bereich) gilt  $\sigma \sim \varepsilon$  Dehnung.

Durch die Einführung einer Proportionalitätskonstanten  $E = \text{Elastizitätsmodul}$  ergibt sich  $\sigma = E \cdot \varepsilon$  (Hookesches Gesetz).

$$E = \frac{F_{\text{max}} \cdot L_0}{A_0 \cdot \Delta L}$$

$$\begin{aligned} \text{Wobei Max. Spannung} &= \frac{F_{\text{max}}}{A_0} \quad \text{(Kraft) } N \quad \text{(Querschnitt) } \text{mm}^2 \\ \text{Dehnung} &= \frac{\Delta L}{L_0} \quad \text{(Längenänderung) } \text{mm} \quad \text{(Ausgangslänge) } \text{mm} \end{aligned}$$

### III.6 Statistische Methoden

Bei der biometrischen Auswertung der erhobenen Daten wurden die Stichproben sowohl mit deskriptiven Methoden (Tabellen mit Anzahl der Stichproben, arithmetischer Mittelwert, Standardabweichung, minimale und maximale Stichprobe), graphisch aufbereitet und präsentiert, als auch analytisch bezüglich der Unterschiede zwischen den einzelnen Stichprobenumfängen untersucht. Aufgrund der unterschiedlichen Zusammenhänge zwischen den Stichprobenumfängen und der unklaren Verteilungen waren zwingend auch unterschiedliche Testverfahren angezeigt. Diese waren:

- a. Für die Planimetrie des Lappens ein Vergleich von 4 unabhängigen Gruppen (A1 A2, B1 B2) der nichtparametrische Test nach Kruskal & Wallis bzw. das parametrische Analogon, die Varianzanalyse One-Way-ANOVA. Beide Varianten, verteilungsabhängig und –unabhängig wurden betrachtet und gegenübergestellt, wobei dem nichtparametrischen Verfahren nach Kruskal & Wallis aufgrund der unklaren Verteilungen (geringe Fallzahlen) der Vorzug zu geben ist. Als Post-Hoc-Test wurde der klassische Test für multiple Vergleiche nach Bonferroni angewandt.
- b. Bei den Schrumpfungsmessungen stehen nur zwei Gruppen zum Vergleich an, A2 und B2. Dementsprechend sind als analytischen Tests Student der t-Test für unabhängige Stichproben als verteilungsabhängiger Test und analog dazu der verteilungsunabhängige Test (Rang-Test) nach Mann-Whitney angewendet worden.
- c. Die Beurteilung der Mikroangiographien wurden bei der Gruppe A2 und B2 von 4 Personen, unabhängig voneinander durchgeführt. Die zweifaktorielle Varianzanalyse ergab für die Beurteilungen der 4 Personen (Innersubjekteffekte) und für die Behandlung A2 vs. B2 keine Unterschiede (Zwischensubjekteffekte), was auch durch die alternativen, nichtparametrischen Testprozeduren (Gruppenvergleiche mittels Mann-Whitney-Test und Probenbeurteilung mittels Friedman-Test) bestätigt wurde.
- d. Bei den mechanischen Parametern „Elastizitätsmodul und Spannungsmessungen“ wurde zwischen folgenden Versuchssituationen unterschieden:
  - Kontrolle (Präparat frisch)
  - Kontrolle (Präparat gefroren)
  - Gruppe A2 (gefroren)
  - Gruppe B2 (gefroren)

Von einem Tier wurden mehrere Präparate gewonnen und untersucht. In den graphischen Darstellungen wurden in den einzelnen Gruppen alle Messungen zusammengefasst. Für eine biometrische Bewertung ergeben sich hier jedoch Probleme, so dass die mehreren erhobenen Ergebnisse pro Tier als mittleres Ergebnis in die Analyse einbezogen wurden. Die Unterschiede zwischen den drei Behandlungsgruppen (Die Kontrolle „Präparat frisch“ beinhaltet nur ein Versuchstier mit 5 Proben) wurden ebenfalls parametrisch mit One-Way-ANOVA bzw. nichtparametrisch mit

Kruskall & Wallis bestimmt. Auftretende signifikante Unterschiede (multiple Comparison) zeigen die Post-Hoc-Analysen nach Bonferroni.

- e. Bei den Ergebnissen der Histologie lagen als quantitative Ergebnisse die Messungen der Schichtdicke der Haut bei Kutis außen und innen, Epidermis außen und innen vor. Die Analyse beider Gruppen A2 und B2 erfolgte ebenfalls unter parametrischen (t-Test nach Student) und nichtparametrischen Gesichtspunkten (Mann-Whitney) .

## IV. ERGEBNISSE

### IV.1 Makroskopische Untersuchungen

#### IV.1.1 Fotodokumentation

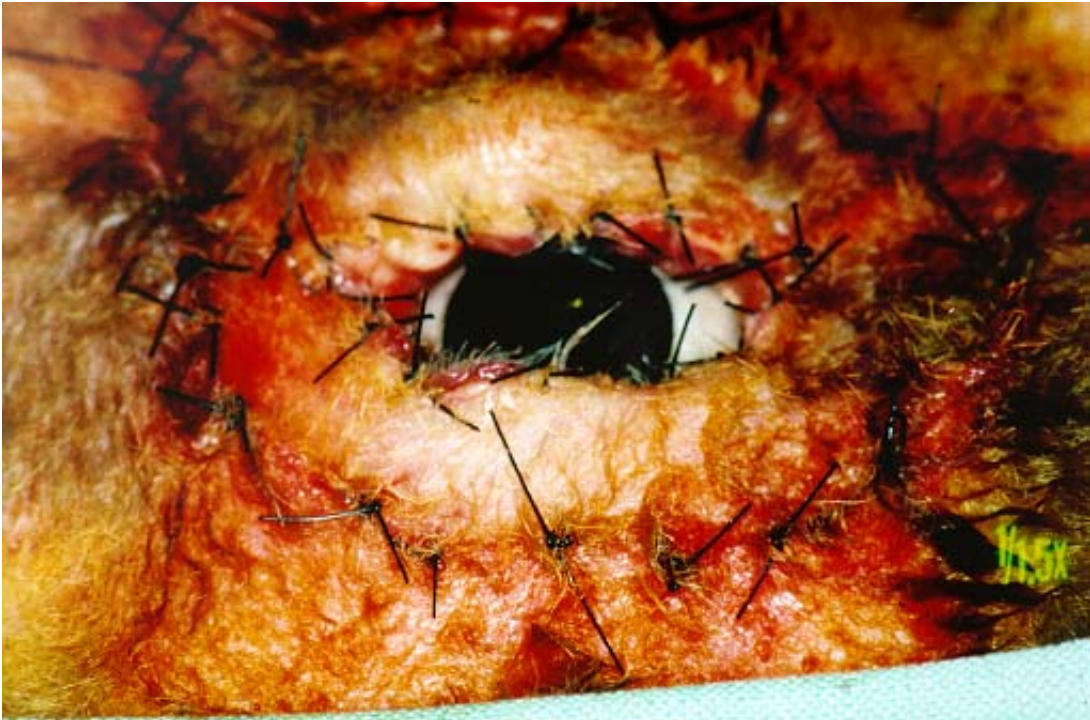

Abbildung 20 *Rekonstruierte Orbita und Lidapparat in der 8. Woche des Versuchs.*

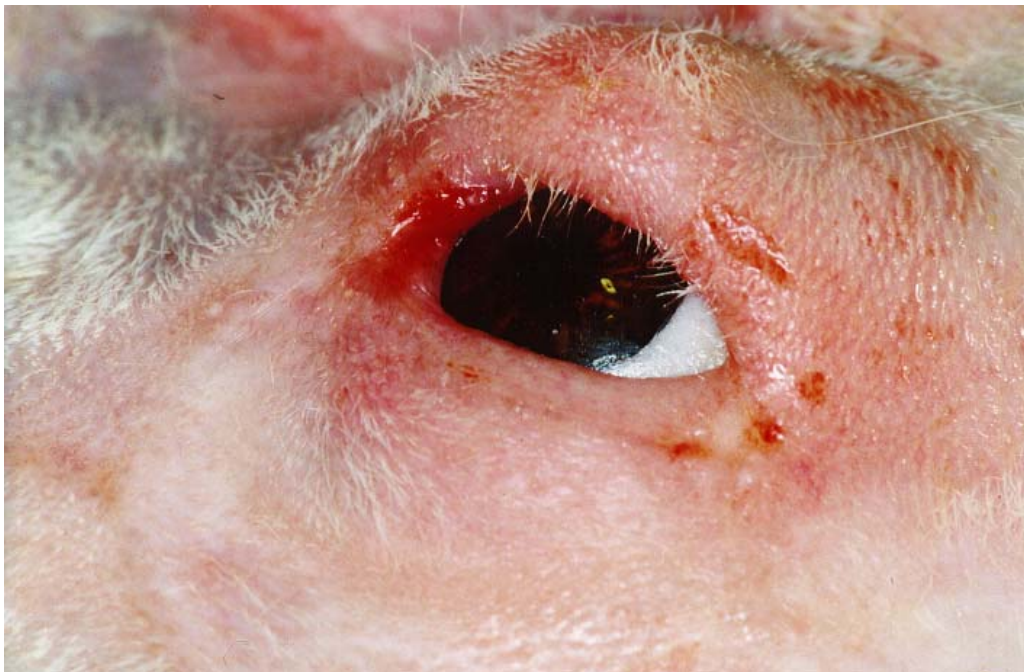


Abbildung 21 *Rekonstruierte Orbita und Lidapparat (12. Woche). Die Augenprothese konnte eingesetzt werden und wird von der rekonstruierten Weichteiltasche in definierte Position gehalten.*

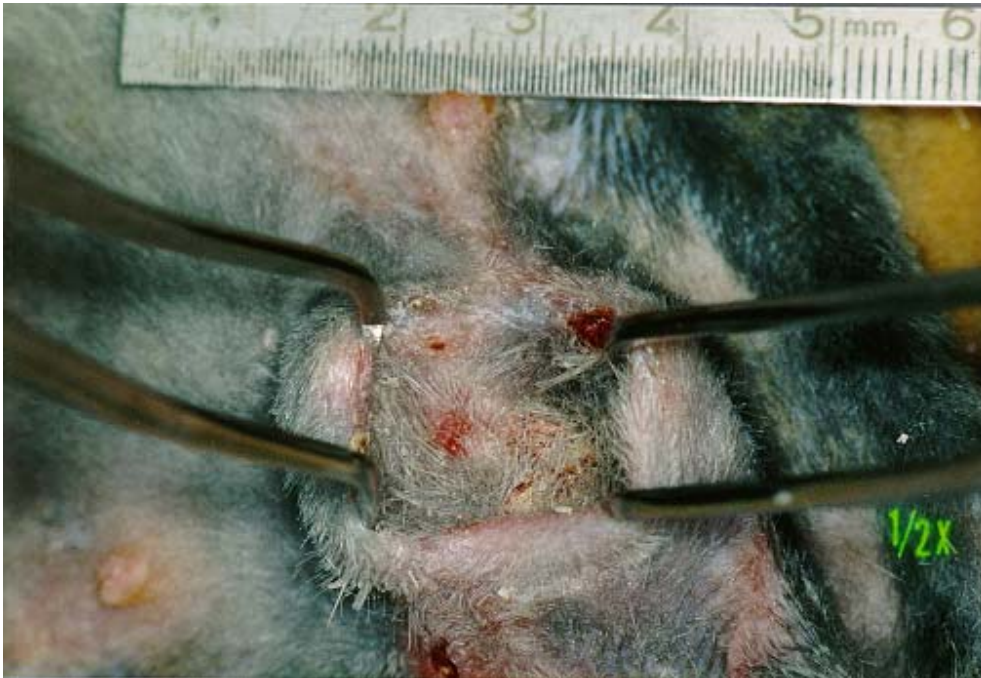

Abbildung 22      *Augenhöhle in der Leiste des Kaninchens am Ende des Versuchs (12.Woche).*

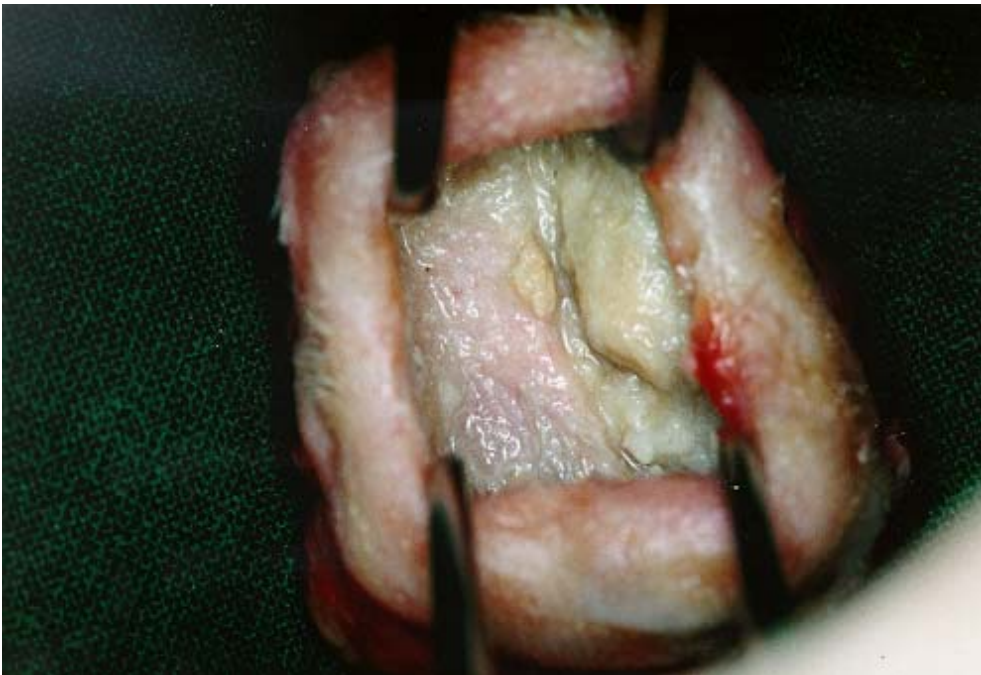
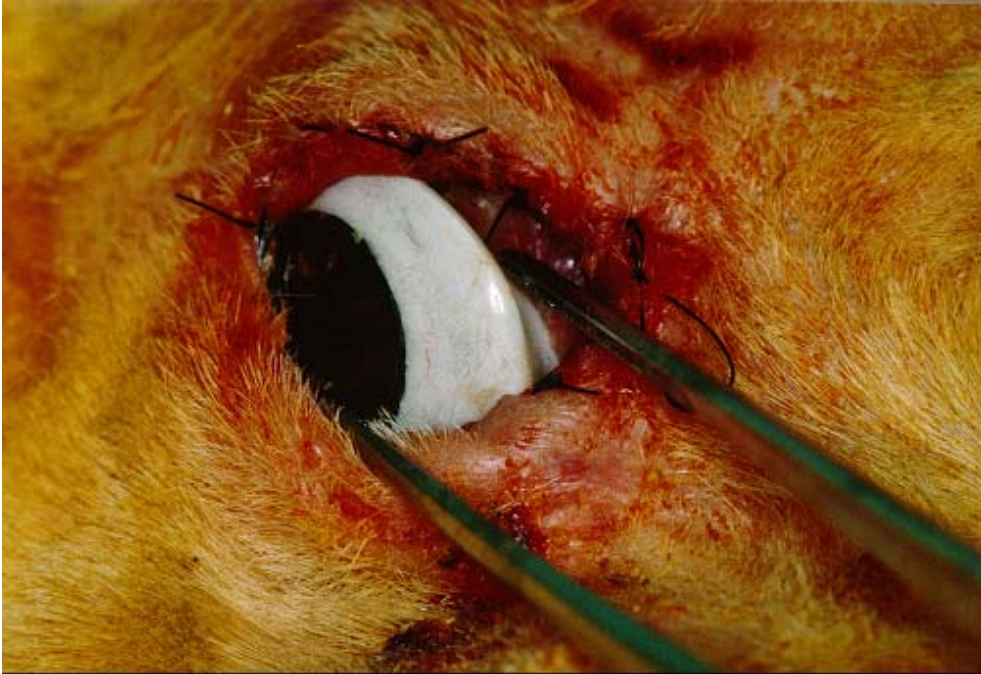
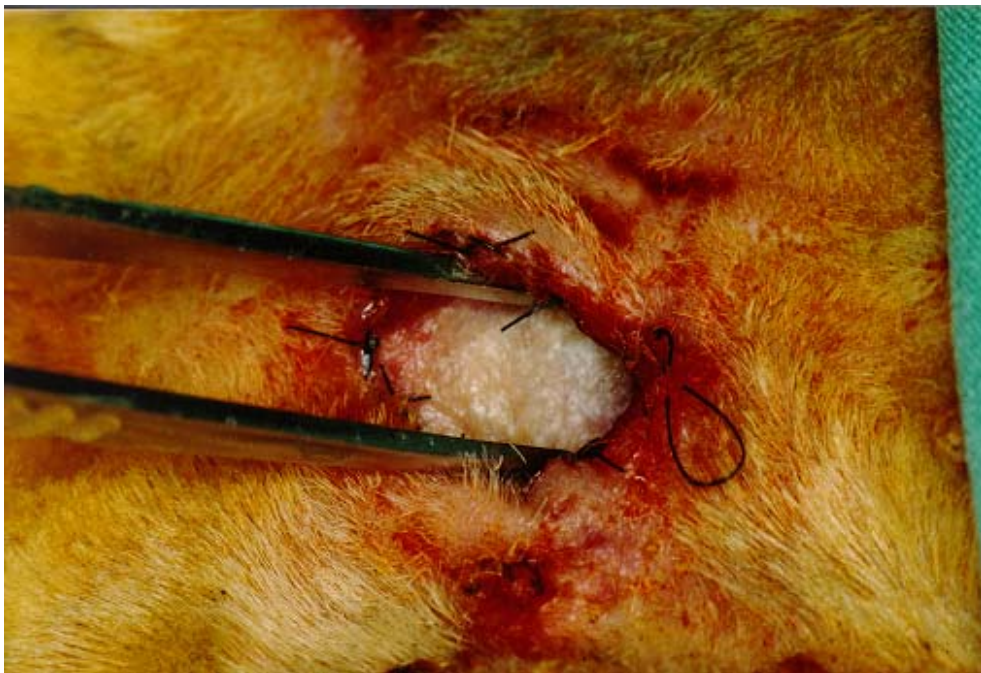

Abbildung 23      *Augenhöhle nach der Angiographie (12.Woche).*

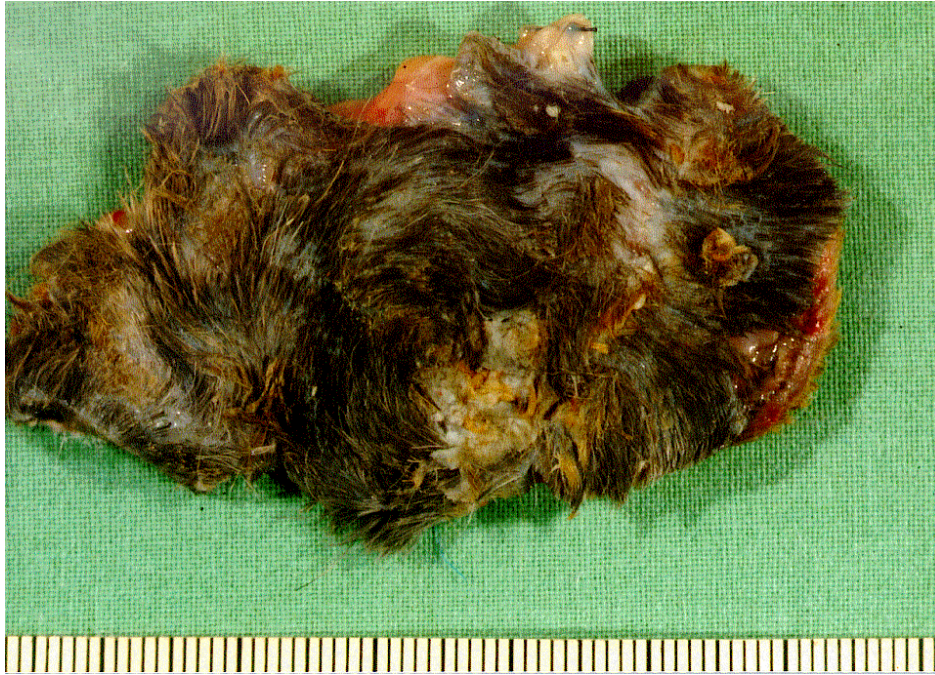




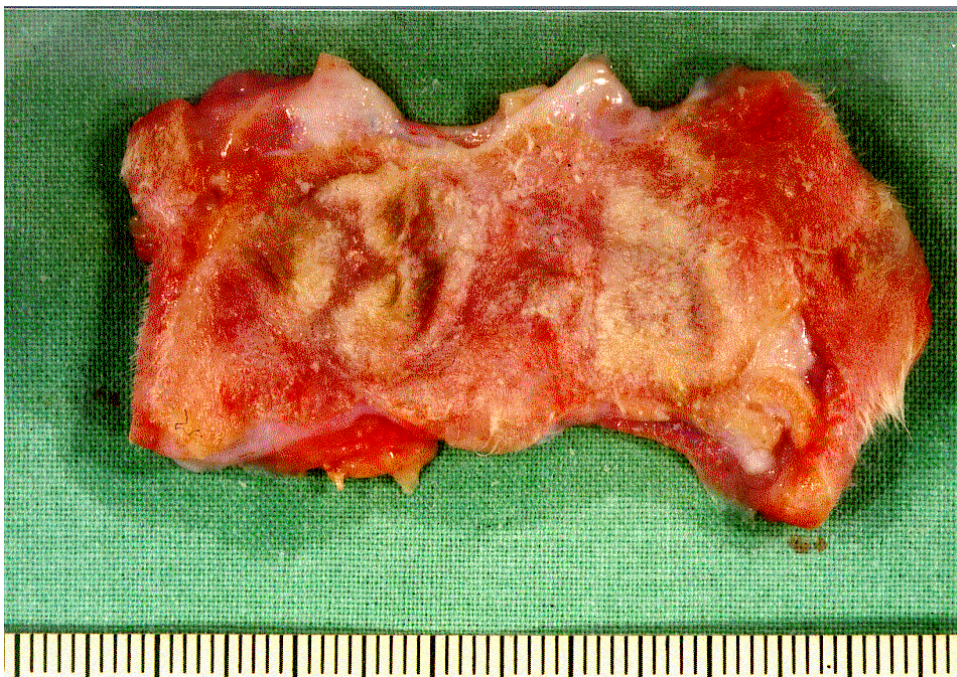
*Abbildung 24*      *10. Woche des Versuchs. Einsetzen der Okularprothese.*



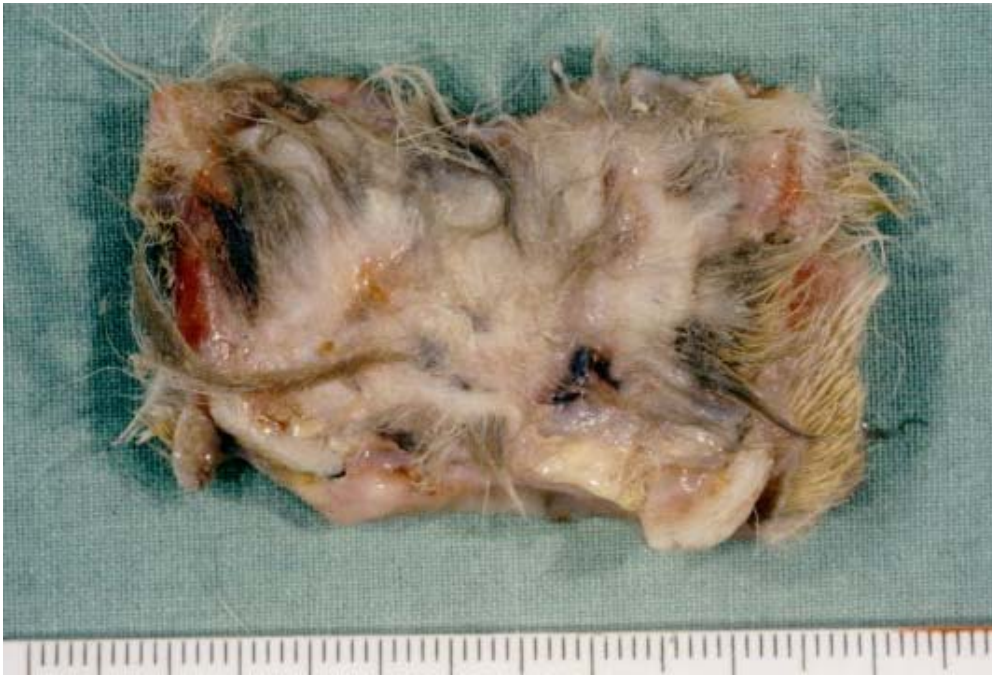*Abbildung 25*      *10. Woche des Versuchs. Entfernen der Okularprothese.*



*Abbildung 26      Geöffneter Lappen mit Behaarung.*



*Abbildung 27      Geöffneter Lappen, ohne Behaarung.*



*Abbildung 28*      *Der Abstand der beiden Punkte wurde am Ende des Versuchs gemessen, um die Schrumpfung des Lappens zu evaluieren.*

#### **IV.1.2 Beobachtung des Versuchstierverhaltens**

Der postoperative Ablauf (Atmung, Urin, Fress- und Trinkverhalten) war bei 16 von 19 Tieren ohne Besonderheiten. Die postoperative Erholung erfolgte sehr rasch, auch nach den mikrochirurgischen Eingriffen mit Operationszeiten von über fünf Stunden. Zwei der 19 untersuchten Tieren zeigten während der ersten drei postoperativen Tagen (ein Tier von der Gruppe A1 eines aus der Gruppe A2 nach dem ersten Operationsschritt) einen nicht optimalen Allgemeinzustand mit verminderter Fress- und Trinkgewohnheit, der sich nach subkutaner Infusion von Ringerlactatlösung mit Glucose 5% (Mischungsverhältnis 1:1, 60 ml zwei mal täglich) verbesserte. Bei einem Kaninchen wurde Nährlosung Captosal® nötig. Beide Tiere erholten sich im weiteren Verlauf des Versuchs vollständig.

#### **Bestimmung der Lappendurchblutung**

In der makroskopische Beurteilung wurde beim zweiten Operationsverfahren (Taschenbildung) in der vierten Wochen ein dichtes Gefäßnetz um die implantierten Gefäße festgestellt. Hier bestanden ausgedehnten Verbindungen zum Gefäßstiel. Bei der Exzision traten am Rand des Lappens eine makroskopisch sichtbare Blutung auf, die auf eine gute Vaskularisation in der Umgebung des Gefäßstieles hinweist.

*Tabelle 14 Beurteilung der Vaskularisation des Lappens am 2. OP Schritt und am Ende des Versuches*

Vaskularisation 2.OP Schritt	am 4	3	2	1
Gruppe A1 (n 3)	0	0	0	3
Gruppe B1 (n 3)	0	0	0	3
Gruppe A2 (n 7)	0	0	2	5
Gruppe B2 (n 6)	0	0	1	5
Nekrose%	4	3	2	1
Gruppe A1 (n 3)	0	0	0	3
Gruppe B1 (n 3)	0	0	0	3
Gruppe A2 (n 7)	0	1 (30%)	0	6
Gruppe B2 (n 6)	0	0	0	6

#### **IV.1.3 Infektion und Wundheilungsstörungen**

Es traten insgesamt drei Serome und vier Wundinfekte während der Tierversuche auf.

In den Gruppen A1 und A2, hatten zwei von neun Kaninchen eine Wundheilungsstörung. In einem Fall konnte eine Wundheilungsstörung am Rande des Lappens nach der ersten Operation festgestellt werden. Diese wurde mit chirurgische Wundreinigung und zwei Nähten versorgt. Hierbei musste ein Serom zwei mal punktiert werden. Die zweite Wundheilungsstörung trat beim zweiten Eingriff auf und heilte unter konservativer Behandlung

In den Gruppen B1 und B2 traten Wundheilungsstörungen bei zwei von neun Kaninchen auf. (nach dem 2. und 3. Eingriff) Beide heilten unter konservativen Maßnahmen aus. Bei zwei Tieren in dieser Gruppe musste ein Serom, in der postoperativen Phase nach der Prälamination, punktiert werden, ohne negative Folgen für den weiteren Versuchablauf. Weitere Operationen waren nicht erforderlich. Eine komplette Nekrose des präformierten Lappen trat in keinem Fall auf. Eine Teilnekrose von 30% der inneren Auskleidung der Augenhöhle war in einem Kaninchen der Gruppe A2 zu sehen. Abgesehen hier von lag bei allen Lappen beider Gruppen eine sichere Durchblutung vor.

Auffällig war, dass in den ersten Gruppen in allen Fällen in der Augenhöhle eine starke Behaarung zu sehen war. In den zweiten Gruppen war allgemein eine deutlich schwächere Behaarung, in drei Fällen war keine Behaarung feststellbar (siehe Abb. 27).

Tabelle 15

*Beurteilung der Infektion und Wundheilungsstörungen.*

Wundheilungsstörung	1	2	3	4
Gruppe A1 (n 3)	3	0	0	0
Gruppe B1 (n 3)	2	1	0	0
Gruppe A2 (n 7)	5	0	2	0
Gruppe B2 (n 6)	5	1	0	0
Serom (ml)	1	2	3	4
Gruppe A1 (n 3)	3	0	0	0
Gruppe B1 (n 3)	0	1	0	0
Gruppe A2 (n 7)	0		0	1
Gruppe B2 (n 6)	0	0	1	0

Wundheilungsstörungen (Detail).

Gruppe A1 0  
 Gruppe B1 1 (am Rand der Neo-Orbita nach 3.OP)  
 Gruppe A2 2 (am Rande des Lappens nach 2.OP)  
 (am Rande des Lappens nach 1.OP)  
 Gruppe B2 1 (am Rande des Lappens nach 1.OP)

Serom (Detail).

Gruppe A1 0  
 Gruppe B1 5ml (nach 1.OP)  
 Gruppe A2 1 (7-10 ml nach 1. u. 2.OP)  
 Gruppe B2 1 (8 ml nach 1.OP)

#### IV.1.4 Ästhetisches Ergebnis

Bei allen Tieren war der Aufbau der Augenhöhle und des Augenlides zum Einbringen einer Okularprothese unter Verwendung beider Techniken möglich. Die Augenspalte und der Sulcus superior und inferior konnten in passende Größe festgestellt werden, so dass sich die Iris und die Skleren der Augenprothese in der statisch richtigen Position befand.

Am Ende des Versuchs (12. Woche) war das Aussehen der rekonstruierten Orbita und des filigranen Lidsapparates weitgehend naturgetreu, der Lidspalt und Kantus blieben in Größe und Form stabil (siehe Abb. 21). Bei einem der 19 Tiere kam es zu einer narbigen Verdickung eines Drittel des rekonstruierten Lidrandes, durch ein Hervortreten des eingesetzten Knorpels. Diese Situation wurde mit einer Streifenextirpation des Knorpels und einer Wiederherstellung des Lidrandes bereinigt.

Die Augenprothese konnte eingesetzt werden und wurde von den rekonstruierten Weichteilen in definierte Stellung gehalt, um das wiederholte Einsetzen und Entfernen der Okularprothese Problemlos zu ermöglichen. (siehe Abb. 24 und 25).

*Tabelle 16 Beurteilung der ästhetischen Aussehen der Neoorbita am Ende des Versuches*

Ästhetisches Ergebnis	4	3	2	1
Gruppe A1 (n 3)	0	0	0	3
Gruppe B1 (n 3)	0	0	1	2
Gruppe A2 (n 7)	0	2	1	4
Gruppe B2 (n 6)	0	1	1	4

#### IV.1.5 Planimetrie der Innenauskleidung der Neo-Orbita

*Tabelle 17 Mittelwerte des Gewichtes des Foto und der ursprünglichen präformierten Lappen*

	Gewicht	%
Foto	5.46gr*	-
Lappen (7 x 4cm)	3,41gr**	100%

\*Mittelwerte der Gewichte der Fotos 5.46 gr.

\*\*Mittelwerte der Gewichte der ursprünglichen präfabrizierten Lappen

Die Ergebnisse der Planimetrie sind in Tab. 18 dargestellt.

Tabelle 18

*Einzelne Auswertungen der Planimetrie des Lappens (in Prozent zum ursprünglichen Lappen)*

	Gewicht des Fotoareal des ausgeschnittenen Lappens	% des ursprünglichen Lappens
Gruppe A1		
K1	3.02gr	89%
K2	3.23gr	95%
K3	2.83gr	83%
Gruppe B1		
K4	3.15gr	92%
K5	2.18gr	64%
K6	2.53gr	74%
Gruppe A2		
K7	1.74gr	51%
K8	2,71gr	79%
K9	2.18gr	64%
K10	2.47gr	73%
K11	1.95gr	57%
K12	1.80gr	53%
K13	1.05gr	31%
Gruppe B2		
K14	1.71gr	50%
K15	2.56gr	75%
K16	1.66gr	49%
K17	1.45gr	44%
K18	1.63gr	48%
K19	1.20gr	35%

#### IV.1.6 Schrumpfungsmessung der Innenauskleidung der Neo-Orbita

Die Ergebnisse der Distanzmessung sind in Tab. 19 dargestellt

Bei drei Kaninchen (K 10, K12 und K16) war die Abmessung zwischen den markierten Punkten wegen schlechter Erkennbarkeit der Tätovierung nicht mehr möglich.

*Tabelle 19 Einzelne Auswertungen des Abstandes zwischen zwei tätowierten Punkten*

Abstand zweier Punkte	
Gruppe A2	
K7	1.2cm
K8	1.4cm
K9	1.3cm
K10	-
K11	1.3cm
K12	-
K13	1.0cm
Gruppe B2	
K14	1.4cm
K15	1.5cm
K16	-
K17	0.8cm
K18	0.8cm
K19	0.9cm

*Tabelle 20 Schrumpfungsmessung*

	Mittelwert	Standardabweichung	% von Tätovierung	1. %Schrumpfung
Gruppe A2	1.24cm	,15	83%	17%
Gruppe B2	1,08cm	,34	72%	28%



## IV.2 Mikroskopische Untersuchung

### IV.2.1 Messungen der Dicke des Epithels und der Haut

Tabelle 21

Mittelwerte der Messung der Dicke der Hautschichten

Beschreibung	Äußere kutis	Innere kutis	Äußere Epid	Innere Epid
Vergrößerung	12,5 x	12,5x	125x	125x
Einheit	1=44µm	1=44µm	1=44µm	1=44µm
Gruppe A2				
K7	40	25	3	2,5
K8	42,5	40	4,5	8,3
K9	46,2	41	2,5	4,2
K10	50,5		9	
K11	35,7	34	10,3	11,7
K12	43	17	4,4	9,6
K13	38,3	26,7	3,7	5,7
Gruppe B2				
K14	53	23,7	5,6	11,5
K15	44,3	54,3	2	4,7
K16	34,6	14	5,3	22,5
K17	30,3	13	7,3	10,7
K18	35	5,6	5,3	19,3
K19	34,3	4	5,7	22,5

### IV.2.2 Morphologie und Vitalität des Epithels und der Haut

Die Übersichtsaufnahme der rekonstruierten Lider im mikroskopischen Schnitt zeigt ein sehr ähnliches Aussehen zum normalen Lid (siehe Abb 29 und 30)

Es fiel im allgemeinen auf, dass die Haut verschiedene Strukturen in verschiedenen Bereichen zeigte. Das Epithel der Innenauskleidung in der Gruppe B (prälaminierte Variante) schien flach, dicker und mit weniger Haaren und Drüsen durchwachsen zu sein. In der Gruppe A zeigte sich die Haut fester, dünner und mit mehr strukturierten Haaren, Hautabschlieferung sowie Hautanhangsdrüsen. Das Epithel der äußeren Auskleidung unterschied sich von der normalen Haut nur wenig (siehe Abb. 31 und 32).

Die Messung des Epithels zeigte eine beachtliche Differenz zwischen den beiden in dieser Studie untersuchten Gruppen (Siehe Tab. 21).

Bei der Injektion von Bariumsulfat in das Gefäßlumen konnten nicht alle Gefäße dargestellt werden, es waren jedoch in der Histologie auch ohne Kontrastmittel kleine Gefäße ersichtlich. Die Verteilung von Gefäßen oberhalb und unterhalb des Knorpels war homogen (siehe Abb. 35). Zusätzlich sah man auch vereinzelt Gefäße, wo eine flache Haut mit wenig Haaren und Drüsen durchsetzt war.

In einem Fall konnte eine zelluläre Infiltration und nekrotisches Gewebe sowie Bakterieneinlagerungen beobachtet werden. Bei diesem Kaninchen handelte es sich um einen Teilnekrose von 30% der inneren Auskleidung der Augenhöhle.

Bei vielen der Gefäßstielen in Gruppe A1 und A2 war eine Verdickung der Venenwand zu erkennen (siehe Abb. 33).

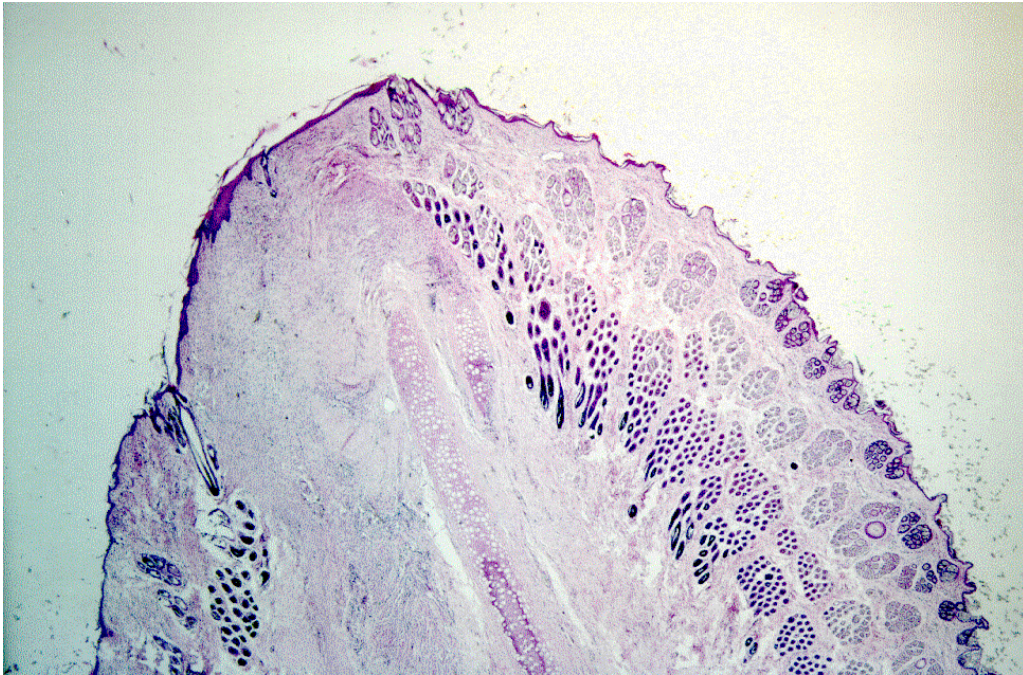


Abbildung 29 Übersicht eines rekonstruierten Lides (Spitze)

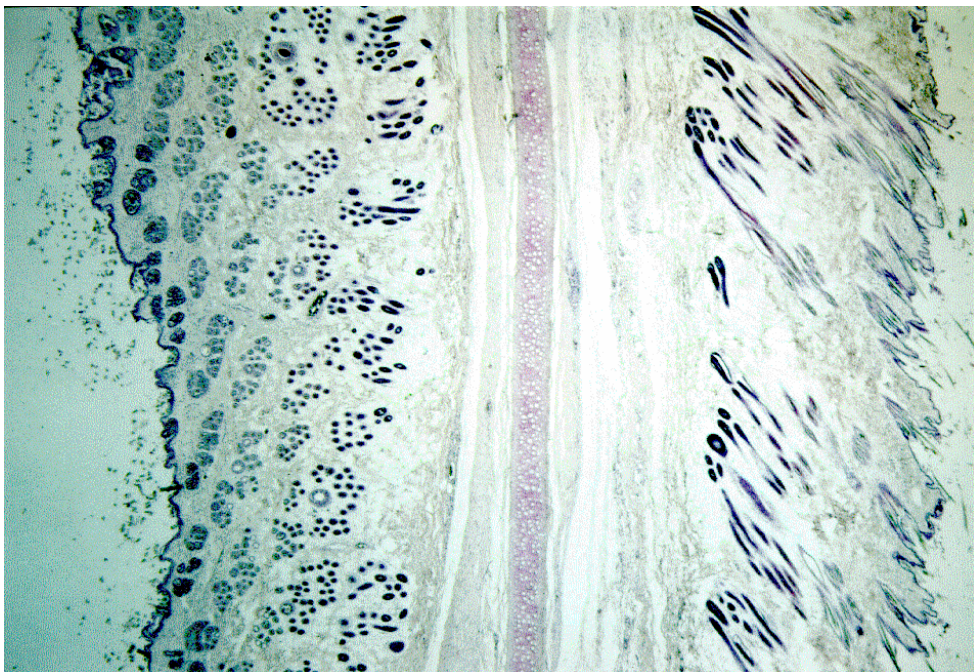
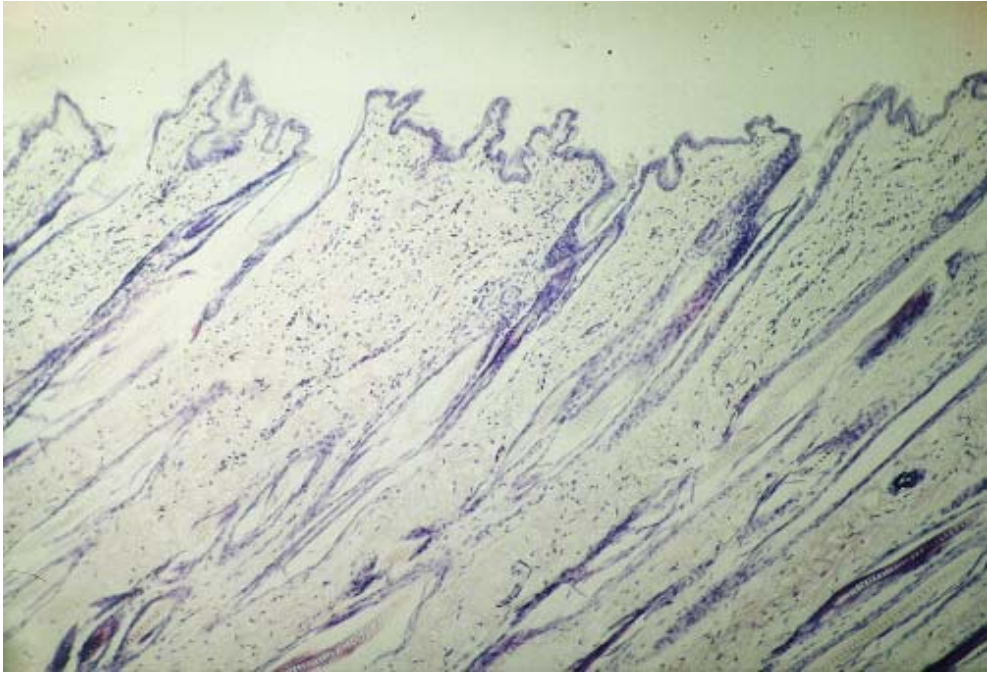
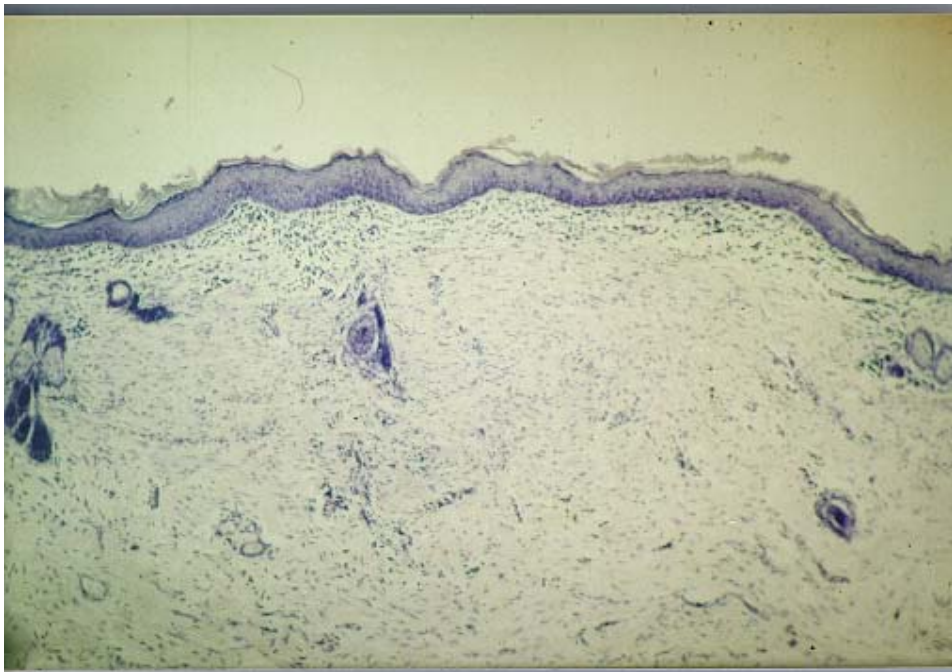


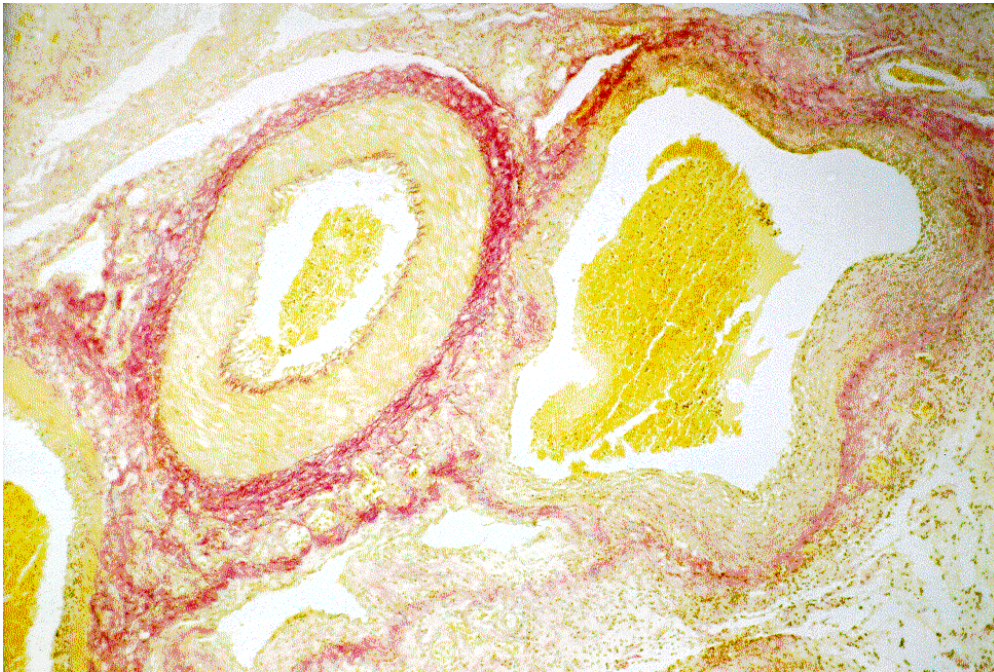
Abbildung 30 Übersicht eines rekonstruierten Lides im mikroskopischen Schnitt (Die Haut liegt an beiden Seiten des Knorpeltransplantates)



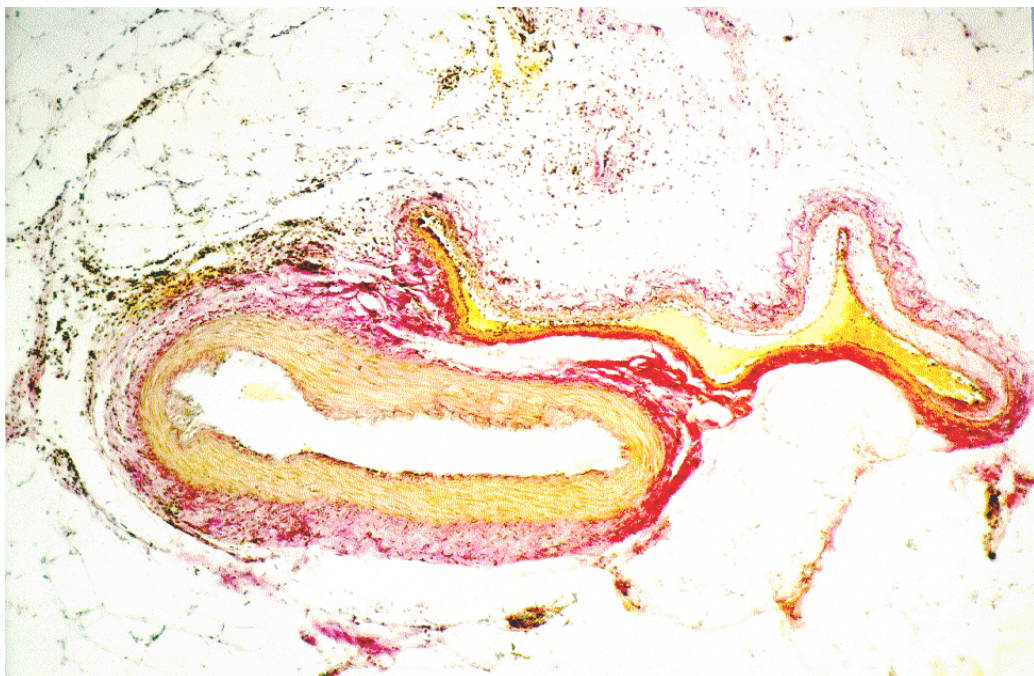
*Abbildung 31 Epithel der Innenauskleidung bei Gruppe A1*



*Abbildung 32 Epithel der Innenauskleidung bei Gruppe B1*



*Abbildung 33*      *Gefäßstiel bei Gruppe A1*



*Abbildung 34*      *Gefäßstiel bei Gruppe B1*

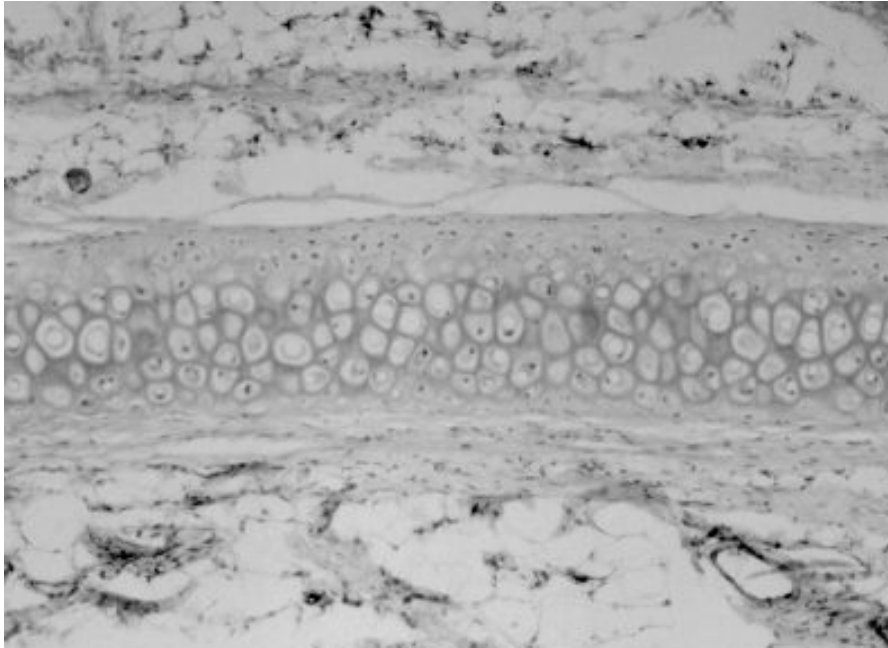


Abbildung 35 *Gefäßdarstellung nach der Injektion von Bariumsulfat*

#### **IV.2.3 Morphologie und Vitalität der Transplantate**

Das Knorpeltransplantat verblieb in allen Fällen nach zweimonatiger Implantationsdauer ohne größere Knorpelresorption. Darüber hinaus zeigte der transplantierte Knorpel weniger Dichte als nichttransplantiertes Knorpelgewebe. Eine Neuknorpelbildung am Knorpeltransplantat konnte ebenfalls beobachtet werden (siehe Tab. 22 und Abb. 36).

An einigen Stellen konnten kleinere Gebiete mit abgebautem und kalzifiziertem Knorpel gefunden werden.

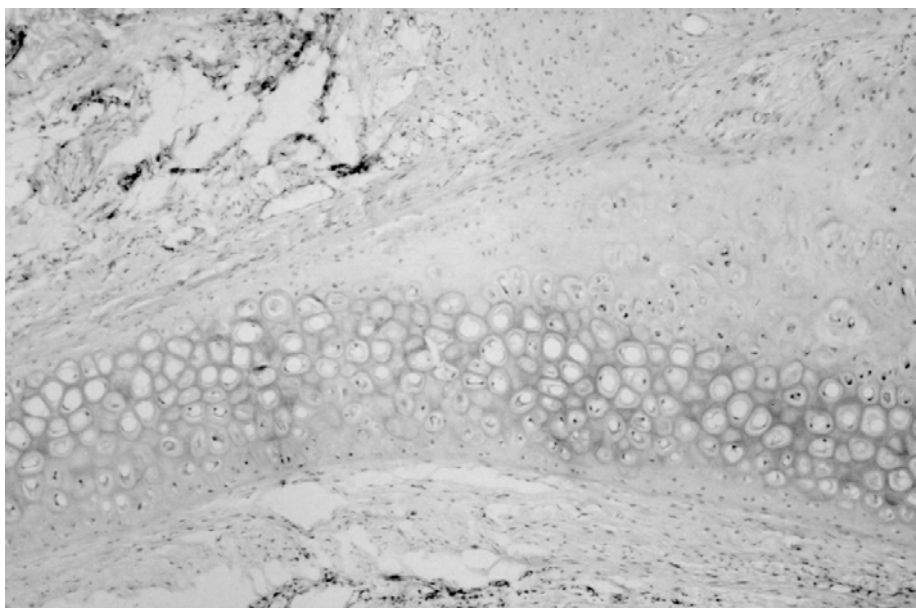


Abbildung 36 *Knorpelneubildung wurde ebenfalls beobachtet.*

## IV.2.4 Bestimmung von Resorption und Neubildung der Knorpelkomponente

Tabelle 22

Messung der Knorpelneubildung

	Gruppe A1	Gruppe B1
Länge	80%	68%
Breite	95%	45%

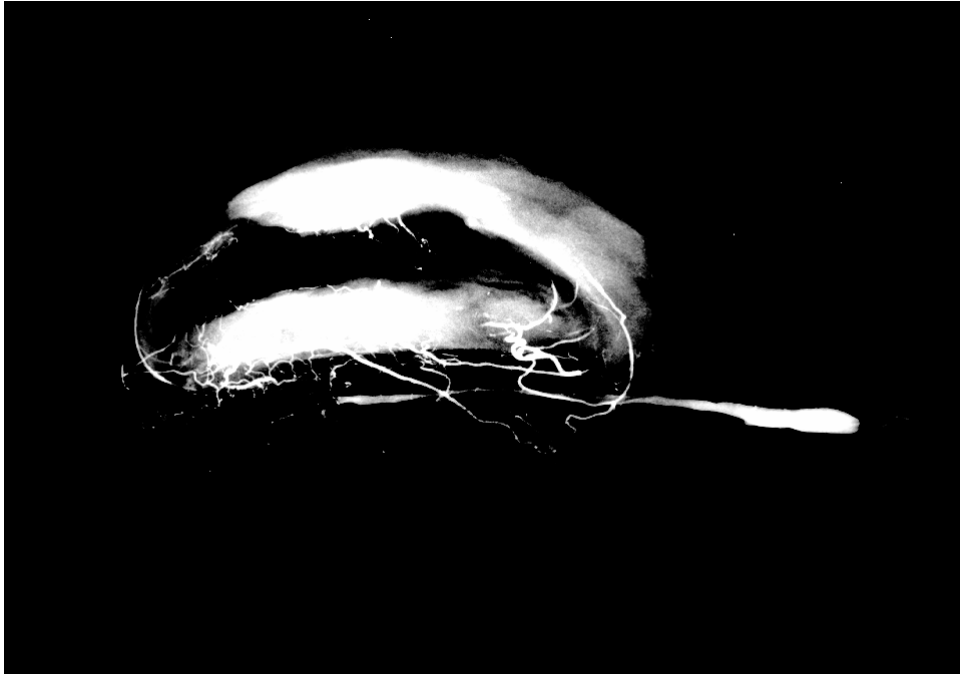
### IV.3 Angiographische Untersuchung

Die Röntgenbilder zeigten ein dichtes vaskularisiertes Netz um die implantierten Gefäße und im gesamten Lappen. Dieses durch Kontrastmittel sichtbar gemachte Kapillarnetz, stammt von dem neuen implantierten Gefäßstiel, der freipräpariert wurde. Der Vergleich zwischen beiden Gruppen erbrachte eine Erhöhung der Kapillarnetzdicke in der Gruppe A1 (siehe Abb.38, 39, 40 und 41).

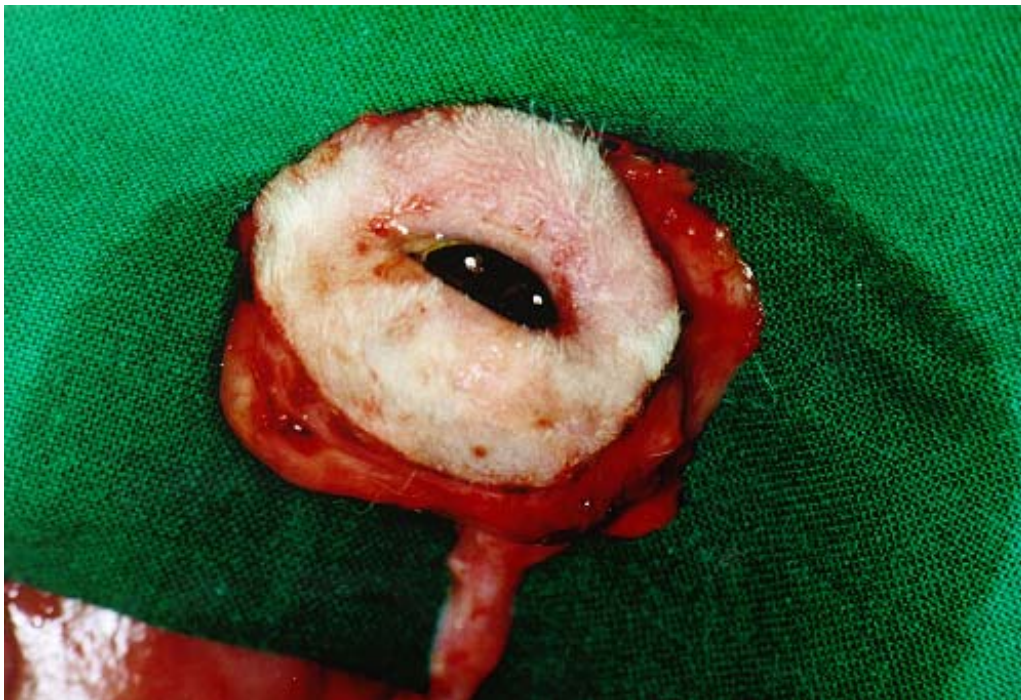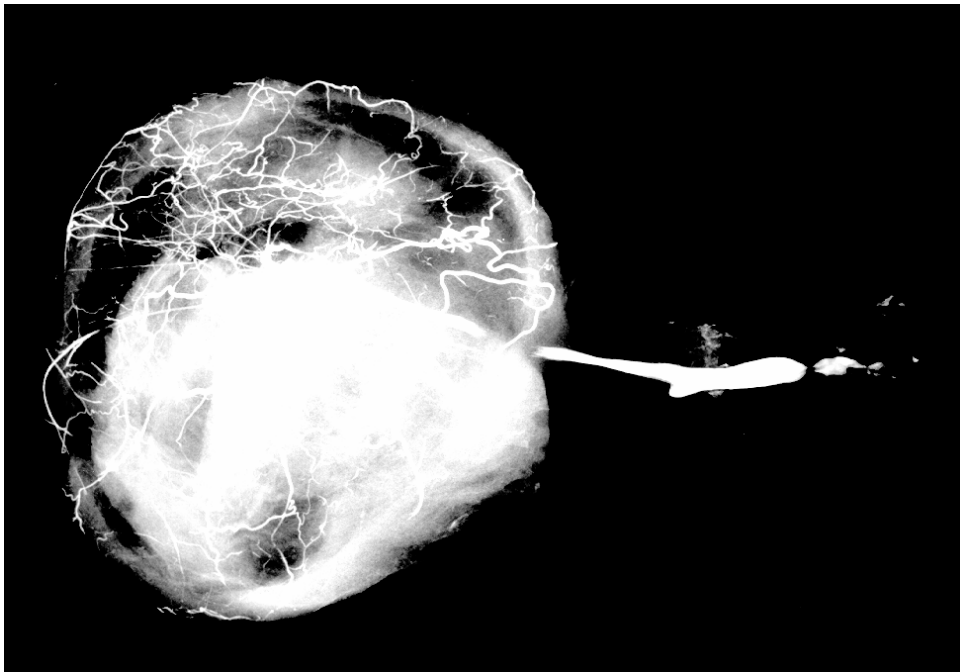


Abbildung 37

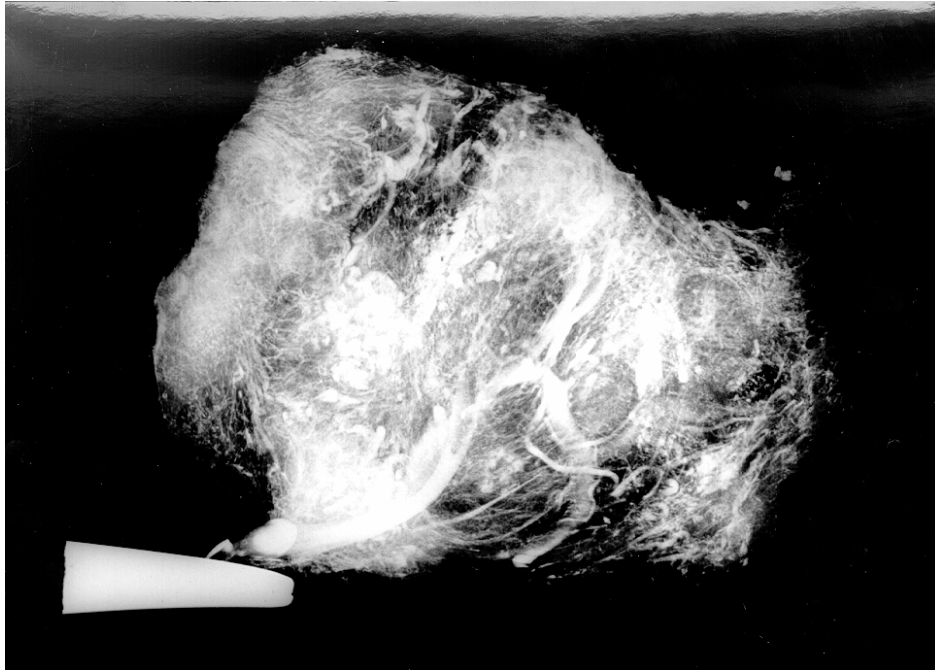Probeentnahme nach Rheomakrodex - Bariumsulfatsinfusion



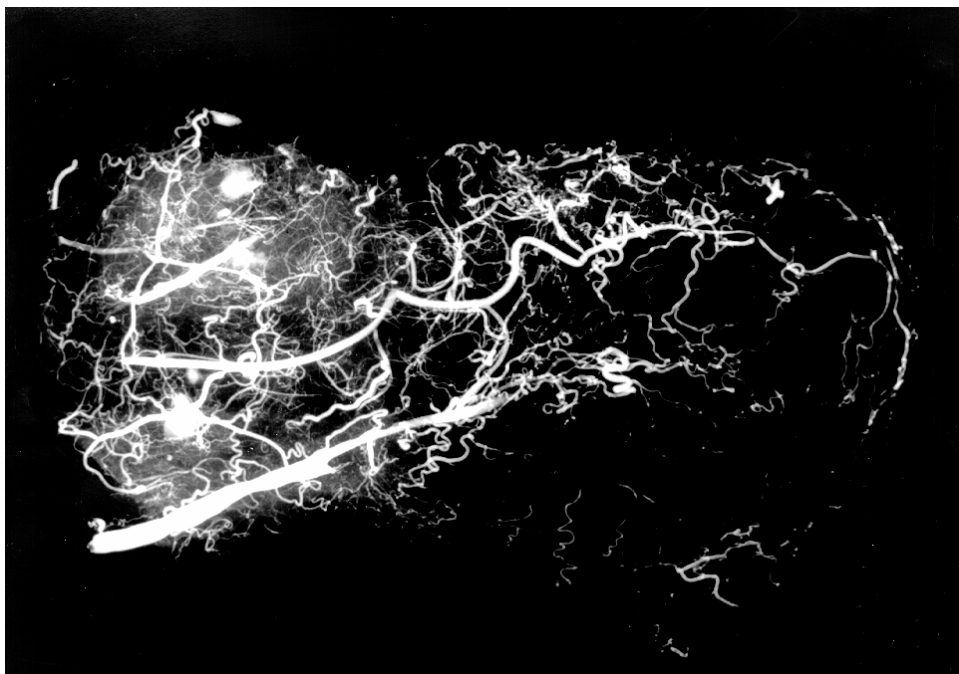
*Abbildung 38*      *Mikroangiographieübersicht der gesamten Konstruktion. Im Sagittalschnitt vaskularisiertes Netz in Verbindung mit dem Gefäßstiel.*



*Abbildung 39*      *Mikroangiographieübersicht der gesamten Konstruktion. Im Frontalschnitt vaskularisiertes Netz in Verbindung mit dem Gefäßstiel.*



*Abbildung 40 Beispiel von Mikroangiographiebilden in Gruppe A1*



*Abbildung 41 Beispiel von Mikroangiographiebilden in Gruppe B1*



### IV.3.1 Quantitative Auswertung der Lappenvaskularisation.

Tabelle 23 Mittelwerte der Anzahl kontrastmittelsgefüllter Gefäße im Lappen durch angiographische Auswertung

	1	2	3	4
Gruppe A2				
K7	690	570	779	703
K8				(gestorben)
K9	450	456	461	442
K10	711	620	864	680
K11				
K12	472	368	538	498
K13	375	380	353	351
Gruppe B2				
K14	424	324	525	449
K15	835	866	925	911
K16	334	321	480	352
K17	302	359	294	369
K18	307	493	410	286
K19				

## IV.4 Mechanische Untersuchungen

### IV.4.1 Prüfung des Prothesensitzes in der Neo-Orbita

Das Einsetzen und Entfernen der Glassaugenprothese war nach Opferung des Tieres und Entnahme der rekonstruierten Neoorbita und des Lidapparates bei allen Tieren möglich. Die Leichtigkeit des Verfahrens und der Sitz der Prothese ist in der Tabelle 24 dargestellt .

*Tabelle 24 Abstufungen zur Beurteilung des Prothesensitzes*

Am Ende des Versuches	1	2	3	4
Gruppe A1 (n 3)	3	0	0	0
Gruppe B1 (n 3)	2	1	0	0
Gruppe A2 (n 7)	5	2	0	0
Gruppe B2 (n 6)	4	2	0	0
Schwierigkeit beim Einsetzen der Prothese	1	2	3	4
Gruppe A1 (n 3)	3	0	0	0
Gruppe B1 (n 3)	3	0	0	0
Gruppe A2 (n 7)	5	2	0	0
Gruppe B2 (n 6)	5	1	0	0

#### **IV.4.2 Zugversuch; Ermittlung der Materialeigenschaften der Innenauskleidung der Neorbita**

Das Elastizitätsmodul wurde im elastischen Bereich bzw. im Bereich des linealen Kurvenverlaufs ermittelt

*Tabelle 25 Einzelne Auswertungen des E-Modul und der Spannung bei Kontrollgruppe (Präparat frisch)*

Kontrollgruppe  
(Präparat frisch)

Kontrollgruppe 0 Präparat frisch	Proben-Nr.	<b>1</b>	<b>2</b>	<b>3</b>	<b>4</b>	<b>5</b>
	E-Modul	17,20	8,02	21,75	10,33	16,53
	Spannung	9,13	8,97	9,33	7,29	8,65

Tabelle 26

*Einzelne Auswertungen des E-Modul und der Spannung bei der Kontrollgruppe (Präparat gefroren)*

Kontrollgruppe  
(Präparat gefroren)

Kontrollgruppe 1 Präparat gefroren	Proben-Nr.	<b>1</b>	<b>2</b>	<b>3</b>
	E-Modul	3,1	9,38	7,46
	Spannung	4,19	6,06	4,3

Kontrollgruppe 2 Präparat gefroren	Proben-Nr.	<b>1</b>	<b>2</b>	<b>3</b>	<b>4</b>
	E-Modul	6,52	3,34	4,15	2,37
	Spannung	5,46	3,6	5,24	4,01

Kontrollgruppe 3 Präparat gefroren	Proben-Nr.	<b>1</b>
	E-Modul	31,56
	Spannung	9,4

Kontrollgruppe 4 Präparat gefroren	Proben-Nr.	<b>1</b>	<b>2</b>
	E-Modul	9,43	29,13
	Spannung	3,22	6,33

Kontrollgruppe 5 Präparat gefroren	Proben-Nr.	<b>1</b>	<b>2</b>
	E-Modul	15,35	43,25
	Spannung	6,82	13,29

Kontrollgruppe 6 Präparat gefroren	Proben-Nr.	<b>1</b>	<b>2</b>	<b>3</b>	<b>4</b>	<b>5</b>
	E-Modul	13,69	16,82	28,73	21,55	11,07
	Spannung	9,81	9,29	12,22	10,13	13,02

Tabelle 27

*Einzelne Auswertungen des E-Modul und der Spannung bei Gruppe A2*

Gruppe A2

K7 Präparat gefroren	Proben-Nr.	<b>1</b>				
	E-Modul	0,85				
	Spannung	0,49				
K8 Präparat gefroren	Proben-Nr.	<b>1</b>	<b>2</b>	<b>3</b>		
	E-Modul	0,49	0,55	0,81		
	Spannung	0,25	0,12	0,3		
K9 Präparat gefroren	Proben-Nr.	<b>1</b>	<b>2</b>	<b>3</b>	<b>4</b>	
	E-Modul	0,39	2,83	1,37	5,1	
	Spannung	0,2	0,6	0,34	1,04	
K10 Präparat gefroren	Proben-Nr.	<b>1</b>	<b>2</b>			
	E-Modul	1,13	1,91			
	Spannung	0,69	0,5			
K11 Präparat gefroren	Proben-Nr.	<b>1</b>	<b>2</b>	<b>3</b>		
	E-Modul	1,99	2,7	4,71		
	Spannung	0,37	0,43	0,45		
K12 Präparat gefroren	Proben-Nr.	<b>1</b>	<b>2</b>	<b>3</b>	<b>4</b>	<b>5</b>
	E-Modul	2,04	2,06	2,95	2,29	2,28
	Spannung	0,47	0,4	0,33	0,32	0,52
K13 Präparat gefroren	Proben-Nr.	<b>1</b>	<b>2</b>	<b>3</b>	<b>4</b>	
	E-Modul	1,96	1,46	2,58	1,56	
	Spannung	0,48	0,59	0,35	0,36	

Tabelle 28

*Einzelne Auswertungen des E-Modul und der Spannung bei Gruppe B2*

## Gruppe B2

K14 Präparat gefroren	Proben-Nr.	<b>1</b>	<b>2</b>	<b>3</b>	<b>4</b>
	E-Modul	2,96	4,38	1,99	2,02
	Spannung	0,42	0,97	0,55	0,43
K15 Präparat gefroren	Proben-Nr.	<b>1</b>	<b>2</b>	<b>3</b>	<b>4</b>
	E-Modul	2,21	1,1	1,63	1,82
	Spannung	1,19	0,63	0,75	0,73
K16 Präparat gefroren	Proben-Nr.	<b>1</b>	<b>2</b>	<b>3</b>	<b>4</b>
	E-Modul	2,76	6,44	2,91	6,71
	Spannung	0,45	2,14	1,01	1,24
K17 Präparat gefroren	Proben-Nr.	<b>1</b>	<b>2</b>	<b>3</b>	<b>4</b>
	E-Modul	2,36	2,67	2,09	2,38
	Spannung	0,4	0,59	0,29	0,62
K18 Präparat gefroren	Proben-Nr.	<b>1</b>	<b>2</b>	<b>3</b>	
	E-Modul	3	2,09	1,69	
	Spannung	1,17	1,22	1,24	
K19 Präparat gefroren	Proben-Nr.	<b>1</b>	<b>2</b>	<b>3</b>	<b>4</b>
	E-Modul	1,94	3,71	3,88	2,8
	Spannung	0,68	0,8	1,02	0,69

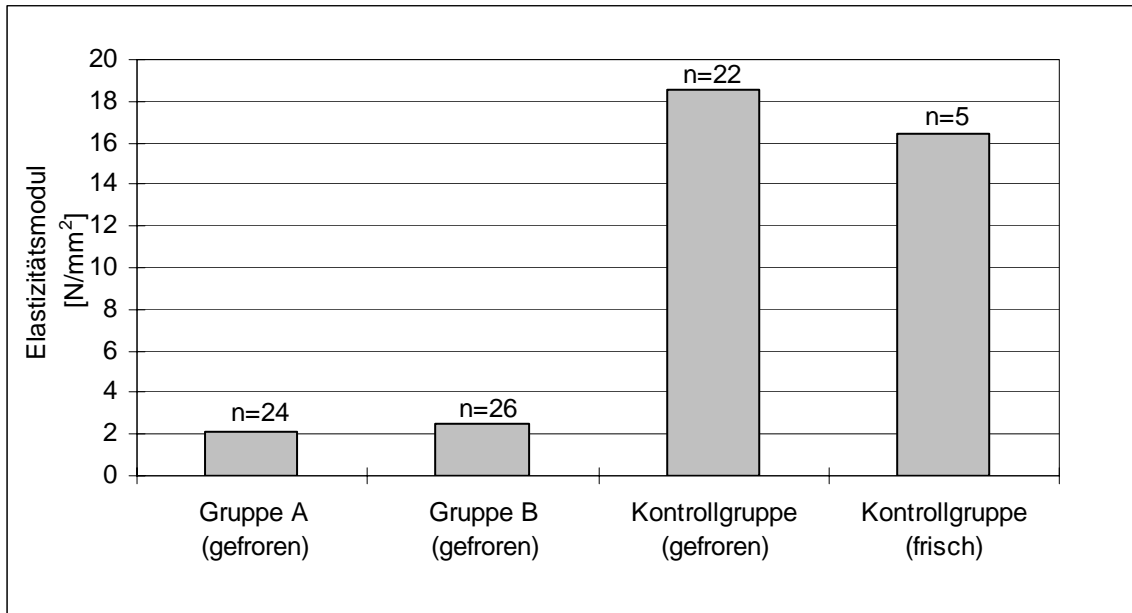


Abbildung 42 *Elastizitätsmodul*

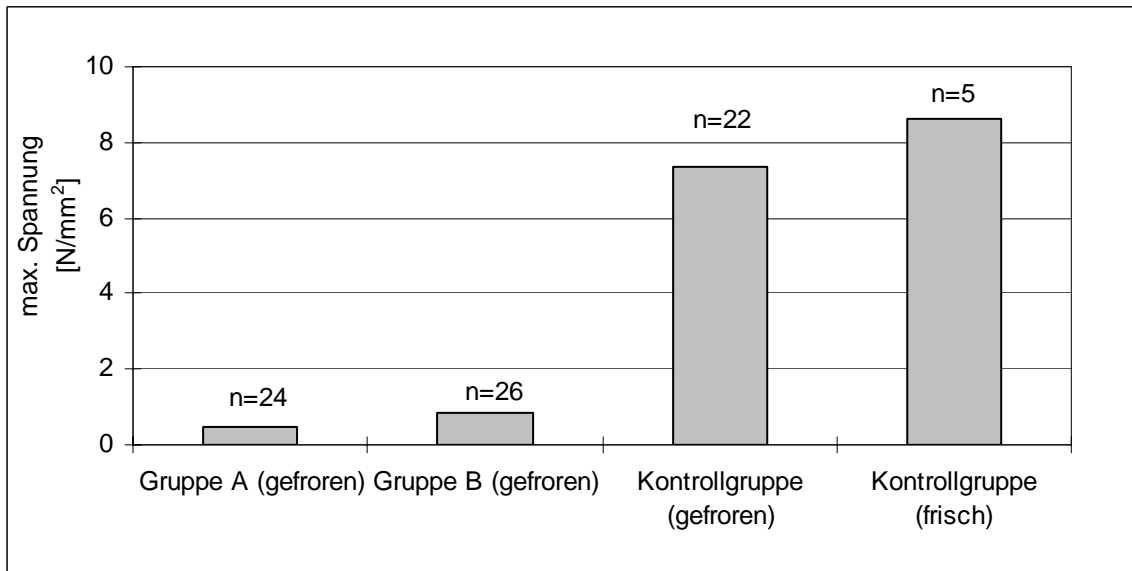


Abbildung 43 *Maximale Spannung*

## IV.6 Statistische Gesamtdarstellung

### a) Planimetrie

Die unifaktorielle Varianzanalyse ANOVA weist mit  $p = 0,005$  auf hochsignifikante Unterschiede zwischen A1, B1, A2 und B2 hin. Die Signifikanz bei der nichtparametrischen Varianzanalyse (Test nach Kruskal-Wallis) ist  $p = 0,015$ . Im einzelnen unterscheiden sich A1 von A2 ( $p = 0,037$ ), A1 von B2 ( $p = 0,008$ ) nach dem Post-Hoc-Test nach Bonferroni.

Die Schrumpfung in % können sie bestimmen durch  $A1/B1 \cdot 100$  bzw  $A2/B2 \cdot 100$  anhand der Mittelwerte

### b) Schrumpfungsmessung

Die Schrumpfung wurde nur bei A2 und B2 bestimmt. Der t-Test ergab keine Signifikanz zwischen beiden Gruppen. Der alternative Vergleich mit dem parameterfreien Test nach Mann-Whitney ergab ebenfalls keine Signifikanz.

### c) Mikroangiographie

Mikroangiographien wurden bei der Gruppe A2 und B2 von 4 Personen, unabhängig voneinander durchgeführt. Die zweifaktorielle Varianzanalyse ergab für die Beurteilungen der 4 Personen (Innersubjekteffekte) und für die Behandlung A2 vs. B2 keine Unterschiede (Zwischensubjekteffekte), was auch durch die alternative, nichtparametrischen Testprozeduren (Gruppenvergleiche mittels Mann-Whitney-Test und Probenbeurteilung mittels Friedman-Test) bestätigt wurde.

### d) Elastizitätsmodul

Hier wurden die Ergebnisse der Messung zwischen den Gruppen A2 und B2 einer Kontrollgruppe gegenübergestellt.

Signifikante Unterschiede ergaben sich zwischen A2 und Kontrolle ( $p = 0,001$ ) und B2 und Kontr. ( $p = 0,002$ ). Zwischen A2 und B2 gibt es keine Unterschiede.

### e) Spannung

Ähnliche Ergebnisse erhält man bei der Spannung; A2 vs. Kontrolle ( $p = 0,000$ ) und B2 vs. Kontrolle ( $p = 0,000$ ). Zwischen A2 und B2 existieren keine signifikanten Unterschiede.

### f) Hautschichtdicke

Es ergaben sich keine Unterschiede bei den Hautsegmenten in der Schichtdicke zwischen Gruppe A und B.

## V. DISKUSSION

Die Wiederherstellung einer prothesenfähigen Augenhöhle nach Verlust oder Entfernung des gesamten Inhalts der Augenhöhle und der Augenlider (Exenteratio orbitae) stellt gemeinsam mit anderen dreidimensionalen Rekonstruktionen eine der schwierigsten Aufgaben und eine große Herausforderung im Bereich der plastisch-rekonstruktiven Chirurgie dar. Indikationen für einen solchen Eingriff sind selten und Patienten, bei denen man Aussicht auf ein gutes Ergebnis hat, nach der Meinung vieler Autoren in der Literatur noch seltener (Gubisch W. und Greulich M., 1990 S.525. Marques A. et al, 1992 S.527).

Häufig handelt es sich um Patienten, die mehr als einen chirurgischen Eingriff über sich ergehen lassen mussten im Bemühen, ihre Krankheit unter Kontrolle zu bringen. Als Folge sind große Resektionen auch von orbitalen Wandstrukturen entstanden, kompliziert durch Fistelbildungen mit benachbarten Regionen (siehe Abb 1). Die Wiederherstellung der orbitalen Barrieren bei diesen Patienten kann sowohl von funktioneller als auch von ästhetischer Bedeutung sein. Eine ständige unnatürliche Verbindung zwischen der Orbita und dem Nasen-Rachenraum kann wechselseitig krankhafte Veränderungen in beiden Bereichen hervorrufen und Störungen der Funktion der Nasenatmung und des Riechens nach sich ziehen (Mennig H. 1974 S.355). Häufig muss zusätzlich zur chirurgischen Therapie auch eine Bestrahlung erfolgen. Beide Therapien potenzieren sich in ihrer schädigenden Wirkung auf die Orbitastrukturen (Krastinova D. et al, 2001 S.827).

*Tabelle 29                      Folgezustände nach orbitaler Chirurgie und Bestrahlung.*

1	Resektionsdefekt
2	Gesichtsdeformation oder -fehlentwicklung (z.B. durch Knochen – Minderwuchs)
3	Fistelbildung zwischen orbitalen Defekten und der Nasenhöhle oder den Nasennebenhöhlen
4	Gewebeatrophie und Gewebekontraktion (erhöhte Vulnerabilität)
5	Alopezie

Viele Autoren stimmen darin überein, dass die Rekonstruktion dieser Defekte mit körpereigenem Gewebe (autologe Rekonstruktion) schwierig ist und wahrscheinlich aus ästhetischen Gesichtspunkten nie optimal sein kann. Häufig ist die Behandlung auch wegen der langen Dauer aufwändig und kostspielig. (Marques A. et al, 1992 S.527, Van der Meulen J.C.P., 1998 S.139, Kobus K., 2002 S.321).

Die Schwierigkeiten, bei der Wiederherstellung einer prothesenfähigen Augenhöhle ein funktionell und ästhetisch befriedigendes Resultat zu erreichen, hat zu kontroversen Diskussionen geführt, die den Wiederaufbau der orbitalen Region überhaupt in Frage stellen (Marques A. et al 1992 S.523).

Die Versorgung mit einer externen Prothese (Epithese) ist ein vernünftiger und von vielen Chirurgen empfohlener Weg. Die epithetische Versorgung erleichtert gegebenenfalls die Beobachtung des Tumorgeschehens durch lokale Inspektion,



was für das frühzeitige Erkennen von Tumorrezidiven bedeutsam ist. Gleichzeitig kann aber eine rasche soziale Rehabilitation des Patienten erfolgen. Die Verbesserung der Befestigungstechnik von Epithesen durch intraossäre Implantate erlaubt es bei einer Vielzahl von Resektionsdefekten, diese hervorragend zu überdecken und ein sehr gutes ästhetisches Ergebnis damit zu erzielen (Albreksson T. et al, 1987 S.721. Nerad J.A. et al, 1991 S.1032).

Die prothetische Versorgung hat aber auch Nachteile. Nach Meyer (1991) kann eine solche Überdeckung immer nur temporär sein, und es bleiben permanente Defekte im Bereich des Gesichts. Die Epithese wird vom Patienten nie als ein Teil seiner selbst erlebt (Meyer H.J. et al 1991 S.220). Trotz der Verbesserung der Befestigungsstrukturen der Epithesen bleibt das Risiko einer Epithesenlockkerung oder gar eines Epithesenverlustes. Dies behindert insbesondere jüngere und körperlich aktive Patienten, die gerne Sport treiben möchten und deshalb eine autologe Rekonstruktion wünschen (Boetz F. 1997 S.5). Nach Mohr kann ein in Bezug auf Hygiene und Funktion langfristig befriedigendes Ergebnis nur mit einer chirurgischen Defektdeckung erzielt werden (Mohr C. und Esser J. 1997 S.294). Schließlich sind qualitativ gute Prothesen in vielen Ländern nicht verfügbar (Kobus K. 2002 S.321).

In der Literatur werden mehrere Arten der Rekonstruktion der orbitalen Region beschrieben. Von der klassischen Versorgung des Defektes mit Resektionprothese und Innenauskleidung (Deckung mit einem Spalthauttransplantat oder einem dünnen Lappen) der Operationshöhle bis zur kompletten Rekonstruktion von Augenhöhle und Augenlidern mit Augenprothese finden sich zahlreiche Abstufungen. Diese beiden rekonstruktiven Ansätze haben sich parallel entwickelt und sind bis heute aktuell, hauptsächlich wegen der enormen Schwierigkeiten, die eine komplette Rekonstruktion der Augenhöhle mit autologem Gewebe bis heute bereitet. Es existiert ein breites Spektrum rekonstruktiver Möglichkeiten für die kurzfristige und definitive Versorgung, die bereits von Levin zusammengestellt wurden (Levin P.S.et.al, 1991 S.84).

### **V.1 Rückblick auf die Entwicklung der Wiederherstellung einer prothesenfähigen Augenhöhle: Totalrekonstruktion der Orbitaregion**

Die Totalrekonstruktion der Orbitaregion wurde weiterentwickelt aus der sogenannten totalen Höhlenplastik.

Unter „*totaler Höhlenplastik*“ ist die operative Herstellung einer prothesenfähigen Augenhöhle zu verstehen, wenn bei Anophthalmus der konjunktivale Sack fehlt oder zum großen Teil zerstört ist, die Augenlider aber erhalten sind (Schuchardt K.1954 S.345). May (1899) und später Esser (1919) arbeiteten nach diesem Verfahren. Das Prinzip war es, durch Hauttransplantate in der Augenhöhle einer aus Kunststoff hergestellten Prothese den nötigen Halt zu geben. (Zitat bei Walser E. 1958 S.178).

Die schwierige Aufgabe, eine prothesenfähige Augenhöhle zu schaffen und zugleich fehlende Lider zu ersetzen, wurde unter der Bezeichnung „*komplizierte totale Höhlenplastik*“ von Schuchardt nach dem Prinzip von Ganzer gelöst. Hierbei wird die Augenhöhle zunächst in Form einer geschlossenen Blase angelegt und diese später im Verlauf des zu bildenden Lidspalts aufgeschnitten. Während Ganzer (1943) die

Auskleidung der Augenhöhle durch einen Rundstiellappen und die Wiederherstellung der Lider durch gestielte Hautlappen aus Stirn und Wange vornahm, verwendete Schuchardt einen Roll-Lappen vom Oberarm für die Höhlenbildung und einen zweiten vom Hals oder von den Flanken für den Ersatz der Augenlider (Schuchardt K. 1954 S.345).

Rodolphe Meyer benutzte ein Verfahren, das Schmid (1952) zur Bildung von Nasenflügeln entwickelt hatte, und leitete daraus die totale orbito-palpebrale Rekonstruktion mit einem frontotemporalen Lappen ab. Von Schmid wurden dünne Scheiben Rippenknorpel an die Schläfe dicht unter die Haut verpflanzt und dann als Nasenflügelersatz eingelagert. (Schmid E. 1952 S.389). Nach diesem Prinzip entwickelte Meyer 1967 die totale orbito-palpebrale Rekonstruktion durch einen frontotemporalen Lappen. Es handelt sich hierbei um die Verwendung eines gestielten Lappens vom Schläfenbereich, wo er vorher eine oberflächliche Implantation einer Knorpelscheibe und eine tiefer gelegene Implantation einer Tasche aus einem Spalthauttransplantat vorgenommen hatte. Nach drei Wochen wurde dieser neue kombinierte Lappen komplett in den Defekt der Orbitaregion verlegt (Meyer R. 1967 S.328 – 333).

Zu diesem Zeitpunkt wurde die Einlagerung eines Transplantates in den gestielten Lappen vor dem eigentlichen Ersatz als eine weit überlegene Technik angesehen (Hollwich, Diskussionsbemerkung zu Meyer 1967 S.333). Bis heute ist dies, nach unserem Wissen die erste Anwendung des Konzepts der Präformierung von Lappen durch Prälamination bei einer totalen Orbitarekonstruktion, so wie wir dies heute bezeichnen würden. Nach unserer Meinung hat diese Methode den Vorteil, lokales Gewebe mit ähnlicher Farbe und Textur der zu rekonstruierenden Region zu benutzen. Nachteil dieser Methode ist jedoch das Zurückbleiben von Narben im Gesicht. Die Methode kann nicht immer angewandt werden und es kann eventuell nicht genügend Volumen durch die zur Verfügung stehenden Gewebe aufgefüllt werden, so dass bei großen Defekten andere Lappen hinzu kommen müssen, um die Orbita zu füllen.

Noch komplizierter stellt sich die Situation dar, wenn der gesamte Inhalt der Augenhöhle mit den Augenlidern fehlt. Hier ist zur Wiederherstellung zunächst die Auffüllung des Leerraumes mit Gewebe erforderlich, in dem dann eine prothesenfähige Höhle gebildet werden kann. Zugleich müssen dann die Lider ersetzt werden. 1974 nennt Mennig dieses Verfahren „*totale Orbitoplastik*“. Es ist weitaus umfangreicher und aufwändiger als die komplizierte totale Höhlenplastik, wo mehr oder weniger Füllgewebe im Orbitatrichter vorhanden ist. Wenn durch die Natur der Erkrankung oder/und ihre Behandlung eine offene Verbindung zur Nasenhöhle und den Nasennebenhöhlen besteht, wurde nach Mennig diese komplizierte Form der Plastik *totale Orbitoplastik vom rhinochirurgischen Typ* genannt (Mennig H. 1974 S.353). Der Autor verwendete zur Rekonstruktion als Deckung der Höhle in den meisten Fällen Röhrenlappen aus dem Oberarm, aber insbesondere auch bei Kindern Lappen aus den Flanken, die zunächst in den Bereich des Oberarms verpflanzt wurden. Später konstruiert er eine prothesenfähige Höhle mit einem Spalthauttransplantat als innere Auskleidung. In der Folge verwendete Wittbrodt S. (1979) für die Rekonstruktion Röhrenlappen aus der Leiste zur Ausfüllung der Höhle und ein Spalthauttransplantat als innere Auskleidung (Wittbrodt S. 1979 S.858).

Die Röhrenplastik aus dem Oberarm ist ein dünner Lappen, der zur Innenauskleidung der beiden Augenlider und der Augenhöhle verwendet werden kann. Wexler hat diese historische Technik im Jahr 1981 wieder genutzt. Bei vier Patienten mit exenterierter Orbita und anschließender Radiatio nach einem intraorbitalen Malignom wurde eine Rekonstruktion unter Verwendung der schon bekannten Tagliacozzi-Lappen durchgeführt (Wexler M. et al. 1981 S.22). Wie Spinelli bemerkt, stellte die Röhrenplastik seinerzeit ein revolutionäres chirurgisches Verfahren dar, sie ist heute jedoch eher als eine routinemäßig angewandte chirurgische Methode nur noch als eine historische Option zu sehen (Spinelli H.M. und Ali-Salaam P. 1997 S.63).

Nach der Entwicklung von axialen, muskulokutanen und mikrochirurgischen Lappen erweiterte sich das rekonstruktive Spektrum und die operativen Schritte verkürzten sich deutlich. Vor der Neuentwicklung des Designs der Lappen in den siebziger Jahren waren zahlreiche lange und komplizierte chirurgische Prozeduren für die komplexen Rekonstruktionen im Bereich der Orbita notwendig.

Die Deckung der Augenhöhle mit dem Temporalismuskel ist eine bis heute häufig verwendete Methode. Sie wird von einigen Autoren als Methode der Wahl benutzt (Krastinova D. et al 2001 S.831).

Die Entwicklung der Resektionstechniken und der Fortschritt auf der Strahlentherapie der Gesichtsregion wertete mikrochirurgische Techniken, bei denen die Defektdeckung mit gesundem, gut durchblutetem Gewebe erfolgt, das fern vom Empfängerort gewonnen und mit seinem Gefäßstiel verpflanzt und neu angeschlossen wird. Parallel zum gestielten Temporalismuskel benutzen viele Autoren zur Defektdeckung freie Transplantate des Musculus latissimus dorsi, Musculus rectus abdomini, Musculus serratus anterior, von einem Muskel- oder Knochen-Muskel-Lappen aus dem Schulterblatt oder einen fasziokutanen Lappen des Unterarms. Trotzdem finden sich in der Literatur nur wenige Beschreibungen der Rekonstruktion einer prothesenfähigen Augenhöhle mit Ersatz von beiden Augenlidern mit einem freien Lappen zur Deckung von großen Defekten. Im Allgemeinen wurde zur Rekonstruktion der prothesenfähigen Augenhöhle ein Spalthaut- oder Schleimhauttransplantat benutzt.

Zwischen 1978 und 1983 befassten sich Marques A. et al mit der Rekonstruktion von exenterten Orbitae in mehreren Schritten. Bei 14 Patienten wurde eine Rekonstruktion in drei Phasen durchgeführt. Im ersten Operationsschritt wird die Orbita mit verschiedenen Lappen ausgefüllt. In sieben Fällen wurde ein freier Latissimus-dorsi-Lappen, in fünf Fällen ein gestielter Muskellappen des Musculus temporalis und in einem Fall ein gestielter Trapezium-Lappen verwendet. Im zweiten Operationsschritt wurden die Lider rekonstruiert. Im dritten und letzten Schritt wurde schließlich die Prothesenhöhle mittels Vollhaut- oder Schleimhauttransplantat geschaffen. Eine kritische Analyse ihrer Resultate zeigt, dass der erste chirurgische Schritt zu einer deutlichen Besserung der Erscheinung führt und vorhandene Fisteln schließt. Befriedigende Langzeitergebnisse wurden durch eine Geweberetraktion und eine mangelnde Gewebemobilität begrenzt (Marques A. et al.1992 S.523).

Van der Meulen bestätigt die Vorteile von mikrochirurgischen Lappen zur Füllung der Augenhöhle und schlägt eine Rekonstruktion von Augenhöhle und Augenlidern mit Hilfe von regionalen Lappen vor, wenn diese vorhanden sind. Er betont, dass er die Füllung mit Temporalismuskel wegen des Verlustes der temporalen Gesichtskontur

und wegen der schwierig zu korrigierenden postoperativen Muskelatrophie verlassen hat. (Van der Meulen, Diskussionbemerkung zu Atabay K. 1998 S.1471).

Von 1980 bis 1988 haben Gubisch und Greulich bei insgesamt 44 Patienten unterschiedliche chirurgische Verfahren zum Aufbau einer prothesenfähigen Augenhöhle durchgeführt. Es wurden Nah- und Fernlappenplastiken einschließlich mikrochirurgischer Techniken verwendet. Die Autoren beschrieben eine Technik mit totaler Orbitarekonstruktion durch einen freien Lappen, der Bildung einer Prothesentasche durch Vollhaut, die Stützung der rekonstruierten Lider durch Knorpel- oder Sehnenimplantate. Einige primär gute Resultate wurden durch postoperative Geweberetraktion zunichte gemacht, insbesondere bei Patienten mit präoperativer Strahlentherapie. Aus diesem Grund suchten die Autoren nach Alternativen und präsentierten vier Fälle, bei denen sie freie, mikrovaskulär angeschlossene Hautfaszien- bzw. Schleimhautfaszienlappen mittels prälaminiertes Lappenplastik zur Rekonstruktion verwendet hatten. Die Autoren haben einen Unterarmklappen als Faszienlappen präpariert und dann eine Schleimhauttasche durch ein Mundschleimhauttransplantat am Unterarmklappen präformiert und als Faszienmucosa-Lappen (Innenauskleidung der Prothesentasche) zur Orbitarekonstruktion verwendet. Auf diese Weise konnte das Problem der Retraktion der Prothesenhöhle befriedigend gelöst werden. Um ein besseres Resultat zu erzielen, es wurde eine Konservierung der Lider zum Zeitpunkt der Exenteratio empfohlen (Gubisch W. und Greulich M.1990 S.525).

Folgt man der aktuellen Nomenklatur, entspricht diese Methode auch der Präformation durch Prälamination und ist bis zum heutigen Kenntnisstand die erste mikrochirurgische Transplantation eines prälaminierten Gewebes, die in der totalen Orbitarekonstruktion Anwendung findet.

Diese von Gubisch und Greulich beschriebene Methode ähnelt der Rekonstruktion mithilfe von prälaminierten Lappen, die in dieser Studie vorgeschlagen wird. Der Unterschied besteht darin, dass bei Gubisch und Greulich der prälaminierte Lappen nur zur inneren Auskleidung der Prothesenhöhle benutzt wird, was dazu führt, dass für die übrige Rekonstruktion andere Gewebe benutzt werden müssen. Die vorliegende Studie will hingegen vollständige Rekonstruktionen sowohl der Prothesenhöhle als auch der Lider erreichen, indem die komplette Rekonstruktion am Entnahmestelle stattfindet und erst später mikrochirurgisch zum orbitalen Defekt transferiert wird.

Später wurden ähnliche Fälle wie die von Marques beschriebenen publiziert, bei denen mikrochirurgische Lappen zur Füllung der Orbita und Spalthauttransplantate zur Innenauskleidung der Prothesenhöhle benutzt wurden, mit unterschiedlicher Verfeinerung (Asato H. et.al, 1993 S.1066). Allerdings sind in der Literatur keine postoperativen Langzeitergebnisse dieser Fälle beschrieben.

Ocampo C. et al verwendeten 1995 als Deckung einen freien Lappen aus dem Musculus latissimus dorsi. Nach einer Modellierung des Lappens mittels Fettabsaugung und einer Farbangleichung mittels Tätowierung erfolgte sechs Monate später die Rekonstruktion der Augenlider und der Augenhöhle in situ modifiziert nach Meyer. Dabei wurde ein Tarsalskelett aus Ohrknorpel gebildet, die Faszie temporalis für eine Kanthopexie und ein Spalthauttransplantat zur Auskleidung der Prothesenhöhle verwendet (Ocampo C. et al 1995 Kongressbericht). Die komplette Rekonstruktion aller anatomischen Einheiten einschließlich des orbitalen Lidanteils, des tarsalen Lidanteils, der Lidspalte, des Kanthus und des Sulcus palpebrae superior zeigten große ästhetische Vorteile im kurz- und

mittelfristigen postoperativen Verlauf. Jedoch kam es sechs Monate postoperativ zu einer Prothesenextrusion wegen der Retraktion der rekonstruierten Prothesenhöhle. Die folgenden experimentellen Untersuchungen zur vollständigen Rekonstruktion der Orbita einschließlich einer prothesenfähigen Augenhöhle mittels Präformierung durch ein freies Dünndarmtransplantat (Ocampo C. und De Carolis V. 1996 Kongressbericht) und die vorliegende Untersuchung der Präformierung mittels Gefäßimplantation und Prälamination werden von der Autorin als Alternative zur Maßnahme gegen die postoperative Geweberetraktion vorgestellt.

Im Gegensatz zur Auffassung von Van der Meulen benutzt Krastinova die Verlagerung des Temporalismuskels als Orbitafüllung, bedeckt mit einem Spalthauttransplantat. In einer Serie von 53 Patienten mit Anophthalmus im Verlauf von 18 Jahren, lag bei 23 Patienten eine Exenteratio orbitae vor. Bei 20 von diesen Patienten wurde der Temporalismuskel für Füllung der Orbita benutzt. Die Autoren betonen, dass der vordere Muskelanteil zur Füllung der Orbita ausreicht und eine gut durchblutete Basis für ein Spalthauttransplantat zur Rekonstruktion von Lidern und Prothesenhöhle darstellt. Nach einem Jahr wird von den Autoren zur Neubildung einer Lidspalte eine horizontale Inzision durchgeführt sowie eine Dissektion einer Tasche in der Mitte des Muskels, die mit einem Spalthauttransplantat bedeckt wird. Die Stabilität der Lider wird durch die temporale Aponeurose des Muskels erreicht (Krastinova D. et al 2001 S.827, 831).

Yanaga und Mori beschreiben fünf Fälle der orbitalen Rekonstruktion zur Erzeugung einer prothesenfähigen Höhle, bei denen sie einen expandierten Stirnlappen und ein „composite graft“ der Scapha zur inneren Lidbedeckung benutzt haben. Die Autoren haben, abhängig von der Tiefe des Defektes, ohne oder mit einem Galealappen oder einen freien TRAM Lappen zur Füllung und hinteren Auskleidung der Prothesenhöhle verwenden. Ein interessanter Aspekt bei diesem chirurgischen Vorgehen ist die Verwendung eines zusammengesetzten Transplantates (scapha composite graft), um nach Meinung der Autoren das bei der Lidrekonstruktion häufige Problem der Lidinstabilität durch die fehlende Stützwirkung des Tarsus zu vermeiden (Yanaga H. und Mori S. 2001 S.8). Normalerweise wird als Tarsusersatz Ohrknorpel benutzt, um einen ausreichenden Halt für die Prothese zu gewährleisten, aber die Autoren andeuten, dass die Form des Ohrknorpels nicht der Kontur des Auges folgt und nicht groß genug ist, um eine Kanthopexie zu erlauben, weshalb sie stattdessen ein „scapha composite graft“ benutzen. Bedenkt man die Beschränkung der Kanthopexie, wurde von der Autorin 1995 die Rekonstruktion des Tarsus mit zwei halbmondförmigen Knorpelstücken der Ohrenconcha vorgeschlagen, die in der Mitte zusammengenäht und an den Seiten mit Muskelfaszie verlängert werden, um die inneren und äußeren Lidbändchen zu ersetzen und so die Kanthopexie zu realisieren (Ocampo et al. 1995 Kongressbericht). Die Krümmung des conchalen Knorpels stellt bei dieser Prozedur keine Schwierigkeit dar. Trotzdem sehen wir beim zusammengesetzten Transplantat den Vorteil, eine ausreichend große und dünne innere Auskleidung zu erzeugen, was einen ästhetisch besseren Prothesensitz ermöglicht.

Man muss bedenken, dass der frontale Lappen zur äußeren Bedeckung der Lider trotz der gezeigten guten Resultate den Nachteil einer Gesichtsnarbenbildung aufweist.

Die freie Auswahl bei freien Lappentransplantaten wird später durch die anatomischen Bedingungen limitiert. Die funktionellen und ästhetischen Ansprüche an das rekonstruktive Ergebnis sind gestiegen, gleichzeitig stieg aber auch die Aufmerksamkeit für die Morbidität des Hebedefekts. Diese gestiegenen Anforderungen an die plastische Rekonstruktion haben zur Entwicklung eines neuen Lappentyps geführt, des sogenannten präformierten Lappens. Dies sind kombinierte Lappenplastiken, bei denen vor ihrem Transfer im Bereich der Entnahmestelle ein bis dahin nicht in dieser Form vorhandener Lappen geschaffen wird. Die Technik der Lappenpräformierung verspricht die Bereitstellung im Körper nicht vorhandener Lappenplastiken, die exakt für den Bedarf der Empfängerstelle maßangefertigt werden können, ohne den Entnahmeort stark zu traumatisieren (Germann G. et al. 1998 S.451).

Die *totale Orbitopalpebralrekonstruktion* mit einem sogenannten präformierten Lappen nach einer Exenteratio orbitae ohne Erhalt der Lider oder der Konjunktiva wurde nach unserer Kenntnis bisher nur in zwei Fällen beschrieben. Baudet et al. berichteten 1995 über einen Fall von simultaner Nasen- und einseitiger Wangen- und Orbitopalpebralrekonstruktion bei einer Patientin mit starker Gesichtsdeformität nach Bestrahlungstherapie eines Hämangioms im Kindesalter. Hierbei verwendeten die Autoren einen präformierten Lappen, der mittels Prälamination am Unterarm gebildet wurde zur Rekonstruktion der Orbital- und Mundregion (die Prothesentasche wurde mit einem Spalthauttransplantat hergestellt) und einen Leistenlappen für die Wangen- und Nasenrekonstruktion (Baudet J. et al 1995 S.600,601).

Jackson und Webster stellten 1998 einen Einzelfall vor, in dem bei einer extremen Gesichtsfehlbildung mit einseitigem Anophthalmus, Kontraktur der Augenhöhle und hypoplastischem Lidapparat bei einem Goldenhar-Syndrom, die Korrektur mit einem prälaminierten Unterarmklappen erfolgte. In einem ersten Operationsschritt wurde eine Prothesentasche durch Prälamination eines Radialislappens mit einem Vollhauttransplantat nach Art einer geöffneten Blase gebildet. Im zweiten Schritt wurde dann der präformierte Lappen frei zur Orbitaregion transferiert unter Verwendung des Gefäßstiels (Jackson T. und Webster R., 1998 S.336, 337).

## **V.2 Schwierigkeiten bei der Orbitarekonstruktion**

Bisher wurden im Rahmen der Rekonstruktion der Orbita die verschiedensten Techniken angewendet: sowohl Verschiebplastiken aus dem Nah- und Fernbereich als auch freie Transplantate. Als sehr problematisch erwies sich aber immer wieder die postoperative Schrumpfung des Gewebes. Vor allem die Schrumpfung der inneren Augenhöhlenauskleidung, insbesondere des Unterlidsulcus, war funktionell limitierend, weil hierdurch die Augenprothese nicht genügend Halt fand und immer wieder herausrutschte oder weil der Sitz der Prothese unbefriedigend war (Gubisch W. und Greulich M. 1990 S.525). Andererseits kann auch die Schrumpfung der rekonstruierten Lider zu einem ungünstigen funktionellen und ästhetischen Ergebnis führen, da die rekonstruierten Lider eine deutlich geringere Elastizität und verschiedene Konsistenz haben (Marques A. et al. 1992 S.527).

Zur Deckung des orbitalen Defektes sind die Auswahl und das Design des Lappens durch den Grad der orbitalen Höhlentiefe bestimmt (Levin P.S. et al 1991 S.85). Komplexe Rekonstruktionen im Gesicht, die einen Gewebeersatz an verschiedenen Orten mit unterschiedlicher Hauttextur erfordern, lassen sich in der Regel nur

mehrzeitig über einen längeren Zeitraum mit mehrfachen Eingriffen korrigieren. Die sekundären Eingriffe beinhalten dabei Risiken für das schon erreichte Resultat (Pelissier Ph. und Baudet J.1999 S.1).

### **V.3 Präformierte Lappenplastiken, ein neuer Ansatz bei der Orbitarekonstruktion**

Mit der Entwicklung der präformierten Lappenplastiken ist ein weiterer Schritt gelungen, den gestiegenen Ansprüchen an das funktionelle und ästhetische Ergebnis gerecht zu werden. Es handelt sich dabei um Lappenplastiken, die bereits vor ihrem Transfer im Bereich der Entnahmestelle an die Anforderungen der Empfängerstelle angepasst wurden, um neben der Funktion ein Höchstmaß an Ästhetik zu erzielen (German G. et al 1998 S.451)

Es hat zunächst eine Verwirrung in der Terminologie zur Definition der Konzepte der Präformation gegeben. Shen Y.T. war der erste, der den Begriff „Präfabrikation“ (Prefabrication) benutzt hat (Shen Y.T.1982 S.568), um einen Hautlappen zu beschreiben, der zunächst durch eine Gefäßimplantation vaskularisiert und dann unter Nutzung dieser induzierte Gefäßversorgung durch mikrovaskuläre Chirurgie transplantiert wurde. Später verlor der Begriff Präfabrikation seine Spezifität und wurde von verschiedensten Autoren benutzt, um jedweden Lappen vor der Verlagerung zu bezeichnen. Auf diese Weise wurde sowohl das Verfahren des Vorschneides mit Expansion bis hin zur Neovaskularisation von Knochen, Knorpel oder „bioengineered tissue“ als Flap-Präfabrikation bezeichnet. (Khoury R.K. et al 1992, Abbase E.A.et al 1995, Baudet J. et al 1995).

Pribaz hat 1994 den Begriff der Prälamination eingeführt, um die Implantation eines Gewebes oder Materials in ein vaskularisiertes Gebiet vor seiner Verlagerung zu definieren. Er limitiert den Begriff Präfabrikation auf die ursprüngliche Definition von Shen, die Implantation eines Gefäßstiels in ein neues Gebiet mit dem Ziel, das umgebende Gewebe zu vaskularisieren und auf diese Weise ein neues vaskularisiertes Gebiet zu schaffen, das an dem implantierten Gefäßstiel verlagert werden kann. Wenn der Lappen vor seiner Verlagerung vorgeschritten wird, nennt er ihn „delayed flap“, wenn er expandiert wird „expanded flap“, dies als weitere Modifikation des Lappens (Pribaz J.J. und FineN.A.1994 S.618).

Erol führt den Begriff „secondary axial pattern flap“ ein (Erol Ö.O. und Spira, M.1980 S.109), wobei er sich auf die Transformation eines Random-Lappens (Lappen mit zufälliger Gefäßverteilung) in einen Lappen mit axialer Gefäßversorgung bezieht (Klassifikation der Gefäßmuster der Lappen vorgeschlagen von Mc Gregor I.A. and Morgan G.1973 S.202).

Obwohl der von Erol vorgeschlagene Terminus uns didaktisch besser erscheint, da er auf einem anatomischen Konzept beruht, dessen Terminologie in der Chirurgie schon akzeptiert ist, muss man berücksichtigen, dass er unspezifisch ist, da er zwei unterschiedliche Möglichkeiten des Gefäßmusters nicht differenziert, nämlich die Gefäßimplantation in ein bestimmtes Gewebe oder die Prälamination mit einem bestimmten Gewebe oder Material eines Gefäßstiels.

In dieser Studie haben wir die von Pribaz vorgeschlagene Terminologie der Präfabrikation und Prälamination benutzt, und wir bezeichnen die Bildung neuer, vorher nicht existierender Lappen als Präformation.

Mit der Ausnahme der zwei Einzelfälle von totalen Rekonstruktionen der orbitalen Region, die von Baudet et al und Jackson und Webster beschrieben wurden, beschränken sich präformierte Lappen auf die partielle Rekonstruktion der orbitalen Region zur Vermeidung von Schrumpfungprozessen, indem eine feine innere Auskleidung der Prothesenhöhle gebildet wird. Diese Verfahren wurden gemeinsam mit regionalen oder freien Lappenplastiken zur Rekonstruktion der übrigen Orbita benutzt oder, wenn Lider und Orbitainhalt (zumindest teilweise) erhalten waren.

Es existiert umfangreiche Literatur über präformierte Lappen, in der die Vorteile des Verfahrens herausgearbeitet werden (Siehe Tabelle 30).

*Tabelle 30 Vorteile der Präformation von Lappenplastiken*

- |   |                                                                                                                                                            |
|---|------------------------------------------------------------------------------------------------------------------------------------------------------------|
| 1 | Auswahl der Eigenschaften der Komponenten des Lappens ohne Rücksicht auf ihre anatomische Lage und Gefäßversorgung: bessere Textur, Flexibilität und Farbe |
| 2 | Großer und sicher transplantierbarer Gefäßstiel: bessere Möglichkeit zur Transplantation                                                                   |
| 4 | Verwirklichung verschiedener anatomischer Einheiten am gleichen Hebeort mit der Möglichkeit der Evaluation der Resultate vor ihrem Transfer                |
| 5 | Reduzierte Morbidität am Entnahmestelle                                                                                                                    |

Der größte Nachteil dieser Operationstechnik besteht im Bedarf eines zwei- oder mehrzeitigen Vorgehens mit der Notwendigkeit einer Ruhezeit für den neugebildeten Lappen zwischen den Operationsschritten (Li J.N. und Hu Y. 2001 S.273). Morrison bezeichnet diesen Nachteil als einen Rückschritt hin zu multiplen Operationsschritten, die vor der Einführung der Rekonstruktion mithilfe von axialen Lappen notwendig waren (Morrison W.A. et al 1997 S.384). Jedoch werden alle Operationsschritte vor der Verlagerung an den endgültigen Ort durchgeführt, so dass das Endergebnis schon zum Zeitpunkt vor der Verlagerung am Ort der Präformation beurteilt werden kann. Die Reifung des Lappens könnte in der Zukunft durch den Gebrauch von Wachstumsfaktoren beschleunigt werden (Iwasawa M.1993 S.72, Hickey M.J. et al 1998 S.1296).

Andere Einschränkungen dieser Lappen bestehen durch das biologische Verhalten. Präformierte Lappen scheinen in Bezug auf die mechanische Belastung (Manipulation) und Infektion vulnerabler zu sein als äquivalente axiale Lappenplastiken (Maitz P.K.et al 1994 S. 624 und Ko C.Y. und ShawW.W.1997 S.372).

Die Konstruktion verschiedener anatomischer und ästhetischer Einheiten hat sich als die beste Indikation zur Präformierung von Lappen herausgestellt (Pellisier Ph. und Baudet J.1999 S.7, Geishauser M. 1995 S. 217). Jedoch ist heute der häufigste Grund zum Gebrauch der Lappenpräformierung die Möglichkeit, feinste Hautlappen zu bilden (Morrison W.A.et al 1997 S.378).

#### **V.4 Beurteilung des Ansatzes: Operationmodell und Tierversuch**

In der vorliegenden Untersuchung wurde die komplette Rekonstruktion einer komplexen anatomischen Einheit im Bereich des Gesichtes mittels Transplantation



eines durch Präfabrikation und Prälamination hergestellten freien Lappens realisiert. Die Rekonstruktion erfordert die Koexistenz verschiedenster feiner und flexibler Gewebe, die über lange Sicht ihre strukturellen Eigenschaften behalten müssen. Die erreichte Vaskularisation war entscheidend für die Aufrechterhaltung der Eigenschaften der Gewebe.

Oben genannte Technik wurde ausgewählt, da es weder im menschlichen Körper noch bei eventuellen Spendertieren mögliche Entnahmezonen mit den notwendigen Gewebscharakteristika für die Rekonstruktion dieser komplexen faciaalen Strukturen gibt. Frühere Studien haben die Möglichkeit gezeigt, durch neue zusammengesetzte Lappen die natürlichen anatomischen Grenzen zu überwinden.

Die präformierten Lappen zur Orbitarekonstruktion haben im Gegensatz zu den früher für die Orbitarekonstruktion verwendeten Techniken den Vorteil, dass für jeden einzelnen Teil des Lappens das in seiner Struktur, Textur, Form und Farbe am besten geeignete Gewebe ausgewählt werden kann. Diese Eigenschaften sollten dauerhaft erhalten bleiben, wenn eine gute Vaskularisation des zusammengesetzten Lappens gelingt. Einer der Hauptvorteile dieser Technik ist unseres Erachtens die Möglichkeit, eine Prothesentasche mit einem Lappen mit Axialgefäßen aus den oberflächlichen Schichten des Subkutangewebes zu bilden, ein Gewebe das sowohl in der Theorie als auch in dieser Studie zu einer geringeren Gewebsretraktion als die bisher bevorzugte Deckung mit Spalthauttransplantat führt.

Auf Grund des in der Literatur beschriebenen schnelleren Wachstums und der größeren Ausdehnung der Neovaskularisation im präformierten Lappen mit maximalem Blutfluß des Gefäßstieles wurde eine arterio-venöse Fistel und ein nicht ligierter Gefäßstiel gewählt. Diese bei maximalem Blutfluss fortschreitende Neovaskularisation im präformierten Lappen wurde vielfach beschrieben (Erol Ö.O. und Spira M.1980 S.109, Hirasé Y. et al 1987 S.208, Valauri F.A 1988 S.203, Takato T. et al 1991 S. 593, Hoang N.T. 1997). Der Nachteil dieses Verfahrens war der Durchmesser der zu anastomosierenden Gefäßen mit 0.6 – 0.7 mm und seinen technischen Komplikationen. Deutliche Thromboseraten bei Anastomosen mit Gefäßdurchmesser um 1 mm wurde 1982 von Biemer E. et al beschrieben.

Vorhergehende Studien haben verschiedenste Zeitabstände zwischen der Präfabrikation und der erfolgreichen Hebung des Lappens als Insellappen oder als freien Lappen beschrieben, die zwischen acht Tagen (Shen Y.T. 1981 S. 404, Takato T. et al 1991 S. 593) und sechs bis acht Wochen (Morrison W.A. et al 1990 S.645, Ono H. et al 1993 S.449 und Martinot V. 1986 S. 291) schwankten. Bei der Wahl des Zeitraums für die Hebung der Lappen wurde in unserer Untersuchung die große Variabilität der Größe und Art der untersuchten Lappen berücksichtigt. Die Autoren, die vergleichbare Lappen untersucht haben, empfehlen eine Hebung nach zwei bis vier Wochen (Hoang N.T. 1997 S.81, Hickey M.J. et al 1998 S. 1296). Hoang implantiert die Femoralgefäße in einen Abdominallappen unter den Panniculus carnosus; Hickey vaskularisiert ein Hautsegment des Oberschenkels unter Verwendung der Femoralgefäße am Kanninchenmodell, indem er den Gefäßstiel direkt unter die Haut ohne „Panniculus carnosus“ implantiert.

Die in einigen Studien angewandten kurzen Inkubationszeiten bestätigen, dass für die Gewebsrevaskularisation lediglich eine Verbindung zwischen dem Gefäßstiel und den unmittelbar angrenzenden Gefäßen bestehen muß (Morrison W.A. et al 1997 S.384). Die Verlängerung des Intervalls zwischen der Implantation und der Hebung

des Lappens vergrößert die Wahrscheinlichkeit, dass sich die kritischen Gefäßverbindungen entwickelt haben und sichern die Überlebensfähigkeit des Lappens (Hickey M.J. et al 1998 S. 1302). Hoang beschreibt eine hohe Rate an thrombosierte Anastomosen nach 20 Versuchstagen und führt dies auf eine stetige Abnahme des Blutflusses durch die Anastomose mit der fortschreitenden Vaskularisation des restlichen Lappens zurück (Hoang N.T. 1997 S.87, 88). Hickey beobachtet ein Überleben des Lappens sogar bei thrombosiertem Gefäßstiel, wenn die Hebung bis zur vierten Woche verzögert wird. In diesen Fällen beobachtet man einen dichten Plexus aus kleinen Gefäßen um den thrombosierten Stiel, der das thrombosierte Gebiet überbrückt und sich mit dem Rest des Lappens verbindet (Hickey M.J. et al 1998 S. 1301).

Aufgrund dieser Ergebnisse wurde in unserem Versuch ein Abstand von vier Wochen zwischen den Eingriffen gewählt, so dass wir in der vierten Woche den präformierten oder präfabrizierten Lappen gehoben haben, um eine Prothesenhöhle zu bilden, und in der achten Woche die Neoorbita zur Gegenseite frei mikrovaskulär transplantiert oder ipsilateral gehoben und repositioniert haben.

Die Auswahl des Kaninchens als Tiermodell für Geweberekonstruktionen mit präfabrizierten Lappen ist in der Literatur gut etabliert. Es handelt sich hierbei um die kleinstmögliche Tierart, die einerseits anatomisch vergleichbare Voraussetzungen bietet und gleichzeitig morphologisch ausreichend groß dimensioniert ist. Dieses Versuchstier verschafft auch die besten Bedingungen bezüglich von Pflege, Widerstandskraft und Unterhalt (Kaplan H.M. and Timmons E.H 1979). Der unterschiedliche Hautaufbau zwischen Kaninchen und Menschen (Dunn R.M. und Mancoll J. 1992) wurde in dieser Arbeit berücksichtigt.

Die Präformation der Neoorbita wurde an einem abdominalem Lappen realisiert, da dieses Fasziengewebe bietet mit axialen Gefäßen zur Prälamination und die Nähe zu brauchbaren Gefäßen von passender Größe (den Femoralgefäßen) zur vaskulären Implantation beider Techniken, die in dieser Studie untersucht wurden. Die Rekonstruktion wurde realisiert nach dem Maß einer angefertigten Augenprothese für Menschen im Abdomen mit anschließender Transplantation auf die kontralaterale Seite, um so die Transplantation auf den Orbitadefekt beim Menschen zu simulieren.

Die Anwendung einer neuen Technik beim Menschen sollte vorher anhand von tierexperimentellen Untersuchungen überprüft werden.

## **V.5 Unsere Ergebnisse**

### **V.5.1 Makroskopische Beurteilungen**

#### **V.5.1.1 Infektion und Wundheilungsstörungen**

Trotz einer standardmäßigen Antibiotika-Prophylaxe traten bei vier der Versuchstiere Wundheilungsstörungen auf. Obwohl es sich hierbei in drei Fällen um nur geringe Infektionen handelte, war in allen Fällen ein starker Einfluß auf die Kontraktur neigung des zur Innenauskleidung verwendeten Gewebes zu beobachten. Eine solche Beziehung ist aus der Literatur bekannt, so beschreiben Stephenson A.J. et al. in einer klinischen prospektiven Studie anhand von 54 Vollhautverpflanzungen beim Auftreten einer Infektion einen signifikant erhöhten Kontrakturgrad des Transplantates von 48 %, bei ungestörter Einheilung schrumpfte das Gewebe um nur 33 % (Stephenson A.J. et al 2000 S.397) .

Im Gegensatz hierzu scheint das Auftreten von Seromen keinen Einfluß auf das Endergebnis der Rekonstruktion zu haben, wie auch in unserer Studie anhand von 3 Fällen (Serom mehr als 1 ml) zu beobachten war.

Infektionen und Wundheilungsstörungen werden in den bisher bekannten Serien zu präformierten Lappenplastiken nur selten beschrieben, außer in der Untersuchung von Ko und Shaw (1997). Diese Autoren weisen darauf hin, dass das Infektionsrisiko bei einem präformierten Lappen im Vergleich zu einem normalen random-pattern Lappen höher sei, wie sie in einem experimentellen Modell an der Ratte zeigen konnten (Ko CY und Shaw WW. 1997 S.372).

### **V.5.1.2      Ästhetisches Ergebnis**

Hinsichtlich des Aussehens der rekonstruierten prothesenfähigen Augenhöhle konnten in beiden Gruppen sehr positive Ergebnisse erzielt werden, wie in Tabelle 16 angegeben ist.

Nach dem Einsetzen der Augenprothese, die von Ober- und Unterlid umschlossen wurde, war das Aussehen der Rekonstruktion dem Normalbild des Auges sehr ähnlich (siehe Abb.21), sowohl makroskopisch als auch in den mikroskopischen Schnitten der Augenlider (siehe Abb. 29 und 30).

Yanaga et al. (2000) bestätigen, dass die Hauptschwierigkeit bei der Orbitarekonstruktion die Schaffung einer dreidimensional konfigurierten Augenhöhle ist. Er verwendete zur Rekonstruktion einer prothesenfähigen Augenhöhle einen mit einem Teil der Ohrhelix prälaminierten, vorgedehnten Stirnlappen mit und ohne Auffüllung der Orbita mittels Rektuslappen (Yanaga H. und Mori S. 2001 S.11).

Wir meinen, dass das ästhetische Resultat von der genauen Wiederherstellung aller anatomischen und ästhetischen Untereinheiten des Orbita-Augen-Komplexes und einem adäquaten Ausgleich des verloren gegangenen Volumens in der Augenhöhle abhängt. Hierzu zählen wir das orbitale Lid, das tarsale Lid, den Sulcus palpebrae superior, die Lidspalte und den Kanthus, sowie eine ausreichend große Fornix superior und inferior, die einen sicheren Sitz der Augenprothese gewährleistet.

Bei unserer chirurgischen Vorgehensweise wird großer Wert auf die Wiederherstellung der Fornix superior und inferior gelegt, um einen adäquaten Sitz der Prothese zu garantieren. Eine korrekte Positionierung zeigt sich äußerlich durch die entsprechende Stellung der Iris und Sklera, wie sie durch die Lidspalte sichtbar ist. Dieses Prinzip wird von vielen Autoren in der Literatur bestätigt, so weisen Krastinova et al. (2000) auf die Schlüsselrolle einer exakten Formung der Fornix inferior und superior hin, die über den Erfolg beim Prothesensitz entscheidet (Krastinova D. et al 2001 S.832).

In unserer Studie wurde die Prothesentasche so geformt, dass sie eine eiförmige, semikonvexe Prothesenscheibe aufnehmen und so halten kann. Dieses Design wurde erdacht, um zu verhindern, dass noch größere Prothesen eingesetzt werden, bei deren Gebrauch so auf das Unterlid gedrückt würde, dass eine Ptose desselben entstehen könnte.

Dieses gleiche Konzept wurde von Habal (1987) angewandt, der in seiner Arbeit die Ergebnisse der Rekonstruktion bei 24 Patienten mit Anophthalmus analysierte. Abgesehen davon, dass bei der Mehrheit seiner Patienten nur eine E nukleation und somit keine Rekonstruktion des Lidapparates notwendig war, entsprach sein Vorgehen weitgehend dem, das wir in unserer experimentellen Studie angewandt haben.

Die Autoren verwendeten in der Regel „a regular eye-shell“ (Muschelförmige Augenprothese) unter Verwendung eines autologen kortikospöngiösen Knochenspans zur Volumenauffüllung und einen Temporalis-Muskelfaszienlappen als Bedeckung des Knochens und zur Abpolsterung der Augenhöhle.

Nach ihren Angaben sitzt die Prothese auf der Fornix inferior und wird dort nur von den Weichteilen gehalten und nicht auf den unteren Kante der Orbita wie beim normalen Auge.

Die Schwerkraft wirkt so zunächst auf das Lid, wodurch es zu einer Ausstülpung (Ptose) des Unterlides kommen und auf diese Weise zur kompletten Verlegung der Fornix inferior führen kann. Aus diesem Grund wird der Gebrauch einer möglichst dünnen Prothese und eine entsprechende Auffüllung der Augenhöhle empfohlen, da eine grössere Prothese meist nur den ptotischen Effekt verstärkt (Habal M.B. 1987 S. 231).

In dieser Studie wird darauf hingewiesen, dass die Form der Lider aus einem konvexen Tarsalskelett (Ohrknorpel, siehe Abb.11) geschaffen wurde. Die Lidränder wurden ohne Spannung zwischen der inneren und äusseren Auskleidung genäht, um eine Knorpelextrusion oder hervorstehende Narben zu vermeiden, die das Endresultat beeinträchtigen würden.

Der Sulcus palpebralis superior ergibt sich aus der Oberflächenveränderung zwischen dem rekonstruierten konvexen Lid und der vorliegenden Gewebeebene, die dem Orbitallid entspricht.

Marques bestätigt, dass die rekonstruierten Lider selten gleiches Aussehen, Konsistenz und Elastizität der Originale erreichen. (Marques 1992 Seite 527). Die Lidrekonstruktion ist einer der von ihm vorgestellten Gründe, um die vorhandene Schwierigkeit eines gelungenen ästhetischen Endresultates zu erklären.

Bei der klinischen Rekonstruktion wird außerdem auf die Übereinstimmung der Gewebefarbe und -textur hingewiesen, außerdem auf die Form der Lidspalte, die der gegenseitigen Lidspalte entsprechen sollte und auf die Befestigung des Kanthus, um ein herabhängendes Aussehen der Lider zu vermeiden. Dies wird erreicht, indem die inneren und äusseren Bandstrukturen des Kanthus mittels Kanthopexie an die benachbarten knöchernen Strukturen befestigt werden (Ocampo C. et al 1995 Kongressbericht).

In Übereinstimmung mit Autoren wie Habal (1987) und Meyer (1965) sind wir der Ansicht, dass die exakte Berechnung des verloren gegangenen Volumens von großer Wichtigkeit für das Ergebnis einer klinischen Rekonstruktion ist. Die Orbita entspricht hierbei einem Konus von etwa 56 mm Tiefe und einem ungefähren Volumen von 32 cm<sup>2</sup> beim Erwachsenen und einem Volumen von 23 cm<sup>2</sup> beim Kind.

Habal (1987) gibt an, dass der häufigste Grund für eine Deformität durch fehlendes Volumen erklärbar sei.

Darüber hinaus möchten wir darauf hinweisen, dass die Auffüllung der Orbita nicht nur hinsichtlich der Ästhetik von großer Bedeutung ist, sondern vor allem auch ein Abdichten von möglichen Fisteln ermöglicht, die sich z.B. zu den Sinusräumen hin ausbilden können. Die Volumenkorrektur gestattet außerdem den Gebrauch einer dünnen Prothese und sichert den dauerhaften Sitz an korrekter Position.

Auch wenn wir in unserer Studie die Auffüllung der Augenhöhle absichtlich nicht berücksichtigt haben, so glauben wir, dass dies ein untrennbarer Bestandteil bei der Orbitarekonstruktion beim Patienten ist und vom Grad des Volumenverlusts abhängt.

Wir sehen es als einen ästhetischen Mangel an, dass bei der Orbitarekonstruktion Lid und Okularprothese unbeweglich verbleiben. Dies wird auch von anderen Autoren vertreten, wie etwa Meyer bei seinem Vorschlag zur totalen oculopalpebralen Rekonstruktion mit dem fronto-temporalen Lappen nach Schmidt-Meyer und von Marques et al. in ihre kritische Analyse der Ergebnisse nach Rekonstruktionen bei exenterierten Orbita (Meyer R. 1968 S.380, Marques A. et al 1992 S.527).

### **V.5.1.3 Planimetrie der Innenauskleidung der Neo-Orbita**

Die Planimetrie der inneren Auskleidung der Orbita zeigte eine Gewebeschrumpfung von durchschnittlich weniger als 20%, dies unterstreicht die klinische Eignung der angewandten Technik. Die statistische Auswertung weist auf hochsignifikante Unterschiede zwischen den Gruppen A1, B1, A2 und B2 hin, im einzelnen unterscheiden sich die Gruppen A1 von A2 und A1 von B2.

Der statistisch signifikante Unterschied zwischen den Gruppen A1 und B1, sowie A2 und B2 beruht auf dem Platzhalter, der in den Gruppen A2 und B2 in der 10. Woche entnommen wurde.

Auch wenn hierdurch die Ergebnisse bei der mechanischen Prüfung des Prothesensitzes und die ästhetischen Resultate der Rekonstruktion nicht verändert waren, ergab sich zwischen diesen Gruppen ein großer Unterschied hinsichtlich der Gewebeschrumpfung, je nachdem ob ein Platzhalter eingesetzt worden war oder nicht.

Dieser Unterschied spricht zum einen dafür, dass der Einheilungsprozeß noch nicht ganz abgeschlossen war und die Gewebeschrumpfung noch andauerte.

Liegt Gewebe ohne Spannung vor, zeigte sich eine erhöhte Kontraktur neigung von Spalt- oder Vollhauttransplantaten. Es ist bekannt, dass die Größenveränderung eines Vollhauttransplantates vor allem durch die Gefäßversorgung des Transplantates, die Gewebespannung in der Umgebung des Transplantates und durch Infektion beeinflusst wird (Friedrich H.C. und Gloor M., 1971 S. 56).

Die Studien über präformierte Lappen haben noch keine standardisierte Auswertung über die Schrumpfung der präformierten Lappen ergeben. Aus diesem Grund werden unsere Ergebnisse dem Schrumpfungsverhalten von Hauttransplantaten im Vergleich

gegenübergestellt. Hauttransplantate stellen die gegenwärtig häufigst eingesetzte Innenauskleidung dar zur prothesenfähigen Augenhöhlenrekonstruktion.

Die Schrumpfung eines Transplantates ist vor allem durch die Narbenbildung seitlich und unterhalb desselben bedingt. Dabei handelt es sich prinzipiell um ähnliche Vorgänge wie bei der sog. Wundkontraktion im Rahmen der Sekundärheilung einer Wunde (Anderseck Von E. et al 1982 S. 174).

Weitgehende Übereinstimmung herrscht im Schrifttum darüber, daß dicke Transplantate weniger als dünne schrumpfen. Die Angaben über das Ausmaß der Schrumpfung schwanken jedoch, aber die meisten der tierexperimentellen Studien zeigen eine Verkleinerung der Transplantatgröße eines Vollhauttransplantates von durchschnitt um 35% im Laufe der ersten zwei bis drei Monate. Nach sechs- 12 Monate lag sie nur noch um 20% unter dem Ausgangswert (Anderseck Von E. et al 1982 S.176, Friederich H.C. und Gloor M., 1971 S.56). Anderseck et al. stellten fest, dass die frei transplantierte Haut der primären Schrumpfung im Augenblick der Entnahme unterliegt durch die Schrumpfung der elastischen Fasern. Die sekundäre Schrumpfung ist auf die Bildung von Narbengewebe unter dem Transplantat zurückzuführen. Die Studie von Stephenson, A.J., et al 2000, bestätigt dieses Schrumpfungsverhalten. Nach einer Transplantatliegedauer von sechs bis acht Wochen war eine durchschnittliche Schrumpfungsneigung von 38% vorhanden.

Wenn wir unsere Ergebnisse im Hinblick auf die Kontraktion mit einem Hauttransplantat vergleichen, schneiden die von uns verwendeten Lappenplastiken wesentlich besser ab. Hierbei muß jedoch gesagt werden, dass sie sich am Ende der Versuche noch nicht im Stadium einer vollkommenen Einheilung befanden.

Dies korreliert mit einer Studie zur Rekonstruktion des Augensockels (eye socket), in der die Kontraktion von Spalthauttransplantaten und präformierten Lappenplastiken verglichen wurde. Diese Untersuchung anhand von 17 Patienten erbrachte eine geringere Kontraktionsneigung dieser Lappenplastiken im Vergleich mit Spalthaut-, Mukosa- und Dermis-Fett-Transplantaten im Laufe von 1 – 13 Jahren (El-Khatib, H.A. 2000 S.571).

### **Die Messung**

Zweifellos spielt die Elastizität des Gewebes bei der Planimetrie der Innenauskleidung eine Rolle, die eine geringe Fehlerabweichung bewirken könnte.

Die Schrumpfungsmessung der Innenauskleidung der Neo-Orbita wurde nur in den Gruppen A2 und B2 durchgeführt. In der statistischen Auswertung ergaben sich keine signifikanten Gruppenunterschiede.

## **.V.5.2 Mikroskopische Beurteilungen**

### **V.5.2.1 Morphologie und Vitalität des Epithels und der Haut**

Das histologische Bild des rekonstruierten Lides entspricht weitgehend dem Aussehen eines normalen Lides. Die Verteilung von Gefäßen ober- und unterhalb des Knorpels war gleichmäßig. Dort wo die dünne Haut mit Haarwurzeln und Drüsen durchsetzt war, sah man vereinzelte Gefäße.

Die mit Hämatoxylin-Eosin, (HE) und Elastica van Gieson, (EvG) gefärbten Schnitte zeigten bei der lichtmikroskopischen Untersuchung Haut mit erhaltener Struktur, was als Nachweis der Vitalität des Gewebes des präformierten Lappens gewertet werden kann. Die Epidermis bestand aus mehrschichtigem verhornenden Plattenepithel, Bindegewebspapillen, Hautfollikeln und Hautanhangsdrüsen und unterschied sich kaum von den histologischen Schnitten nicht operierter Bauchhaut.

Die histologischen Ergebnisse unserer Studie stehen im Einklang mit denen anderer Arbeiten zu präfabrizierten und prälaminierten Lappenplastiken und autogenen Vollhauttransplantationen, in denen eine strukturelle Integrität der einzelnen Gewebekomponenten nach einer Phase der Einheilung beschrieben wurde.

Der Einheilungsprozeß wurde in mehrere regelmäßig ablaufende Phasen unterteilt (Anderseck Von A. et al 1982 S.173,174):

In einer ersten Phase der provisorischen Heilung nach 10 bis 14-tägiger Liegedauer findet sich am Übergang vom Transplantat zum umgebenden Gewebe ein schmaler Granulationswall. Die ersten Epithelbrücken treten nach etwa 4 bis 5 Tagen auf. Typisch ist auch, dass noch Anzeichen eines aseptischen entzündlichen Geschehens zu sehen sind, wobei vorwiegend das retikulo-histiozytäre System beteiligt zu sein scheint.

Es folgt die Phase der definitiven Einheilung nach 4 bis 6 Wochen, in der Bindegewebe auftritt, das reich an Fibrozyten und kollagenen Fasern ist zwischen dem Transplantat und seiner Umgebung.

Erst in der Phase der abgeschlossenen Heilung nach 4 bis 6 Monaten treten Hautanhangsgebilde deutlich in Erscheinung und das Epithel des Transplantats ist kaum mehr vom umgebenden Epithel zu unterscheiden. Man sieht eine schmale bindegewebige Narbe am Rand des Transplantates und an seiner Basis. Ein geringer Niveauunterschied ist histologisch jedoch nachweisbar.

Die histologischen Untersuchungen von präformierten Lappenplastiken haben ebenso eine erhaltene Struktur der einzelnen Gewebe der Lappenkomponenten gezeigt. Der Erhalt scheint abhängig zu sein vom Gewebetyp, der verwendeten chirurgischen Technik, dem Auftreten einer Infektion und der Gefäßversorgung.

Die Haut scheint hierbei am wenigsten empfindlich zu sein. In zahlreichen Studien zeigte sich hier wie in unserer Untersuchung intakte Epidermis, Korium mit Haarbälgen und Subkutisgewebe des präformierten Lappens ((Erol Ö.O. und Spira M.1980 S.114 , Hirase, Y. et al 1988 S.442, Hoang N.T. 1997 S.99)).

Bei zusammengesetzten Lappenplastiken zeigte sich eine erhaltene Gewebearchitektur der Haut-, Knorpel-, Muskel- und Knochenkomponenten. Es wurde lediglich über eine geringe Muskelatrophie und eine gelegentlich auftretende Knochenneubildung berichtet (Hirase Y. et al 1988 S.442).

Hirase et al. (1998) untersuchten die Neovaskularisation von freien Lappenplastiken mit einem eingelegten vorgefertigten Gefäßstiel, der mit einem freien oder gestielten Fettgewebetransplantat ummantelt wurde. Bei der histologischen Untersuchung der zweiten Gruppe zeigte sich ein nahezu normales Aussehen der Fettzellen und eine gute Gefäßversorgung sowie nur geringe Anzeichen von Narbengewebe. Im Gegensatz dazu trat in der ersten Gruppe mit nicht vaskularisiertem Fettgewebe eine narbige Umwandlung in über 50 % der Fettzellen auf (Hirase Y. et al 1988 S.199). Die Autoren schlussfolgerten, dass die Neovaskularisation aus dem Wundbett nicht schnell genug erfolgt, um den Fettgewebestock zu ernähren und dieser auf die Versorgung des prälaminierten Gefäßstiels angewiesen war.

Dieser Schluß zeigt den Zusammenhang zwischen der Integrität der Gewebekomponenten von vorgefertigten Lappenplastiken und dem Grad ihrer Gefäßversorgung. In unserem experimentellen Modell wurde die Lappenkonstruktion daher so geplant, dass alle Gewebearten ausreichend durchblutet waren und so keine wesentliche Änderung ihrer histologischen Eigenschaften eintraten.

In der Literatur werden unterschiedliche Geschwindigkeiten der Gefäßeinsprossung an präformierten Lappenplastiken beschrieben. In unserem experimentellen Modell, wählten wir zwei chirurgische Techniken mit maximalem Blutfluß des Gefäßstiels, die in früheren Arbeiten eine bessere Vaskularisation vorweisen konnten. Wir nehmen an, dass eine anfänglich höhere Vaskularisationsgeschwindigkeit in den Gruppen A1 und A2 (Implantation des Gefäßstiels mit endständiger arterio-venösen Fistel) besteht, welche sich in einer besseren Erhaltung der Gewebearchitektur zeigen sollte.

In unseren histologischen Untersuchungen der Haut konnte diese Differenz statistisch nicht gezeigt werden, allerdings beobachtete man eine Tendenz zur Zunahme der Dicke des Epithels mit einer Abnahme der Hautanhangsgebilde in den Gruppen B1 und B2 (Prälaminierte Variante).

Unter dem Epithel der Innenauskleidung der rekonstruierten Prothesenhöhle ist eine desorganisierte Fibrozytenschicht mit Kollagenfasern zu erkennen

### **Messungen der Dicke des Epithels und der Haut**

Es ergaben sich keine Unterschiede bei den Hautsegmenten in der Schichtdicke zwischen Gruppe A und B, was bestätigt, dass keine wesentlichen strukturellen Unterschiede zwischen den verschiedenen Gruppen auftraten.

### **V.5.2.2 Morphologie und Vitalität der Transplantate**

Das Knorpeltransplantat verblieb in allen Fällen nach zweimonatiger Implantationsdauer ohne größere Knorpelabsorption. An einigen Stellen konnten kleinere Gebiete mit abgebautem Knorpel gefunden werden. Verkalkungen waren zu



beobachten. In 2 Fällen kam es zur knöchernen Umwandlung des Knorpelgewebes. Die Bildung von neuem Knorpelgewebe (Knorpelneubildung) konnte ebenfalls beobachtet werden (siehe Abb.36). Zwischen dem Knorpeltransplantat und dem nicht transplantierten Knorpelgewebe bestand große Ähnlichkeit, es zeigte sich jedoch beim verpflanzten Knorpel eine leichte Tendenz zu einer verminderten Zelldichte.

Ein Problem in der histologischen Beurteilung des transplantierten Knorpels besteht in der Unterscheidung zwischen degenerativen Prozessen und der physiologischen Veränderung des Transplantates, wie sie von Betzel und Schilling bereits 1960 beschrieben wurden. Trotzdem spricht das Vorherrschen von vitalem Knorpelgewebe für seine Integration.

Der hyaline Knorpel besitzt weder Nerven noch Blut- und Lymphgefäße. Die Ernährung des gefäßlosen Knorpels und der Rücktransport von Stoffwechselprodukten wird gewährleistet durch Diffusionsvorgänge, die vom Perichondrium und dem umgebenden Gewebe ausgehen (Betzel und Schilling 1960). Im Vergleich zu anderen Gewebearten ist Knorpel sehr stoffwechselarmes (bradytrophes) Gewebe und verbraucht nur etwa ein 1 / 50 bis 1 / 100 Sauerstoff (Hirase et al. 1988).

Peer (1954) empfahl als das günstigste Transplantationsmaterial für Knorpelplastiken das frische körpereigene Gewebe, da es die besten Aussichten habe, weiterzuleben und sich funktionell anzupassen. Nach DellaCroce (2001) stellt der autologe Rippenknorpel das Material der Wahl dar. Die gleiche Ansicht vertritt Tanzer (1969) für die Rekonstruktion bei Mikrotie und Brent (1992), der im Laufe von zwei Jahrzehnten über 600 Ohrrekonstruktionen durchgeführt hat.

Die Zusammenhänge zwischen Vaskularisation und Resorption von verschiedenen implantierten Geweben in präformierten Lappenplastiken, wie bei konserviertem und frischem homologem sowie autologem Knorpel erforschte Voy (1985) am Kaninchenmodell. Er kam zu dem Schluß, dass je nach dem Erfordernissen des Defektes, der homologe Knorpel oder das alloplastische Proplast (Teflon) am besten geeignet sei, ummantelt von Omentum majus in ein kombiniertes Sandwich-Transplantat eingebaut zu werden.

Der Zeitraum bis zur vollen Integration des Transplantates wird in der Literatur variabel beschrieben. Carigmyle (1954) gab an, nach bereits drei Wochen sei der transplantierte Knorpel mit dem normalen Gewebe vor Ort identisch, Duncan et al. (1984) gingen von einer Dauer von 12 Wochen aus. Im Gegensatz dazu fanden Gubisch et al. (1995) auch nach einer durchschnittlichen Zeit von 3,5 Jahren noch Umwandlungsprozesse als histologische Anzeichen für eine noch nicht komplett abgeschlossenen Einheilung.

Die Wichtigkeit eines intakten Perichondriums bei Knorpeltransplantationen wird in der Literatur kontrovers diskutiert. Die Widersprüche lassen sich teilweise dadurch erklären, daß in vielen experimentellen Modellen zur Knorpeltransplantation nicht zwischen innerem und äußerem Perichondrium unterschieden wird (Gubisch et al. 1995).

In unserer Studie wurde der verwendete Ohrknorpel durch subtile stumpfe Dissektion entnommen, die nach Gubisch et al. (1995) nicht zu einem Verlust des inneren Perichondriums führt. Diese Arbeitsgruppe führten Resektionen und orthotope Replantationen des Nasenseptums am Kaninchen-Modell durch und untersuchten die Knorpeltransplantate nach unterschiedlichen Zeitabständen und gaben an, das

Perichondrium schützt gegen die Reabsorption des Gewebes, da sich in ihrer Untersuchung eine Gewebeauflösung nur in kleinen lakunärer Randbezirken zeigte. Dies konnten wir auch in unserer Studie beobachten und kommen zu dem gleichen Schluß.

Neben seiner Schutzfunktion hat das Perichondrium wichtige formgebende Eigenschaften (Pirsig und Fischer 1982). In Studien zur Chondrogenese beim menschlichen Septum wurde 1979 von Pirsig et al. ein apositionelles und interstitielles Knorpelwachstum durch Zellteilung der Chondrozyten beschrieben, was wir wie Gubisch et al (1995) auch in unserer Studie beobachten konnten.

Peer wies anhand von 15 klinische Fällen in einer Beobachtungszeit von 2 Jahren durch direkte Messungen eine Größenzunahme des autoplastischen Spanes bei der Septumkonstruktion nach, die beim Ohrknorpel stärker ausgebildet war als beim Rippenknorpel.

Bereits 1941 berichtete Dupertius von einem Wachstum von durchschnittlich 122 % von subkutan implantieren Knorpeltransplantaten an jungen Kaninchen. Seine Ergebnisse wurden in nachfolgenden Studien bestätigt (Stoll und Furnas, 1970).

Kürzlich konnten DellaCroce et al. (2001) in einer prospektiven klinischen Studie anhand von 10 Patienten mit einem Durchschnittsalter von 6,7 Jahren im Durchschnitt 3,2 Jahre nach einer Ohrrekonstruktion bei Mikrotie zeigen, dass die rekonstruierten Ohren parallel zur gesunden Gegenseite an Größe zunahmen.

Wenn wir also in unserem Tiermodell ebenso von einem Wachstum des Knorpels ausgehen, kann dies zunächst als Nachteil gesehen werden, da hierdurch möglicherweise die Form und Flexibilität der rekonstruierten Lider negativ beeinflusst werden könnte.

Auf der anderen Seite muß jedoch berücksichtigt werden, daß das Kaninchen als Versuchstier bekannt ist, das sehr leicht mit knöchernen und knorpeligen Neubildungen reagiert. (Betzel und Schilling 1960).

Nach Betzel und Schilling (1960) ist von einer erfolgreichen biologischen Knorpelverpflanzung nur zu sprechen, wenn das Transplantat sich eine neue unabhängige Stoffwechselversorgung geschaffen habe und Zeichen des Weiterlebens erkennen lasse. Das Gelingen einer derartigen Knorpelverpflanzung werde neben einer schonenden chirurgischen Technik von der Beschaffenheit und dem Ursprung des Transplantates bestimmt, vom Wirtsgewebe und dem Wirtsorganismus. Stets komme es bei der Verpflanzung für eine kurze Zeit zu einer Hypoxämie, die meisten Chondrozyten könnten jedoch durch ihren vorwiegend anaeroben Kohlehydratstoffwechsel und dem geringen Sauerstoffverbrauch diesen Zeitraum überleben. Die Dauer der Hypoxämie werde entscheidend durch die Vaskularisation der umgebenden Gewebe bestimmt.

Die histologischen Untersuchungen in unserem Modell zeigten eine gleichmäßige Verteilung von Blutgefäßen über und unter dem Knorpel und sprechen für eine gute Gewebedurchblutung.

Gubisch et al. (1995) zeigte eine lineare Abhängigkeit zwischen der Einheilung des Knorpeltransplantates und der Nähe zu den versorgenden Gefäßen.

Präformierte Lappenplastiken unter Verwendung von Knorpeltransplantaten sind in der Literatur zahlreich beschrieben worden, vor allem zur Ohr-, Nasen- und Lidrekonstruktion.

Hirase et al. (1988) gaben an, daß die Verwendung von gut durchblutetem Knorpel den Gewebeverlust durch Absorptionsvorgänge infolge der reduzierten Sauerstoffversorgung verringert. Dies stimmt mit den Ergebnissen von Gubisch et al (1995) überein, der von einer Abhängigkeit der Knorpelheilung von der Angioarchitektur spricht.

Der Erhalt der Knorpelvitalität bei allen Versuchstieren durch den schützenden Effekt des Perichondriums kann als Zeichen dafür gewertet werden, daß eine gute Gefäßversorgung der präformierten Lappenplastiken bestand. Es zeigte sich, dass in einem präformierten Lappen eine ausreichende Blutversorgung geschaffen werden kann, um die Integration von Knorpeltransplantaten zu gewährleisten.

### **V.5.3 Angiographische Beurteilungen**

Die Röntgenbilder bei der Angiographie zeigen ein dichtes vaskularisiertes Netz im gesamten Lappen. Dieses mit Kontrastmittel gefüllte Kapillarnetz füllt sich ausgehend vom neuen Gefäßstiel. Die Verteilung der Gefäße oberhalb und unterhalb des Knorpels war homogen, was auch in der histologischen Untersuchung gezeigt werden konnte. Durch Auszählen der kontrastmittelgefüllten Gefäße läßt sich eine quantitative Aussage der Vaskularisation des Lappens vornehmen. Die arteriovenöse Fistel konnte in vielen der Angiogramme nicht dargestellt werden, was für eine Thrombose dieser Verbindung spricht. Trotzdem zeigt der Lappen eine adäquate Gefäßfüllung mit Kontrastmittel über den implantierten Stiel, wie die angiographischen Bilder und insbesondere die Auszählung der Gefäße zeigen. Im Vergleich zwischen beiden Gruppen stellt sich keine Erhöhung der Kapillarnetzdichte dar.

Die angiographische Struktur der Lappen korrespondiert mit früheren Untersuchungen der Vaskularisation von präformierten Lappen (Hoang N.T.1997, Hickey, M.J. et al 1998 Horl, H.W., Kloppel, M., Biemer, E.1992), die ein Netz von Gefäßverbindungen zwischen dem neugebildeten Gefäßsystem und dem im Lappen bereits vorhandenen Gefäßsystem zeigen. Dieses dichte Gefäßnetz spricht für eine adäquate Vaskularisation des Lappens nach Implantation eines Gefäßstiels und Prälamination. Dies wird durch die erfolgreiche gestielte oder freie Verlagerung der Neoorbita und die strukturelle Unversehrtheit der Gewebe bestätigt, ebenso wie durch die Beobachtung von Blutgefäßen in den histologischen Untersuchungen.

Blutflußmessungen von präfabrizierten Lappen zeigen, dass die Vitalität dieser Lappen signifikant größer ist als bei einem Randomlappen und kleiner als bei einem axial gestieltem Lappen (Ono H. et al 1993 S.449).

Hypoxie und einige Komponenten der durch den chirurgischen Eingriff und durch Fremdmaterial wie Silikon hervorgerufenen Entzündungsreaktion wie Wachstums- und Angiogenese-Faktoren, sind die mutmaßlichen Faktoren des Vaskularisationsreizes (Maitz et al 1994 S.149).

Studien des Wachstumsmusters der Gefäße von präformierten Lappen haben gezeigt, dass der Prozeß der Neovaskularisation wenige Tage postoperativ beginnt und während einiger Wochen andauert (Shen Y.T. 1984, Morrison W.A. et al 1990, Hoang N.T 1997, Hickey M.J.et al 1998). Das Überleben des Lappens hängt von der Entwicklung einer kleinen Anzahl von Gefäßverbindungen zwischen Blutgefäßen aus

dem neu hergestellten Gefäßstiel und existierenden dermalen Gefäßen ab, von Hickey "kritische Verbindungen" genannt. Die Verlängerung des Intervalls zwischen Implantation und Hebung des Lappens vergrößert die Wahrscheinlichkeit, dass sich die kritischen Verbindungen gebildet haben und sichern die Überlebensfähigkeit des Lappens (Hickey M.J. et al 1998 S. 1302).

Hoang N.T. implantierte am Kaninchenmodell die Femoralgefäße auf die Unterseite eines Bauchlappens mit Panniculus carnosus in zwei Modellvarianten. Bei der ersten Variante führte er eine endständige Ligatur (= minimaler Blutfluß durch die verbliebenen Vasa Vasorum) durch, bei der zweiten Variante benutzte er eine endständige mikrovaskuläre arterio-venöse Anastomose (= maximaler Blutfluß).

Mit Hilfe von Angiographien wurde der Zeitpunkt erforscht, wann welches Gewebeareal zuverlässig mikrovaskulär transplantiert werden kann. Er bewies, dass in den Beobachtungszeiträumen von 4, 8, 12 und 16 Tagen der Gefäßstiel bei dem Modell mit maximalem A-V Blutfluß signifikant großflächigere Gewebeareale als bei dem Modell mit minimalen Blutfluß perfundiert. 20 Tage nach Gefäßimplantation resultierte die überwiegende Lappenperfusion bei beiden Modellvarianten aus Gefäßverbindungen zwischen dem neugebildeten Gefäßsystem und dem bereits im Lappen vorhandenen Gefäßsystem. Ein erkennbarer Unterschied zwischen beiden Modellen war nach 20 Tagen nicht mehr signifikant. Beim Modell der A-V-Shuntbildung beobachteten die Autoren nach 16 und 20 Tagen eine relativ hohe Anzahl verschlossener Anastomosen (Hoang N.T. 1997).

Ein ähnliches Modell entwickelte Hickey, um den Vaskularisationsmodus eines präfabrizierten Hautlappens mittels Implantation von Femoralgefäßen mit endständiger Ligatur direkt unter dem subkutanen Gewebe am Oberschenkel des Kaninchens (ohne Panniculus carnosus) zu untersuchen, mit und ohne Applikation von Wachstumsfaktoren. Die Autoren zeigen, dass die Angiogenese sowohl vom Stiel als auch von der kleinen Blutgefäßen der angrenzenden Haut innerhalb von drei Tagen beginnt. Perfusionsuntersuchungen mit Indocyanin Farbstoff zeigen Verbindungen zwischen dem Stiel und Hautgefäßen bereits 5 Tage nach der Implantation des Stiels. Vorausgesetzt dass der Gefäßstiel nicht thrombosiert, können auf ihm basierende Hautlappen bereits 2 Wochen nach der Implantation erfolgreich gehoben werden. Wird die Hebung auf 4 Wochen nach der Implantation verzögert, kann der Lappen sogar bei thrombosiertem Gefäßstiel überleben. Die andauernde Freisetzung von „basic fibroblast growth factor“ (bFGF) in der Umgebung des Stiels erhöht die Überlebensrate des Lappens signifikant, wenn die Hebung 1 Woche nach Implantation stattfindet, aber sie hat keinen Einfluss auf die Lappen, die nach 2 oder 4 Wochen gehoben werden (Hickey M.J. et al 1988 S.1296).

Unser Modell der Gefäßimplantation basiert auf dem von Hoang vorgeschlagenem Modell, mit dem Unterschied, dass wir die AV- Fistel direkt unter der kutanen Hautschicht implantiert haben, wobei Hoang die Implantation unter das Panniculus carnosus vorgenommen hat. Die Ähnlichkeit unseres experimentellen Modells mit Hickey besteht in der Implantation der Gefäße direkt unter die Subkutanschicht, der Unterschied darin, dass Hickey eine Implantation mit endständiger Ligatur und wir eine endständige AV- Fistel gewählt haben.

Die Autoren zeigen, dass einige Formen der Stielimplantation, wie von Hickey betont, oder der Gebrauch von Hilfsstoffen (Silikon, Expander) oder Hilfssubstanzen (Wachstumsfaktoren) den Vaskularisationsprozeß beschleunigen kann. Trotzdem verlieren diese bei kurzfristiger Beobachtung gefundenen Unterschiede im Langzeitverlauf an Bedeutung und nach einiger Zeit sind keine Unterschiede mehr

wahrnehmbar. Unsere Untersuchungen der Lappenvaskularisation in der 12. Versuchswoche stimmen mit früheren Untersuchungen überein in dem Sinne, dass wir nach einem bestimmten Zeitraum keine Differenz zwischen den verschiedenen Gefäßstielen gefunden haben. Dies bedeutet aber nicht, dass die Geschwindigkeit der initialen Vaskularisation nicht unterschiedlich sein kann. Unserer Meinung nach könnte die unterschiedliche Vaskularisationsgeschwindigkeit in der Frühphase die strukturellen Veränderungen des vaskularisierten Gewebes beeinflussen. Deshalb glauben wir, dass eine raschere Vaskularisation, wie sie von Hoang durch den Gebrauch von AV- Fistel als dem implantierendem Gefäßstiel oder durch den Einsatz von Wachstumsfaktoren erreicht wurde, von großem Vorteil sein könnte.

Man beobachtet drei verschiedene Phasen der Vaskularisation (Hoang, N.Y. 1997 S.82 und Hickey M.J. et al 1988 S.1299, 1300):

- 1.- Ausprossung neuer Gefäße aus dem implantierten Gefäßstiel. (vier Tage postoperativ)
- 2.- Wachstum und Proliferation der bereits im Lappen existierenden Gefäße
- 3.- Anastomosenbildung zwischen den neugebildeten Gefäßen aus dem implantierten Gefäßstiel und dem bereits im Lappen vorhandenen Gefäßsystem (erste bis dritte Woche nach Implantation)

Während des zweiten Operationsschritts, der kompletten Umschneidung des Lappens, der nur noch den Gefäßstiel als einzig versorgende Gefäßbrücke behält, wurden makroskopisch sichtbare Blutungen am Rand beobachtet. Dies bestätigt die Vaskularisation des Lappens bereits in der vierten postoperativen Woche. Die Diskussion über den zur Vaskularisation von präfabrizierten Lappen benötigten Zeitraum wird in der Literatur kontrovers geführt. Obwohl der Abstand zwischen der Präfabrikation und der möglichen Hebung des Lappens entweder als Insellappen oder als freie Lappenplastik zwischen acht bis zehn Tagen (Shen Y.T. 1981, S.404, 405, Takato T. et al 1991 S.593) und sechs bis acht Wochen schwankt (Morrison W.A et al 1990 S.645, Ono H., Tamai, H.1993 S.449 und Martinot D.V. et al 1986 S.291), empfehlen die meisten der Autoren die Hebung des Lappens zwischen der zweiten und dritten Woche. (Hirase Y. et al 1988 S. 440, Duarte A. et al 1987 S.15 Hoang N.Y. 1987 S.81 und Hickey M.J et al 1998 S.1296).

Nach Hirase waren zwei Wochen nach Gefäßstielimplantation für Haut-, Fett- und Muskellappen und drei Wochen für osteomyokutane Lappen für die Gefäßversorgung im präformierten Lappen ausreichend, so dass er frei transplantiert werden konnte (Zitat bei Hoang N.Y. 1987 S.77)

In unserem Versuch haben wir in der vierten Woche den Lappen gehoben, um die Taschenbildung durchzuführen. In der achten Woche haben wir den Lappen entweder frei zur Gegenseite transplantiert oder ipsilateral repositioniert.

Wir sind der Meinung, dass die in verschiedenen Studien beobachteten Unterschiede im zeitlichen Verlauf, die der Lappen vor einer erfolgreichen Hebung benötigt wegen der Verschiedenartigkeit in Größe und Arten der untersuchten Lappen mit Zurückhaltung interpretiert werden sollten. Die zur Vaskularisation benötigte Zeit hängt unter anderem ab von der Art des Gefäßstiels, der Menge des Gewebes, von Implantaten, Transplantaten, Vorhandensein oder Abwesenheit einer Faszie, Dicke des Lappens etc.

In früheren Studien sind verschiedenste Arten von Gefäßstielen benutzt worden, um die Entwicklung einer für das Überleben des Lappens und die mikrochirurgische Transplantation ausreichenden Vaskularisation sicherzustellen. Valauri F.A. et al untersuchten im Rattenmodell den Einfluß von verschiedenen Gefäßstielen, um einen präfabrizierten Muskellappen herzustellen. Er benutzte dazu einen um die superfizialen epigastrischen Gefäße gewickelten Musculus obliquus externus (Valauri F.A. et al 1988 S.203). Er kommt zu dem Schluß, dass der Erfolg einer Vaskularisation in großem Maße von einem ausreichenden venösen Abfluß und auch einem adäquaten Erhalt von perivaskulärem Gewebe abhängt, Bedingungen, die bei der Bildung des Gefäßstiels und bei der chirurgischen Dissektionstechnik der Blutgefäße in unserem experimentellen Modell berücksichtigt wurden. So evaluierten Hirase Y. et al 1989 S.216 verschiedene Gefäßstielarten (flow-through und non-flow-through) und zeigten, dass nicht nur die flow-through-Art bei Arterie und Vene, sondern auch die arterio-venöse Fistel eine erfolgreichere Vaskularisation und weniger Muskelatrophie bedingen. Daraufhin führte Nichter L.S. und Haines P.C. 1985 S.191 die Terminologie des „arterialized venous perfusion flap“ (AVPL) ein und Takato T. et al 1993 S.122 den „total venous perfusion flap“ (TVP) als andere Möglichkeiten der vaskulären Implantation.

Tark entwickelte im Rattenmodell einen fasciovaskulären Stiel als Träger, um einen zusammengesetzten Lappen zu bilden. Er fand, dass der Neovaskularisationsprozeß in direktem Zusammenhang mit der Größe des Trägers, der Kontaktdauer und der Art des Zielgewebes steht (Tark K.C. et al 1991 S.149)

Über eine Thrombose im Gefäßstiel wurde in den Studien zur Vaskularisation von präformierten Lappen von Hoang und Hickey berichtet. Sie stimmen mit unseren Beobachtungen überein, dass es nach Ablauf einer gewissen Zeit keine Beeinträchtigung der Vaskularisation bei thrombosiertem Gefäßstiel gibt. Die Gefäße in diesem Plexus neigen dazu, eine lineare Form anzunehmen und über den Bereich der Thrombose hinausziehen, um Verbindungen mit den Gefäßen im Lappen zu bilden (Hickey M.J et al 1998 S.1303).

Nach Hoang sind zwei Mechanismen möglich, die zum Verschuß der Anastomose beitragen: zum einen der negative Einfluss der Silikonfolie als Fremdkörperreaktion, zweitens bekommt der Lappen mit zunehmender Zeit sowohl mehr neugebildete Gefäße als auch zunehmend Anschlüsse an das Lappensystem. Der Blutfluß über die Anastomose nimmt deshalb ab, so dass die Anastomose trockengelegt wird. Im Anschluß daran kommt es zur Thrombose.

Die Wichtigkeit des periadventitiellen Gewebes bei der Durchgängigkeit der Anastomose und der Vaskularisation eines präformierten Lappens ist von vielen Autoren beschrieben worden. (Valauri F.A. et al 1988, Wilson Y.T et al 1994, Yap-Legaspi E.C. et al 1995). Wir glauben, dass der von Hickey beschriebene dichte Gefäßplexus, der sich aus kleinen Adventitiagefäßen um den Gefäßstiel herum entwickelt (Hickey M.J et al 1998 S.1303), einer der Gründe dafür ist, warum das periadventitielle Gewebe die Vaskularisation in präformierten Lappen sicherstellen kann.

Die Rolle von Silikonfolie ist in der Literatur unterschiedlich bewertet worden. Die Mehrheit der Autoren ist aber der Meinung, dass Silikonfolie einen positiven Effekt auf die Vaskularisation des Lappens hat. Aufgrund der Fremdkörperreaktion führt Silikonfolie zu einer lokalen Entzündungsreaktion, die eine Dilatation der lokalen Gefäße verursacht und das Wachstum neuer Gefäße stimuliert. Zusätzlich verstärkt die Kapselbildung um das Silikon durch ihr reiches Blutsystem auch indirekt die

Neovaskularisation des Lappens (Hoang T.Y. 1997 S.84, Maitz P.K. et al 1994 S.149). In unserer Studie hat der Gebrauch von Silikon die Ergebnisse nicht beeinflusst.

Schließlich beeinflussen die Art des Gewebes und die Lappencharakteristik die erreichte Vaskularisation. Nach Hirase Y. et al 1988 S.197, erfolgt die Neovaskularisation nicht schnell genug, um einen freien Fettgewebslappen vaskularisieren zu können, bei einem gestielten Fettlappen ist eine Transplantation jedoch gut durchführbar. Shen Y.T.1984 S.403 beschreibt die Vaskularisation eines zusammengesetzten Lappens mit Gefäßimplantation und subkutaner Lagerung mittels des „pocket princip“. Wir glauben, dass an unserem Modell das „pocket princip“ beim zweiten Eingriff, bei dem die Taschenbildung erfolgte, besonders wichtig war, da für die langsame und komplette Vaskularisation der gesamten Rekonstruktion die erforderliche Zeitspanne gegeben werden konnte und so später mittels neuer Gefäßverbindungen und der Bildung von neuen Gefäßen eine ausreichende Blutversorgung nur aus dem implantierten Gefäßstiel erreicht wurde.

## **V.5.4 Mechanische Beurteilungen**

### **V.5.4.1 Prüfung des Prothesensitzes in der Neo-Orbita**

Das Einsetzen und Entfernen der Glassaugenprothese war nach Opfung der Tiere und Entnahme der rekonstruierten Neoorbita und des Lidapparates bei allen Tieren möglich. Die Leichtigkeit des Verfahrens und der Prothesensitz wurden, wie Tabelle 24 zeigt, als gut beurteilt. Obwohl in den Gruppen A2 und B2 eine signifikant kleinere Fläche im Vergleich zu den Gruppen A1 und B1 bei den planimetrischen Messungen der Lappen festgestellt wurde, konnte in keiner Gruppe eine Schwierigkeit bei der Platzierung der Augenprothese beobachtet werden. Dies führen wir darauf zurück, dass die strukturellen Eigenschaften bezüglich der Elastizität der rekonstruierten Gewebe mit der Technik der Präformation erhalten werden konnten. In Übereinstimmung mit diesen Ergebnissen wurde im Rahmen klinischer Beobachtungen bei der Rekonstruktion einer prothesenfähigen Augenhöhle der Prothesensitz verbessert, wenn die Rekonstruktion unter Verwendung von präformierten Lappen stattfand (El-Khabit, H.A. 2000 S.571).

Frühere Studien zeigten, dass der Sitz der Prothese sowohl von der guten Konfiguration der Fornices (Krastinova D. et al 2000 S.832) als auch von einer adäquaten Orbitafüllung, die das Einsetzen einer dünnen Prothese ermöglicht, abhängt (Habal M.B.1987 S.229). Einsetzen und Entfernen der Prothese hängen von der Elastizität und Festigkeit der Gewebe ab. Marques E. et al 1992 S.527 stellten nach der Evaluation von 12 Patienten, die mittels herkömmlicher Methoden rekonstruiert wurden, fest, dass die rekonstruierten Lider selten die ursprünglichen Eigenschaften hinsichtlich Konsistenz und Elastizität aufwiesen. Wir sind der Meinung, dass die Techniken der Präformation die strukturellen Eigenschaften der Gewebe verbessern im Sinne einer besseren Elastizität der rekonstruierten Elemente, was in dieser Studie durch die Leichtigkeit beim Einsetzen und Entfernen der Prothese trotz der Gewebsretraktion gezeigt wurde.

#### **V.5.4.2 Zugversuch; Ermittlung der Materialeigenschaften der Innenauskleidung der Neorbita**

Der Vergleich, der im Zugversuch ermittelten biomechanischen Eigenschaften der beiden Gruppen zeigten keinen signifikanten Unterschied in der Steifigkeit, max. Kraft und Reißkraft. Dies weist darauf hin, dass es keinen bedeutenden strukturellen Unterschied der Gewebe gibt zwischen der Schaffung eines präformierten Lappens durch vaskuläre Implantationstechnik und durch Prälaminationstechnik.

Der Kraftverlauf eines typischen Zugversuches zeigt im ersten Bereich eine langsame Steigungszunahme an die sich ein quasi-linearer Bereich anschließt. Dann kommt es nach dem linearen Bereich zu Mikrorissen im biologischen Material bis hin zum völligen Versagen des Präparats.

Wie frühere Studien beweisen, wird dieser unregelmäßige Verlauf vor dem Erreichen des Maximum, durch das Abreißen einzelner Kollagenfasern verursacht. Nach Überschreiten des Maximums kommt es zum weiteren zacken- und stufenförmigen Bruch von Fasergruppen. Am Ende kann noch eine geringe Restkraft verbleiben, bedingt durch elastische Fasern und Adhäsionskräfte. (Grieshaber, F.A. und Faust, U. 1992)

Die Einspannung der Proben auf Grund unterschiedlicher Abmessungen, Oberflächenbeschaffenheit und Verformungsfähigkeit stellt nach Meinung von Grieshaber und Faust ein großes Problem dar. Die Autoren haben verschiedene Halterungstypen auf Funktionsfähigkeit sowie Schädigung der Probe durch die Einspannung untersucht. Die zufriedenstellendsten Ergebnissen wurden mit einer von den Autoren eigens entwickelten Halterung erzielt, die wir übernommen haben. Berücksichtigt man den Querschnitt, d.h. Kraft  $F$  pro Querschnittsfläche  $A$  in  $N/mm^2$ , kann man die Ergebnisse vergleichen. Außerdem ist eine für alle Proben gleichbleibende freie Einspannlänge erforderlich

Die Lagerung der Zugproben kann die Ergebnisse des Versuchs verändern. Dadurch wurden von den Verfassern im Vorversuch Kontrollproben aus normaler Haut in verschiedenen Lagerungsbedingungen gemessen. Die erste Kontrollgruppe von Tierhaut wurde sofort nach dem Tod der Tiere untersucht, die sogenannten Frischpräparate. Bei der anderen Gruppe, lagerten wir die Zugproben an normaler Haut in nativem Zustand bei niedrigen Temperaturen ( $-4^{\circ}C$ ), die sogenannten gefrorenen Präparate.

In den Ergebnissen zwischen den Kontrollgruppen gefroren und frisch zeigten sich nur geringe Unterschiede. Dies weist daraufhin, dass das Einfrieren keinen wesentlichen Einfluss auf das Spannungs-Dehnungs-Diagramm beziehungsweise die Elastizität hat. Deswegen wurden alle Proben gefroren gemessen. Die von Hartung C. und Arnold G. an peripheren Nerven vorgenommenen Untersuchungen bestätigen diese Lagerung der Proben (Hartung C. und Arnold G. Nervenarzt 44 (1973) 80 – 84 Seite 80).

Die Steifigkeit des Gewebes, wird sichtbar beim Elastizitätsmodul im linearen Bereich der Kurve. Die stärkeren und widerstandsfähigeren Gewebe, geben weniger nach in Bezug auf eine bestimmte Zugkraft. Beim Elastizitätsmodul so wie auch der



maximalen Spannung konnte kein Unterschied zwischen den beiden Versuchsgruppen festgestellt werden.

In der Versuchsgruppe ist der Kraftverlauf eines Zugversuchs erheblich und bedeutend niedriger ausgefallen im Vergleich zu den Kontrollproben. Die Kraft-Verformungs-Steigung verläuft flacher in fast allen Proben. Dies zeigt sich in einem niedrigen Wert des Elastizitätsmoduls. Ebenso ist die maximale Spannung auch niedriger als bei den Kontrollproben.

Beim Elastizitätsmodul ergaben sich signifikante Unterschiede zwischen A2 und Kontrolle ( $p = 0,001$ ) und B2 und Kontr. ( $p = 0,002$ ). Ähnliche Ergebnisse erhält man bei der Spannung; A2 vs. Kontrolle ( $p = 0,000$ ) und B2 vs. Kontrolle ( $p = 0,000$ ). Zwischen A2 und B2 existieren keine signifikanten Unterschiede.

Der signifikante Unterschied zwischen den Kontrollgruppen und den Versuchsgruppen spricht für den niedrigen Widerstand beziehungsweise die Steifigkeit der Gewebe in den Versuchsgruppen. Er erklärt sich durch die noch nicht abgeschlossene Narbenbildung in diesen Gruppen.

## **V.6 Abschließende Bewertung der Ergebnisse**

Zusammenfassend zeigen die makroskopischen Ergebnisse in den beiden Gruppen wenig Unterschiede. Sowohl bei der Planimetrie als auch bei der Messung der Schrumpfungstendenz scheinen etwas bessere Ergebnisse in Gruppe A vorzuliegen. Auch die Ergebnisse der Mikroangiographie sind in Gruppe A in der Tendenz besser als in Gruppe B, es bestehen aber keine signifikanten Unterschiede. Die Steifigkeit der Haut ist in beiden Gruppen gleich. Der signifikante Unterschied zwischen den Kontrollgruppen und den Versuchsgruppen bestand in der noch nicht abgeschlossenen Narbenbildung in der Versuchsgruppe, so dass von unseren Messungen nicht mit Sicherheit auf die Langzeitelastizität der Rekonstruktion geschlossen werden kann. Histologische Untersuchungen zeigen erhaltene Epithelien bei beiden chirurgischen Techniken, das Epithel in Gruppe A scheint leicht besser als in Gruppe B zu sein. Eine Knorpelneubildung wurde gesehen. Dies ist aus ästhetischen Gründen und aus Gründen der Plan war in „Pro“ der Rekonstruktion eher als negativ zu werten

## **V.7 Klinische Relevanz und Machbarkeit. Zukünftige Verfahren**

Lebensqualität ist immer subjektiv. Sie ist abhängig von der Leistungsfähigkeit und den Interessen des Patienten. Neben Behinderungen im beruflichen Engagement müssen Einschränkungen bei sozialen Kontakten berücksichtigt werden. Urken ML verglich die psychosozialen und funktionalen Auswirkungen von nicht rekonstruierten und rekonstruierten Patienten nach großen Tumorsektionen und Rekonstruktionen in der Oromandibular-Region und stellte in fast allen verglichenen Kategorien klare Vorteile für die rekonstruierten Patienten fest (Urken M.L. et al 1992 S. 725).

Es ist theoretisch möglich, eine ideale Orbitarekonstruktion zu erreichen. Die Charakteristiken, die alle notwendigen Attribute des Wiederaufbaus vereinen, wurden

in vorherigen Untersuchungen verdeutlicht (Tabelle 31). Jedoch scheint es uns, dass mit den bisher vorgeschlagenen chirurgischen Techniken einige Aspekte unvollständig bleiben.

*Tabelle 31 Charakteristiken der idealen Orbitarekonstruktion*

1	Lappen ausreichend vaskularisiert und mit langem Gefäßstiel
2	Modellierbares und flexibles Füllmaterial mit ausreichendem Volumen, um jeglichen Hohlraum zu vermeiden
3	Nicht kontraktibler Konjunktivalsack mit adäquater Ausbildung der Fornices, der einen guten Prothesensitz ermöglicht
4	Befriedigende dreidimensionale Konfiguration des okulären Komplexes und Wiederherstellung aller ästhetisch notwendigen Untereinheiten
5	Der Umgebung angepasste Konsistenz, Textur und Farbe des Gewebes
6	Unveränderter Erhalt der Strukturen über die Zeit (Langzeitresultate)

Um eine Rekonstruktion zu erlangen, die obige Bedingungen erfüllt, sind gestielte und freie Gewebelappen aus Haut, subkutanem Gewebe und Faszie häufig zu dick und zu plump. Es ist deshalb erstrebenswert, unabhängig von den anatomischen Gegebenheiten, Lappen der benötigten Größe, Dicke und Lage herstellen zu können.

Frühere Studien zur Untersuchung verschiedener Methoden und Techniken der Präformation haben gezeigt, dass es möglich ist, vorher nicht existierende Lappen und zusammengesetzte Gewebe zu bilden. Eine Durchsicht der zum Thema vorhandenen experimentellen und klinischen Publikationen wurde 1995 von Abbase E.A. et al veröffentlicht.

Durch präformierte Lappen können gut vaskularisierte Gewebe ausgewählt und zusammengesetzt werden, die so im Körper nicht vorhanden sind und die ihre strukturellen Eigenschaften erhalten können. Dies hat den Vorteil, dass die komplette Rekonstruktion am Spenderstelle stattfindet, so dass eine Remodelierung am Empfängerstelle unterbleiben kann. Bei der Orbitarekonstruktion ist der Hauptgrund für die Präformierung ein besseres funktionelles Ergebnis bezüglich des Prothesensitzes, wodurch gleichzeitig das ästhetische Ergebnis einer besseren dreidimensionalen Konfiguration der prothesenfähigen Augenhöhle mit Ersatz beider Augenlider durch den Erhalt der strukturellen Eigenschaften (Festigkeit, Elastizität) und der geringeren Gewebskontraktion optimiert wird.

Die Vorteile eine Präformierung sind bei partiellen Orbitarekonstruktionen schon genutzt worden, insbesondere bei der Rekonstruktion der Prothesentasche, die den kritischen Punkt der kompletten Orbitarekonstruktion darstellt. Wir haben in der Literatur der vergangenen 18 Jahre lediglich 7 Publikationen gefunden, bei denen eine Rekonstruktion der Prothesenhöhle mehrheitlich mittels Prälamination der Faszie oder Gefäßverpflanzung unter die retroaurikuläre Haut beschrieben wurde.

Bei den beiden bisher einzigen Fällen einer kompletten Rekonstruktion einer prothesenfähigen Augenhöhle mittels präformierten freien Lappen (Baudet, J. et al 1995, Jackson I.A. und Webster H.R. 1998), so wie auch bei dem nach aktuellen Terminologie des von Rodolphe Meyer 1967 dargestellten frontotemporalen Lappens

zur Orbitarekonstruktion (der ebenfalls einer Präformation eines gestielten lokalen Lappens entspricht), wurde ein Spalthauttransplantat als innere Auskleidung der Prothesenhöhle benutzt. Diese Bedeckung leitet sich aus dem von Morton und May 1898 – 1899 vorgeschlagenen Verfahren der sogenannten *Prothesenplastik* ab. Trotz der später realisierten Modifikationen (Zitat bei Walser E. 1958 S.178) zeigt sich ein Defizit im Falle von extremen Kontraktionen.

Wir glauben, dass ein Spalthauttransplantat sich auf gleiche Art kontrahiert, egal ob es in eine normale anatomische Region oder in ein Gebiet der Präformation platziert wird. In diesem besonders Kritischen Punkt der Rekonstruktion (Bildung der Prothesentasche) die bisher berichteten Fällen sind ind die Irre gegangen, weil in der großen Mehrzahl, mit der Ausnahme einiger partieller Rekonstruktionen, ein Spalthauttransplantat direkt als Prothesentasche verwendet wurde, mit der Konsequenz einer obligate Gewebekontraktion.

Gerade in diesem Punkt unterscheidet sich unser Vorschlag von den bisherigen Lösungen. Mittels Präfabrikation und Prälamination wird ein Lappen hergestellt, um die Prothesentasche zu bilden. Bei der Prälamination benutzt man zu diesem Zweck Spalthauttransplantat, das über den epigastrischen Gefäßen lokalisiert ist, um einen axialen Lappen zu schaffen. Das Spalthauttransplantat liegt auf einer ebenen, ausreichend durchblutenden Oberfläche. So verbleibt es während der zur Reifung des Lappens notwendige Zeit und kann dann nach der zu erwartenden initialen Gewebekontraktion zur Formung der Prothesentasche verwendet werden.

Das Prinzip der Rekonstruktion mittels Präformierung einer Prothesenhöhle mit axialen Gefäßen, ist unseres Wissens nach bisher nicht beschrieben worden. Der Erhalt der Gewebsstruktur, der in der histologischen Untersuchung gezeigt werden konnte, und das Gelingen der Transplantation der gesamten rekonstruierten Orbita zur kontralateralen Seite zeigen, dass eine adäquate Vaskularisation durch die vorgeschlagene Technik erreicht werden kann.

Unsere Ergebnisse belegen, dass das Verfahren im Tiermodell gut durchführbar ist, weshalb der Wunsch besteht, es in die klinische Praxis zu übertragen. Bei Menschen wäre diese Technik an einem Unterarm lappen denkbar.

Ein Unterarm lappen wurde erstmals 1978 von Yang und Yuzhi im Shenyang Military Hospital beschrieben (Yang G. und Yuzhi G. 1978, S.139). Heutzutage ist der Unterarm einer der am häufigsten benutzten Entnahmestellen, der dem Chirurgen eine große Vielfalt an möglichen Lappenplastiken bietet. Anfangs wurden mikrochirurgische Hauttransplantationen bei Patienten mit Narbenkontraktionen am Hals nach Verbrennungen beschrieben (Muhlbauer W. et al 1981 S.635), mikrochirurgische Rekonstruktionen der Nase (Shaw, W.W. 1981 S.471) oder intraorale Rekonstruktionen (Soutar, D.S et al 1983 S.1). In der Folge wurden Unterarm lappen als neurovaskuläre Insel lappen benutzt, um Defekte der Hand zu decken (Stock, W., Muehlbauer, W. und Biemer, E. 1981 S.158). Außerdem diese Technik unter Einschluss von Knochen als osteokutaner Lappen zur Rekonstruktion des Daumens und Penis ausgedehnt (Biemer, E. und Stock, W. 1983 S.52, Biemer E. 1988 S.425). Später hat sich der Gebrauch des Unterarm lappens aufgrund seiner zahlreichen Möglichkeiten auf nahezu alle rekonstruktiven Bereiche ausgedehnt, inklusive der Verwendung als Geberort für die Techniken der Präformation bei der Rekonstruktion von Nase, Ohr oder Hand (Pribaz J.J. et al 1999, Baudet J. et al 1995, Berger A. und Schneider W 1993, Costa H. et al 1993, Zhou G. et al 1994). Die Gewebe dieses Lappens sind fein, Hautnerven können einfach integriert werden, ein großer und langer Gefäßstiel der Radial- oder Ulnargefäße ist vorhanden, der die

hohe Überlebensrate als freies Transplantat gewährleistet, und in ausgewählten Fällen kann Muskel, Sehne oder Knochen in den Lappen integriert werden (Inoue, Y. 1996 S.196). Aber auch die Nachteile des Unterarmflappens sind bekannt. Die Radialarterie muss geopfert werden und die Entnahmestelle der Haut befindet sich an funktionell und ästhetisch auffälliger Stelle (Woff K.D. et al 1996 S.358).

Nach unsere Meinung erlaubt die Anatomie des Unterarmflappens die Realisierung beider in dieser experimentellen Studie vorgeschlagenen Techniken, Prälamination und Präfabrikation. Bei der Bewertung der beiden Operationsmethoden ist festzustellen, dass die in unseren Versuchen gefundenen Ergebnisse nicht klar für eine der beiden Rekonstruktionsmethoden sprechen. Die Praelamination ist technisch weniger aufwendig, so dass sie experimentell weiter verfolgt und bei Bedarf in der Klinik angewendet werden kann.

Wie alle fasziokutanen Lappen ist der Radialislappen auch als reiner Faszienslappen ohne Hautanteil verwendbar. Die Prälamination des Unterarmflappens mit Spalthaut- oder Schleimhauttransplantat und seine Anwendung als freier Lappen ist bei der Deckung von Defekten im Bereich von Wange und Mundhöhle (Wolff K.D., et al 1996 S.358, Rath T et al 1997 S.303) und auch bei der partiellen Rekonstruktion der Orbita, der Prothesenhöhle, beschrieben worden (Gubisch W. und Greulich M. 1990 S.522). Delaere et al. schlagen die heterotope Präformation der Trachea vor, indem sie eine Prälamination der radialen Faszie mit Mundschleimhaut und Ohrknorpel benutzen, um ein stenosiertes Tracheasegment zu ersetzen (Delaere PR, et al S.849).

Ein theoretisches Modell basierend auf unserem experimentellen Vorschlag und gestützt auf die klinische Serie über Prälamination mit Haut oder Mundschleimhaut des Unterarmflappens ist zu überlegen. Prälamination der radialen Faszie mit maschenartig perforierter Mucosa-Auskleidung oder Auskleidung mit Haut der Inguinalregion konnte durchgeführt werden. Nachdem die durch einen radialen Gefäßstiel versorgte prälaminierte Faszie gehoben wurde, wird die Rekonstruktion der Prothesenhöhle mithilfe eines Platzhalters realisiert, wobei den in dieser Studie vorgeschlagenen Schritten gefolgt wird bis hin zur freien Transplantation der rekonstruierten prothesenfähigen Augenhöhle mit Ersatz beider Lider zur Deckung des Orbitadefektes.

Ich wurde positiv beeinflusst durch die ausgeklügelte Methode der Präformation, die von Rodolphe Meyer vorgestellt wurde, der mich bei einer kompletten orbitalen Rekonstruktion beraten hat. Das durch die Gewebsschrumpfung hervorgerufene enttäuschende Langzeitergebnis war der Anlaß zu dieser Arbeit, bei der wir versucht haben, dieses Problem der postoperativen Gewebskontraktion bei der Orbitarekonstruktion zu lösen.

Wie die vorliegende tierexperimentelle Studie zeigt, spielt die Rekonstruktion der inneren Auskleidung die wichtigste Rolle bei der Wiederherstellung. Deswegen wäre es nun interessant, diese Methode an größeren Modellen zu untersuchen, um die Eigenschaften der inneren Auskleidung besser verstehen zu können.

Möglicherweise kann zukünftig die Qualität der Resultate durch die Fortschritte im Bereich des „Bioengineering“ bei zusammengesetzten freien Transplantaten und durch Weiterentwicklungen im Bereich der Prothetik, beispielsweise eine verbesserte und synchrone Beweglichkeit der Prothese, verbessert werden.

## VI. ZUSAMMENFASSUNG UND SCHLUSSFOLGERUNG

Nach Verletzungen und Tumoren im Orbitabereich mit Verlust des Auges und der Orbitaweichteile stellt die Rekonstruktion der Augenhöhle und Lider als Vorbereitung für eine Augenprothese weiterhin ein klinisches Problem dar. Vor allem die Schrumpfung der inneren Augenhöhlenauskleidung und der rekonstruierten Lider kann einerseits zu einem unbefriedigenden Sitz der Prothese, andererseits zu einem ungünstigen ästhetischen Ergebnis führen. Dadurch ergibt sich die Notwendigkeit, alternative Rekonstruktionsverfahren zu finden, um die Schrumpfungsprozesse insbesondere der Auskleidung der Prothesenhöhle zu vermeiden, weil hierdurch die Prothese nicht genügend Halt findet und herausrutschen kann.

In dieser Untersuchung sollte die Augenhöhlen- und Lidrekonstruktion mit präfabrizierten Lappen im Kaninchenmodell erarbeitet und geprüft werden. Die bis jetzt vorliegenden experimentellen und klinischen Ergebnisse lassen hoffen, dass sich damit deutliche funktionelle und ästhetische Verbesserungen erreichen lassen. Die klinische Anwendung der genannten Technik und damit die Nutzung der Vorteile des Verfahrens, blieb bisher nur auf einzelne Teil-orbitarekonstruktionen beschränkt.

Unser rekonstruktiver Ansatz basiert auf den in der Literatur beschriebenen Konzepten unter Nutzung der Möglichkeiten, die präformierte Lappen für die Entwicklung zweier neuer chirurgischer Techniken zur Rekonstruktion einer prothesenfähigen Augenhöhle und der Lider bieten.

Am Kaninchenmodell wurde eine prothesenfähige Augenhöhle mit Ersatz der beiden Augenlider in drei Operationsschritten im Abstand von vier Wochen gebildet.

Operation 1 Präformierung der Innenauskleidung durch Präfabrikation (Gruppen A1 und A2) und Prälamination (Gruppen B1 und B2)

Operation 2 Taschenbildung zur Aufnahme der Augenprothese (Platzhalter)

Operation 3 Freie mikrovaskuläre Transplantation des zusammengesetzten Lappens zur Gegenseite (Gruppen A1 und B1) und Komplette Umschneidung und Reposition des zusammengesetzten Lappens (Gruppen A2 und B2) und Eröffnung der Neoorbita

Nach 12 Wochen wurde eine Angiographie durch den neuen Gefäßstiel durchgeführt. Am Ende der Angiographie wurden die Tiere mit einer Überdosis Pentobarbital eingeschläfert. Die Ergebnisse wurden in Bezug auf Vaskularisation, Schrumpfungsnegung, der mechanischen und histologischen Charakteristika des Gewebes und des funktionellen und ästhetischen Resultats mittels folgender Untersuchungsmethoden beurteilt.

1. Makroskopische Untersuchungen  
Infektion und Wundheilungstörungen  
Ästhetisches Ergebnis  
Planimetrie der Innenauskleidung der Neoorbita  
Distanzmessung zur Bestimmung der Gewebeschrumpfung

2. Mikroskopische Untersuchung der Innenauskleidung der Neoorbita  
Messungen der Dicke des Epithels und der Haut  
Morphologie und Vitalität des Epithels und der Haut  
Morphologie und Vitalität der Transplantate  
Bestimmung von Resorption und Neubildung der Knorpelkomponente
3. Angiographische Untersuchung
4. Mechanische Untersuchungen  
Prüfung des Prothesensitzes  
Messung der mechanischen Reißfestigkeit

1. Makroskopisch zeigte sich bei allen Tieren eine gute dreidimensionale Konfiguration der rekonstruierten Orbita und des filigranen Lidapparates. Eine Retraktion des Lappens trat in direktem Zusammenhang mit den Wundheilungsstörungen auf. Die Planimetrie der Innenauskleidung in beiden Gruppen betrug im Durchschnitt weniger als 20%. Dies spricht dafür, dass diese Technik für die klinische Anwendung geeignet sein könnte.
2. Die mikroskopische Beurteilung zeigt den Erhalt der Gewebestruktur sowohl der Haut als auch des Knorpeltransplantates. In der Gruppe A ist die Haut im allgemeinen fester, dünner und hat mehr strukturierte Haare, Deepithelisationen sowie Hautanhangdrüsen. Das Knorpeltransplantat verblieb in allen Fällen nach zweimonatiger Implantationsdauer ohne größere Knorpelreabsorption. Jedoch zeigte der transplantierte Knorpel weniger Dichte als ein nichttransplantiertes Knorpelgewebe. Der präformierte Lappen ist ausreichend vaskularisiert, um die Aufnahme des Knorpels zu ermöglichen.
3. Die Röntgenbilder der Angiographie zeigen ein dichtes vaskularisiertes Netz, das über den neuen Gefäßstiel versorgt wird. Der Vergleich zwischen beiden Gruppen zeigt keine Erhöhung der Kapillarnetzdichte. Es zeigt sich in den histologischen Untersuchungen eine Tendenz zur besseren Vaskularisation in der Gruppe mit Implantation eines Gefäßstiels mit endständiger arteriovenöser Anastomose.
4. Die mechanischen Beurteilungen zeigen, dass die Augenprothese eingesetzt werden konnte und von den rekonstruierten Weichteilen in definierter Stellung gehalten wird. Die rekonstruierte Augenhöhle hatte eine geeignete Größe und Flexibilität, um das Einsetzen und Entfernen der Okularprothese zu ermöglichen. Das Bruchbild sowie die Steifigkeit der Haut bei Zugversuchen wiesen darauf hin, dass die biomechanischen Eigenschaften wie Zugfestigkeit und Elastizitätsmodul bis zum Datum der Messungen, nicht von der Art der in dieser Arbeit angewandten chirurgischen Techniken beeinflusst werden. Die abgeschlossene Narbenbildung könnte aber diese Feststellung verändern.

Die Ergebnisse dieser Untersuchung belegen die Durchführbarkeit der kompletten Rekonstruktion einer prothesenfähigen Augenhöhle mit Ersatz der Augenlider mittels der in den letzten Jahren entwickelten Technik der Lappenpräformation. Die Verwirklichung der Präformation einer komplex aufgebauten Neoorbita auf einem Transportlappen (wie von Baudet bezeichnet), mittels Präfabrikation und Prälamination hat sich im Tierversuch bewährt.

## Schlußfolgerung

- Die erzielten Ergebnisse bestätigen, dass es möglich ist eine funktionell und ästhetisch ansprechende Augenhöhlen- und Augenlidrekonstruktion der exenterierten Orbita mittels präformierter Lappenplastiken zu bilden.
- Der Erfolg des Endresultats hängt von der zu erzielenden Vaskularisation des Lappens und der spezifischen Wiederherstellung aller anatomischen ästhetischen Subeinheiten des Ocularkomplexes ab:

Orbitales Lid

Tarsales Lid

Lidspalte und Fornix

Kanthus

Sulcus palpebrae superior

- Da die Schrumpfung der rekonstruierten Augenhöhle in unserer Untersuchung weniger als 20% ausmachte, sprechen unsere beiden Operationstechniken für eine erweiterende Rekonstruktion der Orbita in der klinischen Anwendung. Darüber hinaus konnten wir feststellen, dass die zur Zeit klinisch angewandten Techniken in Fällen von extremer Schrumpfung mit zahlreichen Mängeln wie unbefriedigendem Sitz der Augenprothese, mangelhaftem ästhetischen Ergebnis oder verstärkter Narbenbildung kämpfen müssen.
- Obwohl in unserer Studie keine signifikante Differenz zwischen unseren beiden Gruppen bestand, glauben wir, dass die Variante der arterio-venösen Fistel aufgrund der besseren Vaskularisation vorteilhaft ist. Jedoch erweist sich Gruppe B als technisch wesentlich weniger aufwendig, sodass sie vorrangig zu empfehlen ist.

## VII. LITERATUR

1. Abbase, E.A., Shenaq, S.M., Spira, M., El-Falaky, M.H.  
Prefabricated flaps: Experimental and clinical review.  
Plas. Reconstr. Surg. 96 (1995) 1218-1225
2. Albrekson, T., Branemark, P.I., Jacobsson, M., Tjellström, A.  
Present clinical applications of osseointegrated percutaneous implants.  
Plas. Reconstr. Surg. 79 (1987) 721-729.
3. Anderseck Von E., Bienengräber, V. und Härtel, J.  
Tierexperimentelle Untersuchungen bei autogenen Vollhauttransplantationen.  
Stomatol.DDR 32 (1982) 172-178
4. Ariyan, S.  
The pectoralis major for single-stage reconstruction of the difficult wounds of the orbit and pharyngoesophagus.  
Plas. Reconstr. Surg. 72 (1983) 468 – 477
5. Asato, H., Harii, K., Yamada, A., Ueda, K.  
Eye socket reconstruction with free-flap transfer.  
Plast. Reconstr. Surg, , 92 (1993) 1061 – 1067
6. Atabay K., Atabay, c., Yavuzer, R. and Demirkan, F.  
One-Stage Reconstruction of Eye Socket and Eyelids in Orbital Exenteration Patients  
Plast Reconstr Surg 101 (1998) 1471 – 1472 1463 – 1470
7. Banis JC Jr, Churukian K, Kim M, Gu JM, Anderson GL, Kaneko S, Keelen T, Barker JH.  
Prefabricated jejunal free-tissue transfer for tracheal reconstruction: an experimental study.  
Plast Reconstr Surg.98 (1996) 1046-1051.
8. Bartley, G.B., Garrity, J.A., Waller, R.R., Henderson, J.W., Ilstrup, D.M.  
Orbital Exenteration at the Mayo Clinic.  
Ophthalmology 96 (1989) 769 – 473
9. Baudet , J., Pelissier P., Casoli V.  
1984-1994: ten years of skin flaps. Prefabricated flaps (In French).  
Ann. Chir. Plast. Esthét. 5 (1995) 597 – 605
10. Berger, A. and Schneider, W.  
Prefabricated microsurgical tissue units: progress over the past 9 years.  
Microsurgery 14 (1993) 241 – 243
11. Betzel, F. und Schilling, H.  
Über die Biologie, Konservierung und Verpflanzung von Knorpelgewebe  
Zentralblatt für Chirurgie 21 (1960) 1170 – 1192



12. Biemer E. Duspiva W.  
Reconstructive Microvascular Surgery. Berlin, Heidelberg, New York  
Springer Verlag (1982) 105 – 142
13. Biemer E. and Stock W.  
Total thumb reconstruction: a one-stage reconstruction using an osteo-cutaneous forearm flap.  
Br J Plast Surg. 36 (1983) 52 - 55
14. Biemer, E.  
Penile construction by the radial arm flap.  
Clin Plast Surg. 15 (1988) 425 – 430
15. Bootz , F.  
Über die Qualität in der Tumorchirurgie des Kopf-Hals-Bereichs und die notwendige Abwägung von Umständen.  
HNO 45 (1997) 1 – 6
16. Brent. B  
Auricular repair with autogenous rib cartilage grafts: two decades of experience with 600 cases.  
Plast Reconstr Surg 90 (1992) 355 – 374
17. Casabona, F., Martin, I., Muraglia, A., Berrino, P., Santi, P., Cancedda, R., Quarto, R:  
Prefabricated engineered boneflaps: An experimental model of tissue reconstruction in plastic surgery.  
Plast. Reconstr. Surg. 101 (1998) 577 – 581
18. Costa, H., Cunha, C., Guimaraes, I., Comba, S., Malta, A., Lopes, A.  
Prefabricated falps for the head and neck: a preliminary report.  
Br. J. Plast. Surg. 46 (1993) 223 – 227
19. Delaere PR, Hardillo J, Hermans R, Van Den Hof B.  
Prefabrication of composite tissue for improved tracheal reconstruction.  
Ann Otol Rhinol Laryngol 110 (2001) 849 – 860
20. DellaCroce F.J., Green S. and Aguilar E.F.  
Framework growth after reconstruction for microtia: is it real and what are the implications?  
Plast Reconstr Surg 108 (2001) 1479 – 1484
21. Duarte, A., Valauri, A. and Buncke H:J:  
Creating a free muscle flap by neovascularization: An experimental investigation  
J. Reconstr. Microsurgery 4 (1987) 15 – 18.
22. Duffy, F.J. Jr, Maitz, P.K., Hergueter, C.A., Pribaz, J.J.  
Maximizing flap survival in a prefabrication model using exogenous and endogenous bFGF: a new approach.  
Microsurgery 17 (1996) 176 – 179

23. Duncan, M.J. Thomson, H.G. und Mancer, J.F.  
Free cartilage grafts teh role of perichondrium  
Plast Reconstr Surg 73 (1984) S. 916 – 921
24. Dunn, R.M. and Mancoll, J.  
Flap Models in der rat: a review and reappraisal  
Plast Reconstr Surg 90 (1992) S. 319 – 328
25. El-Khatib, H.A.  
Prefabricated temporalis fascia pedicled flaps for previously Skin- grafted contracted eye socket.  
Plast Reconstr Surg 106 (2000) 571 – 575
26. Erol, Ö. O.  
The transformation of free skin graft into a vascularized pedicled flap.  
Plast. Reconstr. Surg: 58 (1976) 470-475.
27. Erol, Ö. O. and Spira, M.  
New capillary bed formation with a surgically constructed arteriovenous fistula.  
Plast.Reconstr.Surg. 66 (1980) 109-115.
28. Erol, Ö. O., Spira, M.  
Secondary musculocutaneous flap.  
Plast. Reconst. Surg. 65 (1980) 277 – 282
29. Erol ÖÖ  
Prefabricated vertical myocutaneous flap of the nose in facially burned patients.  
Plast Reconstr Surg 96 (1995) 341 – 345
30. Esser, J.F.S.  
Epitheleinlage als konjunktivaler Ersatz.  
Klein. Monatsbl. Augenheilkunde 63 (1919) 374
31. Friederich H.C. und Gloor M.  
Experimentelle Untersuchungen zur Größenveränderun freier, autologer Vollhauttransplantate beim Menschen.  
Arch Derm Forsch 241 (1971) 56 – 64
32. Ganzer, H  
Die Kriegverletzungen des Gesichts und Gesichtsschädels.  
Leipzig, J.A. Barth 1943
33. Germann, G. Pelzer, M. und Sauerbier, M.  
Vorfabrizierte Lappenplastiken („Prefabricated flaps) Ein neues rekonstruktives Konzept.  
Orthopedie 27 (1998) 451 – 456
34. Geishauser, M.  
Präformierte Lappen  
In „Freie mikrovaskuläre und axiale gestielte Lappen“  
Geishauser, M. und Schwarz, M (Ed.)

Hans Huber Verlag Bern Gottingen Toronto Seattle, 1995. Seite 215 – 217

35. Grieshaber FA, Faust U.

Mechanical characteristics of biological soft tissue  
Biomed Tech (Berl).37 (1992) 278 – 286

36. Gubisch,W., Greulich, M. and Donath, K.

Experimental and clinical Study on the Vitality of orthotopic cartilage transplants  
Plast Reconstr Surg 95 (1995) 663 – 671

37. Gubisch, W., Greulich, M.

Zum Problem der Orbitarekonstruktion  
Klin. Mbl. Augenheilk. 197 (1990) 522 – 526

38. Gunalp I, Gunduz K, Duruk K.

Orbital exenteration: a review of 429 cases.  
Int. Ophthalmol. 19 (1995-96) 177 – 184.

39. Habal, M.B

Aesthetic considerations in the reconstruction of anophthalmic orbit.  
Asth. Plast. Surg. 11 (1987) 229 – 239

40. Hartung C. und Arnold G.

Histomechanische Eigenschaften peripherer Nerven.  
Nervenarzt 44 (1973) 80 – 84

41. Hickey, M.J., Wilson, I., Hurley, J. and Morrison, W.

Mode of vascularization of control and basic fibroblast growth factor- stimulated prefabricated skin flaps.  
Plast Reconstr Surg 101 (1998) 1296 – 1304

42. Hirasé, Y., Valauri, F.A., Buncke, H.J. and Newlin, L.Y.

Customized prefabricated neovascularized free flaps.  
Microsurgery 8 (1987) 208 - 218.

43. Hirasé, Y., Valauri, F.A. and Buncke, H.J.

Prefabricated Sensate Myocutaneous and Osteomyocutaneous Free Flaps: An Experimental Model. Preliminary Report  
Plast. Reconstr. Surg. 82 (1988) 440-444.

44. Hirase, Y., Valauri, F.A. and Buncke, H.J.

Neovascularized free fat flaps: an experimental model.  
J.Reconstr. Microsurg 4 (1988) 197 – 201

45. Hirasé, Y., Valauri, F.A. and Buncke, H.J.

Neovascularized Free Cutaneous Cartilage Flap Transfer with Microsurgical Anastomosis: An Experimental Model in the Rabbit.  
Ann.Plast. Surg. 21 (1988) 342-347.

46. Hirasé, Y., Valauri, F.A. and Buncke, H.J.

Creation of neovascularised free flaps using vein grafts as pedicles: a preliminary report on experimental models.  
Br. J. Pl. Surg. 42 (1989) 216-222.

47. Hoang N.T.

Die Neovaskularisation im präformierten Gewebelappen in Abhängigkeit vom arteriovenösen Blutfluß des implantierten Gefäßstieles.  
Med. Diss. TU München 1997

48. Holle J., Vinzenz, K., Würinger, E. Kullenkampff, K.J. and Saidi, M.

The prefabricated combined scapula flap for bony and soft-tissue reconstruction in maxillofacial defects- a new method.  
Plast Reconstr Surg 98 (1996) 542 – 552

49. Hollwich : Diskussionbemerkung zu Meyer,

Reconstructiones orbito-palpebrales par lambeau frontotemporal.  
Ophthalmologica 154 (1967) 26

50. Horl, H.W., Kloppel, M., Biemer, E.

Experimental study using porous, vascularizable polytetrafluoroethylene in preformed free flaps.  
Handchir. Mikrochir. Plast. Chir. 24 (1992) 243 – 249

51. Inoue, Y.

The angiosomes of the Forearm.  
Plast Rec Surg 98 (1996) 195 – 210

52. Itoh, Y. und Arai, K.

Nasal reconstruction with a thin free flap, prefabricated with a silicone sheet: case report  
J. Reconstr. Microsurgery 8 (1992) 359

53. Iwasawa M.

Accelerated maturation in prefabricated flaps by transforming growth factor-?: An experimental study in the rabbit.  
Ann Plast Surg 31 (1993) 72 – 75

54. Jackson, I.A. and Webster H.R.

Craniofacial Microsomia  
In "Pediatric Plastic Surgery"  
Beutz, M. (Ed),  
Appleton & Lange 1998 Seite 313 –337

55. Kaplan H.M. and Timmons E.H.

"The Rabbit"  
Academic Press Editorial, New York, San Francisco, London 1979

56. Khouri, R.K., Upton, J., Shaw, W.

Prefabrication of composite free flaps through staged microvascular transfer: an experimental and clinical study.  
Plast. Reconstr. Surg. 87 (1991) 108 – 115

57. Khouri, R.K., Upton, J., Shaw, W.  
Principles of flap prefabrication.  
Cli. Plast. Surg. 19 (1992) 763 –771
58. Khouri, R. K., Koudsi, B., Reddi, H.  
Tissue transformation into bone in vivo. A potential practical application.  
JAMA 266 (1991) 1953 – 1955
59. Klein-Nulend, J., Semeins, C.M., Mulder, J.W., Winters, H.A., Goei, S.W., Ooms, M.E.,  
Burger, E.H.  
Stimulation of cartilage differentiation by osteogenic protein-1 in cultures of human perichondrium.  
Tissue Eng. 4 (1998) 305 – 313
60. Ko CY and Shaw WW.  
Durability of prefabricated versus normal random flaps against a bacterial challenge.  
Plast Reconstr Surg 99 (1997):372-7
61. Kobus, K.  
Reconstructing the eyelids after exenteration and trauma.  
Eu J Plast Surg 24 (2002) 321 – 327.
62. Krastinova, D., Mihaylova M., Kelly, M.B.  
Surgical Management of the anophthalmic orbit, part 2: Post tumoral.  
Plast. Reconstr. Surg. 108 (2001) 827 – 837
63. Levin, P.S., Dutton J.J.  
A 20-year series of orbital exenteration.  
Am. J. Ophthalm. 112 (1991) 496 – 501
64. Levin, P.S., Ellis, D.S., Stewart, W.B. and Toth, B.A.  
Orbital exanteration. The Reconstructive Ladder.  
Ophthalmic Plast Reconstr. Surg. 7 (1991) 84 – 92
65. Levine JP, Bradley J, Turk AE, Ricci JL, Benedict JJ, Steiner G, Longaker MT, McCarthy JG.  
Bone morphogenetic protein promotes vascularization and osteoinduction in preformed hydroxyapatite in the rabbit.  
Ann Plast Surg. 39 (1997)158-168.
66. Li J.N. and Hu Y.  
A review of the experimental study and clinical application of prefabricated flap.  
Eur J Plast Surg 24 (2001) 271 – 274
67. Mc.Gregor, I.A. and Morgan, G.  
Axial and random pattern flaps.  
Br J Plast Surg 26 (1973) 202 – 213
68. Mc Farlane, R. N., Heagy, F.C., Radin, S., Aust, J.C., Wermuth R.E.

- A study of the delay phenomenon in experimental pedicle flaps.  
Plast. Reconstr. Surg. 35 (1965) 245 – 261
69. Maitz PK, Pribaz JJ, Hergueter CA  
Manipulating prefabricated flaps: an experimental study examining flap viability.  
Microsurgery 1994;15(9):624-9
70. Maitz PK, Pribaz JJ, Duffy FJ, Hergueter CA  
The value of the delay phenomenon in flap prefabrication: an experimental study in rabbits.  
Br. J. Plast. Surg. 47 (1994) 149 – 154
71. Maitz PK, Pribaz JJ, Hergueter CA  
Impact of tissue expansion on flap prefabrication: an experimental study in rabbits.  
Microsurgery 17 (1996) 35 – 40
72. Marques, A., Brenda, E., Magrin, J., Kowaski L., Andrew M.  
Critical analysis of methods of reconstruction of exenterated orbits.  
Br. J. Plast. Surg. 45 (1992) 523 – 528
73. Martinot Duquennoy, V., Leps, P., Schoofs, M., Patenotre, P. and Pellerin, P.  
The induced arteriovenous neovascularization of skin flaps: an experimental study.  
(In French)  
Ann. Chir. Plast. Esthét. 31 (1986) 291 – 295.
74. Mauriello, J.A., Han, H.K., Wolfe. R.  
Use of autogenous split- thickness dermal graft for reconstruction of lining of exenterated orbit.  
Am. J. Ophth. 100 (1985) 465-467
75. Maxwell, G.P., Stueber, K., Hoopes, J.E.  
A free latissimus dorsi myocutaneous flap: a case report.  
Plast. Reconstr. Surg. 62 (1978) 462 – 466
76. Maxwell, G.P., Manson, P.N., Hoopes, J.E.  
Experience with thirteen latissimus dorsi myocutaneous free flaps.  
Plast. Reconstr. Surg. 64 (1979) 1 – 8
77. Mc Gregor, I.A. and Morgan, G.  
Axial and rando pattern flaps  
Br. J. Plast. Surg. 26 (1973) 202 – 213
78. Mennig, H  
Rhinochirurgische Aufgaben in der Orbita.  
Arch. Oto-Rhino-Laryng. 207 (1974) 285 – 387
79. Meyer, H.J. Schmidt, W., Terrahe, K. und Schuß, U.  
Modifikation des mikrovaskulär reanastomosierten Latissimus –dorsi –Lappens zur Rekonstruktion nach erweiterter Oberkieferresektion.  
HNO 39 (1991) 218 – 223.

80. Meyer, R.  
Reconstruções orbito-palpebrales par lambeau frontotemporal.  
*Ophthalmologica* 154 (1967) 328 – 333
81. Marques, A., Brenda, E., Magrin, J., Kowaski L. and Andrew M.  
Critical analysis of methods of reconstruction of exenterated orbits.  
*Br.J.Plast.Surg.* 45 (1992) 523-528
82. Mennig, H  
Rhinochirurgische Aufgaben in der Orbita.  
*Arch. Oto-Rhino-Laryng.* 207 (1974) 285 – 387
83. Mohr, C., Esser, J.  
Orbital exenteration: surgical and reconstructive strategies.  
*Graefe`s Arch. Clin. Exp. Ophthalmol.* 235 (1997) 288 – 295
84. Morrison. W.A., Dvir, E., Doi, K., Hurley, J.V., Hickey, M. and O`brien, M.C.  
Prefabrication of thin transferable axial-pattern skin flaps: An experimental study in rabbits.  
*Br.J.Plast.Surg.* 43 (1990) 645 – 654.
85. Morrison. W.A., Penington, A.J., Kumta, S.K. and Callan P.  
Clinical applications and technical limitations of prefabricated flaps.  
*Plas Reconstr Surg* 99 (1997) 378 – 385.
86. Mouriaux, F., Martinot, V., Pellerin P., Patenotre, P., Rouland J.F., Constantinides, G.  
Survival after malignant tumors of the orbit and periorbit treated by exenteration.  
*Acta Ophthalm. Scand.* 77 (1999) 326 – 330
87. Muhlbauer, W., Olbrisch, R.R., Herndl, E. and Stock, W.  
Die Behandlug der Halskontraktur nach Verbrennung mit dem freien Unterarmklappen.  
*Chirurg* 52 (1981) Seite 635 – 637
88. Mustardé J.C.  
“Repair and reconstruction in the orbital region.”  
LivingstoneVerlag, Edinburgh/London, 1966
89. Naquin, H.A  
Orbital reconstruction, utilizing temproalis muscle.  
*Am. J. Ophth.* 41 (1956) 519 – 523
90. Nichter, L.S. and Haines, P.C.  
Arterialized venous perfusion of composite tissue.  
*Am J Surg.* 150 (1985) 191 – 196
91. Nerad, J.A., Carter, K.D., La Velle, W.E., fycler, A., Branemark, P.I.  
The Osseointegration Technique for the Rehabilitation of the exenterated orbit.  
*Arch. Ophthalmol.* 109 (1991) 1032 – 1038

92. Ocampo, C., Sepulveda, S., Prado, A. and De Carolis, V.  
Total reconstruction of lids and orbital cavity, clinical case .  
XXII Congreso Chileno de Cirugia, Pucón Chile 1995
93. Ocampo, C. and De Carolis, V.  
Experimental model in the rabbit: Reconstruction of lids and orbital cavity.  
III Congreso Chileno de Cirugía Plástica, Santiago Chile 8-11 Sept.1996
94. Ono H., Tamai, H., Yajima, H. Fukui, A., Inada, Y. and Mizumoto, S.  
Blood flow through prefabricated flaps- An experimental study in rabbits.  
Br. J. Plast. Surg. 46 (1993) 449 – 455.
95. Orticochea, M.  
A new method for total reconstruction of the nose: the ears as donor areas.  
Br. J. Plast. Surg. 24 (1971) 225 – 233
96. Peer L.A.  
Cell survival Theory versus replacement theory.  
Plast Reconstr Surg 16 (1955) 161 –168
97. Pirsig, W.  
Morphologic aspects of the injured nasal septum in children.  
Rhinology. 1979 Jun;17(2):65-75.
98. Pirsig, W. and Fischer, P.  
Behaviour of growing septal cartilage after autogenous transplantation into the retroauricular region.  
Laryngol Rhinol Otol 61 (1982) 115 – 119
99. Pelissier, Ph. und Baudet J.  
Vorfabrizierte Lappen  
In „Plastische Chirurgie Klinik und Praxis“  
Hrsg. Krupp, S.  
Ecomed Verlag Losebl. Ausg. 12. Erg. Lfg. 1999,  
Kapitel II – 11.4.2 seite 1 –7
100. Pribaz J.J., Fine, N.A.  
Prelamination: defining the prefabricated flap-a case report and review.  
Microsurgery 15 (1994) 618 – 623
101. Pribaz J.J., Fine N. A., Orgill D.P.  
Flap prefabrication in the head and neck: a 10-year experience.  
Plast. Reconstr. Surg. 103 (1999) 808 – 820
102. Pribaz J.J. and Fine, N.A.  
Prefabricated and prelaminated flaps for head and neck reconstruction.  
Clinics in Plast. Surg. 28 (2001) 261 – 272.
103. Putterman, A.M.  
Orbital Exenteration with Spontaneous Granulation.  
Arch. Ophthalmol. 104 (1986) 139 – 141



104. Rath, T., Millesi, G., Lang, S., Glaser, C. and Todoroff, B.  
Mucosal prelaminated flaps for physiological reconstruction of intraoral defects after tumour resection.  
Br. J. Plast. Surg. 50 (1997) 303 – 307
105. Reese, A.B., Jones, I.S.  
Exenteration of the orbit and repair by transplantation of the temporalis muscle.  
Am. J. Ophthalm. 51 (1961) 217 – 225
106. Rohner, D., Jaquier, C., Kunz, C., Bucher, P., Maas, H. and Hammer, B.  
Maxillofacial reconstruction with prefabricated osseous free flaps: a 3-year experience with 24 patients.  
Plast Reconstr Surg 112 (2003) 748 – 757
107. Rosen, H.M  
The extend trapezius musculocutaneous flap for cranio-orbital facial reconstruction.  
Plast. Reconstr. Surg. 75 (1985) 318 – 327
108. Schlenz I, Korak KJ, Kunstfeld R, Vinzenz K, Plenk H Jr, Holle J.  
The dermis-prelaminated scapula flap for reconstructions of the hard palate and the alveolar ridge: a clinical and histologic evaluation.  
Plast Reconstr Surg.108 (2001) 1519-1524; discussion 1525-6.
109. Schmid, E.  
Über neue Wege in der plastischen Chirurgie der Nase  
Beitr. Klein. Chir. 184 (1952) 385 – 412
110. Schuchardt K.  
Operationen im Gesicht und Kieferbereich, in Chirurgische Operationslehre  
Herausgegeben von Fischer A W, Gohrbandt E. und Sauerbruch F. /.  
Auflage 6 Bände Johann Ambrosius Barth Verlag, Leipzig, 1954 Seite 345 – 352
111. Shen Y.T.  
Vascular implantation into skin flap: experimental study and clinical application: a preliminary report.  
Plast Reconstr Surg. 68 (1981) 404 – 410.
112. Shen, Y.T.  
Microvascular transplantation of prefabricated free thigh flap.  
Plast Reconstr Surg.(letter) 69 (1982) 568.
113. Shen, Y.T.  
Experimental study of tissue graft vascularization by means of vascular implantation and subcutaneous burying.  
Plast. Reconstr. Surg. 73 (1984) 403-409
114. Schlenz, I., Korak, K.J., Kunstfeld, R., Vinzenz, K., Plenk, H. Jr and Holle, J.  
The dermis-prelaminated scapula flap for reconstructions of the hard palate and the alveolar ridge: a clinical and histologic evaluation  
Plast Reconstr Surg 108 (2001) 1519 – 1524

115. Shaw, W.W.  
Microvascular reconstruction of the nose.  
Clin Plast Surg 8 (1981) Seite 471 – 480
116. Shuller, D.E  
Latissimus dorsi myocutaneous flap for massive facial defects.  
Arch. Otolaryngol. 108 (1982) 414 – 417
117. Soutar, D.S., Scheker, L.R., Tanner, N.S. and Mc Gregor, I.A.  
The radia forearm flap: a versatile method for intra-oral reconstruction.  
Br. J. Plast. Surg. 36 (1983) 1 – 8
118. Spinelli, H.M. and Ali-Salaam, P.  
Reconstruction of the orbit  
Surgical oncology clinics of north america 6 (1997) 45 – 69
119. Stephenson, A.J., Griffiths, R.W. and La Hausse-Brown T.P.  
Patterns of contraction in human full thickness skin grafts  
Br. J. Plast.Surg. 53 (2000) 397 – 402
120. Stock, W., Muhlbauer, W. and Biemer, E.  
The neurovascular forearm island flap]  
Z Plast Chirurg 5 (1981) Seite 158 – 165
121. Stoll, D.A. and Furnas, D.W.  
The growth of cartilage transplants in baby rabbits.  
Plast Reconstr Surg 45 (1970) 356 – 359
122. Takato, T., Zuker, M. and Turley, C.B.  
Prefabrication of skin flaps using vein grafts: An experimental study in rabbits.  
Br. J. Plast. Surg. 44 (1991) 593 – 598.
123. Takato, T., Komuro, H. and Zuker, M.  
Prefabricated venous flaps: An experimental study in rabbits.  
Br. J. Plast. Surg. 46 (1993) 122 – 126.
124. Tanzer R.C.  
Secondary reconstruction of microtia.  
Plast Reconstr Surg 43 (1969) 345 – 350
125. Tark KC, Khouri RK, Shin KS, Shaw WW  
The fasciovascular pedicle for revascularization of other tissues.  
Ann Plast Surg 26 (1991) 149 – 155
126. Taylor, G.I., Corlett, R.J., Caddy, C.M., Zelt, R.G.  
An anatomic review of the delay phenomenon: II. Clinical applications.  
Plast. Reconstr. Surg. 89 (1992) 408
127. Terheyden, H., Warnke, P., Dunsche, A., Jepsen, S., Brenner, W., Palmie, S.,  
Toth, C. and Rueger, D.R.

Mandibular reconstruction with prefabricated vascularized bone grafts using recombinant human osteogenic protein-1: an experimental study in miniature pigs. Part II: transplantation.  
Int J Oral Maxillofac Surg 30 (2001) 469 – 478

128. Thomson H.  
Reconstruction of the orbit after radical exenteration.  
Plast. Reconstr. Surg. 45 (1970) 119 – 123

129. Urken, M.L., Buchbinder, D., Weinberg, H., Vickery, C., Sheiner, A., Parker, R., Schaefer, J., Som, P., Shapiro, A., Lawson, W. et al.  
Functional evaluation following microvascular oromandibular reconstruction of the oral cancer patient: a comparative study of reconstructed and non reconstructed patients.  
Laryngoscope 102 (1992) 725 – 726

130. Valauri, F.A., Hirasé, Y. and Buncke H.J.  
Prefabricated neovascularized free muscle flaps: pedicle variations  
J. Reconst. microsurgery 4 (1988) 203-207

131. Vineberg, A.M.  
Development of anastomosis between the coronary vessels and a transplanted internal mammary artery.  
Canadian Med. Assn. Jour, 55 (1946) 117 – 119

132. Van der Meulen J.C.P.  
The use of mucosa-lined flaps.  
Plast Reconstr Surg 70 (1982) 139

133. Van der Meulen J.C.P.  
Diskussionbemerkung zu Atabay, K. et al.  
One-Stage Reconstruction of Eye Socket and Eyelids in Orbital Exenteration Patients  
Plast Reconstr Surg 101 (1998) 1471 – 1472

134. Voy E.D.  
Vascularization and resorption of different supporting tissues by the greater omentum in the formation of compound microvascular transplants  
Handchir Mikrochir Plast Chir 17 Suppl (1985) 62 – 65

135. Walser, E.  
“Plastische Chirurgie am Auge”  
J. F. Bergmann Verlag, München, 1958 153 – 193

136. Walton, R.L., Brown, R.E., Zhang, I.  
Creation of vascularized alloplastic unit for composite reconstruction.  
Plast. Surg. Forum 56 (1987)

137. Walton, R.L., Brown, R.E.  
Tissue engineering of biomaterials for composite reconstruction: an experimental model.  
Ann. Plast. Surg. 30 (1993):105 – 110

138. Washio, Hirishi M.D.  
An intestinal conduit for free transplantation of other tissues.  
Plast. Reconst. Surg. 48 (1971) 48 – 51
139. Webster, J.P.  
Temporalis muscle transplants for defects following orbital exenteration.  
„*Transactions of the first international congress of Plastic Surgery.*“  
Williams & Wilkins Company, Baltimore, 1957
140. Wexler, M., Peledand, I. and Kaplan, H.  
Socket reconstruction using cross-arm flaps.  
Plast.Reconstr.Surg. 68 (1981) 18-21
141. Wheeler J.M.  
The Use of epidermic graft in plastic eye surgery.  
Int. Clin. 3 (1922) 292 – 302
142. Wilson, Y.T., Kumnta, S. Hickey, M.J., Hurley, J.V. and Morrison WA.  
Use of free Interpositional vein grafts as pedicles for prefabrication of skin flaps.  
Microsurgery 15 (1994) 717 – 721)
143. Wittbrodt, S.  
Die totale Orbitoplast.  
Klin. Mbl. Augenklinik, 175 (1979) 857 – 861
144. Wolff, K.D., Ervens, J. and Hoffmeister, B.  
Improvement of the radial forearm donor site by prefabrication of fascial- split-  
thickness skin grafts.  
Plast. Reconstr. Surg. 98 (1996) 358 – 362
145. Yajima H, Tamai S, Ishida H, Kisanuki O  
Prefabricated vascularized periosteal grafts using fascial flap transfers.  
J Reconstr Microsurg. 11 (1995) 201-205.
146. Yamamoto, Y., Minakawa, H., Sugihara, T., Shintomi, Y., Nohira, K., Yoshida,  
T., Igawa, H., Ohura, T.  
Facial reconstruction with free tissue transfer.  
Plast. Reconstr. Surg. 94 (1994) 483 – 489
147. Yanaga H. and Mori, S.  
Eyelids and eye socket reconstruction using the expanded forehead flap and scapha  
composite grafting.  
Plast Reconstr Surg 108 (2001) 8 – 16
148. Yang, G. and Yuzhi,G.  
Forearm free skin flap transplantation.  
Natl. Med. J. China 61 (1978) 139
149. Yap-Legaspi E.C. Nozaki M. And Takeuchi. M.

The contribution of perivascular tissue to the neovascularization of full thickness skin grafts (prefabricated flaps): An experimental study  
Br. J Plast. Surg. 48 (1995) 89 – 92.

150. Zhou, G., Teng, L., Chang, H.M., Jing, W.M., Xu, J., Li, S.K. and Zhuang, H.X.  
Free prepared composite forearm flap transfer for ear reconstruction: Three case reports. Microsurgery 15 (1994) 660 – 662

## VIII. ANHANG

### VIII. 1      **Tabelleverzeichnis**

<i>Tabelle 1</i>	<i>Ätiologien die zu einem komplexen Orbita-Defekt führen.....</i>	<i>6</i>
<i>Tabelle 2</i>	<i>Ziele der Rekonstruktion komplexer Orbitadefekte.....</i>	<i>7</i>
<i>Tabelle 3</i>	<i>Rekonstruktive Verfahren in der Orbitalregion.....</i>	<i>7</i>
<i>Tabelle 4</i>	<i>Versuchsreihe .....</i>	<i>12</i>
<i>Tabelle 5</i>	<i>Zeitverlauf des Experimentes in den Gruppen A1 und B1.....</i>	<i>14</i>
<i>Tabelle 6</i>	<i>Zeitverlauf des Experimentes in den Gruppen A2 und B2.....</i>	<i>15</i>
<i>Tabelle 7</i>	<i>Übersicht über die verwendeten Anästhetika .....</i>	<i>15</i>
<i>Tabelle 8</i>	<i>Übersicht über die Medikamente im Rahmen der postoperativen Therapie</i>	<i>28</i>
<i>Tabelle 9</i>	<i>Abstufungen zur Beurteilung der Vaskularisation des Lappens beim 2. OP Schritt.....</i>	<i>29</i>
<i>Tabelle 10</i>	<i>Abstufungen zur Beurteilung der Infektion und Wundheilungsstörungen. 29</i>	<i>29</i>
<i>Tabelle 11</i>	<i>Abstufungen zur Beurteilung des ästhetischen Ergebnisses.....</i>	<i>30</i>
<i>Tabelle 12</i>	<i>Übersicht über die Medikamente im Rahmen der Mikroangiographie..</i>	<i>33</i>
<i>Tabelle 13</i>	<i>Abstufungen zur Beurteilung des Prothesensitzes .....</i>	<i>34</i>
<i>Tabelle 14</i>	<i>Beurteilung der Vaskularisation des Lappens am 2. OP Schritt und am Ende des Versuches.....</i>	<i>44</i>
<i>Tabelle 15</i>	<i>Beurteilung der Infektion und Wundheilungsstörungen. ....</i>	<i>45</i>
<i>Tabelle 16</i>	<i>Beurteilung der ästhetischen Aussehen der Neorbita am Ende des Versuches.....</i>	<i>46</i>
<i>Tabelle 17</i>	<i>Mittelwerte des Gewichtes des Foto und der ursprünglichen präformierten Lappen.....</i>	<i>46</i>
<i>Tabelle 18</i>	<i>Einzelne Auswertungen der Planimetrie des Lappens (in Prozent zum ursprünglichen Lappen).....</i>	<i>47</i>
<i>Tabelle 19</i>	<i>Einzelne Auswertungen des Abstandes zwischen zwei tätowierten Punkten</i>	<i>48</i>
<i>Tabelle 20</i>	<i>Schrumpfungsmessung.....</i>	<i>48</i>
<i>Tabelle 21</i>	<i>Mittelwerte der Messung der Dicke der Hautschichten.....</i>	<i>49</i>
<i>Tabelle 22</i>	<i>Messung der Knorpelneubildung.....</i>	<i>54</i>
<i>Tabelle 23</i>	<i>Mittelwerte der Anzahl kontrastmittelsgefüllter Gefäße im Lappen durch angiographische Auswertung .....</i>	<i>57</i>
<i>Tabelle 24</i>	<i>Abstufungen zur Beurteilung des Prothesensitzes .....</i>	<i>58</i>
<i>Tabelle 25</i>	<i>Einzelne Auswertungen des E-Modul und der Spannung bei Kontrollgruppe (Präparat frisch).....</i>	<i>58</i>
<i>Tabelle 26</i>	<i>Einzelne Auswertungen des E-Modul und der Spannung bei der Kontrollgruppe (Präparat gefroren).....</i>	<i>59</i>
<i>Tabelle 27</i>	<i>Einzelne Auswertungen des E-Modul und der Spannung bei Gruppe A2 60</i>	<i>60</i>
<i>Tabelle 28</i>	<i>Einzelne Auswertungen des E-Modul und der Spannung bei Gruppe B2 61</i>	<i>61</i>
<i>Tabelle 29</i>	<i>Folgezustände nach orbitaler Chirurgie und Bestrahlung. ....</i>	<i>64</i>
<i>Tabelle 30</i>	<i>Vorteile der Präformation von Lappenplastiken.....</i>	<i>72</i>
<i>Tabelle 31</i>	<i>Charakteristiken der idealen Orbitarekonstruktion.....</i>	<i>90</i>

## VIII. 2      **Abbildungsverzeichnis**

Abbildung 1	29jährige Patientin nach ausgedehnter Exenteratio orbitae und Bestrahlung bei intraorbitalem Lymphom.....	6
Abbildung 2	Gruppe A1 u.A2 : Implantation der im Sinne eines arteriovenösen Shunts anastomosierten Gefäße. Gruppe B1 u. B2 : Präparation der inferioren epigastrischen Gefäße und Vollhauttransplantation.....	14
Abbildung 3	Präfabrikation der Innenauskleidung.....	17
Abbildung 4	Endständig im Sinne einer arteriovenösen Fistel anastomosierte Femoralgefäße.....	18
Abbildung 5	Prälamination des durch die oberflächlichen epigastrischen Gefäße versorgten Bauchlappens mittels Vollhauttransplantat.....	19
Abbildung 6	Prälaminiertes Bauchhautlappen.....	19
Abbildung 7	Taschenbildung bei den Gruppen A1 und A2: Innenauskleidung durch gestielten präfabrizierten Lappen.....	21
Abbildung 8	Verpflanzung der gebildeten Tasche.....	21
Abbildung 9	Innenauskleidung mit Gefäßstiel.....	22
Abbildung 10	Formung der Neoorbita durch Taschenbildung.....	22
Abbildung 11	Aus Ohrknorpel hergestelltes Tarsalskelett.....	23
Abbildung 12	Mikrochirurgische Transplantation zur Gegenseite (Gruppen A1 und B1)	24
Abbildung 13	Mikrochirurgische Transplantation zur Gegenseite (Gruppen A1 und B1): Freipräparation des Gefäßstiels bis zu den Femoralgefäßen (Rückseite)	25
Abbildung 14	Mikrochirurgische Transplantation zur Gegenseite (Gruppen A1 und B1): Mikroanastomose der Arterie.....	25
Abbildung 15	Mikrochirurgische Transplantation zur Gegenseite (Gruppen A1 und B1): Fertige Mikroanastomose der Arterie und Vene.....	26
Abbildung 16	Taschenbildung und Eröffnung der Neoorbita.....	27
Abbildung 17	Eröffnung der Neoorbita.....	27
Abbildung 18	Universalprüfmaschine Typ 1120 (Firma Zwick).....	35
Abbildung 19	Kontrollproben.....	35
Abbildung 20	Rekonstruierte Orbita und Lidapparat in der 8. Woche des Versuchs.	39
Abbildung 21	Rekonstruierte Orbita und Lidapparat (12. Woche). Die Augenprothese konnte eingesetzt werden und wird von der rekonstruierten Weichteiltasche in definierte Position gehalten.....	39
Abbildung 22	Augenhöhle in der Leiste des Kaninchens am Ende des Versuchs (12. Woche).	40
Abbildung 23	Augenhöhle nach der Angiographie (12. Woche).....	40
Abbildung 24	10. Woche des Versuchs. Einsetzen der Okularprothese.....	41
Abbildung 25	10. Woche des Versuchs. Entfernen der Okularprothese.....	41
Abbildung 26	Geöffneter Lappen mit Behaarung.....	42
Abbildung 27	Geöffneter Lappen, ohne Behaarung.....	42
Abbildung 28	Der Abstand der beiden Punkte wurde am Ende des Versuchs gemessen, um die Schrumpfung des Lappens zu evaluieren.....	43
Abbildung 29	Übersicht eines rekonstruierten Lides (Spitze).....	50
Abbildung 30	Übersicht eines rekonstruierten Lides im mikroskopischen Schnitt (Die Haut liegt an beiden Seiten des Knorpeltransplantates).....	50
Abbildung 31	Epithel der Innenauskleidung bei Gruppe A1.....	51
Abbildung 32	Epithel der Innenauskleidung bei Gruppe B1.....	51

Abbildung 33	Gefäßstiel bei Gruppe A1.....	52
Abbildung 34	Gefäßstiel bei Gruppe B1.....	52
Abbildung 35	Gefäßdarstellung nach der Injektion von Bariumsulfat.....	53
Abbildung 36	Knorpelneubildung wurde ebenfalls beobachtet. ....	53
Abbildung 37	Probeentnahme nach Rheomakrodex - Bariumsulfatsinfusion.....	54
Abbildung 38	Mikroangiographieübersicht der gesamten Konstruktion. Im Sagitalschnitt vaskularisiertes Netz in Verbindung mit dem Gefäßstiel. ....	55
Abbildung 39	Mikroangiographieübersicht der gesamten Konstruktion. Im Frontalschnitt vaskularisiertes Netz in Verbindung mit dem Gefäßstiel. ....	55
Abbildung 40	Beispiel von Mikroangiographiebilden in Gruppe A1.....	56
Abbildung 41	Beispiel von Mikroangiographiebilden in Gruppe B1.....	56
Abbildung 42	Elastizitätsmodul.....	62
Abbildung 43	Maximale Spannung .....	62



## **IX. DANKSAGUNG**

An dieser Stelle danke ich allen, die zur Fertigstellung dieser Dissertation und damit einem wichtigen Schritt in meiner beruflichen Entwicklung beigetragen haben.

Mein erster Dank gilt Herrn Prof. Dr. med. Edgar Biemer, Vorstand der Abteilung für Plastische und Wiederherstellungschirurgie am Klinikum rechts der Isar der Technischen Universität München, für die Möglichkeit diese Forschungsarbeit durchzuführen und für die großzügige und wohlwollende Unterstützung und die vielfältigen Anregungen.

Intensive fachliche Beratung und stetige freundschaftliche Hilfsbereitschaft verdanke ich meinem Betreuer Herrn PD Dr. med. Max Geishauser.

Finanzielle Unterstützung gewährte mir der Deutsche Akademische Außendienst (DAAD) und die Deutsche Forschungsgemeinschaft (DFG) und machte so meine wissenschaftliche Tätigkeit in München erst möglich.

Für die großzügige Bereitstellung der Labor- und Operationsräume und der Arbeitsmaterialien gilt mein besonderer Dank Herrn Prof. Dr. med. B. Gänsbacher, dem Leiter des Instituts für Experimentelle Chirurgie und ebenso Herrn Prof. Dr. med R. Gradinger, dem Leiter der Abteilung für Orthopädie und Sportorthopädie. Für die angiologischen Untersuchungen danke ich Herrn Prof. Dr. med. E. Rummeney stellvertretend für die Mitarbeiter des Instituts für Radiologie der Technischen Universität München.

Stellvertretend für die Ärzten, OP-Schwestern und Tierpfleger am Institut für Experimentelle Chirurgie und besonders auch für seine persönliche Beratung danke ich Herrn Prof. Dr. med. vet. G. Erhard. Großer Dank gilt auch Frau Dr. med. vet. Tania Imhoff und Frau Dr. med. Isabella Himsl für die Mitarbeit bei der Anästhesie der Versuchstiere und den Operationen.

Frau Dr. med vet Herfeld danke ich für die Vorbereitung der histologischen Präparate, sowie die Herstellung der histologischen Aufnahmen. Herrn PD Dr. ing. Dr. med. habil. O. Petrowicz danke ich für die statistische Beratung und Herrn Dipl.-Ing. S. Lehner für die technische Messungen.

Bedanken möchte ich mich bei meinem Kollegen in der Abteilung für Plastische und Wiederherstellungschirurgie am Klinikum rechts der Isar der Technischen Universität München, besonders Herrn Dr. med. M. Klöppel, Dr. med N. Hoang und Herrn Dr. med. A. Gohritz für ihre freundliche Hilfe.

Zum Schluß möchte ich mich noch namentlich bei meinen Freunden bedanken, die besonders zum Gelingen dieser Arbeit beigetragen habe: I. Blume, G Durán, C. Hupfe, Frau Dr. med. C. Dahlke und Herr Dr. med. J. Bahm.

Ohne das Verständnis, die Ermutigung, die Geduld und die mir auf verschiedenste Weise zuteil gewordene Unterstützung meiner Familie hätte ich meine Promotionsarbeit nicht erfolgreich abschließen können. Sie ist in Dankbarkeit Andre, Nicolás, Bastián und Bárbara gewidmet.