

**Abteilung für Plastische und Wiederherstellungschirurgie  
Klinikum rechts der Isar  
Technische Universität München  
(Univ.-Prof. Dr. E. Biemer)**

**Dreidimensionale Erfassung der  
Brustformveränderungen im Rahmen der  
Mammareduktionsplastik**

**Antonia Wöhl**

Vollständiger Abdruck der von der Fakultät für Medizin der Technischen Universität  
München zur Erlangung des akademischen Grades eines  
Doktors in Medizin  
genehmigten Dissertation.

Vorsitzender: Univ.-Prof. Dr. D. Neumeier  
Prüfer der Dissertation: 1. Univ.-Prof. Dr. E. Biemer  
2. Univ.-Prof. Dr. B. Schmalfeldt

Die Dissertation wurde am 29.11.2006 bei der Technischen Universität München  
eingereicht und durch die Fakultät für Medizin am 21.03.2007 angenommen.

## Inhaltsverzeichnis

<b>1</b>	<b>Einleitung</b>	<b>4</b>
1.1	Problematik	4
1.2	Erfassung der Brustform	7
1.2.1	Zweidimensionale Erfassung der weiblichen Brustform	8
1.2.2	Anthropomorphe Erfassung der weiblichen Brust	8
1.2.3	Dreidimensionale Erfassung der weiblichen Brustform	11
1.2.3.1	Volumenmessung der weiblichen Brust	11
1.2.3.1.1	Indirekte Methode zur Volumenbestimmung der Brust	11
1.2.3.1.2	Direkte Methode zur Volumenbestimmung der Brust	12
1.2.3.1.2.1	Wasserverdrängungsmethoden	12
1.2.3.1.2.2	Direkte Volumenmessung mittels verschiedener Apparaturen	15
1.2.3.1.2.3	Volumenmessung mittels Abdruckverfahren	15
1.2.3.2	Radiologische Erfassung der Brust	16
1.2.3.3	Erfassung der weiblichen Brustform mittels Oberflächen- Laserscanner	19
1.3	Ziele dieser Studie	21
<b>2</b>	<b>Material und Methodik</b>	<b>23</b>
2.1	Einflussfaktor: Platzierung der anatomischen Landmarks	24
2.2	Einflussfaktor: Anzahl der Laserscanner und Anzahl der Einzelaufnahmen	27
2.3	Einflussfaktor: Position des Laserscanners zum Modell	28
2.4	Präzision der Streckenmessungen am virtuellen dreidimensionalen Modell	30
2.5	Laserscanner-Aufnahmen an Probandinnen	31
2.6	Statistische Analyse	35

<b>3</b>	<b>Ergebnisse</b>	<b>36</b>
3.1	Effekt der Markierung der anatomischen Landmarks	37
3.2	Effekt der verwendeten Anzahl an Laserscannern und der Anzahl der Einzelaufnahmen	38
3.3	Effekt der Winkeleinstellung des Laserscanners zum Objekt	39
3.4	Präzision der Streckenmessungen im Vergleich mit manuell erhobenen Daten	41
3.5	Aufnahmen an Probandinnen	42
<b>4</b>	<b>Diskussion</b>	<b>44</b>
<b>5</b>	<b>Zusammenfassung</b>	<b>53</b>
<b>6</b>	<b>Literaturverzeichnis</b>	<b>55</b>
<b>7</b>	<b>Anhang</b>	<b>58</b>
7.1	Abbildungsverzeichnis	58
7.2	Tabellenverzeichnis	60
7.3	Abbildungen	61
	<b>Danksagung</b>	<b>71</b>
	<b>Curriculum Vitae</b>	<b>73</b>

# **1 Einleitung**

## **1.1 Problematik**

Die Oberfläche des menschlichen Körpers in seiner Komplexität korrekt darzustellen, stellt in der Medizin trotz großer technischer Fortschritte in den vergangenen Jahrzehnten noch immer eine große Herausforderung dar.

Betrachtet man die plastische Chirurgie und in diesem Zuge die Häufigkeit der Brustoperationen, die einen wesentlichen Anteil an den durchgeführten Operationen darstellen, gewinnt insbesondere die Möglichkeit zur akkuraten Erfassung der weiblichen Brustregion an Bedeutung. Gerade hier ist es sinnvoll, die komplexe Körperoberfläche der Brust möglichst detailgetreu wiedergeben zu können, um dadurch beispielsweise eine genauere und bessere Operationsplanung zu erreichen oder um fundierte Verlaufskontrollen durchführen zu können. Gerade die Brustchirurgie erfordert höchste Ansprüche an die plastische Chirurgie, da neben therapeutischen Erfolgen das ästhetische Resultat von größter Relevanz für die Patientin ist. Dieses Resultat ist nicht nur bei Brustrekonstruktionen, sondern auch bei Brustaugmentationen, Korrekturen von Brustasymmetrien und bei Brustreduktionen äußerst wichtig.

Die weibliche Brust besitzt eine in sich sehr komplexe Struktur, die sich aus vielen verschiedenen Parametern zusammensetzt. Diese Parameter ergeben sich zum einen aus der Brustform, beispielsweise kegel- oder tropfenförmig, sowie aus der Projektion der Brust und aus dem Brustvolumen, welches im Idealfall passend zur Basis auf der Thoraxwand und passend zur gesamten Oberkörperstatur ist. Zum anderen ist die Position der Mamille ein entscheidendes Kriterium, sowie in diesem Zuge auch das Fehlen oder Vorhandensein von Ptosis der Brust. Außerdem trägt sowohl die Position der einzelnen Brust auf der Thoraxwand als auch die Symmetrie zur Gegenseite zur gesamten Brustform bei.

Bei Operationen der weiblichen Brust müssen sämtliche dieser Faktoren berücksichtigt werden, um in jedem Fall ein der Körperstatur der Patientin angepasstes, symmetrisches und ästhetisch ansprechendes Resultat zu erzielen.

Bisher beruht der Erfolg einer Brustoperation neben manuellen Fähigkeiten ausschließlich auf der Fähigkeit des Chirurgen, die gesamte Brust visuell zu erfassen, auf seinem subjektiven Ermessen über die optimale Brust für die einzelne Patientin und auf seinen Erfahrungswerten in der Anwendung verschiedener Operationstechniken, die letztendlich zu dem gewünschten Ergebnis führen sollen.

Allerdings gibt es bisher kaum ein objektives Verfahren, um die Komplexität der weiblichen Brust vollkommen erfassen zu können und um ein mögliches postoperatives Ergebnis vorauszusagen.

Die bisherigen Möglichkeiten der Erfassung der weiblichen Brust bestehen in der zweidimensionalen Fotografie, in anthropomorphischen Messungen, in manueller dreidimensionaler Volumenmessung und in dreidimensionalen radiologischen Methoden wie zum Beispiel der Magnetresonanztomografie, der Computertomografie oder der Mammografie.

Dabei dienen Fotografien als Standard zur Erfassung der Brust, sowohl präoperativ zur Operationsplanung als auch postoperativ zur Verlaufskontrolle. Da aber Fotografien eine zweidimensionale Aufnahme darstellen, kommt es bei dieser Art der Erfassung zu Ungenauigkeiten in der räumlichen Wiedergabe der komplexen Brustregion, die nur durch eine dreidimensionale Informationswiedergabe vermieden werden können. Auch anthropomorphische Messungen werden meistens prä- und postoperativ durchgeführt, allerdings weisen sie erhebliche Mängel hinsichtlich ihrer Präzision auf [9] [16].

Eine ebenso relativ geringe Messpräzision weisen die dreidimensionalen Volumenmessungen mit verschiedenen Methoden der Wasserverdrängung nach dem Archimedes-Prinzip oder mit unterschiedlichen Abdruckverfahren auf. Zudem

sind diese Verfahren umständlich in der Handhabung, erfordern spezielle Apparaturen und sind zusätzlich unkomfortabel für die Patientin.

Die radiologischen Erfassungsmethoden hingegen sind nicht nur unangenehm für die Patientin, sondern sie weisen zusätzlich den Nachteil der radiologischen Strahlung auf, außerdem sind sie sowohl zeitaufwendig als auch kostenaufwendig. Ebenfalls nachteilig ist zudem die Aufnahmeposition, denn die weibliche Brust wird während der radiologischen Erfassung in einer unphysiologischen Form dargestellt, ein Beispiel hierfür ist die auf dem Bauch liegende Position der Patientin bei der Magnetresonanztomografie oder die Komprimierung der Brust bei der Mammografie.

Anlehnend an die Verwendung dreidimensionaler Erfassungsmethoden in anderen technischen Bereichen wurden in den vergangenen Jahren neue Methoden entwickelt, die es auch in der Medizin ermöglichen, Körperoberflächen auf nicht invasive Weise darzustellen. Die Anwendung dieser Systeme in der Medizin erscheint durchaus sinnvoll, da aus der dreidimensionalen Wiedergabe anatomischer Strukturen ein verbessertes räumliches Vorstellungsvermögen resultiert, welches wiederum die therapeutische Planung sowie die Operationsplanung optimieren kann.

Allerdings wirft hierbei insbesondere die Wiedergabe der Oberflächen von Weichteilgewebe zusätzliche Hindernisse auf. Denn hierbei reicht es nicht aus, ein komplexes Gebilde in allen Details wiederzugeben, sondern es besteht zusätzlich die Problematik, ein Objekt zu erfassen, welches sich permanent in seiner Form verändert. Eine klare Abgrenzung der weiblichen Brust zur übrigen Thoraxregion beispielsweise ist nicht einfach, da ihre Grenzen fließend in das umgebende Gewebe übergehen. Beim Menschen verändert schon die Inspiration oder alleine eine Positionsänderung des Körpers die Form seiner Oberfläche. Daher erfordert die Etablierung und die damit verbundene Standardisierung solcher dreidimensionalen Erfassungssysteme von Körperoberflächen in der Medizin weitere Untersuchungen, welche die Beschaffenheit des Menschen im Gegensatz zu den unbeweglichen industriellen Objekten berücksichtigen.

Die Optimierung des postoperativen Ergebnisses in Hinsicht auf die Brustreduktionsplastik bildet ein schon länger bestehendes Thema in der plastischen Chirurgie. Berg [1] entwickelte beispielsweise Indikatoren, welche die postoperative Qualität in der Mammareduktionsplastik anzeigen sollten, um eine objektive Evaluation des operativen Resultats zu erstellen und um somit unterschiedliche Operationstechniken miteinander vergleichen zu können.

Mit Hilfe einer dreidimensionalen Oberflächenerfassung im Bereich der weiblichen Brust könnten allerdings weitaus fundiertere Daten zu den einzelnen Brustparametern erhoben werden als es beispielsweise manuelle Messungen oder zweidimensionale Fotografien bisher vermögen. Daher erscheint es sinnvoll, diese neuen Erfassungssysteme in der plastischen Chirurgie zu evaluieren und ihre Anwendbarkeit in Bezug auf die Brustchirurgie und insbesondere auch auf die Mammareduktionsplastik zu untersuchen.

## **1.2 Erfassung der Brustform**

Bisher dienen verschiedene Verfahren der Darstellung der weiblichen Brust und der Dokumentation der operativen Verläufe. Standardmäßig verwendet wird dabei die Fotografie als zweidimensionales Verfahren, ebenso wie die anthropomorphischen Messungen der Brust. Daneben wird die radiologische Diagnostik in Form von Magnetresonanztomografie, Computertomografie oder Mammografie angewendet, wobei diese Verfahren vorwiegend therapeutischen Zwecken und weniger der visuellen und äußeren Erfassung der Brust dienen. Neben einer möglichen Volumenbestimmung der Brust aus radiologisch erhobenen Daten gibt es weitere Methoden, um das Volumen der Brust zu berechnen. Hierzu zählen beispielsweise die Wasserverdrängungsmethode nach dem Archimedes-Prinzip, die Anwendung von Abdruckverfahren mittels Gips oder Thermoplast oder auch die Anwendung von speziell für die weibliche Brust entwickelten Messapparaturen. Zudem besteht seit den letzten Jahren die Möglichkeit, eine dreidimensionale Aufnahme der Brust mit Hilfe verschiedener Scannersysteme zu erstellen, wobei diese Methoden bisher noch

nicht ausreichend untersucht worden sind und es immer noch viele Limitationen in ihrer Anwendung in der plastischen Chirurgie gibt.

### **1.2.1 Zweidimensionale Erfassung der weiblichen Brustform**

Die Fotografie als zweidimensionale Erfassungsmethode dient in der plastischen Chirurgie sowohl der präoperativen Planung einer Brustoperation als auch dem optischen Vergleich von prä- und postoperativem Erscheinungsbild der Brust. Allerdings kann die Fotografie aufgrund ihrer Zweidimensionalität die einzelnen Brustparameter keinesfalls exakt wiedergeben.

Die Fotografie gibt keine metrischen und keine räumlichen Informationen wieder. Das menschliche Gehirn kann sich zwar ein dreidimensionales Bild aus einer Fotografie selbst erstellen, jedoch kann nicht objektiv über Details bezüglich Streckenmessungen, Symmetrien oder Volumenverteilungen geurteilt werden. Es kommt bei der zweidimensionalen Fotografie zu einer eingeschränkten räumlichen Wiedergabe des Objekts, da keine räumlichen Vektoren berücksichtigt werden. Daher ist die Fotografie zwar eine hilfreiche Quelle für eine grobe Operationsplanung und eine grobe postoperative Verlaufskontrolle, aber als zweidimensionale Technik muss die Fotografie in Hinsicht auf eine exakte Wiedergabe der weiblichen Brustform und in Hinsicht auf eine fundierte und qualitativ hochwertige Verlaufskontrolle von Brustoperationen als nicht optimal betrachtet werden.

### **1.2.2 Anthropomorphische Erfassung der weiblichen Brust**

Mehrere Studien haben sich in den vergangenen 50 Jahren bemüht, durch anthropomorphische Vermessungen der weiblichen Brust Normalwerte für diese Körperregion zu erhalten. Dabei sind sogenannte Landmarks benannt worden, welche bestimmte Fixpunkte der Brust und der Thoraxwand darstellen.

Die Anwendung anthropomorphischer Messungen der weiblichen Brust führte Penn [24] 1955 ein und nutzte die dabei entstehenden Landmarks für die Beurteilung von

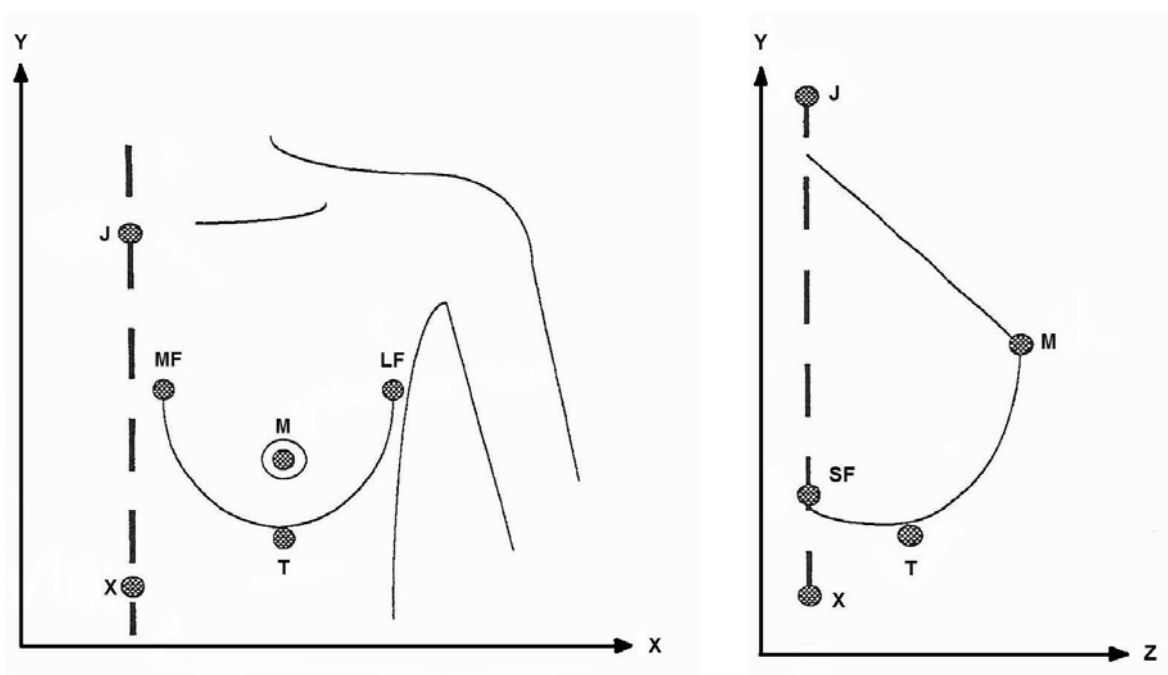


unterschiedlichen Operationstechniken der Mammareduktionsplastik. Er bezog sich bei seiner Untersuchung ausschließlich auf 20 Probandinnen mit „ästhetisch perfekter“ Brust, um hierdurch Optimalmaße für ein postoperatives Resultat bei Mammareduktionsplastiken zu erzielen.

Die Erhebung von Normalwerten für die Brustregion griff Smith [27] auf, indem er anthropomorphe Messungen an 55 Teilnehmerinnen durchführte. Diese Studie war im Gegensatz zur Studie von Penn nicht zielgerichtet auf bestimmte Kriterien hinsichtlich Form, Größe oder Symmetrie der Brust begrenzt, sondern die Probandinnen wurden durch einen Zeitungsaufruf für dieses Projekt gewonnen. Sie sind daher ohne Einschränkungen bezüglich ihrer Brustform und Brustgröße ausgewählt worden, damit sie absichtlich nicht nach dem Aspekt der „ästhetisch perfekten“ Brust in die Untersuchung einbezogen wurden. In dieser Studie wurden lineare Messungen der Brust und der Mamillenposition durchgeführt, und zwar in Abhängigkeit zu Fixpunkten an der Thoraxwand. Gemessen wurde hierbei in stehender Position der Probandinnen die Strecke zwischen lateralem Rand der Submammarfalte und Mamille, zwischen Axillarfalte und Mamille, zwischen Mamille und Mittellinie des Oberkörpers, durch Jugulum und Xiphoid verlaufend, des weiteren die Strecke zwischen Mamille und kaudalem Rand der Submammarfalte, zwischen Submammarfalte und tiefstem Punkt der Brust und schließlich der Abstand der beiden Mamillen zueinander. Hierbei sei zu erwähnen, dass Smith im Gegensatz zu Penn [24] diese Streckenmessungen im Millimeterbereich durchführte.

Westreich [32] stellte später eine Standardisierung der Brustparameter zur anthropomorphen Messung der weiblichen Brust auf, indem er die Brust von 50 Probandinnen ohne Ptosis und ohne Indikation zu jeglicher Art von Operation vermaß. Hierbei legte er Wert auf exakte Bestimmung und Lokalisation der Brustparameter, damit diese akkurat erfasst werden konnten und ebenfalls reproduzierbar waren. Er vermaß die Teilnehmerinnen in stehender Position und rundete die Messergebnisse wie auch Penn [24] auf halbe Zentimeter auf.

Brown [4] ergänzte 1999 die beschriebenen Untersuchungen zur Anthropomorphie der Brust durch eine weitere Studie, in der er 60 Probandinnen mit ähnlichen Streckenmessungen der Brust und Thoraxwand wie Smith [27] und Westreich [32] erfasste, wobei er die Teilnehmerinnen in sitzender Position untersuchte. Auch Brown schloss sich hinsichtlich der Genauigkeit der Datenerhebung der Methode von Penn [24] und Westreich [32] an, indem er die linearen Brustabmessungen im Bereich von halben Zentimetern und nicht im Millimeterbereich angab. Seine Untersuchung unterschied sich hauptsächlich durch die Auswahl der Teilnehmerinnen von den vorhergegangenen Studien, sie sollte eher den Durchschnitt der Brustform anstelle der perfekten Brust darstellen. Zusätzlich evaluierte er durch seine Untersuchung Einflussfaktoren, welche die Messungen der Brust beeinflussen, nämlich Alter, Größe und Gewicht der Probandinnen.



**Abb. 1**

Anthropomorphe Landmarks der weiblichen Brust, modifiziert nach Brown [4]

J – Jugulum, X – Xiphoid, M – Mamille, T – tiefster Punkt der Brust, MF – medialer Rand der Submammarfalte, LF – lateraler Rand der Submammarfalte, SF – Submammarfalte

### **1.2.3 Dreidimensionale Erfassung der weiblichen Brustform**

#### **1.2.3.1 Volumenmessung der weiblichen Brust**

Mehrere Studien zeigten in der Vergangenheit Möglichkeiten zur Volumenmessung der weiblichen Brust auf, wobei sich im Wesentlichen zwischen direkten und indirekten Methoden unterscheiden lässt.

##### **1.2.3.1.1 Indirekte Methode zur Volumenbestimmung der Brust**

Bei der indirekten Methode werden die oben erwähnten anthropomorphischen Vermessungen genutzt, um daraus das Brustvolumen zu bestimmen.

Westreich [32] erstellte eine Formel zur Volumenberechnung aus vier seiner Untersuchung zufolge relevanten Parametern, die er durch lineare Streckenvermessungen der Brust erhob. Von diesen vier Parametern stellten sich in dieser Studie insbesondere die Strecke vom Jugulum zur Mamille und der Abstand der beiden Mamillen zueinander als entscheidende Merkmale für die Volumenberechnung heraus.

Qiao [25] vermaß die Anatomie der Brust von 125 jungen chinesischen Frauen mit nicht näher von ihm erläuterten normalem Körperbau. Aus seinen Ergebnissen erstellte er eine Formel, aus der man das Volumen der Brust kalkulieren sollte. Die Variablen hierbei waren sowohl die Projektion der Brust als auch die Summe der Strecken von der Mamille zum medialen Rand der Submammarfalte, von der Mamille zum lateralen Rand der Submammarfalte und von der Mamille zum kaudalen Rand der Submammarfalte. Weiterhin leitete er mehrere lineare Gleichungen zur Volumenberechnung der weiblichen Brust ab, in denen er die Faktoren Größe und Gewicht einfließen ließ, wobei er zwei verschiedene Formeln für normales Gewicht und für Übergewicht aufsetzte.

Sowohl in einer retrospektiven als auch in einer prospektiven Studie zeigte Brown [3] im Jahr 2000, dass man durch lineare Messungen von nur wenigen Strecken auf der weiblichen Brust ebenfalls das Volumen bestimmen konnte. Ausgehend von der frontalen und von der lateralen Ansicht der Brust betrachtete er die Brust als zwei Hälften einer Ellipse und erstellte unter diesem Aspekt eine Formel zur Volumenberechnung. Die Daten waren entweder mit Hilfe einer Fotografie oder durch direkte anthropomorphe Messungen zu erheben.

Eine andere Art der indirekten Volumenbestimmung der Brust präsentierte Laughry [18] [19], indem er eine Messung mittels biostereometrischer Analyse erhob. Er führte seine Studie an insgesamt knapp 600 Probandinnen durch und benutzte dabei die Fotografien von zwei parallel geschalteten Kameras. Seine Probandinnen lagen hierbei auf dem Bauch und wurden von unten fotografiert. Die Brust wurde demnach in der gleichen Position wie bei einer Magnetresonanztomografie aufgenommen. Anschließend wurden die erfassten Daten der Stereofotografien durch mathematische Softwareprogramme analysiert, basierend auf der Reduzierung bestimmter den Fotografien entnommener Koordinaten.

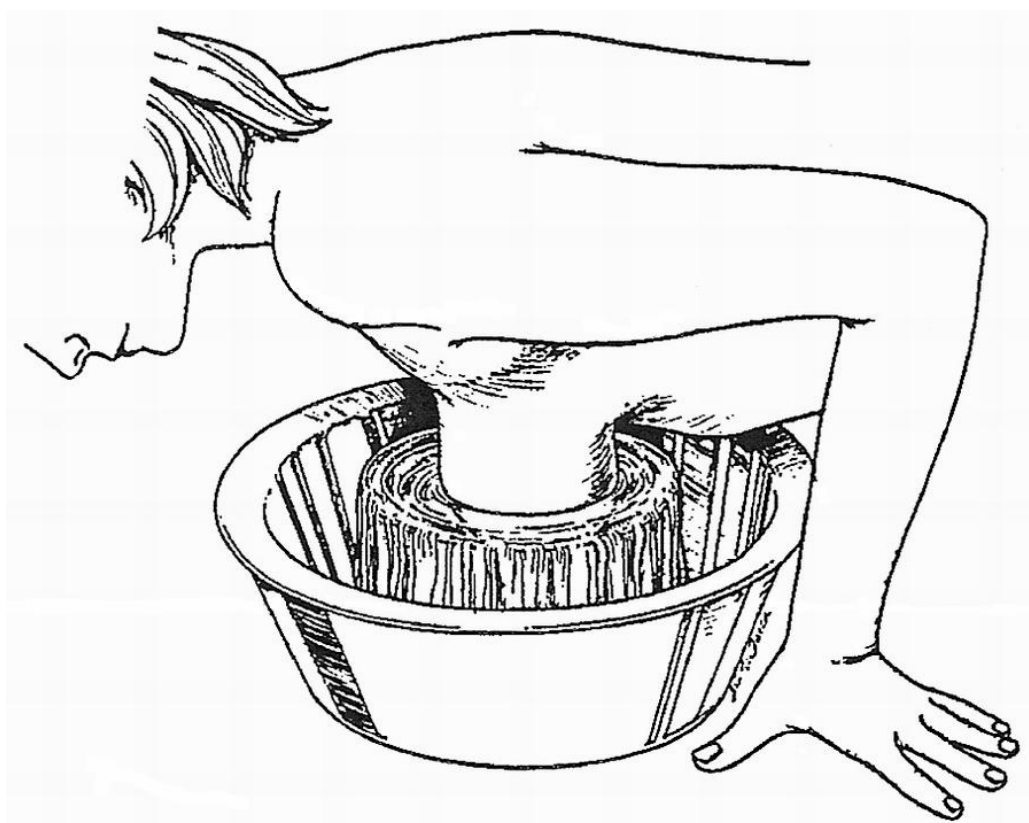#### **1.2.3.1.2 Direkte Methode zur Volumenbestimmung der Brust**

Die direkte Methode zur Volumenbestimmung der Brust ist bereits mehrfach in der medizinischen Literatur beschrieben worden. Zu diesen Verfahren gehörten im Wesentlichen verschiedene Arten der Wasserverdrängungsmethode, der Volumenbestimmung mittels bestimmter Apparaturen und unterschiedliche Arten des Gipsabdrucks.

##### **1.2.3.1.2.1 Wasserverdrängungsmethoden**

Eine Methode der Volumenmessung der Brust durch die Methode der Wasserverdrängung ist beispielsweise von Bouman [2] beschrieben worden. Er nutzte ein Zylinderglas mit einem etwas größeren Durchmesser als die Fläche der Brustbasis, in welches die Brust von oben eingetaucht wurde. Anschließend

bestimmte er durch Auffüllen des Glases das verdrängte Wasservolumen, welches dem Brustvolumen entsprechen musste. Dieses Verfahren beruhte auf dem Prinzip von Archimedes, einem physikalischen Gesetz der Auftriebskraft, welches ebenfalls von Schultz [26] verwendet wurde. Er entwickelte Boumans Methode der Volumenmessung der Brust weiter und verwendete es insbesondere zur Erfassung von Brustasymmetrie seiner Patientinnen.



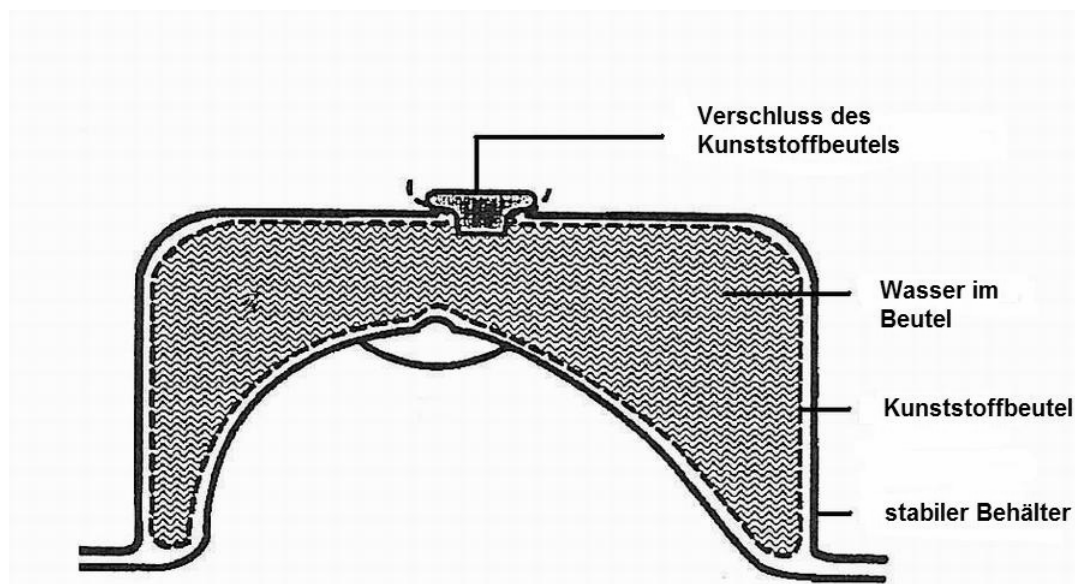
**Abb. 2**

Volumenmessung der weiblichen Brust mittels Wasserverdrängungsmethode,  
modifiziert nach Schultz [26]

Auch Tegtmeier [28] entwarf schon 1978 ein einfach zu nutzendes Mammometer, das auf dem Prinzip der Wasserverdrängung beruhte. Im Gegensatz zu Bouman bestand seine Apparatur aus einem biegsamen Aufsatz, auf welchem ein mit Wasser

gefüllter Zylinder platziert war. An diesem konnte man das verdrängte Volumen bei Aufsetzen des Mammometers auf die Brust der liegenden Patientin ablesen.

Da bei den Wasserverdrängungsmethoden von Bouman [2] und Schultz [26] die Patientin bestimmte, wie weit sie sich in den mit Wasser gefüllten Zylinder vorbeugte, zweifelte Tezel [29] die Genauigkeit dieser Messung an. Er zeigte daher ähnlich wie Tegtmeier [28] eine Variante dieses Verfahrens auf, in der ein Behälter über der Brust der liegenden Patientin platziert wurde. In dem Zwischenraum zwischen Brust und Behälter wurde ein Kunststoffbeutel eingelegt, der anschließend mit Wasser zu füllen war. Somit präsentierte Tezel wie schon seine Kollegen zuvor eine sehr einfache Messmethode, die weder aufwändige Apparaturen erforderte noch kostenaufwändig war und die außerdem schnell und einfach durchzuführen war. Der Nachteil Tezels Methode lag allerdings darin, dass sie in der Praxis bei einer hypertrophen Brust kaum anzuwenden erschien, da es sich alleine aufgrund der größeren Brustbasis als schwierig erweisen hätte, den Zylinder unter Einhaltung der konkreten Brustabgrenzungen korrekt zu platzieren.



**Abb. 3**

Volumenmessung der weiblichen Brust mittels Wasserverdrängungsmethode,  
modifiziert nach Tezel [29]

### **1.2.3.1.2.2 Direkte Volumenmessung mittels verschiedener Apparaturen**

Kirianoff [14] nutzte zur Planung von Mammaaugmentationen einen Büstenhalter, in den mit Wasser füllbare Implantate eingearbeitet waren, so dass er hierdurch die benötigte Implantatgröße subjektiv nach äußerem Erscheinungsbild abschätzen konnte. Durch dieses System war die Methode allerdings nicht für die Planung von Mammareduktionsplastiken anwendbar.

In der Absicht, ein simples und klinisch realistisch anwendbares Verfahren zu entwickeln, demonstrierte Grossman [11] 1980 einen kegelförmigen und anpassungsfähigen Aufsatz, eine Art Schablone, die auf die Brust aufgesetzt wurde und auf dessen Außenseite man das Volumen der Brust ablesen konnte. Dieses Verfahren war kostengünstig, konnte auch intraoperativ genutzt werden und lieferte dabei ein relativ genaues Ergebnis im Vergleich zu den sonst sehr umständlichen Methoden zur Volumenbestimmung der Brust. Aber wie Palin [23] zeigte, konnten auch mit dieser Methode nicht alle Brustformen erfasst werden. Bei einer hypertrophen Brust war die Grossman-Schablone nicht mehr anwendbar, und auch bei einer Kapsel fibrose wurde das Volumen aufgrund der fehlenden Flexibilität des Brustgewebes zu groß gemessen.

### **1.2.3.1.2.3 Volumenmessung mittels Abdruckverfahren**

Nach mehreren vorangegangenen Studien zur Bestimmung des Brustvolumens mittels eines Gipsabdrucks, befasste sich Campaigne [6] mit der Reproduzierbarkeit eines solchen Verfahrens. Er führte eine Studie mit 47 Frauen durch, an denen er sowohl in stehender als auch in liegender Position der Probandinnen einen schnell trocknenden Gipsabdruck jeder einzelnen Brust anfertigte, welche dann mit Sand von bekannter Dichte gefüllt wurden. Anschließend wiederholte er diese Untersuchungen, um die Reliabilität dieser Methode zu prüfen.

Mit Hilfe von Thermoplast-Schienen präsentierte Edsander-Nord [8] an 20 Frauen eine weitere Methode, um auf eine einfache Art und Weise einen Abdruck der

weiblichen Brust zu erstellen. Die Abdrücke wurden an 20 Frauen je zweimal durchgeführt und anschließend je dreimal mit Wasser gefüllt, um das Brustvolumen zu bestimmen.

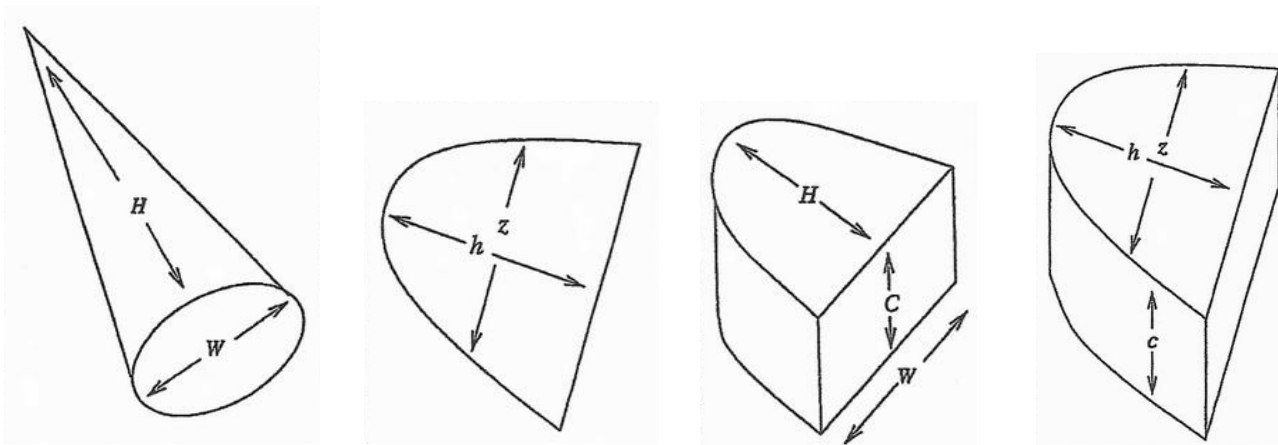
### **1.2.3.2 Radiologische Erfassung der Brust**

Die radiologischen Darstellungsmöglichkeiten der weiblichen Brust belaufen sich neben der Sonografie und der Computertomografie im Wesentlichen auf die Mammografie und die Magnetresonanztomografie. In der Vergangenheit befassten sich bereits einige Studien mit der Fragestellung, inwieweit radiologische Untersuchungen sowohl präoperativ als auch postoperativ bei jeglicher Art von Brustoperationen von Nutzen sein könnten.

Kallen [13] zeigte vor zwanzig Jahren in einer Studie an 273 Frauen, dass eine Mammografie vor Mammareduktionsplastiken durchaus sinnvoll sei, da gerade bei einer sehr großen Brust ein malignes Geschehen übersehen werden könne. Allerdings betraf dies den therapeutischen Aspekt im Rahmen von Mammareduktionsplastiken und nicht den Aspekt der korrekten Erfassung der oberflächlichen Brustform.

Die Mammografie nutzte auch Kalbhen [12] in seiner 1999 präsentierten retrospektiven Studie. Er beabsichtigte, die Genauigkeit von Volumenmessungen anhand einer Mammografie zu beurteilen, indem er an den Mammografieaufnahmen von 32 Brustregionen das Brustvolumen mit Hilfe unterschiedlicher algebraischer Formeln und computergestützter Algorithmen berechnete. Anschließend verglich er das berechnete Volumen mit den Volumina, die in den Operationsberichten beschrieben waren. Die aus den Mammografiedaten errechneten Volumina der Brust beruhen auf Berechnungen von dreidimensionalen Körpern wie beispielsweise auf der Volumenbestimmung eines Kegels oder einer Ellipse. Dabei basieren die Variablen für die von Kalbhen verwendeten algebraischen Formeln im Wesentlichen auf Höhe, Breite und Tiefe der in der Mammografie dargestellten Brust, wobei jeweils sowohl die mediolaterale als auch die kraniokaudale Position erfasst wurde.





**Abb. 4**

Geometrische Volumenberechnung der weiblichen Brust aus Mammografiedatensätzen, modifiziert nach Kalbhen [12]

Neben der Mammografie kommt außerdem der Magnetresonanztomografie eine wichtige Rolle in der Darstellung der weiblichen Brust zu. Während die Magnetresonanztomografie wie auch die Mammografie beispielsweise im Falle von Brustrekonstruktionen aufgrund diagnostischer Zwecke angewendet wird, haben diese Verfahren zur präoperativen Diagnostik oder Planung von anderen Brustoperationen wie Mammaaugmentationen oder Mammareduktionsplastiken schon alleine wegen des sehr intensiven Zeit- und Kostenaufwands kaum eine Bedeutung.

Wie sich aber bereits in Kalbhens Studie abzeichnete, befassten sich in den vergangenen Jahren mehrere Studien damit, zweidimensional erhobene Daten aus einer radiologischen Untersuchung wie zum Beispiel der Magnetresonanztomografie besser klinisch nutzen zu können. Hierzu dienten verschiedene Computersoftwaresysteme, durch deren Hilfe es möglich war, die zweidimensional

gewonnenen Daten in einen dreidimensionalen Kontext zu stellen, um für den Betrachter eine dreidimensionale Darstellung zu erstellen und somit eine verbesserte Therapieplanung schaffen zu können.

Die Thematik der dreidimensionalen Darstellung als Ergänzung zur zweidimensionalen Wiedergabe des menschlichen Körpers im Allgemeinen beschäftigte zuvor schon Wallis [31], der 1991 eine Analyse der technischen Hintergründe einer dreidimensionalen Bildgebung veröffentlichte. Umfassend erläuterte er die Mechanismen der dreidimensionalen Erfassung durch moderne Computersysteme und stellte in diesem Zuge sowohl die Vorzüge als auch die Nachteile der dreidimensionalen Erfassung in radiologischer Bildgebung dar.

Wallis kam zu dem Ergebnis, dass dreidimensionale Darstellungen des Körpers in der Medizin mit Hilfe moderner Computersoftware die Nutzung von radiologisch erhobenen Daten optimieren könnten. Die Dreidimensionalität erleichtere die Informationsübertragung wichtiger Strukturdetails an den Arzt, insbesondere für den Chirurgen, der sich im Gegensatz zum Radiologen nicht permanent mit Schichtaufnahmen einer Tomografie auseinandersetzt. Durch die akkuratere dreidimensionale Bildgebung der radiologischen Daten könne anschließend die Planung der jeweils notwendigen Therapie optimiert werden.

Mit diesem Hintergrund untersuchte Mineyev [20] 68 Patientinnen und nutzte die Magnetresonanztomografie der Brust für die Fragestellung, inwieweit sich Volumenveränderungen von Gel-Implantaten nach Mammaaugmentation diagnostisch nachweisen lassen.

Eine bessere Nutzung der Datensätze einer Magnetresonanztomografie versuchte auch Daniel [7] zu erreichen. Die gängigen Bearbeitungsprogramme erstellten zwar bereits aus den einzelnen Schichtaufnahmen einer Magnetresonanztomografie ein dreidimensionales Abbild der Brust, aber Daniel erweiterte diese Technik durch die Verwendung von weiterentwickelter Computersoftware. Mit Hilfe dieses Programms konnte er die Genauigkeit einzelner Daten aus der Magnetresonanztomografie

optimieren und somit für die einzelnen Patientinnen die jeweils wichtigen Aspekte einer radiologischen Aufnahme anschaulicher darstellen. Das Ziel dieser akkurateren Bruststrukturdarstellung war es, eine fundierte präoperative Planung gestalten zu können wie sie beispielsweise zur besseren Lokalisation eines Tumors vor einer Mastektomie wünschenswert wäre.

### **1.2.3.3 Erfassung der weiblichen Brustform mittels Oberflächen-Laserscanner**

Die radiologischen Bildgebungsverfahren haben zwar die Möglichkeit, zweidimensional erhobene Daten in ein dreidimensionales Bild für den Betrachter umzuwandeln, jedoch werden hierbei die Daten nicht dreidimensional erhoben. Dies bedeutet, dass die Komplexität eines Körpers, insbesondere wenn man die weibliche Brust betrachtet, nur bedingt wiedergegeben werden kann, da das dreidimensionale Objekt erst in ein zweidimensionales und anschließend wieder in ein dreidimensionales Objekt überführt wird. Diese Abbildung kann aufgrund der zweidimensionalen Zwischenstufe kein korrektes Abbild des Originals sein.

Aus diesem Grund begann man in den letzten Jahren, Oberflächen-Laserscanner in der Medizin auszuprobieren, um dadurch eine äußere Körperstruktur auf eine dreidimensionale Art und Weise exakt erfassen zu können. Diese Scannersysteme wurden zuvor bereits in der Industrie wie zum Beispiel in der Automobilindustrie erfolgreich verwendet, wo sie allerdings nur der Wiedergabe rigider Objekte dienen. Die dreidimensionale Aufnahme eines solchen Oberflächen-Laserscanners entsteht dadurch, dass die Laserstrahlen auf ein belichtetes Objekt, beispielsweise auf einen Menschen, treffen und die reflektierten Wellenlängen anschließend von dem an diese Kamera angeschlossenen Computer analysiert werden. Durch die klare Definierung eines jeden Punktes auf der Körperoberfläche durch drei räumliche Vektoren kann hiermit eine Oberfläche akkurat und objektiv evaluiert werden. Die Anwendung dieser Methode in der Medizin besitzt zudem den Vorteil, dass sie im Gegensatz zu radiologischen Verfahren nicht invasiv ist und somit klinisch bedenkenlos und unproblematisch angewendet werden kann.

Zunächst wurden verschiedene dreidimensionale Laserscanner-Systeme im Bereich des Gesichts verwendet, wobei hier auf die korrekte Erfassung von anthropomorphischen Merkmalen im Gesicht Wert gelegt wurde. Auf diesem Gebiet prüften Vannier [30] und Kohn [15] in einigen Untersuchungen die Validität und Reliabilität unterschiedlicher Scannersysteme wie beispielsweise des Laser Moiré Systems, der Holographie, oder des Cencit Imaging Systems. Ihre Resultate ergaben, dass zwar die technischen Apparaturen sehr präzise Ergebnisse lieferten, dass aber der menschliche Faktor immer noch Limitationen in der Anwendung dieser Systeme bewirkte, nämlich hauptsächlich begründet in der Platzierung der Landmarks am zu untersuchenden Gesicht.

Aufgrund der erfolgreichen Anwendung der dreidimensionalen Erfassungsmethoden mittels Laserscanner im Gesichtsbereich beschäftigten sich in den folgenden Jahren weitere Studien mit dem klinischen Verwendungsgrad dieser Scanner im Bereich der weiblichen Brust. Nicht nur die Anthropomorphie sondern auch das Volumen der Brust sollte evaluiert werden, um somit eine objektive Aussage über die gesamte Brustform mit all ihren Parametern erhalten zu können.

Galdino [10] veröffentlichte im Jahr 2002 eine Studie, in der er einen Streifenlichtprojektor verwendete, ein ebenfalls dreidimensionales Verfahren zur Erfassung der Körperoberfläche. Mit dem Ziel eine präoperative Planung, eine postoperative Verlaufskontrolle und eine objektive Beurteilung des operativen Resultats zu ermöglichen, wendete er das dreidimensionale Aufnahmesystem zur Erfassung der Brust in verschiedenen Fällen von Operationsindikationen an insgesamt 97 Patientinnen an. Dabei führte er neben der dreidimensionalen Aufnahme an jeder Patientin auch eine anthropomorphe Messung der Brust durch und berechnete mit Hilfe der verwendeten Software außerdem auf eine nicht näher erläuterte Art und Weise das Brustvolumen. Galdino kam zu dem Ergebnis, dass man zwar auch bei einer sehr großen Brust den Streifenlichtprojektor nutzen konnte, ebenso wie bei einer ptotischen Brust, dass aber hierbei nur einige Aspekte korrekt beurteilt werden konnten, zum Beispiel der Grad der Asymmetrie oder die

Brustform hinsichtlich einer präoperativen Planung. Insbesondere bei der Volumenberechnung einer stark ptotischen Brust zeigten sich allerdings Limitationen einer korrekten Wiedergabe der untersuchten Brustregion.

An diese Studie von Galdino [10] anlehnend untersuchte Nahabedian [21] die klinische Anwendung des Genex Rainbow 3D Streifenlichtprojektors in der präoperativen Planung und der postoperativen Verlaufskontrolle an 33 Patientinnen mit der Indikation zu einer Brustrekonstruktion. Er kam zu dem Schluss, dass die dreidimensionale Bildgebung durch einen Streifenlichtprojektor selektiv genutzt werden sollte, da in seiner Studie keine signifikanten Unterschiede in den postoperativen Resultaten zwischen Patientinnen mit dreidimensionaler und Patientinnen ohne dreidimensionale Erfassung hervortraten.

Einen Oberflächen-Laserscanner vom Typ Minolta VI-700 verwendete Onesti [22], um 73 Patientinnen mit diagnostizierter Brustasymmetrie prä- und postoperativ zu erfassen. Er führte an allen Patientinnen sowohl eine Sonografie, Mammografie und digitale Fotoaufnahmen als auch anthropomorphische Messungen der Brust durch. In Onestis Ergebnissen finden sich allerdings keine exakten Aussagen zu Limitationen des Erfassungssystems in Hinsicht auf Verfälschung der Volumenberechnung wie sie etwa bei Galdino [10] erwähnt wurden, obwohl ungefähr ein Drittel seiner untersuchten Patientinnen eine Ptosis aufwies.

### **1.3 Ziele dieser Studie**

Ziel der vorliegenden Studie ist zunächst die Evaluation der Qualität von dreidimensionalen Aufnahmen mit Hilfe eines linearen Oberflächen-Laserscanners, und zwar angewendet auf die Region der weiblichen Brust im Rahmen der Mammareduktionsplastik. Die Qualität einer Aufnahme besteht aus der Präzision und in diesem Zuge auch aus der Reproduzierbarkeit der durch derartige Laserscanner-Systeme gewonnenen dreidimensionalen Datenerhebung.

Zu diesem Zweck wurde für die vorliegende Studie ein lebensgroßes Körpermodell aus Kunststoff mit einer etwas größeren Brust unter verschiedenen Versuchsanordnungen mit einem linearen Oberflächen-Laserscanner dreidimensional erfasst und die hieraus resultierenden Aufnahmen mit spezieller Computersoftware bearbeitet. Diese Aufnahmen wurden anschließend durch statistische Auswertungen auf explorativer und konfirmatorischer Ebene beurteilt, um auf diese Weise die optimale Aufnahmetechnik für die Brustregion im Falle einer hypertrophen oder ptotischen Brust zu bestimmen. Zwar besitzt das vorliegende Körpermodell keine stark hypertrophe oder ptotische Brust, aber das verwendete Modell repräsentiert dieselben Parameter, die es erschweren, eine große Brust mit einem linearen Oberflächen-Laserscanner zu erfassen.

Die hierdurch am Modell erarbeitete optimale Aufnahmeposition sollte im nächsten Schritt auch unter humanen Einflussfaktoren auf ihre Anwendbarkeit und Qualität geprüft werden. Diese Einflussfaktoren sind beispielsweise die stetige Bewegung des Körpers und Formveränderung der Brustregion bei Bewegung und Atmung des Menschen. Daher wurden dreidimensionale Aufnahmen der Brustregion von fünf Probandinnen mit dem linearen Oberflächen-Laserscanner angefertigt und auf die gleiche Weise wie das Modell statistisch ausgewertet. Hierbei diente die dreidimensionale Erfassung der Brust bei den Probandinnen in erster Linie dem Aufzeigen von möglichen Limitationen in Hinsicht auf die menschlichen Einflussfaktoren und nicht der Erfassung von Hypertrophie oder Ptosis der Brust, weshalb die Probandinnen zunächst auf ein Alter von 22 bis 26 Jahren mit normaler Brustgröße und normaler Brustform ohne Operationsindikation beschränkt wurden.

## **2 Material und Methodik**

Die Brustregion des lebensgroßen Körpermodells mit einer relativ großen Brust wurde mit einem linearen Oberflächen-Laserscanner vom Typ Minolta Vivid 910 3D Digitizer (Konica-Minolta Co., Ltd., Osaka, Japan) dreidimensional erfasst. Alle Aufnahmen erfolgten unter standardisierten Lichtbedingungen, es wurde eine Raumbelichtung mit Neonlicht und eine Lichtintensität von 350 bis 400 Lux verwendet.

Die Erstellung eines dreidimensionalen Bildes der komplexen Brustregion entstand durch die Aufnahme des Modells von mehreren Seiten. Die einzelnen Aufnahmen wurden mit Hilfe der Computersoftware RapidForm 2002 PP1 SP1 (INUS Technology, Inc., Seoul, South Korea) zu einem dreidimensionalen Bild verarbeitet und anschließend evaluiert. Dabei wurden 32 in der Anthropomorphie etablierte Landmarks manuell auf den virtuellen dreidimensionalen Modellen am Computer identifiziert. Diesen Landmarks, die zuvor von Westreich [34] und Brown [4] beschrieben und lokalisiert worden waren, wurden auf diese Weise räumliche Koordinaten zugewiesen. Beispiele der dreidimensionalen Erfassung des Modells sind im Anhang in Abb. 19 - Abb. 21 dargestellt.

Auf der Grundlage der 32 anatomischen Landmarks in der Brustregion wurden 105 Abstände zwischen den einzelnen Landmarks definiert, welche jeweils am virtuellen dreidimensionalen Bild vermessen wurden. Alle gemessenen Strecken wurden dabei bestimmten anatomischen Arealen der Brust zugeordnet, nämlich der Thoraxregion im Allgemeinen, der periareolaren Region und der submammaren Region.

Das Körpermodell wurde je 20 mal unter verschiedenen Versuchsbedingungen mit Hilfe des Minolta Laserscanners erfasst, um den Einfluss der unterschiedlichen Umgebungsparameter auf die Qualität der dreidimensionalen Aufnahme zu evaluieren. Es wurden insgesamt drei Versuchsreihen konzipiert, die sich durch die Anzahl der verwendeten Laserscanner beziehungsweise durch die Anzahl der einzelnen Aufnahmen unterschieden. Zusätzlich wurden diese drei Versuchsreihen

unterteilt, indem jede Versuchsreihe mit drei unterschiedlichen Winkeln des Laserscanners zum Objekt in vertikaler Ebene durchgeführt wurde, um auf diese Weise die optimale Aufnahmeposition zu ermitteln.

## **2.1 Einflussfaktor: Platzierung der anatomischen Landmarks**

Anlehnend an die Evaluation der anatomischen Landmarks in der Brustregion von Westreich [34] und Brown [4] wurden die 32 Landmarks für unsere Studie lokalisiert (Abb. 5 / Abb. 6). Zum einen befinden sich diese Landmarks an eindeutig identifizierbaren anatomischen Strukturen der Brustregion, zum anderen ergeben sie sich aus frei gewählten und vor Beginn der Versuche definierten Punkten, die als sinnvolle Anhaltspunkte in diesem Bereich erschienen. Die Markierung der Landmarks am Körpermodell erfolgte durch runde, silberfarbene, selbst klebende Aufkleber von drei Millimetern Durchmesser. Damit der Effekt der Landmarks auf die Präzision der Streckenauswertung anhand der dreidimensionalen Modelle am Computer geprüft werden konnte, wurde jeder der oben beschriebenen Versuche sowohl mit vorher am Modell platzierten Landmarks als auch ohne Landmarks unter ansonsten gleichbleibenden Versuchsbedingungen durchgeführt. In jedem Fall wurden die Landmarks manuell am virtuellen dreidimensionalen Bild identifiziert, und es wurden jeweils alle Streckenmessungen am virtuellen Modell ausgeführt. Demnach mussten die Landmarks, wenn sie nicht vor der Aufnahme am Modell platziert worden waren, ausschließlich per Computer identifiziert werden, so dass hierdurch der Einfluss der manuell am Körpermodell vor der Laserscanner-Aufnahme platzierten Landmarks bestimmt werden konnte. Die detaillierte Beschreibung der einzelnen anatomischen Landmarks ist in Tabelle 1 dargestellt.



**Tabelle 1 – Anatomische Lokalisation der Landmarks**

Landmark- Nummer	Mittellinie / Symmetrie	Anatomische Lokalisation der Landmarks	Brustregion
1	M	Jugulum	T
2	S	Sternoklavikulargelenk	T
3	S	Akromioklavikulargelenk	T
4	M	Schnittpunkt von Mittellinie und Verbindungslinie beider Mamillen	T
5	S	2 cm kranial der Mamille	P
6	S	2 cm lateral der Mamille	P
7	S	2 cm medial der Mamille	P
8	S	2 cm kaudal der Mamille	P
9	S	Tiefster Punkt der Brust	S
10	S	Medialer Ansatz der Submammarfalte	T
11	S	Mitte der Klavikula	T
12	S	Axillarfalte	T
13	S	Lateraler Ansatz der Submammarfalte	T
14	S	Schnittpunkt von der durch die Mamille verlaufenden Senkrechten und Submammarfalte	S
15	M	Xiphoid	T
16	M	Umbilikus	T
17	S	Mamille	P
18	S	Tiefster Punkt der Submammarfalte	S

### **Symmetrie der Landmarks**

M – Mittellinie durch Jugulum und Xiphoid

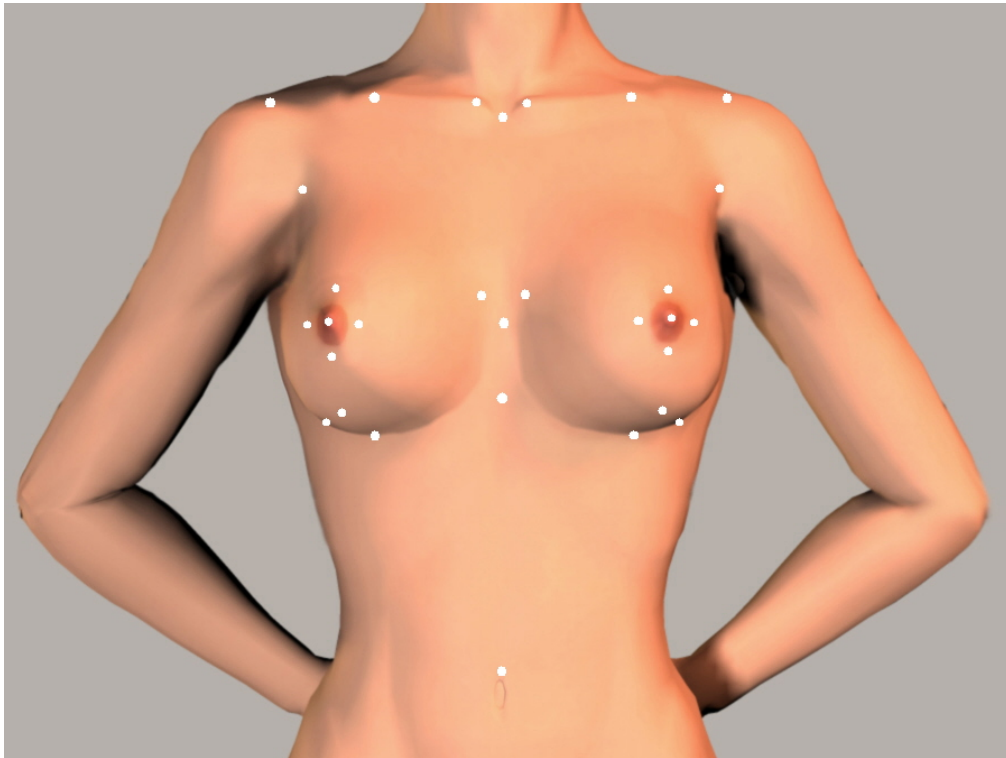
S – Symmetrie / Landmarks befinden sich sowohl auf linker als auch auf rechter Körperseite

### **Anatomische Brustregion**

T – Thoraxregion im Allgemeinen

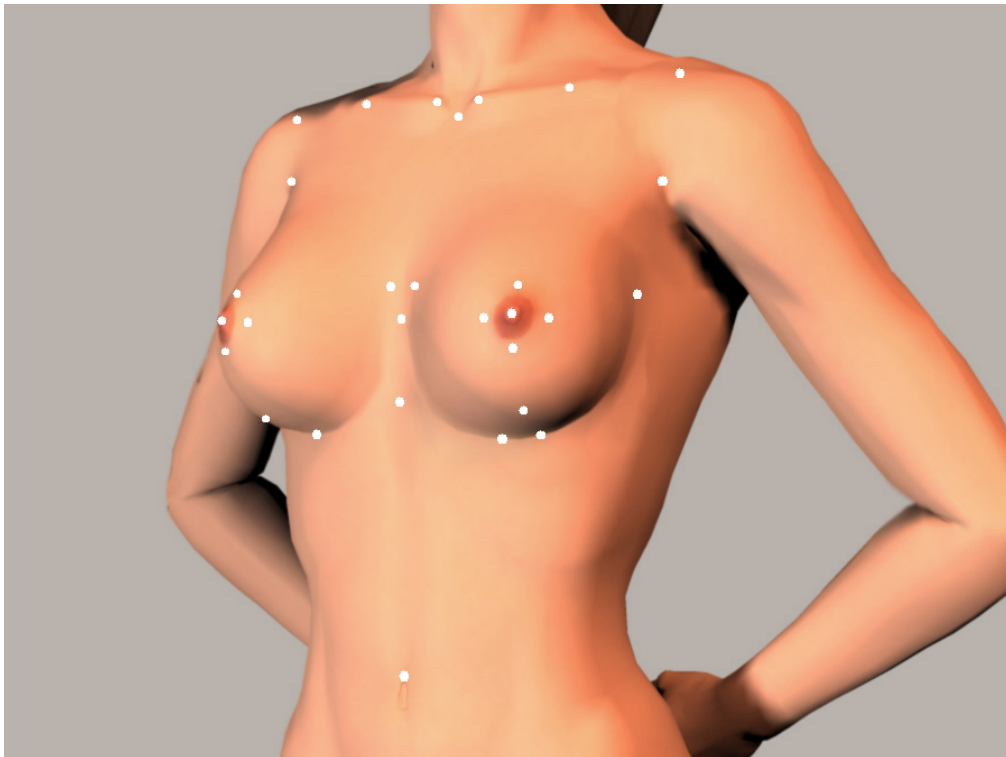
P – periareolare Region

S – submammare Region



**Abb. 5**

Anatomische Landmarks am Modell, Frontalansicht



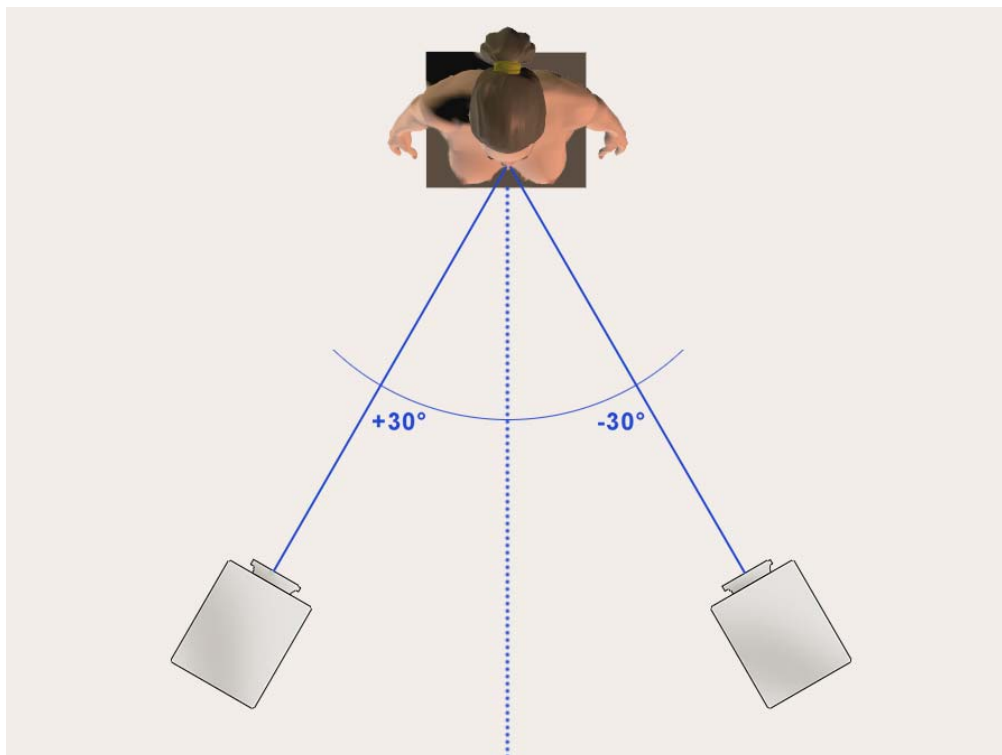
**Abb. 6**

Anatomische Landmarks am Modell, laterale Ansicht aus -30°

## **2.2 Einflussfaktor: Anzahl der Laserscanner und Anzahl der Einzelaufnahmen**

Insgesamt wurden drei Versuchsreihen entworfen, von denen zwei Versuchsreihen mit einem einzelnen Laserscanner und eine Versuchsreihe mit zwei direkt hintereinander geschalteten Laserscannern durchgeführt wurden. Dieser Aufbau ergab sich daraus, dass für die Erstellung eines dreidimensionalen Bildes mehrere einzelne Aufnahmen des Körpermodells aus verschiedenen Winkeln nötig waren. Dazu musste entweder das Objekt oder der Laserscanner in seiner Position verändert werden, damit das Modell von allen Seiten korrekt erfasst werden konnte. Um die hierbei entstehenden Bewegungsartefakte zu reduzieren, wurde die Mindestanzahl an Aufnahmen bestimmt, die zur Anfertigung eines dreidimensionalen Bildes notwendig war.

Zu diesem Zweck wurden aus den beiden ersten Versuchsreihen, in denen ein einzelner Laserscanner verwendet wurde, die dreidimensionalen Bilder zum einen aus zwei Einzelaufnahmen und zum anderen aus drei Einzelaufnahmen zusammengesetzt. Der Winkel des Laserscanners zum Objekt betrug dabei in horizontaler Ebene je  $30^\circ$  von der Mittellinie aus, und zusätzlich wurde in der zweiten Versuchsreihe eine Frontalaufnahme, demnach ein Winkel von  $0^\circ$  in horizontaler Ebene, hinzugefügt. Während der einzelnen Aufnahmen blieb die Position des Körpermodells unverändert, wohingegen der Laserscanner in die jeweils andere Position gebracht wurde. Die dritte Versuchsreihe bestand in der Verwendung von zwei in einem Winkel von ebenfalls  $30^\circ$  zur Mittellinie aufgestellten Laserscannern, die mit einem SCSI-Kabel verbunden waren, so dass die Aufnahmen direkt hintereinander ausgeführt werden konnten (Abb. 7). Dabei maß der Abstand des Laserscanners zum Objekt bei allen drei Versuchsreihen jeweils 1,90 m. Auf diese Weise konnte der Einfluss auf die Qualität des dreidimensionalen Bildes durch die Zeitverzögerung der einzelnen Aufnahmen und durch die Artefakte aufgrund der Repositionierung des Laserscanners evaluiert werden.



**Abb. 7**

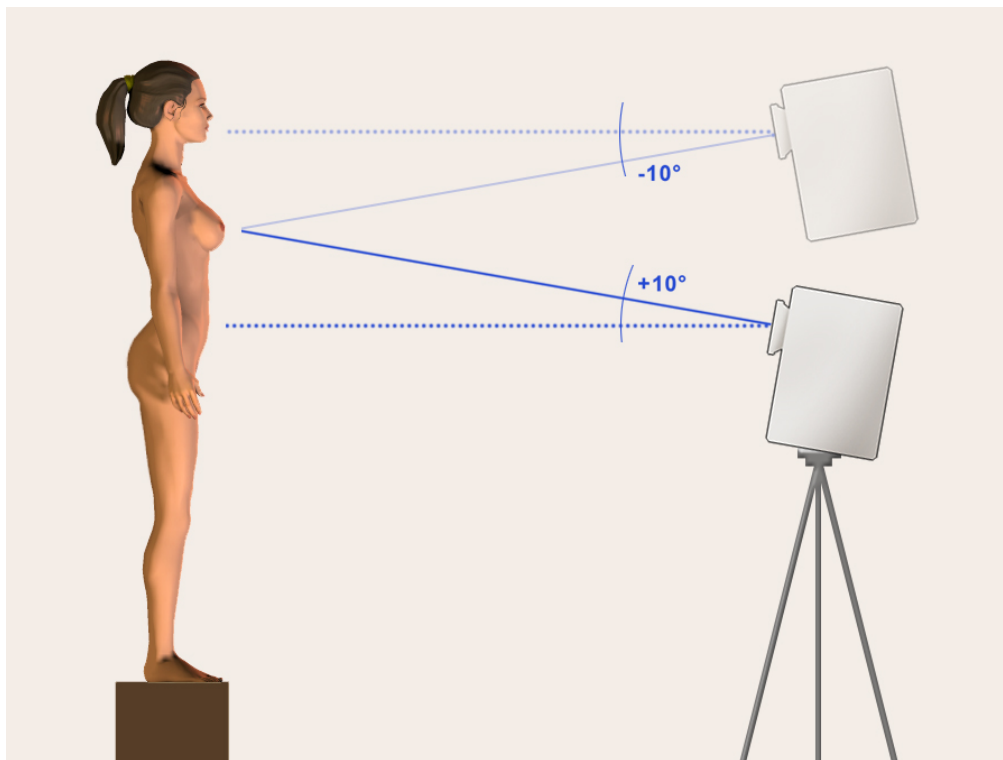
Versuchsaufbau, Ansicht von oben,

Position von Laserscanner zum Modell im Winkel von 30° in horizontaler Ebene

### 2.3 Einflussfaktor: Position des Laserscanners zum Modell

Bei der Verwendung eines linearen Oberflächen-Laserscanners bestehen unwillkürlich Defizite in der Erfassung eines dreidimensionalen Objekts, da es immer Flächen gibt, die nicht von den linear auftreffenden Laserstrahlen erreicht werden können. Dadurch entstehen Verschattungen bei der Erfassung komplexer Strukturen wie beispielsweise im Fall der Brustregion. Allerdings können diese Verschattungen gering gehalten werden, indem man die Position des Laserscanners und damit den Einfallswinkel der Laserstrahlen verändert. Um die optimale Position des Scanners zu bestimmen, mit der eine möglichst große Fläche der Brustregion des Körpermodells erfasst werden kann, wurden in jeder der drei oben beschriebenen Versuchsreihen die Winkel des Laserscanners in vertikaler Ebene variiert. Die Brustregion wurde demnach von leicht kaudal, von frontal und von leicht kranial

aufgenommen (Abb. 8). Die entsprechenden Winkel des Laserscanners zum Objekt in vertikaler Ebene waren hierbei  $+10^\circ$ ,  $0^\circ$  und  $-10^\circ$ .



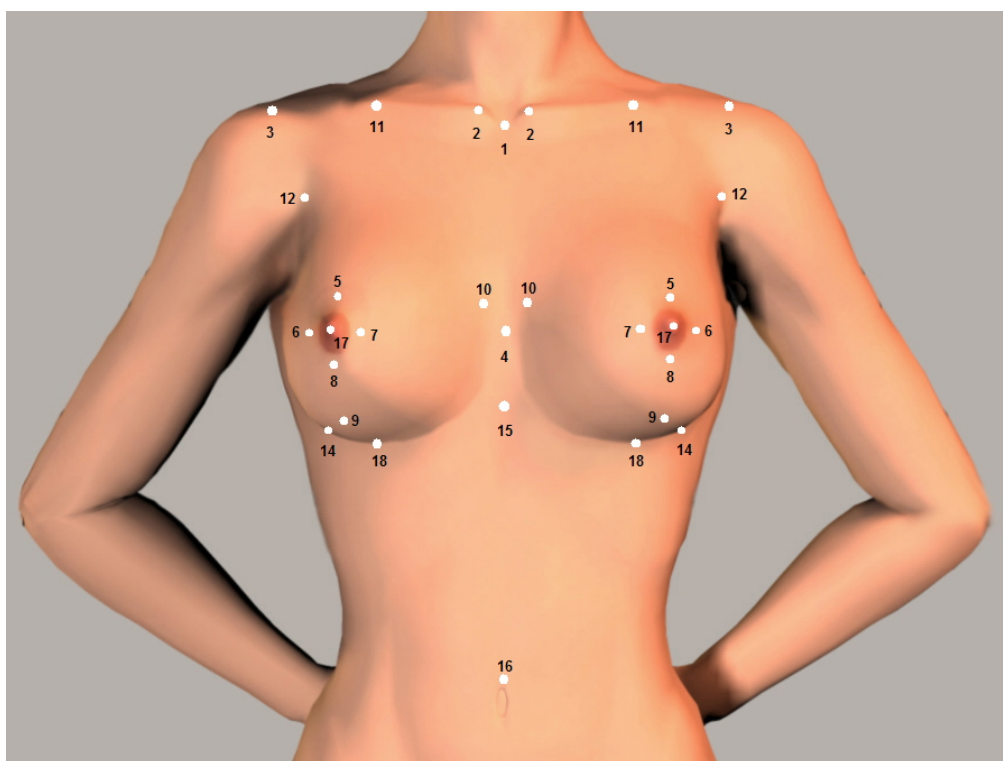
**Abb. 8**

Versuchsaufbau, Ansicht von lateral,  
Position von Laserscanner zum Modell im Winkel von  $+10^\circ$  und  $-10^\circ$  in  
vertikaler Ebene

In jedem der einzelnen Versuche wurde der Laserscanner jeweils in einer Höhe zwischen 1,40 m und 1,60 m aufgestellt, so dass durch diese Positionierung gewährleistet war, dass auf jeder Aufnahme die Brustregion zwischen unterem Hals und unterem Bauch erfasst wurde und somit alle anatomischen Landmarks von den Sternoklavikulargelenken bis zum Bauchnabel auf den dreidimensionalen Aufnahmen sichtbar waren.

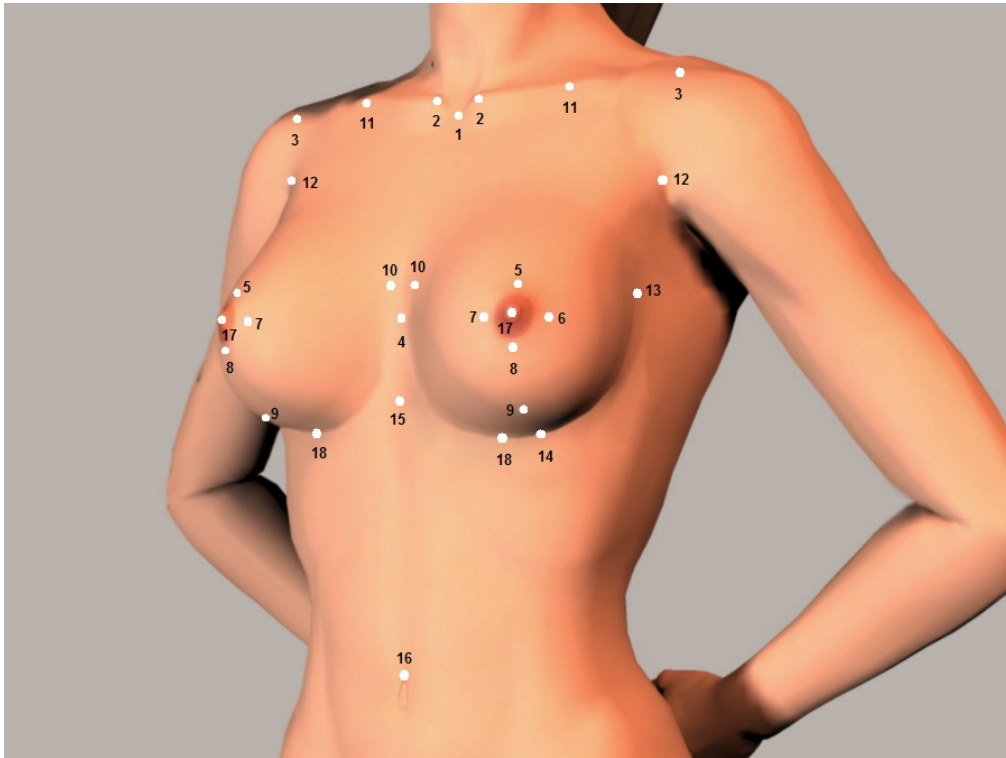
## 2.4 Präzision der Streckenmessungen am virtuellen dreidimensionalen Modell

Ausgehend von den 32 anatomischen Landmarks wurden 105 Streckenmessungen am virtuellen dreidimensionalen Bild des Körpermodells definiert (Abb. 9 / Abb. 10). Diese wurden wie oben erwähnt in drei anatomische Areale der Brustregion eingeteilt, in die Thoraxregion im Allgemeinen, in die periareolare Region und in die submammarie Region. Um einen Referenzwert für diese Streckenmessungen zu erhalten, führten vorher zwei unterschiedliche Personen am Körpermodell adäquate manuelle anthropomorphe Messungen durch, wobei hier nur 88 Streckenmessungen verzeichnet wurden. Diese manuellen Messungen wurden anschließend mit den Messungen am virtuellen dreidimensionalen Modell verglichen, wobei zwei verschiedene Personen die Messungen am Computermodell je zweimal in einem Intervall von 24 Stunden bestimmten.



**Abb. 9**

Nummerierung der anatomischen Landmarks am Modell, Frontalansicht



**Abb. 10**

Nummerierung der anatomischen Landmarks am Modell, laterale Ansicht aus  $-30^\circ$

## 2.5 Laserscanner-Aufnahmen an Probandinnen

Aus den oben beschriebenen drei Versuchsreihen ergab sich ein Versuchsaufbau, der am besten dafür geeignet schien, ihn im nächsten Schritt dieser Studie für die Evaluierung der humanen Einflussfaktoren zu nutzen. Dieser optimale Versuchsaufbau bestand aus zwei Laserscannern, die direkt nacheinander geschaltet waren, und aus zwei einzelnen Aufnahmen des Körpermodells, die jeweils im Winkel von  $30^\circ$  in horizontaler Ebene aufgenommen wurden. Zusätzlich erschien ein Winkel des Laserscanners zum Objekt von  $+10^\circ$  in vertikaler Ebene günstig, um möglichst viel Fläche der unteren Mammaregion darstellen zu können.

Da es bei einem künstlichen Körpermodell zu keinen Bewegungsartefakten im dreidimensionalen Bild kommen kann, wurden unter gleichen Versuchsbedingungen je 20 Aufnahmen von der Brustregion von fünf Probandinnen im Alter zwischen 22

und 26 Jahren erstellt. Dadurch sollte der Einfluss der menschlichen Bewegung, die beispielsweise durch Atmung oder durch Einnehmen und Beibehalten der Aufnahmeposition auftritt, evaluiert werden.

In Anbetracht dessen, dass die Unterfläche der weiblichen Brust bei jeder oberflächlichen Laserscanner-Aufnahme mit zunehmender Brustgröße oder stärkerem Ptoisgrad der Brust schwieriger zu erfassen ist, wurden die Versuche an den Probandinnen je in zwei unterschiedlichen Positionen durchgeführt. In der ersten Position hielten die Probandinnen die Arme bei entspanntem Schultergürtel und entspannten Armen hinter dem Oberkörper, wobei die Hände auf dem Rücken verschränkt wurden (Abb. 11 / Abb. 12). Die zweite Position bestand im Anheben der Arme über die Horizontale und Verschränken der Hände hinter dem Hinterkopf, während die Ellenbogen in einer vertikalen Ebene mit den Schultern platziert wurden (Abb. 13 / Abb. 14). Durch das Anheben der Arme konnte auch die submammare Region besser vom Laserscanner erfasst werden.



**Abb. 11**

Position der Probandinnen, Arme gesenkt, Frontalansicht





**Abb. 12**

Position der Probandinnen, Arme gesenkt, laterale Ansicht aus  $-30^\circ$



**Abb. 13**

Position der Probandinnen, Arme erhoben, Frontalansicht



**Abb. 14**

Position der Probandinnen, Arme erhoben, laterale Ansicht aus -30°

Alle Aufnahmen wurden bei Inspiration der Testpersonen ausgeführt, während die Probandinnen aufrecht standen und ihre Füße parallel zur Mittellinie platziert waren. Die Probandinnen wiesen alle eine normale Brustgröße mit einer Körbchengröße zwischen A und C ohne Ptosis auf, und es bestand bei keiner Person eine Operationsindikation, da in diesem Schritt der Studie lediglich der Einfluss der Bewegungsartefakte während der dreidimensionalen Aufnahme eines Menschen mit einem Oberflächen-Laserscanner erfasst werden sollte. Jede der insgesamt 40 Aufnahmen pro Probandin, 20 Aufnahmen mit gesenkten Armen und 20 Aufnahmen mit erhobenen Armen, wurde von der Testperson vor jeder Aufnahme erneut eingenommen, um somit die Reproduzierbarkeit der Positionseinnahme durch einen Menschen evaluieren zu können. Zusätzlich wurden die schon am Körpermodell verwendeten 32 anatomischen Landmarks in der Brustregion jeder Probandin platziert, um daraus auf die gleiche Weise wie am Modell die Strecken am virtuellen

dreidimensionalen Bild messen zu können. Die Qualität der einzelnen Aufnahmen wurde daraufhin auf Grundlage von statistischen Auswertungen der Streckenmessungen am dreidimensionalen Bild bestimmt. Beispiele der dreidimensionalen Erfassung an den Probandinnen sind im Anhang in Abb. 22 - Abb. 36 dargestellt.

## **2.6 Statistische Analyse**

Als Kriterium für die Bestimmung der Qualität der dreidimensionalen Aufnahmen mit Hilfe des linearen Oberflächen-Laserscanners wurde der Variationskoeffizient der vermessenen Strecken zwischen den anatomischen Landmarks aus den jeweils 20 Aufnahmen jedes Versuchsaufbaus verwendet. Der Variationskoeffizient stellte dadurch die Zielvariable in der vorliegenden Studie dar, die herangezogen werden sollte, um die Präzision der Streckenmessungen am dreidimensionalen Modell zu evaluieren.

Die Ziele dieser Studie belaufen sich in statistischer Hinsicht auf zwei Aspekte, zum einen auf die Prüfung der Einflussfaktoren während unterschiedlicher Versuchsbedingungen auf die Qualität der Aufnahmen und zum anderen auf den Vergleich der Streckenmessungen am virtuellen dreidimensionalen Modell mit den manuell erhobenen Daten.

Zur Prüfung der Effekte der verschiedenen Versuchsbedingungen auf die Qualität der dreidimensionalen Aufnahmen wurden die einzelnen Streckenmessungen der Brustregion am virtuellen Modell mit den entsprechenden Streckenmessungen unter anderen Versuchsbedingungen verglichen. Für den Vergleich zwischen den Streckenmessungen am virtuellen Modell mit denen der manuellen Messungen wurde der Mittelwert aus den jeweils 20 Aufnahmen genutzt und mit den manuell erhobenen Daten verglichen. Da nur 88 manuelle Streckenmessungen zur Verfügung standen, wurden für den Vergleich nur diese 88 Strecken der insgesamt 105 am Computer bestimmten Streckenmessungen herangezogen.

Für beide Zielsetzungen wurden jeweils multifaktorielle Varianzanalysen durchgeführt. Dabei wurde aufgrund der großen Unterschiede zwischen den einzelnen für diese Studie herangezogenen Daten das nominale Signifikanzniveau auf  $\alpha = 0,01$  festgelegt, um die Haupteffekte und auch die Interaktionseffekte während der unterschiedlichen Versuchsbedingungen zu bestimmen. Dieser Alpha-Wert wurde mit Hilfe der Korrektur nach Bonferroni erhoben.

### **3 Ergebnisse**

Insgesamt erwies sich die Präzision aller einzelner Streckenmessungen unabhängig vom Versuchsaufbau als sehr hoch. Betrachtet man die drei verschiedenen anatomischen Regionen, die Thoraxregion im Allgemeinen, die periareolare Region und die submammary Region, bestand allerdings bei einigen der gemessenen Strecken eine höhere Variabilität und damit eine niedrigere Präzision (Effekt der anatomischen Region:  $F(2,1867) = 16,24$  , Signifikanz von  $F < 0,0001$ ). Diese Strecken waren jene, die zwischen solchen Landmarks verliefen, welche anatomisch weniger klar definiert waren oder welche in der submammaren Brustregion lokalisiert waren. Dagegen zeigte sich eine höhere Präzision bei den Strecken, die durch Verbinden von Landmarks im Bereich der Mittellinie des Körpers mit anatomisch eindeutig definierten und klar zu erkennenden Landmarks hervorgingen. Dem entsprechend erwies sich die Präzision der Streckenmessungen in der Thoraxregion im Allgemeinen höher als die Präzision der Vermessungen in den spezifischen Brustregionen, während die niedrigste Präzision der Streckenmessungen im submammaren Bereich der Brust auftrat. Im Folgenden werden die Interaktionen der einzelnen Einflussfaktoren auf die Variabilität der Streckenmessungen am dreidimensionalen Bild dargelegt.

### 3.1 Effekt der Markierung der anatomischen Landmarks

Um den Einfluss der vorher am Modell markierten anatomischen Landmarks darzustellen, wurden die dreidimensionalen Aufnahmen mit gekennzeichneten Landmarks unabhängig vom sonstigen Versuchsaufbau mit den Aufnahmen verglichen, in denen keine Landmarks am Modell markiert waren. Dabei wurde die Variabilität der einzelnen Streckenmessungen der Brustregion durch den Wert des Variationskoeffizienten quantifiziert. Diese Variabilität der Messungen war erheblich größer bei jenen Aufnahmen, die ohne Landmarks durchgeführt worden waren, als bei denen mit vorher am Modell markierten Landmarks (Tabelle 2).

**Tabelle 2**

Messvariabilität der Strecken bei Differenzierung zwischen anatomischer Brustregion, Verwendung von Landmarks und Laserscannermodus / Mean – Mittelwert, SEM – Standardabweichung, N – Anzahl der ausgewerteten Strukturen

	ohne Landmarks			mit Landmarks		
	Mean	SEM	N	Mean	SEM	N
<b>1 Scanner und 2 Aufnahmen</b>						
thorax allg.	5,12	0,47	144	2,11	0,38	144
periareolar	7,04	0,59	111	2,76	0,25	111
submammar	9,01	1,35	60	2,61	0,41	60
<b>1 Scanner und 3 Aufnahmen</b>						
thorax allg.	2,99	0,23	144	1,24	0,14	144
periareolar	3,37	0,26	111	1,87	0,17	111
submammar	3,37	0,42	60	2,01	0,44	60
<b>2 Scanner und 2 Aufnahmen</b>						
thorax allg.	2,46	0,20	144	0,95	0,11	144
periareolar	3,42	0,29	111	1,51	0,13	111
submammar	3,80	0,48	60	1,62	0,24	60

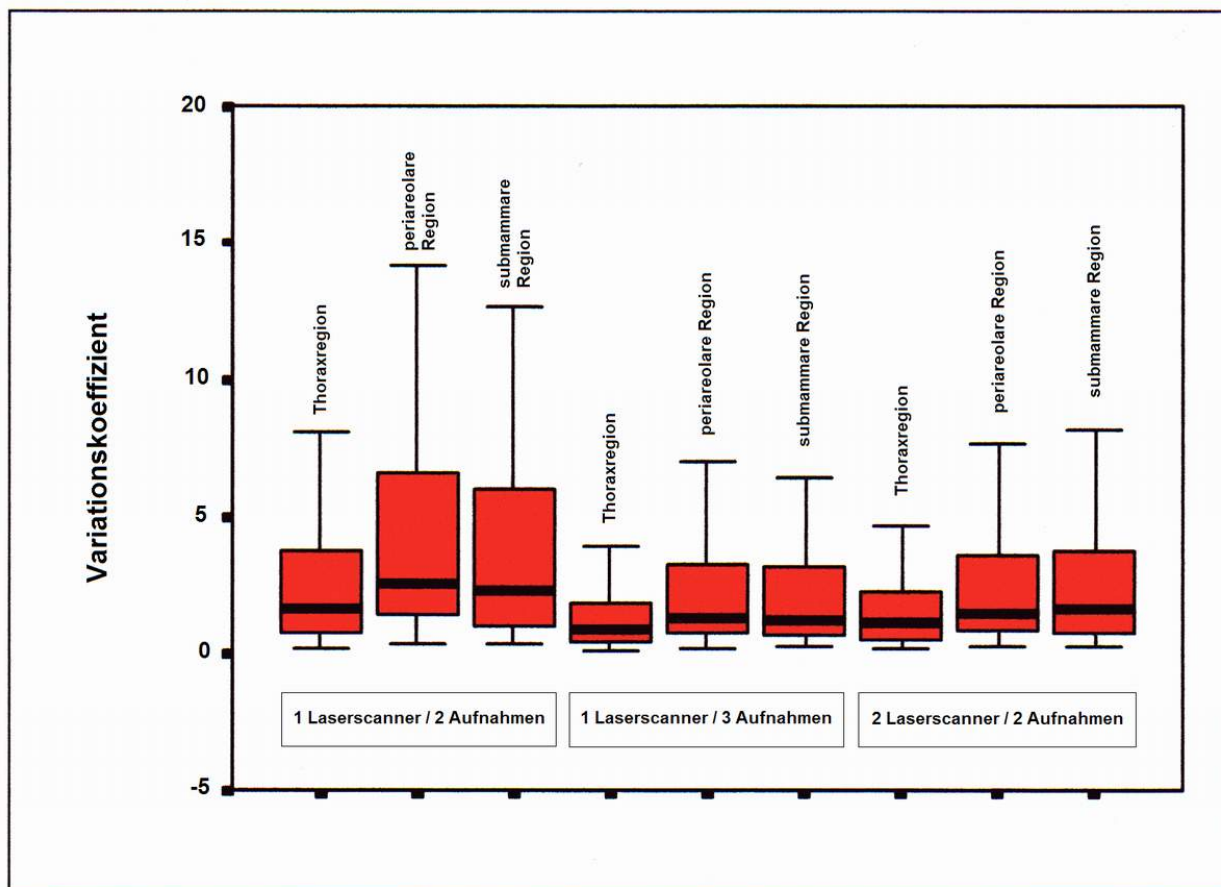
Dabei zeigte sich bei Betrachtung der unterschiedlichen anatomischen Brustregionen, der Thoraxregion, der periareolaren Region und der submammaren Region, im Vergleich zueinander jeweils eine konsequente Messvariabilität, die sich auch vom Faktor der vorher markierten Landmarks nicht signifikant beeinflussen ließ. Allerdings zeigte sich innerhalb aller drei Brustregionen eine höhere Präzision der Streckenmessungen, wenn am Modell zuvor anatomische Landmarks platziert worden waren (Kontrasttest, p-Werte < 0,05). Die Thoraxregion wies beim Vergleich der drei Brustregionen miteinander die niedrigste Variabilität im Vergleich zu den beiden anderen auf (Kontrasttest, p-Werte < 0,05).

### **3.2 Effekt der verwendeten Anzahl an Laserscannern und der Anzahl der Einzelaufnahmen**

Die Auswertung der drei verschiedenen Versuchsreihen mit jeweils anderem Versuchsaufbau ergab große Unterschiede in der Qualität der daraus entstandenen dreidimensionalen Aufnahmen. Die drei Versuchsreihen bestanden zum einen aus der Verwendung eines einzelnen Laserscanners und zwei Aufnahmen, zum anderen aus der Verwendung eines Laserscanners und drei Aufnahmen und außerdem aus der Verwendung von zwei hintereinander geschalteten Laserscannern mit zwei Aufnahmen des Modells. Bei dieser Auswertung war es unerheblich, welche der drei Brustregionen betrachtet wurde, der Effekt des unterschiedlichen Versuchsaufbaus auf die Qualität der dreidimensionalen Aufnahme war für alle anatomischen Regionen ähnlich (Effekt des Laserscanner-Modus:  $F(2,1863) = 62,73$ , Signifikanz von  $F < 0,0001$ ).

Dabei erbrachte der dritte Versuchsaufbau mit zwei hintereinander geschalteten Laserscannern und zwei einzelnen Aufnahmen die höchste Präzision der Streckenmessungen, während die Ergebnisse der Streckenmessungen im ersten Versuch mit einem Laserscanner und zwei einzelnen Aufnahmen am meisten variierten und somit die niedrigste Präzision lieferten (Kontrasttest, p-Werte < 0,05). Zusätzlich waren in jeder Region der Brust signifikante Unterschiede hinsichtlich der Messvariabilität der Strecken zu erkennen. Die Thoraxregion zeigte hierbei in jeder

der drei Versuchsreihen die höchste Präzision der Streckenmessungen im Vergleich zu den anderen beiden Brustregionen (Kontrasttest, p-Werte < 0,05) (Abb.15).



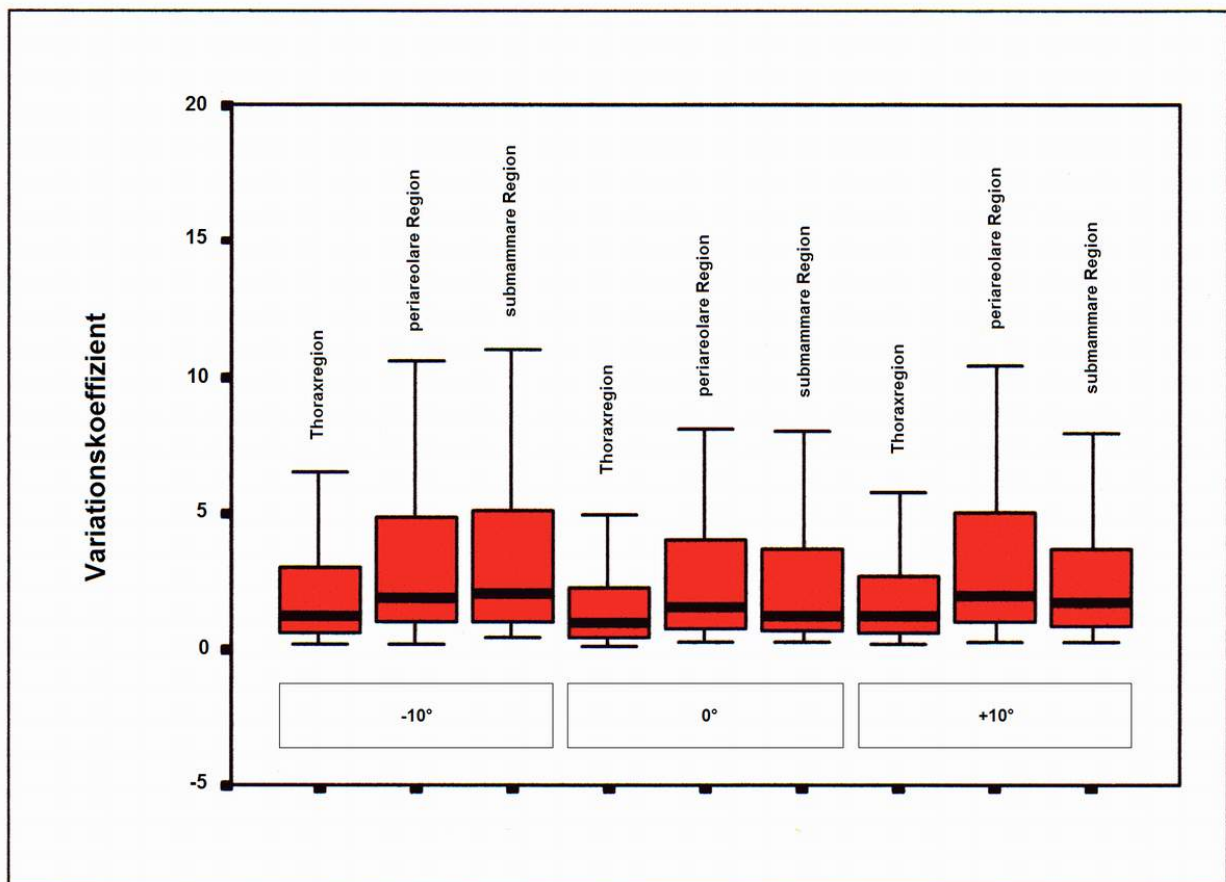
**Abb. 15**

Messvariabilität der Strecken bei Differenzierung zwischen den drei Versuchsreihen mit unterschiedlicher Anzahl von verwendeten Laserscannern und Aufnahmen unter Einbeziehung der einzelnen anatomischen Regionen

### 3.3 Effekt der Winkeleinstellung des Laserscanners zum Objekt

Die Auswirkung der Winkeleinstellung des Laserscanners zum Modell, die zwischen +10°, 0° und -10° in vertikaler Ebene variiert wurde, war in keinem der Versuche signifikant. Es war demnach für die statistische Auswertung unerheblich, ob die Aufnahme von leicht kaudal, von frontal oder von leicht kranial durchgeführt wurde, dieser Aufnahmewinkel besaß keinen entscheidenden Einfluss auf den Variationskoeffizienten (Effekt des Winkels des Laserscanners zum Objekt:

Signifikanz von  $F = 0,105$ ). Die Variabilität der Streckenmessungen am virtuellen dreidimensionalen Bild war in allen Winkeleinstellungen nahezu identisch, obwohl eine leicht erhöhte Präzision der Vermessungen bei den Aufnahmewinkeln von  $+10^\circ$  und  $0^\circ$  bestand. Diese Ergebnisse trafen auf alle drei anatomischen Regionen der Brust zu (Abb. 16), die Messvariabilität in Hinsicht auf die drei Winkeleinstellungen des Laserscanners wurde demnach nicht durch Einbeziehen der verschiedenen Brustregionen beeinflusst. Zusammengefasst ist die Messvariabilität der Strecken hinsichtlich der anatomischen Brustregion, der Winkeleinstellung des Scanners zum Objekt und des Laserscannermodus in Tabelle 3 dargestellt.



**Abb. 16**

Messvariabilität der Strecken bei Differenzierung zwischen den drei Winkelpositionen des Laserscanners zum Objekt in vertikaler Ebene unter Einbeziehung der einzelnen anatomischen Regionen



**Tabelle 3**

Messvariabilität der Strecken bei Differenzierung zwischen anatomischer Brustregion, Winkeleinstellung des Scanners und Laserscannermodus

Laserscanner-Position	Anatomische Brustregion	Versuch 1	Versuch 2	Versuch 3
		Differenz [mm]	Differenz [mm]	Differenz [mm]
-10°	thorax allg.	0,01	0,59	2,51
	periareolar	0,20	-0,29	-0,23
	submammar	-0,17	0,73	-1,23
0°	thorax allg.	-4,08	-0,81	2,49
	periareolar	-0,41	-0,45	-0,90
	submammar	3,66	1,13	0,62
+10°	thorax allg.	-3,62	-0,80	1,91
	periareolar	0,16	-1,48	-0,96
	submammar	2,78	2,01	0,35

**Versuch 1** – 1 Laserscanner / 2 Aufnahmen

**Versuch 2** – 1 Laserscanner / 3 Aufnahmen

**Versuch 3** – 2 Laserscanner / 2 Aufnahmen

### 3.4 Präzision der Streckenmessungen im Vergleich mit manuell erhobenen Daten

Unter Betrachtung der einzelnen Einflussfaktoren als einen multifaktoriellen Einfluss auf die Qualität der dreidimensionalen Bilder wurden die Streckenmessungen der am virtuellen Modell gemessenen Daten, welche unter den Einflüssen der verschiedenen Versuchsbedingungen variierten, mit den zuvor manuell am Modell erhobenen Messungen verglichen.

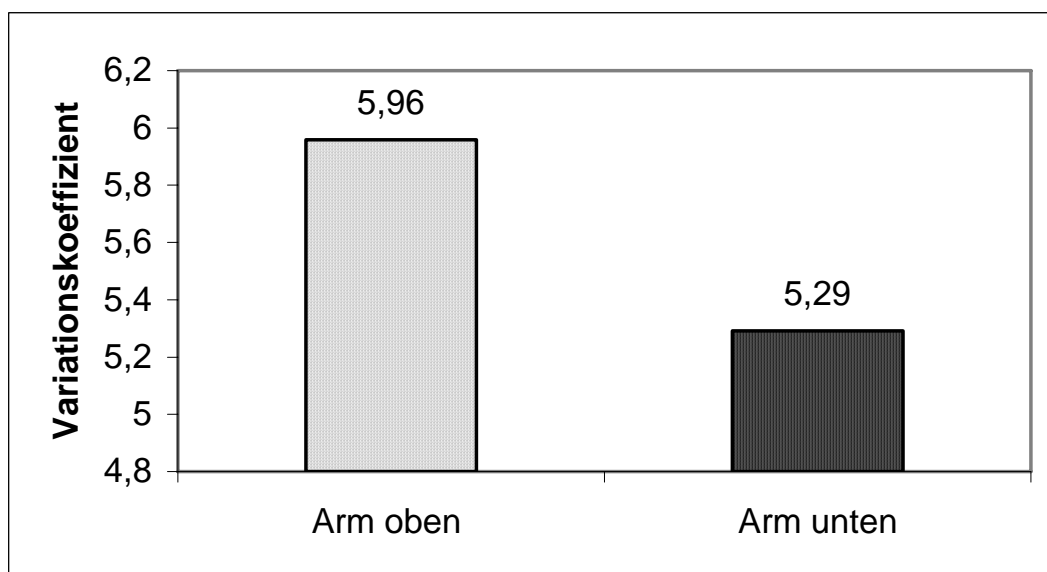
Hierbei zeigten sich geringe Unterschiede in der Interaktion zwischen der Messart, sprich digital oder manuell, und den übrigen Einflussfaktoren. Die stärksten

Unterschiede zwischen digitalen und manuellen Messungen traten in der Thoraxregion auf (Kontrasttest, p-Werte  $< 0,05$ ), während dieses Phänomen, wenn auch nicht so stark ausgeprägt, ebenfalls in der Submammarregion zu finden war. Allerdings beliefen sich diese Abweichungen zwischen digitalen und manuellen Streckenmessungen fast ausschließlich auf die Versuchsreihe, in der zwei Laserscanner mit zwei Aufnahmen verwendet wurden. Ebenfalls zu erkennen waren diese Abweichungen auch in der Versuchsreihe, die aus einem Laserscanner und zwei Aufnahmen bestand, während die dreidimensionale Erfassung mittels eines Laserscanners und drei Einzelaufnahmen diese Beobachtung nicht aufzeigte. Die digitalen Werte der Messungen im Vergleich untereinander wiesen hingegen sehr konsequente Ergebnisse auf, unabhängig von den übrigen Einflussfaktoren wie der Winkelpositionierung des Laserscanners oder der anatomischen Brustregion.

### **3.5 Aufnahmen an Probandinnen**

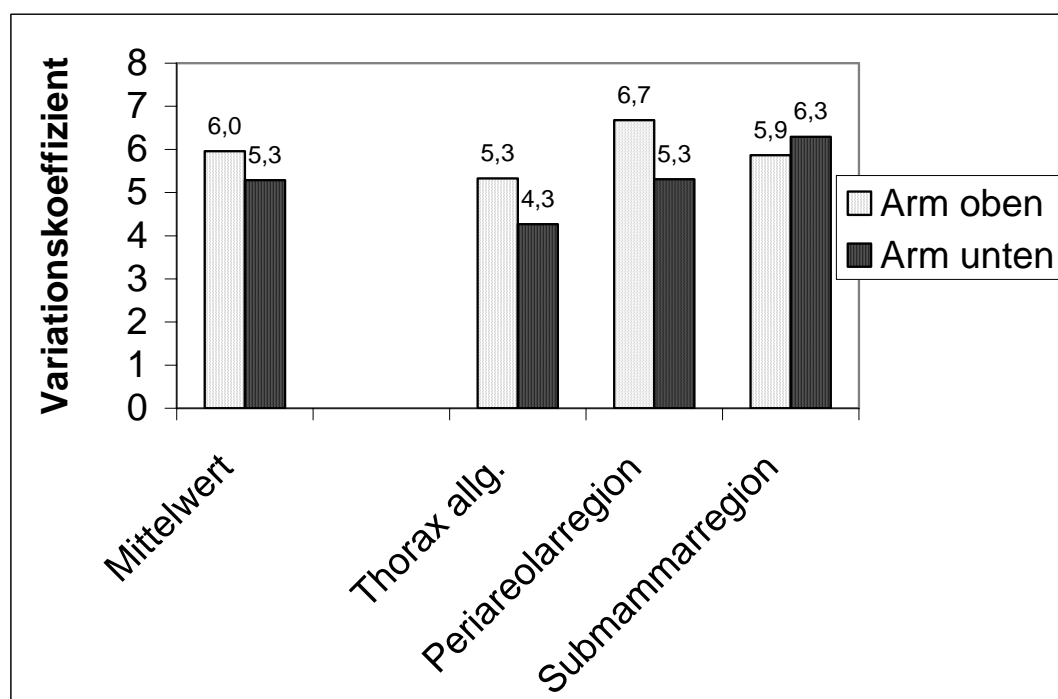
Die in zwei unterschiedlichen Positionen durchgeführten Laserscanner-Aufnahmen an den fünf Probandinnen zeigten, dass insgesamt gesehen die Messvariabilität höher lag als in den Modellversuchen. Um den Einfluss der einzelnen Testpersonen auf das Ergebnis der Qualität der dreidimensionalen Aufnahmen zu untersuchen, wurden die Probandinnen als weiterer Einflussfaktor in Ergänzung zu den Einflussfaktoren der Armposition und der anatomischen Brustregion betrachtet. Die Probandin als Einflussfaktor an sich hatte allerdings keinen Einfluss auf die Variabilität der Streckenmessungen der Brustregion, die Abweichung der Messvariabilität unter den Probandinnen war nicht signifikant.

Unabhängig vom Einflussfaktor der Probandin konnte die höchste Präzision innerhalb der Streckenmessungen in der Thoraxregion im Vergleich zu den beiden anderen Brustregionen erzielt werden (Kontrasttest, p-Werte  $< 0,05$ ). Während insgesamt betrachtet die Position der hinter dem Rücken verschränkten Arme eine höhere Präzision erbrachte als die Position, in der die Arme hinter dem Kopf verschränkt wurden (Abb. 17), konnte in letzterer eine deutlich verbesserte Erfassung der submammarischen Region beobachtet werden (Abb. 18).



**Abb. 17**

Messvariabilität der Strecken bei Differenzierung zwischen den zwei Positionen der Körperhaltung



**Abb. 18**

Messvariabilität der Strecken bei Differenzierung zwischen den zwei verschiedenen Positionen der Körperhaltung und zwischen den drei anatomischen Brustregionen

## 4 Diskussion

Die Anwendung dreidimensionaler Erfassungssysteme hat sich in vorausgegangenen Studien nicht nur in industriellen Bereichen sondern im Laufe der weiteren technischen Entwicklung auch in bestimmten medizinischen Gebieten wie beispielsweise der Mund-Kiefer-Gesichtschirurgie als durchaus nützlich erwiesen. Sowohl in experimentellen Studien als auch in ersten klinischen Anwendungen [17] lieferte das System des Laserscanners eine präzise Datenerhebung von komplexen Körperoberflächen. Hierbei beliefen sich die Anwendungen allerdings auf die Erfassung des Gesichtsbereichs mit Hilfe eines Laserscanners, in welchem ein erheblicher Anteil der Landmarks an knöchernen Strukturen festgelegt ist. Die Nutzung des dreidimensionalen Erfassungssystems im Bereich des Gesichts und die gute Anwendbarkeit lag in der Erzielung einer sehr hohen Auflösung der komplexen Strukturen hinsichtlich der Erfassung in einer akzeptierbaren, relativ kurzen Aufnahmezeit von nur wenigen Sekunden und in einer einfachen Handhabung der Apparaturen und der zu nutzenden Software.

Allerdings kann man aufgrund der unterschiedlichen Einflussfaktoren auf die Erfassung des Gesichts mit Hilfe eines solchen Laserscanner-Systems die Anwendbarkeit nicht ohne weiteres auf die Erfassung der weiblichen Brustregion übertragen. Da diese Region nicht nur äußerst komplex, sondern auch als Oberfläche von Weichteilgewebe wesentlich variabler in Form und Gestalt ist, stellt sie besondere Herausforderungen an die dreidimensionale Erfassungstechnik dar. Für dieses Aufnahmeverfahren ergibt sich daher die Anforderung von standardisierten Methoden, die in der vorliegenden Studie beleuchtet werden. In vorausgegangenen Untersuchungen [10] hat sich gezeigt, dass sich die Brustregion leichter und exakter wiedergeben ließ, wenn eine bestimmte Brustgröße nicht überschritten wurde. Das bedeutet, dass im Falle einer hypertrophen oder stark ptotischen Brust die dreidimensionale Erfassung bisher meistens sehr ungenaue Resultate erzielt hat, woraufhin diese Fallbeispiele überwiegend aus den Studien ausgeschlossen wurden.

Die Schwierigkeit in der Darstellung einer großen Brust lässt sich dadurch erklären, dass mit zunehmender Brustgröße und zunehmendem Ptoisgrad eine größere Fläche der zu erfassenden Brustregion von der Brust selbst verdeckt wird. Dadurch kann die submammare Region und die laterale Thoraxregion nur unvollständig dargestellt werden, da ein Objekt im Zuge der dreidimensionalen Oberflächenerfassung nur bei uneingeschränktem linearem Strahlengang zwischen Laserscanner und Objekt korrekt wiedergegeben werden kann. Im späteren dreidimensionalen Bild sind folglich in diesen verschatteten Bereichen Datenlücken zu finden, die selbstverständlich sowohl exakte Streckenmessungen in diesen Arealen der Brustregion als auch eine Volumenberechnung im Gesamten beeinträchtigen.

Da aber insbesondere die Mammahypertrophie oder die Ptois der weiblichen Brust eine sehr häufige Operationsindikation in der plastischen Chirurgie darstellt, erscheint es sinnvoll und klinisch nützlich, speziell für die Mammareduktionsplastik ein standardisiertes Aufnahmeverfahren für die dreidimensionale Erfassung zu evaluieren. Mit diesem Ziel wurden in der vorliegenden Studie zunächst einige grundsätzliche Standardisierungen für die Wiedergabe der weiblichen Brust mit Hilfe eines dreidimensionalen Laserscanners entwickelt. Diese am Modell durchgeführten Versuche dienten der Prüfung auf Präzision und Reproduzierbarkeit einer solchen Erfassungsmethode an einem vorerst rigiden Objekt. Um sich zunächst nur auf diese Nachweise, das heißt auf die Nutzung des dreidimensionalen Scannersystems in Bezug auf die weibliche Brustregion, zu beschränken, erschien es sinnvoll, ein Modell mit nur leicht hypertropher Brustgröße zu wählen. Hierdurch wurden vorerst mögliche Störungsfaktoren wie extreme Verschattungen der submammaren Brustregion ausgeschlossen, um eine adäquate Evaluierung der Methode an einer dennoch großen Brust zu gewährleisten.

In Hinsicht auf die von Galdino [10] erwähnten Schwierigkeiten, die submammare Region bei einer bestehenden Mammahypertrophie korrekt darzustellen, wurden in dieser Studie verschiedene Parameter auf ihren Einfluss auf das Resultat des

dreidimensionalen Bildes geprüft. Diese Parameter bestehen aus der Platzierung von anatomischen Landmarks in den entsprechenden Arealen vor der Laserscanner-Aufnahme, der Verwendung von einem beziehungsweise zwei Laserscannern mit zwei beziehungsweise drei Aufnahmen und aus der Verwendung von drei unterschiedlichen Winkeln von Laserscanner zu Modell. Ziel dieser Versuche war es, zu evaluieren, inwiefern die Erfassung der Brustregion, insbesondere in der submammaryn Region, durch solche Veränderungen in der Aufnahmetechnik verbessert werden konnte.

Obwohl die räumlichen Koordinaten der Landmarks im dreidimensionalen Bild identifiziert wurden, wurden für die Bestimmung der Qualität und Präzision der Aufnahmen absichtlich nicht diese Koordinaten in drei Ebenen gewählt, sondern lediglich die Streckenmessungen zwischen den Landmarks in zwei Ebenen. Auch wenn durch diese Evaluation komplexe dreidimensionale Strukturveränderungen der Brust mit zweidimensionalen Parametern in Form von Streckenmessungen beschrieben werden, wurde diese Art von Evaluierung bewusst gewählt, da sie sich in früheren Studien bereits bewährt hat [5] und einen maximalen Fehler von nur einem Millimeter aufweist.

Insgesamt betrachtet erwies sich auch in der vorliegenden Studie die Präzision der Erfassung, gemessen an der Variabilität der Streckenmessungen an den dreidimensionalen Aufnahmen, in genau diesem Areal, der submammaryn Region, am niedrigsten. Erklären lässt sich dieses Phänomen durch die Erfassungstechnik des Laserscanners. Die dreidimensionalen Koordinaten aller Bereiche, die im Randbereich der Erfassung durch die Laserstrahlen liegen, können nicht exakt lokalisiert werden, da die Laserstrahlen in einem zu flachen Winkel auf die Oberfläche des Objekts auftreffen. Um diese Schwachstellen zu bewältigen oder um zumindest die Störungsfaktoren für die Erfassung des submammaryn Bereichs möglichst gering zu halten, wurden in dieser Studie die unterschiedlichen Versuchsaufbauten genutzt, um die Veränderung der Präzision in der dreidimensionalen Erfassung darzustellen.

Betrachtet man zunächst den Einfallswinkel der Laserstrahlen, erscheint es bei einer großen Brustgröße sinnvoll, den Strahlengang von leicht kaudal auf die Oberfläche treffen zu lassen, da die Laserstrahlen linear verlaufen und auf diese Weise die submammare Fläche der Brustregion besser wiedergegeben werden kann. Diese Vermutung ließ sich in dieser Studie bestätigen, die Präzision der Erfassung war am besten in einer Winkeleinstellung von  $+10^\circ$  von Laserscanner zu Modell in vertikaler Ebene. Dagegen erwies sich die Aufnahme von  $-10^\circ$  am wenigsten genau, denn in diesem Fall trafen die Laserstrahlen von leicht kranial auf die Brustregion auf, wodurch selbstverständlich bei einer hypertrophen Brust die ohnehin schwieriger zu erfassenden Areale der Submammarregion umso mehr verschattet werden.

Des Weiteren wurde die Frage untersucht, ob mit drei Einzelaufnahmen eine höhere Präzision als mit nur zwei Aufnahmen erreicht werden konnte, wobei in beiden Fällen ein einziger Laserscanner verwendet wurde und für jede einzelne Aufnahme rotiert wurde. Zusätzlich wurde ein Versuch mit zwei hintereinander geschalteten Laserscannern und zwei Einzelaufnahmen konzipiert. Während sich die Brustregion im Allgemeinen in allen drei Versuchen sehr präzise darstellen ließ, konnte in der submammaren Region auch hier ein entscheidender Unterschied zwischen den verwendeten Methoden entdeckt werden. Vergleicht man die beiden Versuchsreihen, in denen ein einziger Laserscanner genutzt wurde, zeigt sich, dass drei Einzelaufnahmen, bestehend aus zwei seitlichen und einer frontalen Aufnahme, zu einem besseren Resultat führen als die gleiche Methode mit nur zwei seitlichen Einzelaufnahmen. Dies ist dadurch zu begründen, dass bei der späteren Bildbearbeitung der einzelnen dreidimensionalen Aufnahmen die leicht verzerrten Randbereiche, zustande kommend durch den wie oben beschriebenen tangentialen Strahlengang in diesen Arealen, herausgeschnitten werden. Dieser Vorgang kann unproblematisch durchgeführt werden, da bei jeweils nebeneinander liegenden Aufnahmen ein bestimmter Bereich deckungsgleich ist. Da im Falle von drei einzelnen Aufnahmen eine größere Fläche direkt von den Laserstrahlen erfasst wird, werden die verzerrten Randbereiche größtenteils eliminiert und man erhält somit eine präzisere dreidimensionale Wiedergabe der Brustregion.

Allerdings ergibt sich eine weitere Verbesserung in der Verwendung von zwei direkt hintereinander geschalteten Laserscannern. Zwar hat diese Methode einen entscheidenden Nachteil hinsichtlich der Kosten in der Anschaffung der Apparaturen, aber es zeigt sich, dass sich mit einer zügiger durchgeführten Erfassung wie es in diesem Versuchsaufbau der Fall war eine noch höhere Präzision des resultierenden dreidimensionalen Bildes erreichen lässt. Trotzdem hierbei nur zwei seitliche Aufnahmen ausgeführt wurden, die wie im Versuch mit einem Laserscanner und zwei Einzelaufnahmen im Winkel von je 30° angeordnet waren, schien die Verzerrung in den Randbereichen eine nicht so entscheidende Rolle zu spielen wie im ersten Versuch. Dies weist darauf hin, dass die Verzerrungen der Randbereiche nicht nur durch den Strahlengang beeinflusst werden, sondern dass zusätzlich auch die Repositionierung des Laserscanners, wie sie in den ersten beiden Versuchsreihen stattgefunden hat, eine sogar noch entscheidendere Rolle im späteren Resultat der korrekten Erfassung darstellt.

Diese Ergebnisse zeigen, dass die Neupositionierung des Laserscanners unwillkürlich zu Verzerrungen in der Wiedergabe des Objekts und somit zu einer geringeren Präzision der Aufnahme führt, welche allerdings durch die Durchführung von einer zusätzlichen frontalen Aufnahme und durch die folgende Bildbearbeitung verbessert werden kann. Dennoch zeigt sich ein wesentlich entscheidenderer Aspekt in der Anwendung von zwei Laserscannern, da auf diesem Wege die Position jedes einzelnen Scanners nicht verändert werden muss und somit die späteren Verzerrungen aufgrund der Repositionierung der Apparaturen gering gehalten werden. Selbstverständlich wird durch die Verwendung von zwei Laserscannern auch die Aufnahmezeit auf nur wenige Sekunden reduziert, so dass diese Methode nicht nur den Störungsfaktor durch die Neupositionierung der Apparaturen verringert, sondern auch die Wahrscheinlichkeit erhöht, dass die Patientin, die später diesem Vorgang unterläuft, sich während der Aufnahmezeit nicht bewegt.

Aufgrund dieser Resultate erscheint es gerade in Hinsicht auf die ohnehin schon erschwerte dreidimensionale Erfassung einer hypertrophen oder stark ptotischen Brust optimal, wenn man eine Aufnahmetechnik verwenden kann, die in möglichst



kurzer Zeit möglichst viele Aufnahmen von verschiedenen Seiten liefert. Hiermit können sämtliche Störungsfaktoren auf ein Minimum reduziert und die Qualität der dreidimensionalen Erfassung wesentlich erhöht werden. Dies gilt insbesondere hinsichtlich der submammaren Areale und auch der medialen und lateralen Übergänge in diese Areale, da diese Flächen sowohl durch Neupositionierung der Laserscanner als auch durch zeitliche Verzögerung der Einzelaufnahmen gerade bei einer voluminösen Brust am meisten betroffen sind.

Eine weitere Erklärung für die deutlich höhere Messvariabilität in der submammaren Brustregion erscheint auch die Tatsache zu sein, dass für die Streckenmessung die Landmarks am virtuellen dreidimensionalen Bild markiert werden müssen. Im submammaren Bereich und in den Übergängen zu diesem Areal könnten zum einen die vorher beschriebenen Verzerrungen und die darauf folgenden Bearbeitungen zu Unstimmigkeiten in der späteren Wiedergabe dieser Region führen. Zum anderen könnte die manuelle Lokalisation der in diesen Gebieten liegenden Landmarks zu Ungenauigkeiten in der Berechnung der Strecken führen. Dies liegt daran, dass am dreidimensionalen Bild exakte Lokalisationen für die Landmarks definiert werden müssen, und zu diesem Zweck muss das virtuelle Bild entsprechend gedreht und gekippt werden, da selbstverständlich nicht alle Landmarkspositionen in einer Ansicht gleichzeitig zu erkennen sind. Positioniert man während der interaktiven Markierung der Landmarks das Modell nicht vertikal zur Bildelebene, kommt es beim Markieren im lateralen Sichtfeld zum gleichen Effekt wie bei den Laserstrahlen, die nur tangential auf dem Objekt auftreffen. Dadurch wird in einem solchen Fall der in der Software mit drei Koordinaten beschriebene Punkt nicht korrekt platziert und es kommt zu teilweise erheblichen Abweichungen zwischen den Streckenmessungen. Da gerade die submammare Region der Brust eine schwierig einzusehende Region auf dem Bildschirm ist solange man das virtuelle Bild nicht dreht, könnte diese Bearbeitung durchaus zu Fehlern in der genauen Vermessung der Strecken führen und somit die Präzision der dreidimensionalen Aufnahme in eben diesen Bereichen der Brustregion verringern. Denkbar wäre in dieser Hinsicht die Entwicklung von einer exakten und von der Computersoftware selbst durchgeführten Platzierung der Landmarks, durch welche eine derartige Fehlerquelle eliminiert werden könnte.

Wie sich in der vorliegenden Studie zeigt, spielt der Einfluss der Landmarks eine wesentliche Rolle im Resultat der dreidimensionalen Erfassung. Betrachtet man alle Versuchsreihen, erkennt man eine wesentlich höhere Präzision in jenen Aufnahmen, in denen vorher am Modell Landmarks markiert wurden. Dies erklärt sich daraus, dass bei der in jedem Fall stattfindenden Platzierung der Landmarks am virtuellen Modell exakte Anhaltspunkte zu finden sind, wenn vor der Laserscanner-Aufnahme eben diese Punkte direkt gekennzeichnet wurden. Dieses Phänomen tritt weniger in anatomisch klar definierbaren Lokalisationen wie an Knochenvorsprüngen wie dem Jugulum oder auch dem Xiphoid auf, aber es wird insbesondere in der submammaren Region deutlich, in der es schwieriger ist, einen exakten Punkt wie beispielsweise den tiefsten Punkt der unteren Brustfalte deutlich und vor allem reproduzierbar wiederzugeben.

Vergleicht man die Werte der digital erhobenen Streckenmessungen mit denen der manuell erhobenen, stellt man gewisse Abweichungen fest. Während auch hier die submammare Region relativ starke Unterschiede zwischen digital und manuell erhobenen Werten aufwies, traten die größten Abweichungen im Bereich des Thorax im Allgemeinen auf. Dieses war sowohl in der ersten Versuchsreihe ersichtlich, in der ein einzelner Laserscanner mit zwei Aufnahmen verwendet wurde, aber noch gravierender war diese Beobachtung in dem Versuch, in dem zwei Laserscanner und zwei Einzelaufnahmen genutzt wurden. Hingegen zeigte sich bei der Einbeziehung einer frontalen Aufnahme eine geringere Abweichung der Werte. Diese Tatsache verstärkt den bereits vorher vermuteten Effekt, dass die Randbereiche jeder einzelnen dreidimensionalen Aufnahme leicht verzerrt dargestellt werden und es somit zu Unterschieden der digitalen Streckenmessung am virtuellen Bild im Vergleich zu den manuell gemessenen Werten kommt. Auch an dieser Stelle würde ein Computer gestütztes Markierungssystem für die weibliche Brustregion Vorteile zeigen.

Trotzdem weisen aber die digital erhobenen Daten in sich sehr konsequente Werte auf. In Anbetracht dessen, dass das Ziel der dreidimensionalen Erfassung einer

hypertrophen Brust in der Erfassung von Veränderungen in Form, Projektion und Symmetrie der Brust liegt, ist die Abweichung der digitalen Messung von der manuellen Messung weniger signifikant für die Anwendung eines solchen dreidimensionalen Erfassungssystems. Abgesehen von der Tatsache, dass auch bei der manuellen Messung eine gewisse Ungenauigkeit vorherrscht, erscheint es zudem in Hinsicht auf die Mammareduktionsplastik oder die Korrektur von Ptosis oder Asymmetrie der Brust weniger wichtig, ein auf den Millimeter genaues Ergebnis zu erhalten. Denn wie zuvor geschildert treten schon bei normaler Atmung, bei kleinsten Bewegungen und auch im Rahmen von hormonellen Einflüssen leichte Veränderungen in Form und Volumen der weiblichen Brustregion auf. Eine Messung im Millimeterbereich erscheint daher weniger praktikabel und weniger sinnvoll für den klinischen Nutzen der Mammareduktionsplastik zu sein.

Insgesamt betrachtet ergibt sich demnach eine optimale Aufnahmetechnik für die weibliche Brustregion mit einem Aufbau von zwei direkt hintereinander geschalteten Laserscannern und mit einem Einfallswinkel der Laserstrahlen von  $+10^\circ$  in vertikaler Ebene auf das Objekt. Somit werden die Aufnahmezeit und die Artefakte durch Repositionierung der Apparaturen gering gehalten, und zusätzlich ist die submammary Region besser erfassbar. Außerdem erhöht die Markierung von Landmarks vor der dreidimensionalen Aufnahme die Qualität des späteren Ergebnisses erheblich.

Unter diesen optimalen Bedingungen wurde anschließend der humane Einflussfaktor in die vorliegende Studie einbezogen, zu welchem Zweck die Erfassung von Probandinnen mit Hilfe des Laserscanner-Systems diente. Obgleich das Ziel ein verbessertes Aufnahmeverfahren der weiblichen Brustregion für eine hypertrophe oder stark ptotische Brust war, wurden für unsere Probandenstudie keine Patientinnen mit dieser Diagnose gewählt, um vorerst nur den humanen Einflussfaktor zu evaluieren. Da sich beim Menschen Bewegungsartefakte während der dreidimensionalen Aufnahme nie vollständig ausschließen lassen, sollten auf diese Weise zunächst grundlegend die Veränderungen der Brusterfassung in der Anwendung des Systems am Menschen dargestellt werden. Die Probandinnen

besaßen daher eine normale Brustform und Brustgröße, und keine der Testpersonen wies eine Indikation zu einer Brustoperation auf.

An den Ergebnissen war zu erkennen, dass insgesamt gesehen die dreidimensionalen Aufnahmen der Probandinnen untereinander keine großen Abweichungen in der Qualität, gemessen an der Variabilität der Streckenmessungen, aufwiesen. Dies bedeutet, dass der Einfluss der Testperson an sich auf das spätere Ergebnis der Erfassung nicht signifikant war. Dennoch zeigten sich im Vergleich zu den Modellversuchen stärkere Abweichungen in den Messungen am virtuellen Bild, welche den Einfluss der unwillkürlichen menschlichen Bewegungen darstellen.

Betrachtet man die einzelnen anatomischen Brustregionen, fällt auf, dass die höchste Präzision der Streckenmessungen in der Thoraxregion zu finden ist. Dies unterstützt die bereits am Modell gewonnene Beobachtung, dass klar anatomisch definierbare Landmarks zu verbesserten Resultaten in der Erfassung der komplexen Strukturen führen. Außerdem kommt es in diesem Bereich aufgrund von überwiegend fixen Strukturen wie dem Jugulum oder dem Xiphoid zu weniger Bewegungsartefakten während der Aufnahme durch den Laserscanner.

Ein weiterer entscheidender Aspekt bezüglich der verbesserten Darstellung der submammaryen Brustregion konnte in der Durchführung von zwei unterschiedlichen Armpositionen entdeckt werden. In der Versuchsreihe, in der die Arme der Probandin hinter dem Kopf verschränkt wurden, ergab sich eine höhere Präzision in der Erfassung der Submammaryregion als wenn die Arme hinter dem Rücken verschränkt wurden. Insgesamt liegt die Präzision in der Versuchsreihe mit erhobenen Armen allerdings niedriger als in der Versuchsreihe mit gesenkten Armen, da letztere Körperhaltung offensichtlich einfacher beizubehalten ist. In Hinsicht auf die besondere Herausforderung, gerade die submammarye Brustregion und die laterale Thoraxregion im Falle einer hypertrophen oder ptotischen Brust präzise mit Hilfe eines Laserscanners zu erfassen, erscheint daher eine zusätzliche Aufnahme der Patientin in der Position mit hinter dem Kopf verschränkten Armen durchaus sinnvoll, da auf diese Weise mehr Fläche der submammaryen Region für die linear

auftreffenden Laserstrahlen erreichbar ist und somit diese Brustregion besser wiedergegeben werden kann.

## **5 Zusammenfassung**

Die in der vorliegenden Studie vorgestellte dreidimensionale Erfassung der weiblichen Brust mit Hilfe eines linearen Oberflächen-Laserscanners, bietet ein System mit einer akzeptierbaren Präzision und Reproduzierbarkeit, um sie in der Medizin und speziell im Gebiet der Mammareduktionsplastik nutzen zu können. Eine Weiterentwicklung der Laserscanner-Systeme und der entsprechenden Software erscheint zudem sinnvoll, damit die Qualität der dreidimensionalen Wiedergabe komplexer Strukturen des Menschen optimiert werden kann. Daneben sind die hier dargestellten Aufnahmemodalitäten wie die Position der Patientin und die Anordnung der Apparaturen ein wichtiger Aspekt, die Datenerfassung möglichst präzise und reproduzierbar zu gestalten. Allerdings bestehen bei einer stark hypertrophen oder ptotischen Brust noch immer Limitationen der Erfassung, denn auch beim Anheben der Arme kann zwar die Qualität der Aufnahme verbessert, aber beispielsweise die Unterfläche einer sehr großen Brust nicht komplett erfasst werden. Insgesamt betrachtet gewährleistet diese neue Technologie jedoch eine nützliche Hilfestellung in der Erfassung der Brustformveränderungen im Rahmen der Brustchirurgie. Nach einigen technischen Weiterentwicklungen wie einer Verkürzung der Aufnahmezeit oder der automatischen Markierung der anatomischen Landmarks wäre es zukünftig außerdem denkbar, mit Hilfe eines Oberflächen-Laserscanners eine fundierte präoperative Operationsplanung, eine postoperative Verlaufskontrolle und auch eine langfristige Qualitätskontrolle von Brustoperationen im Rahmen von Mammareduktionsplastiken durchzuführen. Auf diese Weise könnten die dreidimensionalen Datensätze der Brustregion auch zu Vergleichsstudien bezüglich der Anwendung unterschiedlicher Operationstechniken auf objektiver Basis herangezogen werden. Die hier dargestellte Erfassungsmethode der Brustregion soll keinesfalls das subjektive Urteilsvermögen des erfahrenen Chirurgen ersetzen,

sondern sie soll lediglich der verbesserten Zielorientierung dienen. Außerdem bietet sich dieses dreidimensionale Erfassungssystem als Referenz insbesondere für ungeübte Chirurgen an, beispielsweise in der Ausbildung, damit diese neben der eigenen Einschätzung auch auf eine objektive und quantitative Vermessung zurückgreifen können, und um Anhaltspunkte bezüglich Gestaltung von Form, Projektion und Symmetrie der weiblichen Brustregion zu gewinnen.

## 6 Literaturverzeichnis

1. Berg, A. and B. Palmer, *Quality assurance in plastic surgery: reduction mammoplasty*. Scand J Plast Reconstr Surg Hand Surg, 1997. **31**(4): p. 327-31.
2. Bouman, F.G., *Volumetric measurement of the human breast and breast tissue before and during mammoplasty*. Br J Plast Surg, 1970. **23**(3): p. 263-4.
3. Brown, R.W., Y.C. Cheng, and M. Kurtay, *A formula for surgical modifications of the breast*. Plast Reconstr Surg, 2000. **106**(6): p. 1342-5.
4. Brown, T.P., Ringrose, C., Hyland, R.E., Cole, A.A., Brotherton, T.M., *A method of assessing female breast morphometry and its clinical application*. Br J Plast Surg, 1999. **52**(5): p. 355-9.
5. Bush, K. and O. Antonyshyn, *Three-dimensional facial anthropometry using a laser surface scanner: validation of the technique*. Plast Reconstr Surg, 1996. **98**(2): p. 226-35.
6. Campaigne, B.N., Katch, V.L., Freedson, P., Sady, S., Katch, F.I., *Measurement of breast volume in females: description of a reliable method*. Ann Hum Biol, 1979. **6**(4): p. 363-7.
7. Daniel, B.L., Jeffrey, S.S., Birdwell, R.L., Ikeda, D.M., Sawyer-Glover, A.M., Herfkens, R.J., *Three-dimensional shaded-surface rendering of MR images of the breast: technique, applications, and impact on surgical management of breast disease*. Radiographics, 1998. **18**(2): p. 483-96.
8. Edsander-Nord, A., M. Wickman, and G. Jurell, *Measurement of breast volume with thermoplastic casts*. Scand J Plast Reconstr Surg Hand Surg, 1996. **30**(2): p. 129-32.
9. Farkas, L.G., *Accuracy of anthropometric measurements: past, present, and future*. Cleft Palate Craniofac J, 1996. **33**(1): p. 10-8; discussion 19-22.
10. Galdino, G.M., Nahabedian, M., Chiaramonte, M., Geng, J.Z., Klatsky, S., Manson, P., *Clinical applications of three-dimensional photography in breast surgery*. Plast Reconstr Surg, 2002. **110**(1): p. 58-70.
11. Grossman, A.J. and L.A. Roudner, *A simple means for accurate breast volume determination*. Plast Reconstr Surg, 1980. **66**(6): p. 851-2.

12. Kalbhen, C.L., McGill, C.C., Fendley, P.M., Corrigan, K.W., Angelats, J., *Mammographic determination of breast volume: comparing different methods.* AJR Am J Roentgenol, 1999. **173**(6): p. 1643-9.
13. Kallen, R., Broome, A., Muhlow, A., Forsby, N., *Reduction mammoplasty: results of preoperative mammography and patient inquiry.* Scand J Plast Reconstr Surg, 1986. **20**(3): p. 303-5.
14. Kirianoff, T.G., *Volume measurements of unequal breasts.* Plast Reconstr Surg, 1974. **54**(5): p. 616.
15. Kohn, L.A., Cheverud, J.M., Bhatia, G., Commean, P., Smith, K., Vannier, M.W., *Anthropometric optical surface imaging system repeatability, precision, and validation.* Ann Plast Surg, 1995. **34**(4): p. 362-71.
16. Kouchi, M., Mochimaru, M., Tsuzuki, K., Yokoi, T., *Random errors in anthropometry.* J Hum Ergol (Tokyo), 1996. **25**(2): p. 155-66.
17. Kovacs, L., Zimmermann, A., Wawrzyn, H., Schwenzer, K., Seitz, H., Tille, C., Papadopoulos, N.A., Sader, R., Zeilhofer, H.F., Biemer, E., *Computer aided surgical reconstruction after complex facial burn injuries - opportunities and limitations.* Burns, 2005. **31**(1): p. 85-91.
18. Loughry, C.W., Sheffer, D.B., Price, T.E., Einsporn, R.L., Bartfai, R.G., Morek, W.M., Meli, N.M., *Breast volume measurement of 598 women using biostereometric analysis.* Ann Plast Surg, 1989. **22**(5): p. 380-5.
19. Loughry, C.W., Sheffer, D.B., Price, T.E., Jr., Lackney, M.J., Bartfai, R.G., Morek, W.M., *Breast volume measurement of 248 women using biostereometric analysis.* Plast Reconstr Surg, 1987. **80**(4): p. 553-8.
20. Mineyev, M., Kramer, D., Kaufman, L., Carlson, J., Frankel, S., *Measurement of breast implant volume with magnetic resonance imaging.* Ann Plast Surg, 1995. **34**(4): p. 348-51.
21. Nahabedian, M.Y. and G. Galdino, *Symmetrical breast reconstruction: is there a role for three-dimensional digital photography?* Plast Reconstr Surg, 2003. **112**(6): p. 1582-90.
22. Onesti, M.G., Mezzana, P., Martano, A., Scuderi, N., *Breast asymmetry: a new vision of this malformation.* Acta Chir Plast, 2004. **46**(1): p. 8-11.



23. Palin, W.E., Jr., J.A. von Fraunhofer, and D.J. Smith, Jr., *Measurement of breast volume: comparison of techniques*. *Plast Reconstr Surg*, 1986. **77**(2): p. 253-5.
24. Penn, J., *Breast reduction*. *Br J Plast Surg*, 1955. **7**(4): p. 357-71.
25. Qiao, Q., G. Zhou, and Y. Ling, *Breast volume measurement in young Chinese women and clinical applications*. *Aesthetic Plast Surg*, 1997. **21**(5): p. 362-8.
26. Schultz, R.C., R.F. Dolezal, and J. Nolan, *Further applications of Archimedes' principle in the correction of asymmetrical breasts*. *Ann Plast Surg*, 1986. **16**(2): p. 98-101.
27. Smith, D.J., Jr., Palin, W.E., Jr., Katch, V.L., Bennett, J.E., *Breast volume and anthropomorphic measurements: normal values*. *Plast Reconstr Surg*, 1986. **78**(3): p. 331-5.
28. Tegtmeier, R.E., *A quick, accurate mammometer*. *Ann Plast Surg*, 1978. **1**(6): p. 625-6.
29. Tezel, E. and A. Numanoglu, *Practical do-it-yourself device for accurate volume measurement of breast*. *Plast Reconstr Surg*, 2000. **105**(3): p. 1019-23.
30. Vannier, M.W., Pilgram, T.K., Bhatia, G., Brunsdon, B., Nemecek, J.R., Young, V.L., *Quantitative three-dimensional assessment of face-lift with an optical facial surface scanner*. *Ann Plast Surg*, 1993. **30**(3): p. 204-11.
31. Wallis, J.W. and T.R. Miller, *Three-dimensional display in nuclear medicine and radiology*. *J Nucl Med*, 1991. **32**(3): p. 534-46.
32. Westreich, M., *Anthropomorphic breast measurement: protocol and results in 50 women with aesthetically perfect breasts and clinical application*. *Plast Reconstr Surg*, 1997. **100**(2): p. 468-79.

## 7 Anhang

### 7.1 Abbildungsverzeichnis

<b>Abbildung 1</b>	Anthropomorphe Landmarks der weiblichen Brust (Brown)	10
<b>Abbildung 2</b>	Volumenmessung der weiblichen Brust mittels Wasserverdrängungsmethode (Schultz)	13
<b>Abbildung 3</b>	Volumenmessung der weiblichen Brust mittels Wasserverdrängungsmethode (Tezel)	14
<b>Abbildung 4</b>	Geometrische Volumenberechnung der weiblichen Brust aus Mammografiedatensätzen (Kalbhen)	17
<b>Abbildung 5</b>	Anatomische Landmarks am Modell, Frontalansicht	26
<b>Abbildung 6</b>	Anatomische Landmarks am Modell, laterale Ansicht aus -30°	26
<b>Abbildung 7</b>	Versuchsaufbau, Ansicht von oben	28
<b>Abbildung 8</b>	Versuchsaufbau, Ansicht von lateral	29
<b>Abbildung 9</b>	Nummerierung der anatomischen Landmarks am Modell, Frontalansicht	30
<b>Abbildung 10</b>	Nummerierung der anatomischen Landmarks am Modell, laterale Ansicht aus -30°	31
<b>Abbildung 11</b>	Position der Probandinnen, Arme gesenkt, Frontalansicht	32
<b>Abbildung 12</b>	Position der Probandinnen, Arme gesenkt, laterale Ansicht aus -30°	33
<b>Abbildung 13</b>	Position der Probandinnen, Arme erhoben, Frontalansicht	33
<b>Abbildung 14</b>	Position der Probandinnen, Arme erhoben, laterale Ansicht aus -30°	34
<b>Abbildung 15</b>	Messvariabilität der Strecken bei Differenzierung zwischen den drei Versuchsreihen mit unterschiedlicher Anzahl von verwendeten Laserscannern und Aufnahmen unter Einbeziehung der einzelnen anatomischen Regionen	39
<b>Abbildung 16</b>	Messvariabilität der Strecken bei Differenzierung zwischen den drei Winkelpositionen des Laserscanners zum Objekt in	40

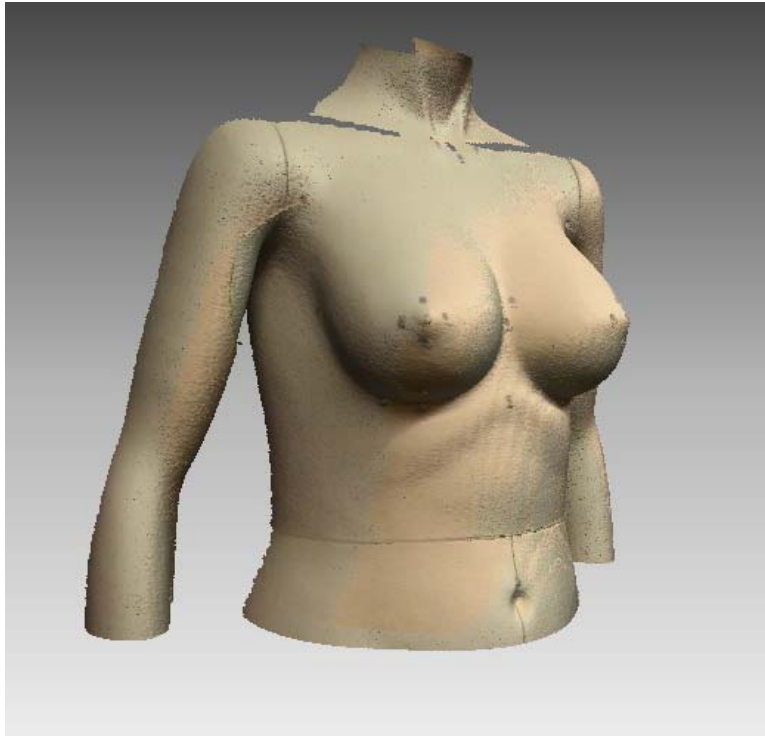	vertikaler Ebene unter Einbeziehung der einzelnen anatomischen Regionen	
<b>Abbildung 17</b>	Messvariabilität der Strecken bei Differenzierung zwischen den zwei Positionen der Körperhaltung	43
<b>Abbildung 18</b>	Messvariabilität der Strecken bei Differenzierung zwischen den zwei Positionen der Körperhaltung und anatomischen Brustregionen	43
<b>Abbildung 19</b>	Dreidimensionale Aufnahme des Modells mit Landmarks, laterale Ansicht aus +30°, Scannerwinkel von +10°	61
<b>Abbildung 20</b>	Dreidimensionale Aufnahme des Modells mit Landmarks, laterale Ansicht aus -30°, Scannerwinkel von +10°	62
<b>Abbildung 21</b>	Dreidimensionale Aufnahme des Modells mit Landmarks, Frontalansicht, Scannerwinkel von +10°	62
<b>Abbildung 22</b>	Dreidimensionale Aufnahme einer Probandin mit gesenkten Armen, laterale Ansicht aus +30°	63
<b>Abbildung 23</b>	Dreidimensionale Aufnahme einer Probandin mit gesenkten Armen, laterale Ansicht aus -30°	63
<b>Abbildung 24</b>	Dreidimensionale Aufnahme einer Probandin mit gesenkten Armen, Frontalansicht	64
<b>Abbildung 25</b>	Dreidimensionale Aufnahme einer Probandin mit erhobenen Armen, Frontalansicht	64
<b>Abbildung 26</b>	Dreidimensionale Aufnahme einer Probandin mit erhobenen Armen, laterale Ansicht aus +30°	65
<b>Abbildung 27</b>	Dreidimensionale Aufnahme einer Probandin mit erhobenen Armen, laterale Ansicht aus -30°	65
<b>Abbildung 28</b>	Dreidimensionale Aufnahme einer Probandin mit gesenkten Armen, laterale Ansicht aus +30°	66
<b>Abbildung 29</b>	Dreidimensionale Aufnahme einer Probandin mit gesenkten Armen, laterale Ansicht aus -30°	66
<b>Abbildung 30</b>	Dreidimensionale Aufnahme einer Probandin mit gesenkten Armen, Frontalansicht	67
<b>Abbildung 31</b>	Dreidimensionales Einzelbild einer Probandin mit erhobenen	67

	Armen, Frontalansicht, Scannerwinkel von +10°	
<b>Abbildung 32</b>	Dreidimensionale Einzelbilder übereinandergelagert, erhobene Arme, laterale Ansicht aus +30°	68
<b>Abbildung 33</b>	Dreidimensionale Einzelbilder nach erstem Verschmelzen, erhobene Arme, laterale Ansicht aus +30°	68
<b>Abbildung 34</b>	Dreidimensionale Aufnahme einer Probandin mit erhobenen Armen, Frontalansicht	69
<b>Abbildung 35</b>	Dreidimensionale Aufnahme einer Probandin mit erhobenen Armen, laterale Ansicht aus +30°	69
<b>Abbildung 36</b>	Dreidimensionale Aufnahme einer Probandin mit erhobenen Armen, laterale Ansicht aus -30°	70

## 7.2 Tabellenverzeichnis

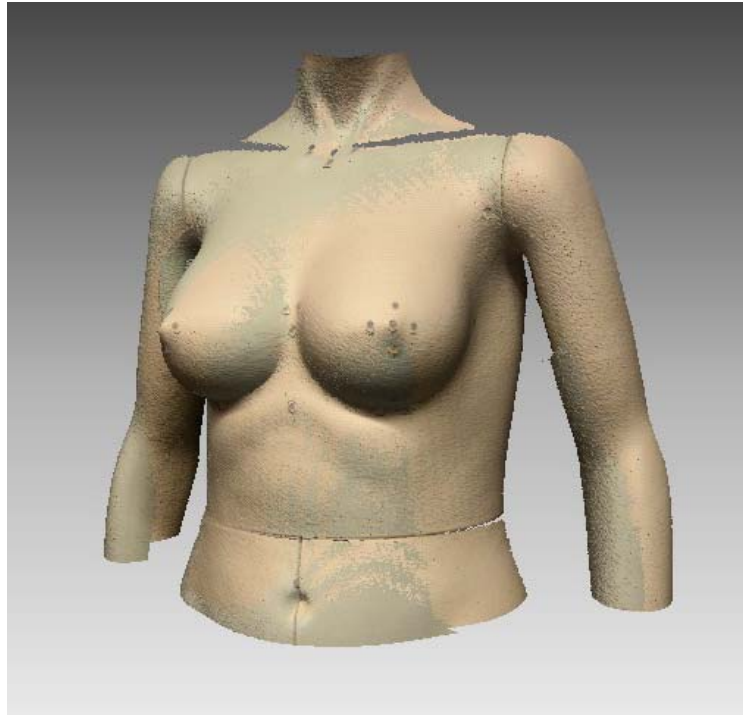<b>Tabelle 1</b>	Anatomische Lokalisation der Landmarks	25
<b>Tabelle 2</b>	Messvariabilität der Strecken bei Differenzierung zwischen anatomischer Brustregion, Verwendung von Landmarks und Laserscannermodus	37
<b>Tabelle 3</b>	Messvariabilität der Strecken bei Differenzierung zwischen anatomischer Brustregion, Winkeleinstellung des Scanners und Laserscannermodus	41

### 7.3 Abbildungen



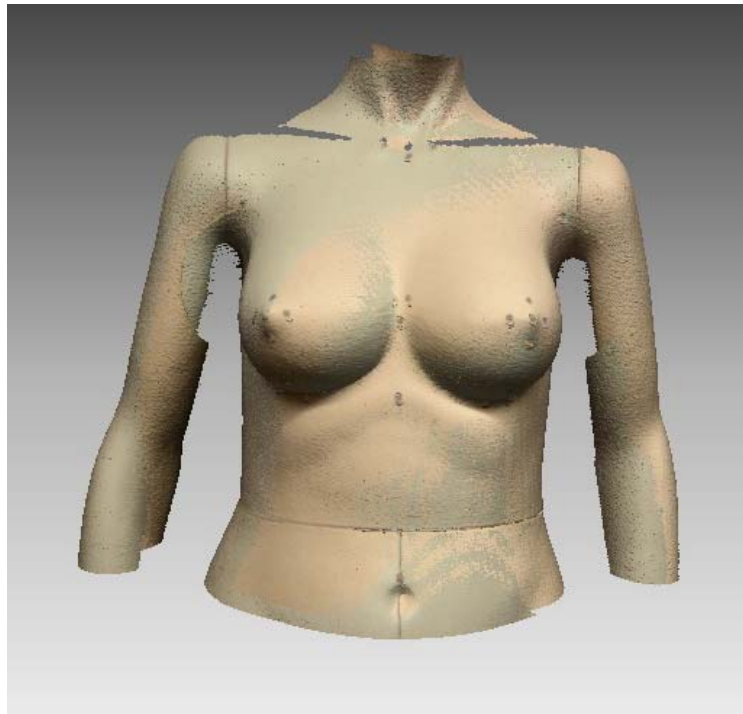**Abb. 19**

Dreidimensionale Aufnahme des Modells mit Landmarks,  
laterale Ansicht aus  $+30^\circ$  bei einem Scannerwinkel von  $+10^\circ$



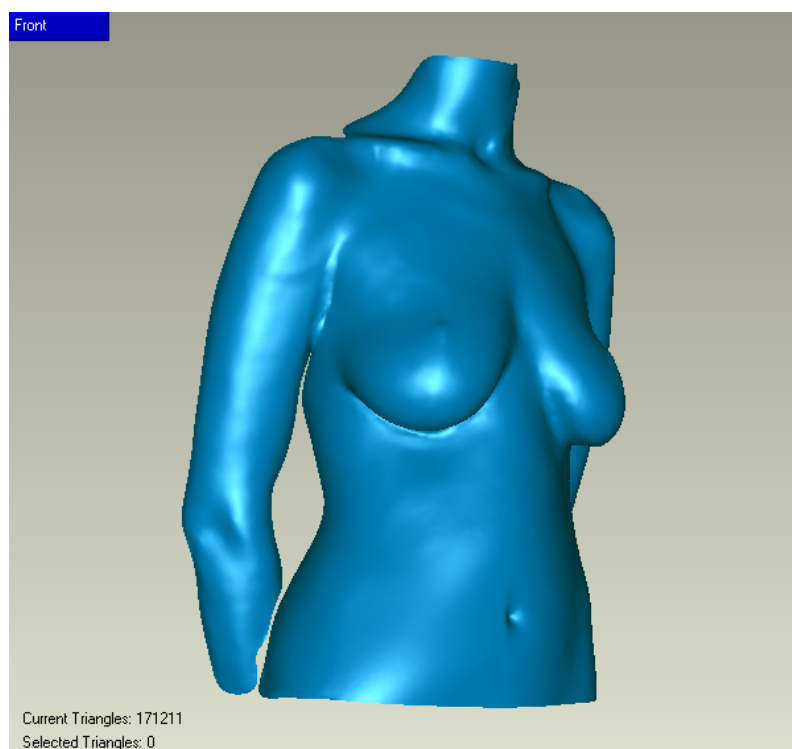
**Abb. 20**

Dreidimensionale Aufnahme des Modells mit Landmarks,  
laterale Ansicht aus  $-30^\circ$  bei einem Scannerwinkel von  $+10^\circ$




**Abb. 21**

Dreidimensionale Aufnahme des Modells mit Landmarks,  
Frontalansicht bei einem Scannerwinkel von  $+10^\circ$



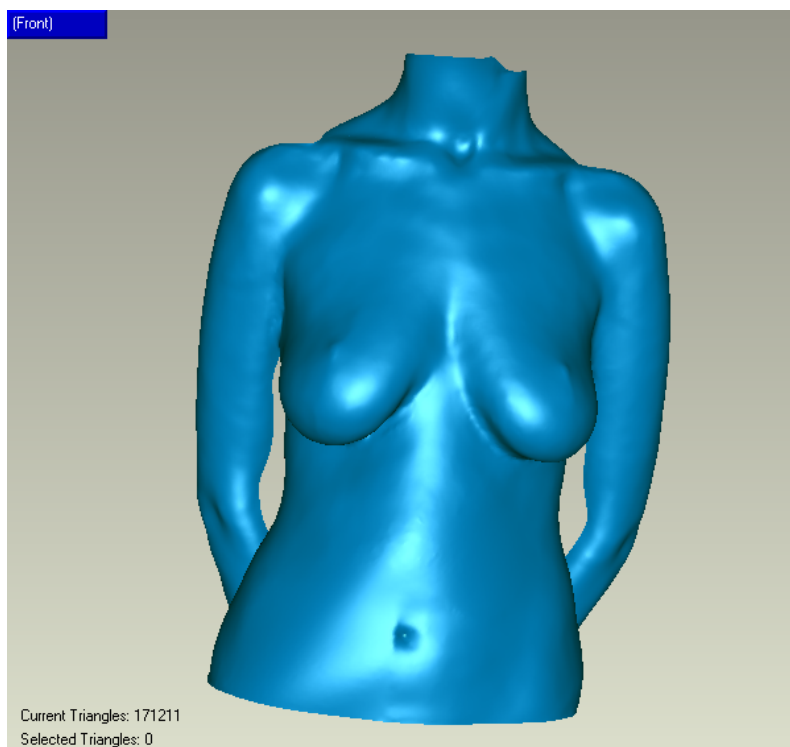
**Abb. 22**

Dreidimensionale Aufnahme einer Probandin mit gesenkten Armen,  
laterale Ansicht aus +30° bei einem Scannerwinkel von +10°




**Abb. 23**

Dreidimensionale Aufnahme einer Probandin mit gesenkten Armen,  
laterale Ansicht aus -30° bei einem Scannerwinkel von +10°



**Abb. 24**


Dreidimensionale Aufnahme einer Probandin mit gesenkten Armen,  
Frontalansicht bei einem Scannerwinkel von +10°



**Abb. 25**


Dreidimensionale Aufnahme einer Probandin mit erhobenen Armen,  
Frontalansicht bei einem Scannerwinkel von +10°






**Abb. 26**

Dreidimensionale Aufnahme einer Probandin mit erhobenen Armen,  
laterale Ansicht aus +30° bei einem Scannerwinkel von +10°




**Abb. 27**

Dreidimensionale Aufnahme einer Probandin mit erhobenen Armen,  
laterale Ansicht aus -30° bei einem Scannerwinkel von +10°




**Abb. 28**

Dreidimensionale Aufnahme einer Probandin mit gesenkten Armen,  
laterale Ansicht aus  $+30^\circ$  bei einem Scannerwinkel von  $+10^\circ$




**Abb. 29**

Dreidimensionale Aufnahme einer Probandin mit gesenkten Armen,  
laterale Ansicht aus  $-30^\circ$  bei einem Scannerwinkel von  $+10^\circ$




**Abb. 30**

Dreidimensionale Aufnahme einer Probandin mit gesenkten Armen,  
Frontalansicht bei einem Scannerwinkel von  $+10^\circ$




**Abb. 31**

Dreidimensionales Einzelbild einer Probandin mit erhobenen Armen,  
Frontalansicht bei einem Scannerwinkel von  $+10^\circ$




**Abb. 32**

Dreidimensionale Einzelbilder übereinandergelagert,  
erhobene Arme, laterale Ansicht aus +30°




**Abb. 33**

Dreidimensionale Einzelbilder nach erstem Verschmelzen,  
erhobene Arme, laterale Ansicht aus +30°




**Abb. 34**

Dreidimensionale Aufnahme einer Probandin mit erhobenen Armen,  
Frontalansicht bei einem Scannerwinkel von  $+10^\circ$



**Abb. 35**

Dreidimensionale Aufnahme einer Probandin mit erhobenen Armen,  
laterale Ansicht aus  $+30^\circ$  bei einem Scannerwinkel von  $+10^\circ$



**Abb. 36**

Dreidimensionale Aufnahme einer Probandin mit erhobenen Armen,  
laterale Ansicht aus  $-30^\circ$  bei einem Scannerwinkel von  $+10^\circ$

## **Danksagung**

Mein herzlichster Dank gilt Herrn Univ.-Prof. Dr. med. Dr. med. habil. E. Biemer, nicht nur für die Bereitstellung des Promotionsthemas, sondern auch für die wertvollen Gespräche und für die herzliche Integration in die Abteilung für Plastische Chirurgie.

Außerdem danke ich Herrn Dr. med. L. Kovacs für die grundlegende Idee, die Diskussionen und die kontinuierliche Unterstützung dieses Projekts.

Herrn Univ.-Prof. Dr. med. Dr. med. dent. H. F. Zeilhofer, Leiter der Abteilung für Kiefer- und Gesichtschirurgie an der Klinik für Wiederherstellende Chirurgie der Universität Basel, und Herrn Univ.-Prof. Dr. med. Dr. med. dent. Dr. med. habil. R. Sader, Direktor der Klinik für Mund-, Kiefer- und Plastische Gesichtschirurgie der Johann Wolfgang Goethe Universität in Frankfurt am Main, danke ich für die Bereitstellung der Infrastruktur für diese Studie.

Für die äußerst hilfsbereite Unterstützung möchte ich den Sekretärinnen der Abteilung für Plastische und Wiederherstellungschirurgie, den Mitarbeitern des Fotolabors und vor allem meinen Probandinnen danken, die sehr viel Zeit und Energie in dieses Projekt investiert haben.

Ganz besonders danke ich auch Herrn Altan Üze für seine großzügige Hilfe bei der Ausarbeitung der grafischen Gestaltung. Die Qualität der Grafiken wäre ohne sein enormes Engagement in dieser Form nicht möglich gewesen.

Insbesondere gilt mein Dank an dieser Stelle meinen Eltern, die mich mit viel Geduld und großer Ausdauer während meines gesamten Studiums unterstützt haben.

**Teile und Inhalte dieser Dissertation wurden in folgender Publikation  
verwendet:**

Kovacs L, Yassouridis A, Zimmermann A, Brockmann G, **Wöhnl A**, Blaschke M, Eder  
M, Schwenzer-Zimmerer K, Rosenberg R, Papadopulos NA, Biemer E.

Optimization of 3-dimensional imaging of the breast region with 3-dimensional laser  
scanners

Ann Plast Surg 2006 March; 56(3): 229-236



## Curriculum Vitae Antonia Wöhl

Research Associate  
Department of Surgery  
Moores UCSD Cancer Center  
University of California, San Diego  
La Jolla, CA, USA  
+1 - 858 - 337 16 41  
antonia\_md@yahoo.com



### Medizinstudium

---

Universität Regensburg	10/1997 – 03/2001
Ludwig-Maximilians-Universität München	04/2001 – 09/2001
Technische Universität München	10/2001 – 11/2004
Approbation	11/2004
ECFMG Zertifizierung / USA	03/2007

### Praktisches Jahr

---

Chirurgie	<b>Viszeralchirurgie</b>	12/2003 – 02/2004
	Klinikum rechts der Isar, TUM Univ.-Prof. Dr. J.R. Siewert	
	<b>Traumatologie</b> (Subinternship)	04/2004
	University of California San Diego / USA R. Coimbra, MD, PhD, FACS	
Plastische & Rekonstruktive Chirurgie	<b>Plastische &amp; Rekonstruktive Chirurgie</b>	10/2003 – 12/2003
	Klinikum rechts der Isar, TUM Univ.-Prof. Dr. E. Biemer	

	<b>Rekonstruktive Mikrochirurgie</b>	02/2004 – 03/2004
	Chang Gung University Taipei / Taiwan	
	F.C. Wei, MD, FACS	
	<b>Plastische Chirurgie</b> (Subinternship)	05/2004
	University of California San Diego / USA	
	M. Dobke, MD, PhD	
Innere Medizin	<b>Infektiologie &amp; Notfallmedizin</b>	06/2004 – 09/2004
	University of Cape Town / Südafrika	

### **Famulaturen & Praktika**

---

Anästhesie / ICU	Barmherzige Brüder, Regensburg	08/2000
Plastische Chirurgie	Klinikum rechts der Isar, TUM	08/2002 – 09/2002
Allgemeinchirurgie	Klinikum Maputo, Mozambique	09/2004
Plastische Chirurgie	University of California Irvine, USA	04/2005
Praktische Kurse, TUM	Sonografie, Notfallmedizin, Nahtkurs, Hand- & Mikrochirurgie	08/2002 – 07/2003

### **Persönliche Daten**

---

Geburtsdatum	22. Dezember 1978 in Wismar
Schulbildung	Vorschule Maputo, Mozambique Grundschule & Ratsgymnasium Osnabrück Abitur mit Leistungsfächern Mathematik & Latein 1997
Datenverarbeitung	CAD Programme: Rapidform, Geomagic Endnote, MSOffice
Aktivitäten	Geige, Klavier, Literatur, Fotografie Mountainbiken, Laufen, Windsurfen
Fremdsprachen	Latein (großes Latinum), Englisch (fließend), Französisch (Grundkenntnisse)