

TECHNISCHE UNIVERSITÄT MÜNCHEN
Klinik und Poliklinik für Mund-, Kiefer- und Gesichtschirurgie
des Klinikums rechts der Isar
(Direktor: Univ.- Prof. Dr. Dr. K.-D. Wolff)

**„Aktuelle Aspekte der histomorphometrischen,
histologischen und mikroradiographischen Beurteilung des
Knochenwachstums nach Applikation des
rekombinanten Proteins BMP-2 versus
Nukleinsäuretransfers – eine tierexperimentelle Studie“**

Michael Stöhrer

München
2009

TECHNISCHE UNIVERSITÄT MÜNCHEN
Klinik und Poliklinik für Mund-, Kiefer- und Gesichtschirurgie
des Klinikums rechts der Isar
(Direktor: Univ.- Prof. Dr. Dr. K.-D. Wolff)

**„Aktuelle Aspekte der histomorphometrischen,
histologischen und mikroradiographischen Beurteilung des
Knochenwachstums nach Applikation des
rekombinanten Proteins BMP-2 versus
Nukleinsäuretransfers – eine tierexperimentelle Studie“**

Michael Stöhrer

Vollständiger Abdruck der von der Fakultät für Medizin der Technischen Universität
München zur Erlangung des akademischen Grades eines
Doktors der Medizin
genehmigten Dissertation.

Vorsitzender: Univ.-Prof. Dr. D. Neumeier

Prüfer der Dissertation: 1. Priv.-Doz. Dr. Dr. A. Kolk
2. Univ.-Prof. Dr. J. Schlegel

Die Dissertation wurde am 13.08.2008 bei der Technischen Universität München
eingereicht und durch die Fakultät für Medizin
am 29.04.2009 angenommen.

Meinen Eltern

Inhaltsverzeichnis

1 Einleitung	7
1.1 Knochenheilung	9
1.1.1 Defektheilung und Knochenregeneration	9
1.1.2 Wachstumsfaktoren in der Knochenheilung	13
1.1.3 Bone morphogenetic Protein – BMP-2	14
1.2 Gentransfer	15
1.2.1 Methoden des Gentransfers	17
1.2.1.1 Viraler Gentransfer	17
1.2.1.2 Nicht-viraler Gentransfer	18
1.3 Biodegradierbare Beschichtung	22
1.3.1 PDLLA als biodegradierbare Trägersubstanz	22
2 Problem, Fragestellung und Ziel der Arbeit	25
3 Material und Methoden	26
3.1 Tierversuch	26
3.1.1 Aufbau und Einteilung	26
3.1.2 Haltung und Ernährung	28
3.1.3 Operationstechnik	28
3.1.4 Postoperative Versorgung	31
3.1.5 Tötung und Präparation	31
3.2 Fotodokumentation	32
3.3 Radiologische Untersuchung	32
3.4 Mikro – CT	33
3.5 Polychrome Sequenzmarkierung	34
3.6 Herstellung der histologischen Präparate	34
3.6.1 Einbettung und Polymerisation	35
3.6.2 Herstellung der Schnitte	36
3.6.3 Herstellung der Dünnschliffe	37
3.7 Färbungen	38
3.7.1 Levai-Laczko	39
3.7.2 Hämalan Erythrosin	40
3.7.3 Trichrom-Masson-Goldner	40
3.7.4 von Kossa	42
3.8 Anfertigung der Mikroradiografien	44

3.9	Auswertung	45
3.9.1	Radiologie	45
3.9.2	Histologie	46
3.9.3	Histomorphometrie und Flächenberechnung	47
3.9.4	Mikroradiographische Auswertung	49
3.9.5	Statistische Auswertung	50
4	Ergebnisse	51
4.1	Radiologische und makroskopische Darstellung der Knochenregeneration	51
4.2	Histologische und mikroradiographische Analyse	57
4.3	Histomorphometrische Flächenberechnung	70
4.3.1	Flächenübersicht der vollständig vermessenen Proben	70
4.3.2	Zentrale Einzelflächen aller Proben im Vergleich	72
4.3.3	Vergleich der anterioren versus mittleren Fläche	74
4.3.4	Flächenvergleich innerhalb der rhBMP-2 Gruppe	76
4.4	Korrelation zwischen Histomorphometrie und μ CT	77
4.5	Mikroradiographische Grauwertbestimmung	78
5	Diskussion	83
5.1	Diskussion der Methodik	83
5.2	Diskussion der Ergebnisse	88
6	Zusammenfassung	95
7	Literaturverzeichnis	97
8	Anhang	115
8.1	Abbildungsverzeichnis	115
8.2	Tabellenverzeichnis	116
8.3	Geräte, Apparaturen und Zubehör	116
8.4	Farbstoffe und Lösungen	118
9	Danksagung	119
10	Lebenslauf	120

Abkürzungsverzeichnis

%	Prozent
°C	Grad Celsius
3D	Dreidimensional
BMP	Bone Morphogenetic Protein
bzw.	Beziehungsweise
Ca ₁₀ (PO ₄) ₆ (OH) ₂	Hydroxylapatit
COPROG	Copolymer Protected Gene Vector
D	Dicke
d.h.	das heißt
DNA	Desoxyribonucleic Acid; Desoxyribonukleinsäure
e-PTFE	Polytetrafluorethylen
Fa	Firma
Gal	Galaktosidase
GBR	Guided Bone Regeneration
geg.	Gegenüber
h	Stunden
HE	Hämatoxylin Eosin
IGF	Insulin like Growth Factor
kDA	Kilodalton
Kg	Kilogramm
KG	Körpergewicht
KV	Kilovolt
KZBV	Kassenzahnärztliche Bundesvereinigung
LL	Levai-Laczko
LMU	Ludwig-Maximilian-Universität
Luc	Luciferase
mA	Milliampere
min	Minuten
ml	Milliliter
mm	Millimeter
MMA	Methylmetacrylat

MRG	Mikroradiographie
MW	Mittelwert
nm	Nanometer
OT	Objektträger
PDGF	Plateled Derived Growth Factor
PDLLA	Poly D,L-Laktid
PEI	Polyethilenimin
rhBMP	Rekombinantes humanes BMP
ROI	Region of Interest
SD	Standard Deviation
sec	Sekunden
TGF	Transforming Growth factor
TMG	Trichrom-Masson-Goldner
TU	Technische Universität
UV	Ultraviolett
vK	von Kossa
WF	Wachstumsfaktor
z.B.	zum Beispiel
z.T.	zum Teil
μ CT	Mikrocomputertomographie
μ g	Mikrogramm
μ m	Mikrometer

1 Einleitung

Die Notwendigkeit zur vollständigen Rekonstruktion eines Knochenareals bzw. zur Stimulation eines Knochendefektes zur Regeneration und Neubildung ist elementarer Bestandteil der rekonstruktiven Chirurgie, insbesondere der des Gesichtsschädels (Horch et al. 2006, S.708; Meyer et al. 2006, S.899), die auch die Spalt- (Chiu et al. 2008, S.514; Deppe et al. 2004, S.211; Wolff et al. 2008, S.143) und zahnärztlichen Chirurgie (Horch et al. 2006, S.708) umfasst. Die Rekonstruktion mit körpereigenem Gewebe ist aufwendig, teils mit hohem Risiko für den Patienten verbunden und demnach oft nicht als Therapie der Wahl anzusehen (Meyer et al. 2006, S.899). Betroffen sind häufig Patienten, die auf Grund ihrer Vorerkrankungen, Rezidivoperationen aber auch bedingt durch vorangegangene Strahlentherapie schlechte vaskuläre Verhältnisse aufweisen und somit das optimale Einheilen des Transplantates erheblich gefährden oder sogar verhindern. Daher stellt es für den Chirurgen eine große Herausforderung dar, die Osseointegration allogener und alloplastischer Implantate zu verbessern und so zu beschleunigen, dass diese eine Alternative bieten.

Die Verwendung dentaler Implantate gehört in der zahnärztlichen Chirurgie bzw. Implantologie mittlerweile zur Therapie der Wahl, indem diese im Bereich der Schleimhaut-Periost-Decke bzw. des Kieferknochens eingebracht werden. Dentale Implantate können häufig die Schleimhaut perforieren und sind dann permanent den Keimen der kontaminierten Mundhöhle ausgesetzt, was im Gegensatz dazu in der Traumatologie, z.B. bei Endoprothesen, die nach Einheilung von körpereigenem Gewebe umgeben sind, nicht der Fall ist. In der aktuellen Zahnheilkunde nimmt die Therapie eines Zahnverlustes mit Hilfe dentaler Implantate einen immer größer werdenden Stellenwert ein. Es besteht der Wunsch nach optimaler dentaler Rehabilitation in allen Altersschichten, so dass insbesondere im hohen Lebensalter aufgrund ungünstiger Knochenverhältnisse (z.B. Osteoporose) die Gefahr eines vorzeitigen Implantatverlustes erhöht ist. In anderen Fällen ist eine erfolgreiche dentale Implantation in Folge jahrelanger Zahnlosigkeit und der damit verbundenen Knochenatrophie ohne invasive augmentative Verfahren gar nicht erst möglich.

Durch den Kontakt dentaler Implantate zur Keim belasteten Mundhöhle kann häufig das Problem einer so genannten Periimplantitis entstehen. Ähnlich einer entzündlichen Zahnbetterkrankung (Parodontitis) kommt es hierbei zur mikrobiellen Plaquesbesiedelung des Implantates und des umliegenden Gewebes, was eine

chronische Entzündung nach sich zieht und letztendlich durch fortschreitenden Knochenabbau zum Verlust des Implantates führt. Folge ist der Verlust der Kaufunktion sowie häufig eine Beeinträchtigung der Ästhetik und Phonetik. Nach Karoussis (Karoussis et al. 2007, S.669) besteht ein enger Zusammenhang zwischen einer chronischen Parodontitis und einer daraus resultierenden periimplantären Entzündungen dentaler Implantate. Da die Anzahl der inserierten Implantate in Deutschland von 200.000 Implantaten im Jahr 2001 auf über 500.000 im Jahr 2005 (KZBV Jahrbuch 2005) stieg, ist unter Berücksichtigung der ansteigenden Lebenserwartung auch mit einer steigenden Zahl behandlungsbedürftiger Implantate zu rechnen.

Grundlage jeder Therapie periimplantärer Entzündung des Knochens ist die vollständige Dekontamination der Implantatoberfläche von Plaques und Endotoxinen, da nur an keimfreien Oberflächen eine Wiederanlagerung von Knochen möglich ist (Deppe et al. 2002, S.708). Da dies aber häufig nicht ausreicht, eine Periimplantitis adäquat zu behandeln, stellt eine möglichst vollständige Knochenregeneration im periimplantären Defektbereich ein wesentliches Behandlungsziel dar. Die Kontaktfläche zwischen Knochen und Implantat ist der limitierende Faktor hinsichtlich der langfristigen Stabilität, da es durch Kaubewegungen zu starken Druck- und Scherkräften kommt und somit hohe Belastungen auftreten.

Die so genannte gesteuerte Geweberegeneration (GBR Guided Bone Regeneration) führt häufig nicht zum erwünschten Ziel, da die hierbei verwendeten Polytetrafluorethylen-Membranen (e-PTFE) in der Mundhöhle bakteriell kontaminiert werden und somit keinen Schutz, sondern eine zusätzliche Gefahrenquelle darstellen (Grunder et al. 1993, S.290; Hürzeler et al. 1997, S.174). Nach neueren Erkenntnissen gehen etwa 15% der enossalen Implantate innerhalb von 10 Jahren durch den Verlust des stabilen Implantatinterfaces verloren, etwa 40% der Implantate weisen nach 10 Jahren Komplikationen auf (Pjetursson et al. 2004, S.674), was die Notwendigkeit der Verbesserung einer körpereigenen Knochen-Implantatverbindung durch zusätzliche exogene Stimulation in den Vordergrund stellt (Deppe et al. 2003, S.375).

1.1 Knochenheilung

1.1.1 Defektheilung und Knochenregeneration

Der Einfluss einer Reihe von mechanisch einwirkenden Kräften, die zu hohen Belastungen am Knochen führen, setzt voraus, dass der Knochen in seiner Beschaffenheit stabile und elastische Eigenschaften aufweist. Von maßgeblicher Bedeutung für das therapeutische Vorgehen und den Heilungserfolg eines Knochendefektes ist die Defektgröße, die mechanische Stabilität und nicht zuletzt die Qualität der umliegenden Weichteile. So kommt es z.B., trotz vorhandener Stabilität, zu keiner ausreichenden Knochenregeneration, wenn das umliegende Weichteilgewebe durch Narben, Infektionen oder Bestrahlung vorgeschädigt ist.

Knochengewebe besteht aus 65% anorganischen Mineralstoffen, 25% organischer Matrix und 10% Wasser, wobei nanokristallines Hydroxylapatit ($\text{Ca}_{10}(\text{PO}_4)_6(\text{OH})_2$) den Hauptbestandteil an Mineralstoffen des Knochens darstellt. Der mineral- und wasserfreie organische Anteil der Knochenmatrix setzt sich zu 95% aus Kollagen (I, V) und zu 5% aus nicht kollagener Matrix zusammen. Hierzu zählen Proteoglycane, Glycoproteine und Serumproteine, aber auch Wachstumsfaktoren. Seine Festigkeit erhält der Knochen durch die spezielle Anordnung von Hydroxylapatit und Kollagenfibrillen. Dabei vermitteln die organischen Anteile die Biege- und Zugfestigkeit, der Mineralanteil die Druckstabilität. Im Gegensatz zu anderen Geweben besitzt Knochen die Fähigkeit zur organotypischen Regeneration -Restitutio ad integrum-, d.h. Frakturdefekte werden durch neu gebildeten Knochen und nicht durch minderwertiges Narbengewebe ersetzt (McKibbin 1978, S.150). Die Knochenbruchheilung wird durch zahlreiche lokal und systemisch wirkende komplexe Vorgänge gesteuert. Die vielen zeitlich und räumlich begrenzten Interaktionen zwischen Osteoblasten und extrazellulärer Matrix, aber auch Hormonen, Cytokinen und Wachstumsfaktoren sind mehrfach beschrieben worden (Abe et al. 2000, S.669; Abiraman et al. 2002, S.3029; Akizuki et al. 1997, S.223; Alden et al. 1999, S.2245). Unterschieden wird zwischen einer primären und einer sekundären Knochenheilung, wobei die primäre nur bei lückenlosem Kontakt der Fragmente unter absoluter Ruhigstellung und ausreichender Blutversorgung von statten geht. Der Frakturspalt wird wie beim physiologischen Knochenumbau ohne Kallusbildung von Osteonen in Längsrichtung überbrückt (McKibbin 1978, S.153).

Bei der wesentlich häufigeren sekundären Knochenbruchheilung wird der Frakturspalt zunächst durch ein Hämatom aufgefüllt, es kommt zur Einwanderung von Entzündungszellen, Makrophagen und Thrombozyten (Barnes et al. 1999, S.1805). Anschließend wird das Hämatom durch einsprossende Fibroblasten, Granulozyten und Mesenchymzellen aus dem umliegenden Weichgewebe organisiert und umgebaut. Nach einigen Wochen bildet sich der die Fraktur ummauernde bindegewebige Kallus, der sich im Laufe der Zeit in mineralisierte, reife Knochenmatrix umwandelt. In dieser Umbauphase (Remodelling) besteht der Kallus noch aus Geflechtknochen. Anschließend wird der Knochen durch gezielte An- und Abbauvorgänge in Form und Funktion an Lamellenknochen angepasst. Ist die Mineralisation jedoch durch fehlende Ruhigstellung gestört, wird der Frakturspalt nur bindegewebig überbrückt und eine Pseudarthrose entsteht.

Die Integration von implantiertem Material führt zu einer ähnlichen Reaktion wie bei einer Frakturheilung und hat einen Umbau des Knochens zur Folge. Nach Albrektsson (Albrektsson und Johansson 2001, S.96) unterteilt man die gesamte enossale Integration eines Implantates in drei Phasen, die eng miteinander verbunden sind: die Osteoinduktion – als Teil der physiologischen Knochenheilung, die Osteokonduktion, die eine kurzwirkende Gewebeantwort auf ein Implantat darstellt und die Osseointegration, die einen langen Halt des Implantates ermöglicht.

Osteoinduktion:

Osteoinduktion ist „ein Prozess, bei dem die Osteogenese induziert wird“ (Albrektsson und Johansson 2001, S96). Aus dem verletzten Knochen und dem Blut werden extrazelluläre Flüssigkeit, nicht kollagene Proteine und Wachstumsfaktoren freigesetzt, die die Regeneration und Reparatur des Knochens aktivieren (Schenk und Buser 1998, S.30). Aus dem Knochenmark werden Osteoprogenitorzellen angelockt, die proliferieren und sich zunächst zu Osteoblastenvorläuferzellen, schließlich zu Osteoblasten ausdifferenzieren. Wichtig in diesem Zusammenhang ist, dass Zellen, sobald sie ausdifferenziert sind, die Migration einstellen (Davies 1998, S.393). Eine bedeutende Rolle bei der Osteoinduktion spielen die Bone Morphogenetic Proteins (BMPs). Sie werden als Antwort auf ein Trauma oder beim Remodelling freigesetzt und besitzen osteoinduzierende Eigenschaften (Albrektsson und Johansson 2001, S.97).

Osteokonduktion

Osteokonduktion beschreibt die Zellverteilung und das Knochenwachstum auf der Implantatoberfläche (Albrektsson und Johansson 2001, S.98; Marx und Garg 1998, S.273). Es erfolgt das Einsprossen von Kapillaren in das umliegende Gewebe und das Einwandern von Osteoprogenitorzellen in und auf das Implantat (Masuda et al. 1998, S.23). Die Blutgefäßbildung wird durch die Wachstumsfaktoren (WF) IGF-I und -II, TGF- β und PDGF unterstützt (Albrektsson und Johansson 2001, S.99).

Die Osteokonduktion kann nur nach erfolgreicher Osteoinduktion stattfinden und benötigt eine ausreichende Blutzufuhr. Durch den operativen Eingriff ist Blut der erste Stoff, mit dem die Implantatoberfläche in Kontakt kommt (Davies 1996, S.429). Das im Blut enthaltene Fibrinogen wird durch Thrombin in Fibrin gespalten, welches sich an die Implantatoberfläche anlagert und die Zellwanderung zum Implantat hin ermöglicht (Davies 1998, S.393). Durch die Einwanderung der Zellen wird eine Kontraktion des vorher gebildeten Fibringerinnsels bewirkt. Je nach Beschaffenheit der Implantatoberfläche kann sich das Gerinnsel von dieser lösen (Davies 1998, S.394). Es sind je nach Ort der Ausdifferenzierung der Zellen zwei verschiedene Arten der Osteogenese zu beobachten: die Distanz- und die Kontaktosteogenese. Bei Ersterer differenzieren die Zellen vor Erreichen des Implantates aus, das anschließend gebildete Osteoid steht nicht in direktem Kontakt zum Implantat. Es findet somit keine Zellapposition an der Implantatoberfläche statt, sondern extrazelluläre Matrix stellt den Kontakt zur Implantatoberfläche her. Bei der Kontaktosteogenese hingegen wird das Implantat vor der Ausdifferenzierung der Zellen erreicht und die Knochenformation erfolgt direkt an der Implantatoberfläche (Davies 1998, S.393; Furlong und Osborn 1991, S.745). Sind die Zellen ausdifferenziert, wird Osteoid gebildet. Es werden zuerst die beiden nichtkollagenen Proteine, Osteopontin und Sialoprotein sezerniert. Kalziumphosphat heftet sich an die Bindungsstellen dieser Proteine und bildet fächerförmige Kristalle. Anschließend bilden sezernierte Kollagenfasern, die sich an der Oberfläche anheften und kalzifizieren, den initialen Geflechtknochen. Diese Fasern sind folglich durch die erste kalzifizierte Schicht, die kollagenfrei, reich an Kalzium, Phosphor, Osteopontin und Sialoprotein des Knochens ist, vom Implantat getrennt. Diese Kittlinien-ähnliche schmale Schicht aus amorphem Gewebe weist eine Dicke von 20 bis 5000 nm auf (Albrektsson und Johansson 2001, S.99; Boss 1999, S.4; Davies 1996, S.427) und markiert die Grenzschicht zwischen Implantat und neuem Knochen, genauso wie

Kittlinien im physiologischen Remodellingzyklus die Grenze zwischen unterschiedlich altem Knochen markieren (Davies 1996, S.427). Der Erfolg der Osteokonduktion hängt einerseits von der Fähigkeit zur Knochenreparatur, andererseits von den Eigenschaften des Implantatmaterials ab (Albrektsson und Johansson 2001, S.99).

Osseointegration

Osseointegration bedeutet eine stabile und langjährig anhaltende Fixation des Implantates im Knochen (Albrektsson und Johansson 2001, S.99), wobei sowohl Osteoinduktion als auch Osseokonduktion als Vorbereitung zur Osseointegration benötigt werden. Unabhängig davon muss Osseointegration als Prozess und nicht als Ergebnis aufgefasst werden. Angestrebt wird eine möglichst umfangreiche Integration und Umwachsung des Implantates im Knochen, wobei aber auch nach vielen Jahren keine 100%ige Kontaktfläche zwischen Knochengewebe und Implantat beobachtet wird (Albrektsson und Johansson 2001, S.99; Schenk und Buser 1998, S.31). Der in der Osteokonduktionsphase gebildete Geflechtknochen wird nun in der Osseointegrationsphase durch Remodelling in Lamellenknochen umgebaut und bezieht somit das Implantat stabil in die mechanischen Belastungsanforderungen des Knochens ein (Schenk und Buser 1998, S.31). Der Erfolg der Osseointegration, d.h. die Stabilität des so genannten Interfaces (Verbindungsstelle zwischen Knochen und Implantat), hängt von verschiedenen Faktoren ab: als Grundvoraussetzung muss eine gute Knochenqualität mit ausreichender vaskulärer Versorgung vorhanden sein, damit die Regeneration von gesundem neuen Knochen erfolgen kann (Kim et al. 2006, S.644). Weiterhin sind die Implantateigenschaften von Bedeutung. Zusätzliche entscheidene Faktoren für eine suffiziente Osseointegration sind von verschiedenen Autoren benannt worden: so schreibt schon Branemark (Branemark 1983, S.406), dass ein großes Präparationstrauma während der Operation zur Entwicklung einer unerwünschten, bindegewebigen Schicht führen kann. Weitere Untersucher (Linder 1989, S.132) machten dieselbe Beobachtung. Außerdem sollte eine sofortige Stabilisierung des Implantates erreicht werden, da eine fehlende Fixation die Ausbildung einer fibrösen Zwischenschicht fördert und somit die Osseointegration stören kann (Cameron et al. 1973, S.310; Soballe et al. 1990, S.304). Nach der Operation sollte für eine adäquate Bewegungseinschränkung gesorgt werden (Boss 1999, S.2; Brunski 1999, S.104; Goldberg und Jinno 1999, S.18-19; Henry 1999, S.148; Martens et al. 1980, S.115; Schenk und Buser 1998,

S.32), sowie für eine auf ein Minimum reduzierte Belastung des Operationsbereiches, da bei Belastung oder Überlastung, selbst wenn diese erst nach einiger Zeit auftritt, die Osseointegration vermindert bzw. verhindert werden kann (Branemark 1983, S.406; Brunski 1999, S.99; Fritz 1999, S.163; Gondolph-Zink 1998, S.103-104; Hujia et al. 1999, S.221; Schenk und Buser 1998, S.31).

1.1.2 Wachstumsfaktoren in der Knochenheilung

Eine Erfolg versprechende Möglichkeit der Förderung der Wundheilung allgemein und im Besonderen der Knochenheilung besteht in der Anwendung von Wachstumsfaktoren (WF) (Baylink et al. 1993, S.565; Reddi 2001, S.1-1; Schliephake 2002, S.469), die seit vielen Jahren einen zentralen Punkt in der Knochenforschung darstellen. In zahlreichen in vitro- und in vivo Studien konnte nachgewiesen werden, dass WF in der Lage sind, Knochenwachstum signifikant zu beschleunigen und stimulierend auf die Heilung des umliegenden Gewebes zu wirken (Lind 1998, S.4; Trippel et al. 1996, S.1279; Zellin und Linde 1997, S.188). Im Besonderen sind dies TGF- β (transforming growth factor), IGF (insulin-like growth factor), PDGF (platelet derived growth factor) oder die Gruppe der BMPs (bone morphogenetic proteins). WF gehören zur Gruppe der Polipeptide mit einer Größe von 6-45 kDa, die an der Zellproliferation, -differenzierung und Morphogenese von Gewebe und Organen während der Embryogenese, im Wachstum und im Erwachsenenalter beteiligt sind (Schliephake 2002, S.469). Bisher sind die Funktionen der zahlreichen WF während des Prozesses der Knochenheilung bzw. der Knochenregeneration nur in Ansätzen bekannt. Dennoch konnte für verschiedene Faktoren eine Förderung der Knochenbildung bzw. eine ektope Knochenbildung, d.h. eine Knochenbildung außerhalb des eigentlichen Knochengewebes, als Nachweis ihres osteoinduktiven Potentials in vivo nachgewiesen werden (Huang et al. 2002, S.479; Nakamura et al. 2003, S.1861; Schliephake 2002, S.470; Schmidmaier et al. 2003, S.608). WF sind wichtige Steuerelemente des Knochenzellmetabolismus. Der Anteil der WF an der nicht kollagenen Matrix liegt unter 0,1% (Baylink et al. 1993, S.567; Habal und Reddi 1994, S.527), sie üben jedoch eine wichtige Kontrollfunktion auf den Knochenstoffwechsel aus.

Bei Heilungsprozessen im Knochen kommt es zur Ausschüttung von zahlreichen WF, Zytokinen und Botenstoffen, die systemisch oder lokal, endokrin, parakrin oder

autokrin wirksam werden (Barnes et al. 1999, S.1805; Einhorn 1998, S.7; Klaushofer und Peterlik 1994, S.709; Zheng et al. 1992, S.1104). Für verschiedene WF (Bolander 1992, S.165; Bostrom et al. 1995, S.357; Solheim 1998, S.411) gelang in zahlreichen Studien der Nachweis einer osteoinduktiven und den Knochenstoffwechsel positiv beeinflussenden Wirkung (Barnes et al. 1999, S.1805; Bax et al. 1999, S.88; Baylink et al. 1993, S.567; Fujimoto et al. 1999, S.16; Zheng et al. 1992, S.1104). Zahlreiche Studien belegen, dass einige dieser Faktoren sowohl in vitro als auch in vivo einen stimulierenden Effekt auf osteo- und chondrogene Zellen aufweisen (Isgaard et al. 1986, E369; Linkhart et al. 1996, 1S-2S; Nielsen et al. 1994, S.37; Nilsson et al. 1987, S.94) und somit den Knochenstoffwechsel anregen (Aspenberg und Lohmander 1989, S.476; Joyce et al. 1990, S.206; Wildemann et al. 2003, S.153; Yasko et al. 1992, S.669). Außerdem konnte gezeigt werden, dass die Kombination der WF TGF- β 1 und IGF-I in einer tierexperimentellen Studie synergistisch wirkt und damit einen verstärkenden Effekt auf den Knochenstoffwechsel und die Defektheilung am Beispiel der Rattenmandibula hat (Deppe et al. 2003, S.376).

1.1.3 Bone morphogenetic Protein – BMP-2

Die erstmals 1965 von Urist entdeckten WF im Knochen wurden als Bone Morphogenetic Proteins (BMPs) bezeichnet (Urist 1965, S.896; Wozney et al. 1988, S.1533). Sie gehören zur TGF- β Superfamilie (Rosen und Thies 1992, S.100; Thies et al. 1992, S.1318), stellen die wichtigste Gruppe der WF für die Knochenbruchheilung dar, spielen eine zentrale Rolle im Verlauf der enchondralen Osteogenese und dienen außerdem als chemotaktische Botenstoffe für mesenchymale Stammzellen aus dem Markraum (Abe et al. 2000, S.671), die zu Osteoblasten differenzieren (Suzawa et al. 1999, S.2130). Die Forschung hat sich in den letzten Jahren verstärkt auf das BMP-2 fokussiert, denn es konnte in Untersuchungen am lebenden Organismus gezeigt werden, dass BMP-2 im Vergleich zu anderen Wachstums- und Differenzierungsfaktoren ein größeres Potential zur Förderung der Knochenheilung besitzt (Kandziora et al. 2002, S.489). Mittlerweile sind in der BMP- Subfamilie mehr als 15 verschiedene Proteine identifiziert (Celeste et al. 1990, S.9846; Yasko et al. 1992, S.659), wobei BMP-2 und BMP-4 sowie BMP-5/6/7/8 Knochen- und Knorpelgewebe in vivo induzieren. Der Gehalt an Bone morphogenetic Protein wird auf 1 μ g/kg Knochengewebe geschätzt

(Kübler 1997, S.15). Der Einsatz der BMPs in vivo zeigte bei verschiedenen Tierversuchsmodellen eine Heilung mit beschleunigter Kallusbildung und -reifung (Kandziora et al. 2002, S.40; Schmidmaier et al. 2002, S.820; Zellin und Linde 1997, S.97). BMP-2 ist ein osteoinduktives Protein, welches eine entscheidende Rolle während des Knochenwachstums und der Knochenregeneration spielt. Die Wirkung von BMP-2 beruht insbesondere auf dem Differenzierungseinfluss osteoblastärer Zellen sowie der Förderung der Reifung und Mineralisierung der extrazellulären Matrix (Kandziora et al. 2002, S.46). Das reife, biologisch aktive BMP-2 ist ein Homodimer, bestehend aus zwei Untereinheiten mit jeweils 114 Aminosäuren (Scheufler et al. 1999, S.106-107). Der Einsatz in klinischen Studien konnte nachweisen, dass BMP-2 in der Lage ist, die Knochendefektheilung an der Mandibula zu verbessern (Chen et al. 2007, S.1032), so dass dieser neu gebildete Knochen auch nach enossaler Implantation den Kaukräften gewachsen ist (Seto et al. 2001, S.55; Seto et al. 2002, S.540).

1.2 Gentransfer

Der klinische Einsatz von WF ist durch die kurze Halbwertszeit, die oft eine mehrzeitige Applikation notwendig macht, sowie durch die Schwierigkeit der Applikation direkt am Wirkort erheblich eingeschränkt (Bonadio et al. 1999, S.756). Diese Probleme konnten z.T. durch die Einbindung von WF in biodegradierbare Schwämme gelöst werden. Diese Schwämme sind jedoch nur eingeschränkt als medizinische Trägermaterialien z.B. auf metallischen Implantaten geeignet, da ihnen die mechanische Stabilität fehlt und sie somit bei der klinischen Anwendung nicht stabil mit dem Implantat verbunden sind (Marukawa et al. 2002, S.287; Weber et al. 2002, S.63). Außerdem ist die Eigenstabilität dieser Schwämme zu gering, um als belastbare Knochenersatzmaterialien dienen zu können. Wesentliche Einschränkungen der klinischen Anwendung von WF stellen auch die schwierige gentechnische Herstellung in Verbindung mit einem sehr hohen Preis dar. Dies gilt generell für alle rekombinant hergestellten WF, insbesondere aber für BMP-2 (Kawai et al. 2003, S.1547; Schmidmaier et al. 2002, S.821). Diese Einschränkungen erlauben daher mittelfristig noch keinen klinisch realisierbaren Einsatz, um größere Knochendefekte mit Hilfe von WF zur Ausheilung zu bringen. Ein Lösungsansatz besteht in der Möglichkeit, die Anwendung der bedingt verfügbaren WF durch Gentherapie gezielt vom Körper selbst am Ort des Defektes übernehmen zu lassen

(Hannallah et al. 2003, S.753). Unter dem Begriff „Gentherapie“ versteht man das Einbringen von Genen in Zellen, um die genetische Information durch Nukleinsäuren zu vermitteln und einen therapeutischen Nutzen zu erzielen. Diese „natürliche“ Produktion von WF wird durch die Übertragung der genetischen Information in die an der Gewebereaktion beteiligten Zielzellen erreicht. Die Aufnahme des genetischen Materials (DNA) in eine Zelle bezeichnet man als Transfektion. Die Gensequenzen vieler WF sind bekannt. Mit Hilfe von Vektoren als „carrier and shuttle“ therapeutischer Gensequenzen können Zellen nach erfolgter Transfektion am Wirkort die gewünschten Faktoren produzieren. Hierzu werden die Zellen nach Transfektion implantiert (Partridge et al. 2002, S.144) oder die genetische Information mit Hilfe von Trägermaterialien an den gewünschten Ort gebracht. Biomaterialien wie Kollagenschwämme kommen als carrier der DNA oder der Genvektoren zum Einsatz (Bonadio 2000, S.190). Zellen, die in diese Matrix einwachsen, werden so transfiziert. Eine solche Form der Applikation würde die in vitro Kultivierung und Transfektion von Knochenzellen überflüssig machen (Bonadio et al. 1999, S.756).

Als Instrument können Plasmide verwendet werden, um die Bildung von Proteinen in bestimmten Zellen und Geweben spezifisch zu induzieren, ohne das körpereigene Genom dauerhaft zu verändern. Durch die ständige Freisetzung dieser Proteine können z.B. Mediatorsubstanzen wie WF exprimiert werden, um Prozesse auf zellulärer Ebene zu initiieren oder zu beschleunigen. Die Expression dieser Proteine ist zeitlich begrenzt und endet nach der gewünschten Wirkung. Viele in vitro und in vivo Studien konnten nachweisen, dass entsprechende Zellen in der Lage sind, WF zu bilden (Okubo et al. 2001, S.102), und somit den Knochenstoffwechsel anzuregen (Baltzer und Lieberman 2004, S.344; Musgrave et al. 1999, S.541). Der Vorteil der Plasmide besteht darin, dass sie nicht dauerhaft in das Genom der Zelle integriert werden und somit nur für einen gewissen Zeitraum wirksam sind.

1.2.1 Methoden des Gentransfers

Ideale Gentransfersysteme sollten einfach herzustellen, biologisch abbaubar und nicht toxisch sein, keine Immunantwort hervorrufen und in der Lage sein, in die Zielzellen zu gelangen und dort effiziente Genexpression hervorrufen (Nishikawa und Hashida 2002, S.275). Des Weiteren sollten die Gentransfersysteme „ein hohes Maß an Stabilität im jeweiligen biologischen Umfeld“ des Zielgewebes aufweisen (Kircheis et al. 2001, S.354). Von entscheidender Bedeutung für den Erfolg der Gentherapie ist die Effizienz des Nukleinsäuretransfers in den gewünschten Zielzellen. Man unterscheidet bei den häufig eingesetzten gentherapeutischen Verfahren grundsätzlich zwischen viralen und nicht-viralen Genvektoren, wobei virale Vektoren von natürlichen Viren abgeleitet werden und nicht-virale Vektoren synthetische Konstrukte darstellen.

1.2.1.1 Viraler Gentransfer

Beim viralen Gentransfer macht man sich die evolutionär erworbenen Eigenschaften von Viren zu Nutze, um Erbinformationen in die Zelle einzubringen. Virale Vektoren nutzen die jeweiligen eigenen Penetrationsmechanismen, um ihre genetische Information in die Zellen zu transportieren. Dabei behalten sie aber teilweise ihre virusspezifischen Eigenschaften bei, und somit auch deren Gefahrenpotentiale (Knoell und Yiu 1998, S.903). Es wurden virale Vektoren ohne Replikationsfähigkeit entwickelt (Tabin et al. 1982, S.426; Wei et al. 1981, S.935). Die erste erfolgreiche Gentherapie einer Erbkrankheit unter Verwendung eines retroviralen Vektors wurde 2002 durchgeführt (Fischer et al. 2002, S.615). Trotz hoher Effizienz viraler Genvektorsysteme, bestehen hinsichtlich der Anwendung einige Nachteile, die den Einsatz am Menschen stark einschränken. Zum einen können immunologische Reaktionen hervorgerufen werden (Brown und Lillicrap 2002, S.1138; Simon et al. 1993, S.771; Worgall et al. 1997, S.37), die alle Schweregrade der anaphylaktischen Reaktion bis hin zum anaphylaktischen Schock zeigen (Alden et al. 1999, S.2251). Zum anderen können die viralen Gensequenzen in das Genom der Wirtszelle integriert und so unkontrolliert weitergegeben werden, unter Umständen sogar maligne Transformationen hervorrufen oder direkt zum Tode führen (Knoell und Yiu 1998, S.903). Generell besteht die Gefahr, dass Viren ihre Replikationsfähigkeit wiedererlangen, zu ungewollten Infektionen beim Menschen führen und die

remutierten Viren sich weiterverbreiten. Der eigentliche Vorteil des viralen Gentransfers, dass mit Hilfe bestimmter Viren Erbinformationen in das menschliche Genom stabil eingebaut werden können, erwies sich bezüglich möglicher Mutagenese durch unkontrollierten Einbau als Risiko (Cooke 2001, S.247; Mitani und Kubo 2002, S.136). Die virale Transfektion ex vivo im Sinne des *tissue engineering* mit anschließender Replantation der transfizierten Zellen stellt keine reale Alternative dar, weil die genannten Risiken des viralen Gentransfers bestehen bleiben (Dragoo et al. 2003, S.628). Die Herstellung viraler Vektoren ist zudem aufwendig und teuer, da hierfür ein biologisches System notwendig ist (Kawai et al. 2003, S.1547). Zahlreiche in vivo Studien mit viralem BMP-2 Gentransfer zeigten schon viel versprechende Ergebnisse und führten letztendlich im Tierversuch zu einer beschleunigten Knochenregeneration bzw. einer ektopen Knochenbildung (Alden et al. 1999, S.2251; Dragoo et al. 2003, S.627; Musgrave et al. 1999, S.542; Varady et al. 2002, S.632), jedoch mit den damit verbundenen Risiken und Einschränkungen, die den Einsatz beim Menschen bisher verbieten.

1.2.1.2 Nicht-viraler Gentransfer

Bei nicht-viralen Vektoren hingegen besteht die Möglichkeit, diese nach eingehender Untersuchung am Menschen anzuwenden. Sie weisen die Nachteile viraler Vektoren nicht auf, da sie methodenunabhängig eine relativ hohe DNA-Kapazität besitzen, die ohne systemische Sicherheitsrisiken lokal begrenzt wirkt und es nur zu einer transienten Einschleusung des genetischen Materials ins Genom der Zelle kommt. Der nicht-virale Gentransfer lässt sich nach biochemischen, chemischen und physikalischen Vektorsystemen unterscheiden (Tab. 1).

Etablierte physikalische Verfahren des nicht-viralen Gentransfers sind z.B. die Mikroinjektion und der Einsatz einer „gene gun“ (Genpistole) als mechanische Transferprinzipien, sowie Elektroporation und Ultraschall (Mehier-Humbert et al. 2005, S.205-206; Mehier-Humbert und Guy 2005, S.734). Bei der Mikroinjektion werden die Nukleinsäuren und Vektoren mit einer feinen Kapillare in das Zytoplasma oder den Zellkern der Zelle injiziert. Sie wird in der Grundlagenforschung angewendet und kann ex vivo und in vitro durchgeführt werden (Choleris et al. 2007, S.4674). Diese Methode hat den Vorteil, eine Transfektion von nahezu 100% der Zellen zu erreichen. Von Nachteil hingegen sind die geringe Anzahl von Zellen, die injiziert werden können, der hohe Aufwand und die komplizierte Handhabung.

Als Elektroporation bzw. Elektrotransfektion bezeichnet man das Einbringen von DNA in Zellen unter Verwendung kurzer elektrischer Impulse (Chu et al. 1987, S.1311; Neumann et al. 1982, S.842). Das elektrische Feld im Zielgewebe bewirkt eine vorübergehende Porenbildung in der Plasmamembran. Folgende Faktoren sind für die Effizienz der Elektroporation verantwortlich: die Stärke des elektrischen Feldes, die Impulsdauer, die Temperatur vor und nach dem Impuls, die verwendete DNA-Konzentration und das verwendete Elektroporationsmedium. Um eine maximale Wirkung der Elektroporation zu erreichen, müssen alle diese Parameter optimal auf den jeweiligen Zelltyp abgestimmt sein (Wolf et al. 1994, S.525). Diese Gentransfermethode ist ebenfalls nur ex vivo und in vitro anwendbar und zeigt in vitro eine hohe Toxizität. Bei der Sonoporation wird das Zielgewebe einem Ultraschall ausgesetzt und ebenfalls eine vorübergehende Porenbildung in der Membran erzielt (Deng et al. 2004, S.519). Diese Methode kann in vivo im kardiovaskulären System und in Muskel- und Tumorgewebe eingesetzt werden.

Nicht-virale Vektorsysteme		
<u>Biochemische Methoden:</u>	<u>Chemische Methoden:</u>	<u>Physikalische Methoden:</u>
Liposomen Rezeptortargeting Polymere	Kalziumphosphat DEAE-Dextran	Elektroporation „Gene Gun“ (=Partikelbeschuss) Jet Injection Direkte Injektion

Tab. 1 Häufig verwendete nicht-virale Vektorsysteme

Die bisher erfolgreichsten nicht-viralen Gentransfersysteme sind die kationischen Liposomen und die kationischen Polymere. Unter physiologischen Bedingungen sind diese Vektoren positiv geladen und binden so über elektrostatische Anziehungskräfte an die negativ geladene DNA. Die Bildung des Gen-Vektor-Komplexes geschieht über selbstständige spontane Aggregation von Vektor und DNA. Dieser Vorgang wird DNA-Kondensation genannt und ist Voraussetzung für die Entstehung kleiner Genvektorkomplexe. Dabei spielen verschiedene unspezifische Mechanismen wie elektrostatische Kräfte, hydrophobe Anziehungskräfte und van der Waals Kräfte eine wichtige Rolle (De Laporte und Shea 2007, S.297). Es wurden zahlreiche kationische Lipide entwickelt (Felgner et al. 1987, S.7413), wovon einige bereits in klinischen Tests therapeutische Anwendung fanden (Alton et al. 1999, S.947; Caplen et al. 1995, S.39; Gill et al. 1997, S.199).

Im Rahmen der Entwicklung von Strategien zur nicht-viralen Gentherapie wurden bereits zahlreiche kationische Polymere entwickelt. Die am ausführlichsten unzersuchten unter ihnen sind Polylysine (Wagner et al. 1990, S.3410), PAMAM Dendrimere (Haensler und Szoka 1993, S.372) und Polyethylenimin (PEI) (Boussif et al. 1995, S.7297). Polykationen mit hohem Molekulargewicht sind sehr effektiv für die Kondensation von DNA. In den letzten Jahren konnte sich Polyethylenimin als Trägersubstanz für Nukleinsäuren etablieren und stellt derzeit eines der effektivsten Transfektions-Reagenzien des nicht-viralen Gentransfers dar. In der Gruppe der polykationischen Polymere besitzt Polyethylenimin die höchste Transfektions-effizienz. PEI verfügt über eine hohe positive Ladungsdichte, die mit der negativen DNA die Polyplexe bildet. Aufgrund seiner hohen Pufferkapazität führt PEI zu einer Freisetzung des Polykationen-DNA-Komplexes (Polyplexe) aus dem Endosomen/Lysosomen Kompartiment und verhindert somit den Abbau der DNA durch Enzyme der Lysosomen. Weiterhin transportiert das Polymer die DNA direkt in den Zellkern. Polylysin besitzt gute Eigenschaften, die DNA zu kondensieren, jedoch fehlt auf Polylysin basierenden Polyplexen der Mechanismus zur Endosomolyse, wodurch endosomolytische Substanzen, wie z.B. Chloroquin, zugegeben werden müssen, um hohe Transfektionseffizienzen zu erzielen (Cotten et al. 1990, S.4035; Zauner et al. 1996, S.911). Im Gegensatz dazu haben Dendrimere und PEI wegen ihrer hohen Pufferkapazität inhärente endosomolytische Eigenschaften. Besonders PEI besitzt die Fähigkeit, aufgrund seines niedrigen pK_b Wertes im Bereich der endosomalen pH-Werte als Puffer zu wirken (Kircheis et al. 2001, S.343). Mit dieser hohen Pufferkapazität agiert PEI als eine Art „Protonenschwamm“ und führt bei pH-Abfall im Endolysosom zum osmotischen Anschwellen und schließlich zum Platzen des Endolysosoms (Boussif et al. 1995, S.7301). PEI bindet nach Kondensation unspezifisch an negativ geladene Proteoglykane der Zelloberfläche (Kopatz et al. 2004, S.772). Anschließend führt die Endozytose dann zur Zellaufnahme (Tang und Szoka 1997, S.829). Die Pufferkapazität von PEI verhindert trotz endosomaler Ansäuerung durch Protonen einen Abfall des pH-Werts und bietet auf diese Weise Schutz vor lysosomalem Abbau. Es kommt zum Anstieg des osmotischen Drucks in den Endosomen durch passive Diffusion von Chlorid-Ionen mit der Folge des Platzens des Vektors („proton-sponge-effect“). Diese endosomale Freisetzung der nicht-viralen Genvektoren führt letztendlich zur Aufnahme in das Zytoplasma (Akinc

et al. 2005, S.658). Der anschließende Weitertransport in den Nucleus ermöglicht die Transkription, also den Ablesevorgang der DNA.

Die Effizienz des PEI ist durch dessen hohe positive Ladungsdichte bedingt, die jedoch auch zu seiner erheblichen Zytotoxizität führt. Membranen werden durch PEI lysiert, wahrscheinlich kommt es sogar zur Komplexierung zelleigener DNA. Daher wurden nicht-virale Copolymer Protected Gene Vectors („COPROGs“) entwickelt, indem die positiv geladenen PEI-Polyplexe durch ein negativ geladenes Hüllpolymer (Co-Polymer „P6YE5C) ummantelt werden (Finsinger et al. 2000, S.1186; Scherer et al. 2002, S.637). Dieses Hüllpolymer ist ein Peptid-Polyethylenglycol-Copolymer, das aus einer negativ geladenen Peptidgruppe (YE5C) sowie einer PEG-Einheit (P6) besteht. Diese sind über entsprechende Linker-Moleküle miteinander verbunden. Die so „geschützten“ DNA-Polykation-Komplexe sind reinen Polyplexen in Freisetzungsverhalten, Vektorstabilität und Genexpression in vitro und in vivo überlegen (Scherer et al. 2002, S.642). Durch die Entwicklung von sog. „protective Copolymers (PROCOPs)“ konnten Polyplexe vor inaktivierenden Interaktionen in vivo geschützt werden und zeigten keine Salz- bzw Serumalbumin-induzierte Aggregation (Finsinger et al. 2000, S.1188). Diese copolymer protected gene vectors („COPROGs“) wurden zur Applikation mittels Kollagenschwämmen als Träger in vitro und in vivo genutzt (Scherer et al. 2002, S.634). Es konnte gezeigt werden, dass die COPROGs beladenen Schwämme einer Applikation der nackten DNA oder mit ungeschützten PEI-Polyplexen beladenen Kollagenschwämmen hinsichtlich protrahierter Freisetzung, Vektorstabilität, Genexpression und Vermeidung der Inaktivierung durch das Komplementsystem in vitro und in vivo überlegen waren (Scherer et al. 2002, S.634). Mit diesen Vorarbeiten wurde die Technik des geschützten, nicht-viralen Gentransfers etabliert und in vivo eine hinreichende Transfektionsrate erzielt.

1.3 Biodegradierbare Beschichtung

Der Einsatz von Biomaterialien als Wirkstoffträger bzw. Applikationssystem hat in den Fachbereichen der Orthopädie, Unfallchirurgie und Mund-, Kiefer- und Gesichtschirurgie immer größere Bedeutung erlangt. Besondere Beachtung finden hierbei die biodegradierbaren Polymere Polylaktide, Polyglycolsäuren und ihre Co-Polymere, insbesondere polymere Verbindungen vom Typ der Milch- und Glycolsäure (Lendlein 1999, S.279; Thoma und Schlütermann 1991, S.821). Diese Verbindungen werden inzwischen als resorbierbares Naht- und Osteosynthesematerial oder als parenteral zu applizierende Wirkstoffträger verwendet (Middleton und Tipton 2000, S.2335; Thoma und Schlütermann 1991, S.821).

Biokompatible oder biodegradierbare Polymere werden im Körper durch chemische oder biologische Prozesse verstoffwechselt und zu ausscheidbaren Substanzen wie z.B. Milch- und Glycolsäure abgebaut (Thoma und Schlütermann 1991, S.821).

Das Monomer Milchsäure kommt in zwei unterschiedlichen Isomeren vor, der D- und der L-Form. Je nach Verknüpfung dieser Isomere können drei unterschiedliche Laktide entstehen: das Meso-Laktid, das D-Laktid und das L-Laktid. Unterschiedliche Mechanismen wie Hitze, Oxidation und enzymatische Vorgänge sind für den Abbau der Polymere verantwortlich (Schmidmaier et al. 2001, S.450). Aufgrund der instabilen Bindungen im Polymergerüst der Biomaterialien ist der häufigste Abbauweg die Hydrolyse (Middleton und Tipton 2000, S.2344; Wildemann et al. 2004, S.862). Polylaktide werden zu Milchsäure hydrolysiert, in den Zitratzyklus eingeschleust und enzymatisch zu Wasser und Kohlendioxid abgebaut (Athanasίου et al. 1998, S.727; Middleton und Tipton 2000, S.2344).

1.3.1 PDLLA als biodegradierbare Trägersubstanz

Das Poly D,L-Laktid Resomer R 203[®] der Fa. Boehringer Ingelheim ist als biodegradierbares und biokompatibles PLA-Stereo-Co-Polymer mit einem spezifischen Gewicht von 29500 Dalton besonders zur stabilen Beschichtung metallischer Implantatoberflächen geeignet. Die chemische Struktur dieses Polylaktids wird durch $-(C_6H_8O_4)_n-$ beschrieben. In dieses durch Kaltbeschichtungstechnologie auf Biomaterialien aufgebracht Polymer können verschiedene Substanzen wie WF oder Antibiotika integriert werden. Während die Beschichtung resorbiert wird, erfolgt im Organismus eine kontinuierliche Freisetzung der

integrierten Substanzen an die Umgebung, so dass auch Substanzen mit kurzer Halbwertszeit über einen längeren Zeitraum in hohen Konzentrationen am Wirkort vorliegen (Herrmann et al. 1999, S.51; Stemberger et al. 1997, S.17). Der Vorteil dieser Beschichtung besteht darin, sie auf jedes beliebige Implantat und Knochenersatzmaterial aufbringen zu können, und durch die hohe mechanische Stabilität eine feste Verbindung zur Trägermatrix auch bei hohen Belastungen zu gewährleisten (Gollwitzer et al. 2005, S.808). Das Einbringen des Implantates in den Knochen und das anschließende Entfernen verursacht einen Verlust der Polylaktidbeschichtung von weniger als 10% (Schmidmaier et al. 2001, S.452). Damit ist eine grundlegende Voraussetzung erfüllt, geeignete Trägermaterialien, die den mechanischen Bedingungen eines Knochenersatzes gerecht werden und belastbar sind, mit WF und Plasmiden oder anderen Substanzen wie z.B. Antibiotika zu beschichten. In einigen Studien konnte gezeigt werden, dass die Integration verschiedener Antibiotika in die Polylaktidbeschichtung keine einschränkende Wirkung auf die Knochenheilung hat (Deppe und Stemberger 2004, S.195; Deppe et al. 2003, S.369; Stemberger et al. 1997, S.17), so dass auch die Voraussetzungen für eine Verbesserung des Infektionsschutzes während der Integrationsphase von Knochenersatzmaterialien und Implantaten gewährleistet sind. Die aus dieser Entwicklungsarbeit hervorgegangenen Polylaktidbeschichtungen mit integrierten Antibiotika werden inzwischen erfolgreich auf Osteosynthesematerialien in der humanen klinischen Medizin angewendet (Schmidmaier et al. 2006, S.105). Auch WF bzw. deren genetische Information können ebenso wie Antibiotika in Form von Plasmiden trotz ihrer kurzen biologischen Halbwertszeit in hoher und dauerhaft konstanter Konzentration über einen längeren Zeitraum direkt am Wirkort im Knochen-Implantat-Interface freigesetzt werden (Kandziora et al. 2002, S.40; Schmidmaier et al. 2006, S.63; Wildemann et al. 2004, S.3642).

In vivo Versuche, bei denen die Implantate mit einer Kombination aus den WF TGF- β I und IGF-I beschichtet wurden, zeigten im Vergleich zu Implantaten ohne WF in der Beschichtung, nach 28 Tagen eine beschleunigte Defektauffüllung als wichtige Vorstufe der Knochenregeneration. Diese Mechanismen beruhen wahrscheinlich auf einer Synthesesteigerung von Knochenmatrixproteinen durch IGF-I bzw. auf einer Rekrutierung und Proliferation osteoblastärer Vorläuferzellen durch TGF- β I (Deppe und Stemberger 2004, S.190; Deppe et al. 2003, S.375; Schmidmaier et al. 2001, S.341; Schmidmaier et al. 2003, S.157).

Es konnte gezeigt werden, dass die Kombination der WF TGF- β I / IGF-I ein größeres osteoinduktives Potential besitzt, als die Applikation der einzelnen WF (Schmidmaier et al. 2003, S.160). BMP-2 wiederum hat im Vergleich zur Kombination TGF- β I / IGF-I ein noch größeres Potential, die Knochenregeneration zu fördern (Kandziora et al. 2002, S.482). Diese Erkenntnisse zusammen mit den Ergebnissen des viralen BMP-2-Gentransfers zur Förderung der Knochenregeneration, haben zu der Entwicklung von Verfahren für nicht-virale BMP-2 Plasmide geführt. Diese besitzen nicht das Gefahrenpotential und die eingeschränkte Verwendung des viralen Gentransfers, so dass sie nach eingehenden Voruntersuchungen mittelfristig die Perspektive zur Anwendung in der humanen klinischen Medizin besitzen.

2 Problem, Fragestellung und Ziel der Arbeit

Das vollständige Einheilen dentaler Implantate stellt in der rekonstruktiven zahnärztlichen Chirurgie trotz verbesserter Implantatoberflächen häufig ein großes Problem dar. Dies gilt besonders für Patienten mit onkologischen Vorerkrankungen oder chronisch entzündlichen und degenerativen Knochenerkrankungen, die durch ihre erhöhte Morbidität größeren Belastungen und den damit verbundenen Risiken wie Folgeoperationen durch Implantatlockerung ausgesetzt sind.

In der vorliegenden Arbeit soll gezeigt werden, in wie weit sich das in vitro bereits etablierte Modell des nicht-viralen Nukleinsäuretransfers mit geschützten Vektoren im Tierversuch anwenden lässt und welche Auswirkungen das beschichtete Titanimplantat auf die Knochenregeneration hat. Dazu wird das Plasmid des WF BMP-2 in Form des geschützten Genvektors COPROG (Copolymer protected gene vector) auf Poly D,L Laktid beschichteter Titanfolie resuspendiert, um eine Expression von BMP-2 in vivo zu erzielen. Zur Anwendung kam ein etabliertes Knochendefektmodell im Kieferwinkel der Ratte, wobei unterschiedliche Konzentrationsverhältnisse von COPROG und PDLLA-Trägersubstanz angewendet wurden, um die effektivste Dosis und somit den Einfluss auf die Knochenregeneration zu ermitteln. Zielgrößen waren der quantitative und qualitative Knochenzuwachs im Defektbereich, der durch unterschiedliche Verfahren in radiologischer, histologischer, histomorphometrischer und auch mikroradiographischer Weise im zeitlichen Verlauf dargestellt wurde. Insbesondere sollte die mikroskopische Untersuchung mit Hilfe einer Reihe unterschiedlicher histologischer Färbemethoden den Unterschied zwischen neu gebildetem und ortständigem Knochen zeigen. Zusätzlich dienten die histomorphometrischen und mikroradiographischen Verfahren dazu, die Struktur und Qualität des neu gebildeten Knochens zu beurteilen und mit den Ergebnissen der mikrocomputertomographischen Untersuchung zu vergleichen.

Diese tierexperimentelle Studie soll zeigen, in wie weit dieser nicht-virale Gentransfer zur Förderung der Knochenregeneration mit Hilfe eines geeignet beschichteten Implantates in Frage kommt, und ob dieses Verfahren als Behandlungsalternative im klinischen Alltag langfristig am Menschen als geeignetes Therapieverfahren zur Beschleunigung der Implantateinheilung anwendbar ist.

3 Material und Methoden

3.1 Tierversuch

Um die knochenwachstumsfördernde Wirkung der verschieden beschichteten Titanimplantate im zeitlichen Verlauf darzustellen, wurde in dieser Arbeit ein so genanntes orthotopes Tiermodell gewählt. Von Bedeutung war hierbei ein knöcherner Defekt kritischer Größe („critical size defect“) (Hedner und Linde 1995, S.236; Schmitz und Hollinger 1986, S.299). Definitionsgemäß handelt es sich um einen kleinstmöglichen Defekt in einem bestimmten Knochen einer Tierart, bei dem ohne Einwirkung von außen kein spontaner Heilungsprozess in Gang gesetzt wird. Dieses Verfahren erlaubt eine objektive Beurteilung unterschiedlich beschichteter Implantate im Hinblick auf Knochenneubildung bzw. Knochenregeneration im Defektbereich. Zu berücksichtigen ist, dass die eingesetzten WF und ihre Plasmide im Hinblick auf die osteoinduktive Aktivität auch Weichteilstrukturen, umliegende Knochen- und Dentalgewebe angreifen und somit die maximale Knochenneubildung mit beeinflussen können.

3.1.1 Aufbau und Einteilung

Für den Tierversuch standen insgesamt vier verschiedene Gruppen zur Verfügung (Tab. 2), wobei eine fünfte Gruppe bestehend aus n=6 Kieferhälften als unbehandelte Nativtiere hauptsächlich als Kontrollgruppe bei den Mikro-CT Untersuchungen zum Einsatz kam. In der ersten Gruppe wurden Titanimplantate mit in PDLLA resuspendierter COPROGs-DNA, dem so genannten BMP-2 Plasmid in den Konzentrationen 2,5µg/12,5µg/25µg/50µg und 100µg beschichtet. Dem gegenüber stand die Gruppe in der die mit PDLLA beschichtete Titanfolie mit rekombinatem rhBMP-2 Protein in einer Konzentration von 62,5µg versetzt wurde. Nach den ersten Ergebnissen aus der 2,5µg Plasmidgruppe nach 7,14 und teilweise auch 28-Tagen wurden diese Messzeitpunkte im Hinblick auf die folgenden Gruppen verlassen, da sich zu den frühen Untersuchungszeitpunkten noch keine sichtbaren Veränderungen zeigten. Außerdem standen nun zusätzliche Tiere für die anderen Gruppen zur Verfügung. Die beiden letzten Gruppen bestanden zum einen aus 2x4 Tieren, die ausschließlich mit nativen PDLLA beschichteten Implantaten behandelt wurden und zum anderen aus 2x8 Tieren, bei denen die Folie mit PDLLA/COPROGs Luciferase bzw. COPROGs β -Galaktosidase beschichtet wurde. Bei diesen Kontrollgruppen

wurde bewusst der Tötungszeitpunkt bei 56 und 112 Tagen postoperativ als ausreichend empfunden, da zu den früheren Zeitpunkten noch keinerlei Regeneration im Defektbereich zu erwarten war. Außerdem konnte auf den Einsatz von völlig unbeschichteten Implantaten verzichtet werden, da der fehlende Effekt auf den Knochen schon in einer voraus gegangenen Studie am selben Modell (Deppe et al. 2003, S.375) gezeigt werden konnte. Die Tiere wurden am 7., 14., 28., 56. und 112. Tag getötet, um die Wirkung der verschieden beschichteten Implantate auf den so genannten „critical size defect“ bei unterschiedlichen Zeitpunkten zu beobachten. Um schlüssige Aussagen über Quantität und Qualität des neugebildeten Knochens machen zu können wurden alle Gruppen radiologisch, mikrocomputertomographisch, histomorphometrisch, histologisch und fluoreszenzmikroskopisch untersucht. Inhaltlich setzt sich diese Arbeit mit den radiologischen, histologischen und vor allem histomorphometrischen Ergebnissen auseinander. Tab. 2 zeigt die Einteilung der verschiedenen Gruppen, deren Probenanzahl, d.h. die verwendeten Kieferhälften und die unterschiedlichen Tötungszeitpunkte.

Gruppe	Tag 7	Tag 14	Tag 28	Tag 56	Tag 112
BMP-2 Plasmid 2,5µg	8x	8x	8x	8x	8x
BMP-2 Plasmid 12,5µg				4x	4x
BMP-2 Plasmid 25µg				4x	4x
BMP-2 Plasmid 50µg			2x	7x	4x
BMP-2 Plasmid 100µg			2x	7x	4x
rhBMP-2 Protein		6x	7x	7x	4x
PDLLA				8x	8x
COPROGs Luc/βGal				12x	6x

Tab. 2 Übersicht der verschiedenen therapeutischen Gruppen
Anzahl der verwendeten Kiefer zu den unterschiedlichen Opferungszeitpunkten,
Gesamtkieferzahl n=140

3.1.2 Haltung und Ernährung

Während der gesamten Versuchsphase wurden die Tiere im Institut für Experimentelle Onkologie und Therapieforschung der TU München betreut. Bei dieser Studie kamen 6 Monate alte männliche Sprague-Dawley-Ratten mit einem durchschnittlichen Körpergewicht von ca. 500g zum Einsatz. Weibliche Versuchstiere wurden nicht verwendet, da der hormonelle Einfluss von Östrogen auf den Calcium-Stoffwechsel die Knochenregeneration beeinflusst. Jeweils 3 Tiere wurden zusammen in Makrolonkäfigen gehalten, die mit ausreichend Holzgranulatstreu, Zellstoff und anderen Nestbau-Materialien wie Pappröhrchen ausgestattet waren. Des Weiteren stand den Tieren während des gesamten Versuchszeitraums ausreichend frisches Wasser und Altromin Trockenfutterpellets zur Verfügung. Hierbei herrschte in den Räumlichkeiten des Tierstalls konstante Temperatur von 23°C bei einer relativen Luftfeuchtigkeit von 50% und einem Hell-Dunkel-Rhythmus von 12/12 Stunden.

3.1.3 Operationstechnik

Da die Tiere einen hohen Stoffwechselgrundumsatz besitzen, wurde auf eine präoperative Nahrungskarenz verzichtet. Die gesamte Operation hatte eine Dauer von 30-45 Minuten, wobei die Narkose durch intramuskuläre Injektion von Medetomin (150µg/kgKG), Midazolam (2µg/kgKG) und Fentanyl (5µg/kgKG) eingeleitet wurde. Anschließend wurde das Tier seitlich liegend auf dem OP-Tisch positioniert, mit Sauerstoff (1l/min) versorgt und zur Überwachung mit Hilfe einer Sonde an der Hinterpfote an ein Pulsoxymeter angeschlossen. Das Fell wurde im Bereich des Unterkiefers rasiert und desinfiziert. Anschließend wurde das OP-Feld durch eine submandibuläre Inzision eröffnet (Abb. 1a). Nun wurde die Masseter-Pterygoid-Schlinge am unteren Rand des Unterkiefers dargestellt, im knöchernen Anteil abgelöst und im Basalbogenansatzbereich durchtrennt. Mit einem scharfen Spatel wurde dann das freigelegte Periost vom Knochen getrennt und der Kieferwinkel dargestellt. Anschließend wurde der Defekt etwa 2mm kranial des Basalbogens und 2mm ventral des aufsteigenden Unterkieferastes im Kieferwinkel gesetzt. Zum Einsatz kam hierbei ein Trepanbohrer, der mit geringer Drehzahl und unter ständiger Kühlung den 5mm großen Defekt in den Kieferwinkel bohrte (Abb. 1b). Anschließend wurde der trepanierte Knochenspan vorsichtig mit einem Skalpell

entfernt (Abb. 1c/d), das Operationsfeld gespült und etwaige Blutungen aus der A. und V. alveolaris inferior durch Elektrokoagulation gestillt. Der Defektbereich wurde gesäubert und getrocknet, um die im Durchmesser 8mm große beschichtete Titanfolie zentral auf dem Defekt zu platzieren (Abb. 1e). Dann wurde die Masseter-Pterygoid-Schlinge zurückverlagert und mit einem 4-0 Vicryl-Faden refixiert. Um eine Nahtentfernung und die damit verbundene Stressbelastung der Ratten zu vermeiden, wurde zuletzt die Haut mittels 3-0 Vicryl-Faden verschlossen und mit Nobecutan Sprühverband abgedeckt (Abb. 1f). Am Ende der Operation wurde den Ratten zur Antagonisierung der Narkose Atipamizol (0,75mg/kgKG), Flumazenil (200µg/kgKG) und Naloxon (120µg/kgKG) verabreicht.

Insgesamt wurden jedem Tier beide Kieferhälften operiert und mit Implantaten versehen. Auf Grund der beschränkten Anzahl von Tieren wurden unterschiedliche Konzentrationen bei ein und demselben Tier verwendet, um auf eine gewisse Anzahl von verwertbaren Proben zu kommen. Dies erklärt die unterschiedliche Probenzahl in den einzelnen Gruppen, vor allem der BMP-2 Plasmid-Gruppe (Tab. 2).

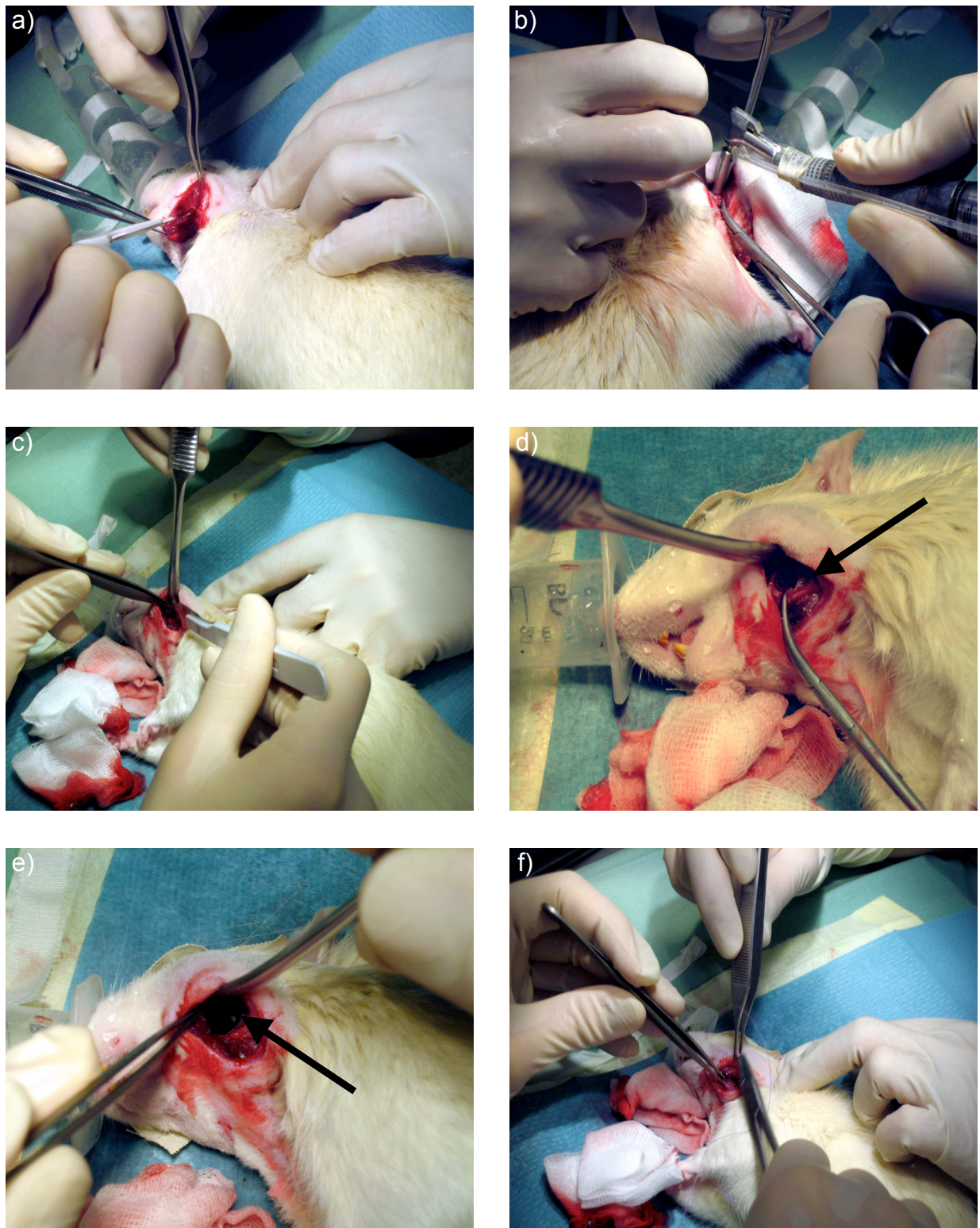


Abb. 1 Ablauf der Operation

- a) Eröffnung und Darstellung des Kieferwinkels und anschließende Entfernung des Periostes
- b) Trepanation des 5mm durchmessenden critical size Defektes
- c) Abhebeln des Knochenspanes mit Hilfe eines Skalpell
- d) Geöffneter Defektbereich
- e) Positionieren des Implantates
- f) Fixieren der Muskelschlinge und anschließende Hautnaht

3.1.4 Postoperative Versorgung

Während bzw. noch vor der Aufwachphase wurde den Tieren zur Stimulation des Stoffwechsels 5ml Ringerlösung subkutan gespritzt und zur Schmerzbekämpfung 50mg/6h Metamizol und 0,2mg/KG/24h Meloxicam verabreicht. Die Tiere waren für die gesamte Zeit nach der Operation in wärmende OP-Tücher gewickelt. Zum Schutz der Wunden vor Infektionen durch Schmutz wurden alle Käfige mit ausreichend Zellstoff ausgelegt. Um der postoperativen Unterkühlung weiter entgegenzuwirken kamen für die ersten 24 Stunden Wärmelampen zum Einsatz. Trotz der schnellen und effizienten Wundheilung dieser Tiere war eine tägliche Kontrolle notwendig. Vor allem die Gabe eines oralen Analgetikums, in diesem Fall 0,06ml Meloxicam, war notwendig. Hinsichtlich der Nahrungsaufnahme wurde darauf geachtet, dass zumindest am Anfang das Trockenfutter eingeweicht wurde und ausreichend Flüssigkeit zur Verfügung stand.

3.1.5 Tötung und Präparation

Die Tiere wurden in einer Plastikbox durch Inhalation von Isofluran narkotisiert und anschließend mit Hilfe einer Überdosis Narcoren (Pentobarbital-Natrium 80mg/kgKG) getötet. Dies erfolgte am 7., 14., 28., 56. und 112. Tag, um die Wirkung des Titanimplantates auf den Knochendefekt im Laufe der Zeit feststellen zu können. Der lange Zeitraum von 112 Tagen wurde ausgewählt, um eventuelle überschießende Knochenbildung im und außerhalb des Defektbereiches zu erfassen. Zu Beginn der Präparation wurden die auf dem Rücken liegenden Ratten durch eine mediane submandibuläre Inzision von den Schneidezähnen bis etwa auf Höhe des Thymus eröffnet. Anschließend erfolgte die Freilegung des Unterkiefers, wobei ausgehend vom margo inferior des Unterkiefers jeweils nach medial und lateral vorsichtig in die Tiefe präpariert wurde. Zu beachten war hierbei vor allem im lateralen Bereich ausreichend Abstand zum darunter liegenden Defekt zu wahren. Der Masseter-Muskel wurde demnach teilweise belassen, um dann später nach vollständiger Explantation den gesamten Unterkieferknochen bei besserer Übersicht von allen Muskel- und Sehnenresten zu befreien. Beide Kieferhälften und die dazugehörigen Implantate wurden in Zentrifugenröhrchen aufbewahrt, wobei jeweils der linke Kiefer bei -80°C eingefroren, und der rechte in 100%igem Methanol bei 2-4°C im Kühlschrank gelagert wurde. Nach der Fotodokumentation und der

radiologischen Untersuchung, die im Folgenden beschrieben werden, wurden die Kieferhälften mit einer oszillierenden Diamantsäge unter Kühlung so zugetrimmt, dass ein etwa Centstück großes Präparat mit einer planparallelen ventralen Schnittfläche entstand.

3.2 Fotodokumentation

Sämtliche Kiefer wurden unter Verwendung einer 4,5 Megapixel Digitalkamera (Fa. Nikon, Cool Pix) in standardisierter Form, d.h. gleiche Einstellung bei gleichem Abstand, abfotografiert. Die Aufnahmen wurden sowohl von medial als auch von lateral durchgeführt. Da die Aussagekraft bezüglich der Knochenneubildung im Defektbereich bei den makroskopischen Aufnahmen auf Grund des hohen Weichteilanteiles nicht befriedigend war, wurden die deutlich exakteren und besser zu beurteilenden radiologischen und mikro-computertomographischen Bilder herangezogen. Die makroskopischen Fotos kamen letztendlich als zusätzliches Bildmaterial zum Einsatz und wurden bei unklaren Verhältnissen bezüglich der anderen Methoden vergleichend hinzugezogen.

3.3 Radiologische Untersuchung

Bevor die Proben für die weiteren Untersuchungen wie Mikro-CT, Histologie, Histomorphometrie, Mikroradiographie und polychrome Sequenzmarkierung mit Hilfe eines oszillierenden Handbohrers und dazugehörigem Trennschneideaufsatz zurechtgesägt wurden, sind alle Kiefer sowohl von medial als auch von lateral radiologisch untersucht worden. Hierbei wurde ein herkömmliches Zahnfilmröntgengerät (Fa. Gendex Corporation, Des Plaines, IL, USA) verwendet. Die Aufnahmen wurden mit einem Kodak Ultra-speed Zahnfilm Nr.2 (Eastman Kodak Company, Rochester, NY, USA) bei 70KV und 7mA für 0,08sec durchgeführt und anschließend entwickelt. Es wurden jeweils sechs Röntgenbilder zusammen aufgeklebt, wobei für die Auswertung unter standardisierten Bedingungen lediglich die Aufnahmen von lateral verwendet wurden. Die Bilder wurden anschließend auf einem mobilen Röntgenbetrachtungsschirm abgebildet und bei gleichem Abstand abfotografiert (Abb. 2a). Zuletzt wurden die Fotos auf einen Computer geladen und alle Defektbereiche mit einer vorgefertigten maßstabsgetreuen Rasterschablone (Abb. 2b) versehen, die in neun gleichgroße Felder eingeteilt und als

Messeinrichtung auf den Defektbereich gelegt wurde. So war es möglich mit Hilfe der 3D-Rekonstruktionsbilder des Mikro-CTs und auch der makroskopischen Bilder alle Felder mit neu gebildetem Knochen zu zählen und zueinander ins Verhältnis zu setzen. Zugewachsene Felder, d.h. vollständig knöchern konsolidierte, wurden dabei mit 1 und freie Felder ohne Knochenzuwachs mit 0 bezeichnet. Nur teilweise konsolidierte Felder wurden ab einem Zuwachs von mehr als 50% der Gruppe 1 zugeordnet. Das genaue Vorgehen wird nachfolgend detailliert beschrieben.

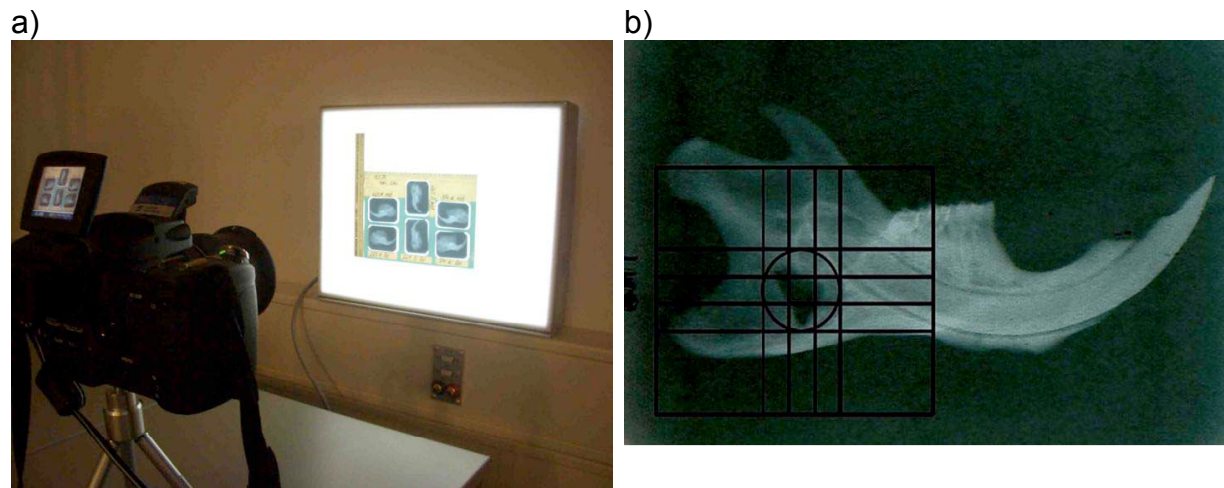


Abb. 2 Radiologische Untersuchung

- a) Standardverfahren zur Erstellung der radiologischen Bilder in Bezug auf die spätere Auswertung
- b) Rasterschablone im Defektbereich

3.4 Mikro – CT

Im Folgenden wird auf die Methodik der Mikro-CT Untersuchung und das Verfahren der polychromen Sequenzmarkierung eingegangen, da diese beiden Untersuchungen und deren Etablierung Inhalt zwei weiterer Arbeiten des Forschungsprojektes waren.

Es wurde sowohl das μ CT 20 als auch das μ CT 40 (Fa.Scanco Medical AG, Bassersdorf, Schweiz) verwendet, die sich im Wesentlichen hinsichtlich Auflösung, Messdauer, Röhrenstromstärke und Pixelzahl unterscheiden. Der große Vorteil eines μ CT's liegt in der genauen und detaillierten Darstellung des betroffenen Defektareals in zwei- und dreidimensionaler Weise, und der Möglichkeit, eine Reihe unterschiedlicher Messparameter wie Volumen, Dichte und trabekuläre Strukturen bestimmen zu können. Um den Bezug zu dieser Arbeit herstellen zu können, wurde das errechneten Defektvolumen und die Dichte der trabekulären Strukturen mit den histomorphometrisch errechneten Volumina verglichen. Hierbei wurde berücksichtigt,

dass das histomorphometrische Auswertungsmodell ein zweidimensionales Verfahren ist, und nur eingeschränkt mit den dreidimensionalen Daten des Mikro-CTs verglichen werden konnte.

3.5 Polychrome Sequenzmarkierung

Um die Knochenneubildung im Defektbereich an den ungefärbten Schnitten mit Hilfe von Fluorochromen nachzuweisen und im Fluoreszenzmikroskop farblich sichtbar zu machen, wurde den Tieren zu verschiedenen Zeitpunkten insgesamt sechs verschiedene Farbstoffe subkutan steril injiziert. Zum Einsatz kamen Calzein blau, Xylenolorange, Calzein grün, Alizarin, Rolitetracyclin und BAPTA, die als 3%ige Lösungen in 2%iger NaHCl₃ und anschließender Filtration den Tieren unter Zugabe eines Lokalanästhetikums appliziert wurden. Für die Auswertung wurde das LSM 510 Meta NLO Fluoreszenzmikroskop in Verbindung mit der digitalen Mikroskopkamera AxioCam (Fa. Carl Zeiss MicroImaging GmbH) verwendet. Dies ist ein spezielles konfokales Laserscan Mikroskop mit Metadetektor und Biphotonenlaser, welches das von einer einzigen Ebene der Probe reflektierte Licht erfasst, verrechnet und zu einem Bild zusammensetzt. Dieses Gesamtbild besteht aus der Anzahl von Einzelbildern entsprechend den Fluorochromen im zu untersuchenden Defektbereich. Im Hinblick auf die Auswertung wurden dann diese Einzelbilder vermessen und die neu gebildete Knochenfläche entsprechend der verschiedenen Fluorochrome zu den jeweiligen Zeitpunkten bestimmt.

3.6 Herstellung der histologischen Präparate

Zur Herstellung histologischer Schnitte wurde das Einbettverfahren mit Methylmethacrylat (MMA) verwendet, wobei hinsichtlich der verschiedenen Zeiten auf ein standardisiertes Protokoll der Anatomischen Anstalt der LMU München (PD Dr. Milz) zurückgegriffen wurde. Gegen Ende der experimentellen Arbeiten wurde zusätzlich das Technovit[®]9100 NEU Polymerisationsverfahren (Fa. Heraeus Kulzer GmbH, Wehrheim, Deutschland) getestet, das als so genanntes Kaltpolymerisat auf der Basis von MMA bei Temperaturen von -8°C bis -25°C aushärtet und speziell zur Einbettung mineralisierter Gewebe entwickelt wurde. Der große Vorteil ist hier einerseits der zeitliche Aspekt (Polymerisationszeiten von 24h-48h) und andererseits das erweiterte Spektrum hinsichtlich immun- und enzymhistochemischen Färbungen.

3.6.1 Einbettung und Polymerisation

Für das Einbettungsgemisch wurden folgende 3 Substanzen in angegebener Reihenfolge mit einem Magnetrührer für 30min vermischt und anschließend im Kühlschrank für mehrere Wochen haltbar gemacht.

- | | |
|---|-------|
| 1. Methylmethacrylat (Fa.Merck, Deutschland) | 100ml |
| 2. Plastoid N (Nonylphenylpolyethylenglycolacetat) (Fa. Fluka, Schweiz) | 25ml |
| 3. Benzoylperoxid (Fa.Merck, Deutschland) | 3,5g |

Zunächst wurde die benötigte Menge Benzoylperoxid auf einem Filterpapier flach ausgebreitet und in einer Petrischale für 3-4 Stunden bei 60°C im Wärmeschrank getrocknet. Damit stand es zur weiteren Verarbeitung bereit, wobei auf die nun entstandene erhöhte Explosionsgefahr geachtet werden musste.

Anschließend wurden die Proben aus den Zentrifugenröhrchen herausgenommen und mit entsprechender Beschriftung in kleine Einbettkassetten gelegt und verschlossen. Anschließend wurden bis zu 20 Kassetten in ein Einmachglas gegeben und folgende aufsteigende Alkoholreihe begonnen:

1. 100% Methanol: Fixierung für mind. 2 Tage
2. 70% Ethanol: 1 Tag
3. 80% Ethanol: 1 Tag
4. 90% Ethanol: 1 Tag
5. 100% Ethanol: 1 Tag
6. Aceton: 2 Tage

Das Einmachglas wurde während des gesamten Vorgangs bis zur endgültigen Einbettung im Kühlschrank aufbewahrt.

Anschließend erfolgte das Einlegen in reines MMA, die Proben wurden nun für 30min im Vakuum-Exsikkator entwässert. Nach 3 Tagen wurde dieser Vorgang wiederholt. Zum Schluss des Entwässerungsprozesses erfolgte nach weiteren 2 Tagen das Einlegen in MMA-Einbettgemisch mit erneuter Vakuum-Exsikkation für 30min, so dass nach etwa 5-7 Tagen mit der eigentlichen Einbettung begonnen werden konnte. Hierfür wurden Einbettgläschen mit ca. 5ml Einbettgemisch gefüllt und im Wärmeschrank bei 24°C für ca. 2 Wochen ausgehärtet. Um ein

standardisiertes Verfahren zu gewährleisten wurden die Kieferhälften aus den Einbettkäfigen entnommen und mit der medialen Seite nach unten auf den ausgehärteten Boden gelegt und mit ca. 15ml flüssigem MMA-Gemisch aufgefüllt. Am Ende wurde in einer Petrischale nochmals für 30min Vakuum gezogen, anschließend im Wasserbad bei 24°C der Polymerisationsprozess in Gang gesetzt. Unter täglicher Beobachtung konnte die Temperatur nach ca. 7 Tagen auf 37°C hoch gestellt werden, um das Aushärten des MMA- Zylinders zu beschleunigen. Die Zeitabstände der gesamten Einbettung sind Richtwerte und variieren je nach Probengröße.

3.6.2 Herstellung der Schnitte

Das in dieser Arbeit angewendete Verfahren zur Herstellung der Schnitte erfolgte gemäß der aus der Literatur bekannten Säge-Schlifftechnik (Donath und Breuner 1982, S.321). So wurden nach insgesamt ca. 4 Wochen die ausgehärteten MMA-Blöcke aus dem Glas geschlagen, gesäubert und anschließend mit einer Standstichsäge auf gleichgroße halbmondförmige Zylinder zugeschnitten (Abb. 3), wobei durch vorher aufgezeichnete Hilfslinien darauf geachtet wurde, parallel zur Probe zu schneiden. Dann wurden die Zylinder mit Cyanolit-Kleber auf die für die Leica® SP 1600 Innenlochsäge (Abb. 4) vorgesehenen Messingblöcke geklebt. Um den Anfang des Defektes möglichst exakt anzuschneiden wurde der Anschnitt so gewählt, dass man etwa 2-3 Schnitte „Verschnitt“ bekam. Danach lies sich der erste Schnitt relativ genau innerhalb bzw. am Rande des Defektes durchführen. Letztendlich entstanden so pro Präparat ca. 13-14 Schnitte einer Dicke von $100\pm 10\mu\text{m}$. Jeder Schnitt wurde mit Hilfe eines Schnittdickenmessgerätes vermessen und für weitere Prozeduren in einem Protokoll festgehalten. Bei der Einstellung des Sägeblattes musste darauf geachtet werden, dass das Sägeblatt eine Dicke von $300\mu\text{m}$ besitzt. Somit wurde bei jedem neuen Schnitt $400\mu\text{m}$ weiter gestellt, um eine Schnittdicke von $100\mu\text{m}$ zu erhalten. Die Schnitte wurden anschließend 5-7 Tage zwischen zwei großen Glasplatten gepresst und zur weiteren Lagerung in ein Briefmarkenalbum einsortiert.



Abb. 3 Einbettgläschen, zugeschnittene Zylinder, aufgeklebte Probe und Halterung der Innenlochsäge



Abb. 4 Innenlochsäge Leica® SP1600

3.6.3 Herstellung der Dünnschliffe

Einige ausgewählte Schnitte wurden mit Hilfe der Präzisionsmikroschleifmaschine (Fa. Exakt, Norderstedt, Deutschland) auf ca. 50-70µm geschliffen und anschließend glatt poliert. Das Gerät wurde 30min vorher angestellt, um eine optimale Eichung zu gewährleisten. Unter Verwendung spezieller Kunststoffobjektträger (Fa. Exakt (25mm x 75mm x 1,5mm)) und des Präzisionsklebers Technovit 7210 VLC (Fa. Heraeus Kulzer, Wehrheim, Deutschland) wurden die 100µm-Schnitte in folgender Weise aufgeklebt:

Zunächst wurde die obere (grüne) Folie des Objektträgers entfernt und sowohl Schnittdicke als auch Objektträgerdicke mit Hilfe eines Dickenmessgerätes bestimmt und protokolliert. Nachdem der Schnitt mit 100% Ethanol entfettet und etwas Kleber auf den Objektträger gegeben wurde, erfolgte mit Hilfe einer Präpariernadel das luftblasenfreie Einlegen des Schnittes. Anschließend wurde alles in Folie gewickelt und mit dem Schnitt nach unten in der Exakt Präzisionsklebepresse unter UV-Licht für 15min ausgehärtet. Als 3. Wert wurde die Gesamtdicke bestimmt und notiert, und nach folgender Formel die Dicke D der Klebefläche ausgerechnet.

$$D_{\text{Kleber}} = D_{\text{gesamt}} - (D_{\text{Schnitt}} + D_{\text{Objektträger}})$$

Somit konnte unter Verwendung der absoluten Gesamtdicken mit dem Schleifen begonnen werden. Der Schleifteller und das Schleifblatt mussten vorher ausreichend angefeuchtet werden, bevor der OT, nachdem auch die untere Folie entfernt worden war, mit Hilfe einer Vakuumpumpe befestigt werden konnte. Auf Grund der geringen Probengröße und der Gefahr des „Wegschleifens“ wurde in dieser Arbeit nur feinkörniges 2000er Schleifpapier verwendet und anschließend mit 4000er Papier nachpoliert. Nach Einstellung des Sollschleifwertes und Starten des Gerätes konnte nun in 3-4 Schleifgängen eine Dicke von 40-60µm erreicht werden.

3.7 Färbungen

Da in vorliegender Arbeit der Schwerpunkt hauptsächlich auf Histologie und Histomorphometrie gelegt wurde, erfolgte die Wahl der Färbungen zur lichtmikroskopischen Beurteilung und Differenzierung nach Kriterien, die am anschaulichsten mineralisierte von nicht-mineralisierten Knochenarealen auf zellulärer Ebene darstellen konnten. Anfangs wurden Testfärbungen nach Paragon und May-Grünwald-Giemsa durchgeführt, die aber auf Grund ihrer geringeren Sensitivität bezüglich Knochenneubildung nicht weiter verwendet wurden. Als Standardfärbung wurde die besser geeignete Färbung nach Levai-Laczko (LL) verwendet. Die Präparate wurden in Übersicht- und Detailaufnahmen verglichen. Zusätzlich wurden Färbungen nach von Kossa (vK), Trichrom-Masson-Goldner (TMG) und Hämatoxylin-Eosin (HE) zur vergleichenden Darstellung des Mineralisationsprozesses eingesetzt und ebenfalls in Übersicht- und Detailaufnahmen verglichen. Bei den Einzelschnitt-Färbungen wurden Petrischalen mit einem angepassten Sieb verwendet, damit die Zeiten genau eingehalten werden konnten und ein langes Suchen der Schnitte in den Lösungen vermieden werden konnte. Die Dünnschliffpräparate wurden nach herkömmlicher Methode, d.h. mit Hilfe von Küvetten und dazugehörigen Halteträgern für die Objektträger, angefärbt. Diese vier Färbemethoden wurden sowohl bei 100µm-Schnitten als auch bei 30-50µm-Dünnschliffpräparaten eingesetzt und im Folgenden noch genauer erläutert:

1. Levai-Laczko - LL
2. Hämalaun Erythrosin - HE
3. Trichrom-Masson-Goldner - TMG
4. von Kossa - vK

3.7.1 Levai-Laczko

Die Levai-Laczko-Färbung wurde bei allen zentralen Schnitten verwendet, da sie mit relativ wenig Aufwand den Unterschied zwischen ortsständigem und neu gebildetem Knochen deutlich in zwei verschiedenen Rottönen zeigt und sich somit die Grenzzone zwischen ursprünglichem und neu gebildetem Knochen sehr gut darstellen lässt. Osteoid erscheint in hellem rot, Bindegewebsstrukturen und Knorpelmatrix hingegen färben sich blau an (Laczko und Levai 1975, S.3). Auf Grund dieser Zweifarbenkomponente wurde diese Färbung bevorzugt angewandt, um im Hinblick auf die Mikroradiographie gute Vergleichsmöglichkeiten vor allem in der Übersichtsaufnahme zu erhalten und um detaillierte Aussagen hinsichtlich des Knochenüberganges von ortsständig auf neu gebildet machen zu können.

Folgende zwei Lösungen wurden vorab auf 500ml Gesamtmenge angesetzt und vor jedem Gebrauch neu filtriert.

Farblösung A:

0,25g Azur II (Fa. Merck) und 0,25g Methylenblau (Fa. Merck) in 100ml 0,5% Soda

Farblösung B:

0,5g basisches Fuchsin (Fa. Serva) in 100ml Aqua dest.

Anschließend wurde nach folgendem Protokoll gefärbt:

- | | |
|--|---------|
| 1. Abwischen der Schnitte mit 100% Ethanol | |
| 2. Anätzen mit 0,1% Ameisensäure | 2-5 min |
| 3. Spülen in Aqua dest. | |
| 4. Farblösung A | 5 min |
| 5. Spülen in 0,5% Soda | 5 min |
| 6. Farblösung B | 3 min |
| 7. Differenzieren in 0,5% Soda | 60 min |
| 8. Überschüssige Farbe mit 96% Ethanol auswaschen | |
| 9. Schnitte ca. 5Tage pressen und mit Eukitt eindecken | |

3.7.2 Hämalaun Erythrosin

Die in der Histologie am häufigsten verwendete HE-Färbung beruht auf der unterschiedlichen Anfärbbarkeit von basophilen und azidophilen Strukturen. Hierbei wird Hämatoxylin als Aluminiumlack zu Hämalaun, welches als positiv geladener Farbstoff die negativ geladenen Strukturen wie Zellkerne, Knorpel und verkalkte Knochenmatrix blau anfärbt. Um die azidophilen Strukturen wie Muskel- und Bindegewebe in rosarot bis violetten Tönen anzufärben, wurde der negativ geladene Farbstoff Erythrosin benutzt. Da die Erythrosinlösung in 1%iger Form (1g Erythrosin B (Ci 45430) in 100ml Aqua dest.) vorliegt, wurden 10ml dieser Lösung mit 90ml Aqua dest. versetzt, um eine 0,1%ige Erythrosinlösung zu erhalten. Folgendes Protokoll wurde für die Färbung der MMA-Schnitte verwendet:

1. Schnitte kurz in Aceton/100% Ethanol-Gemisch,
Verhältnis 1:1 schwenken
2. Mayer`s Hämalaun (basischer Kernfarbstoff) 10 min
3. Fließend wässern in Leitungswasser 10 min
4. Erythrosin 0,1% (saurer Plasmafärbstoff) 7 min
5. Spülen in Aqua dest.
6. Überschüssige Farbe mit 96% Ethanol auswaschen
7. Schnitte einige Tage pressen und mit Eukitt eindecken

Diese Färbetechnik ergab allerdings keinen wesentlichen Vorteil hinsichtlich der Differenzierung zwischen altem gegenüber neu gebildetem Knochen. Daher wurde der Schwerpunkt auf die aussagekräftigere Levai-Laczko-Färbung gelegt.

3.7.3 Trichrom-Masson-Goldner

Die seit 1937 etablierte Trichrom-Masson-Goldner-Färbung gilt heute als Standardfärbung für nicht entkalkte Knochenpräparate (Gruber 1992, S.30). Mineralisierte Knochenmatrix und Kollagen erscheinen leuchtend grün bis hellgrün, Zytoplasmabestandteile, Bindegewebe und Erythrozyten orange bzw. orange-gelb und die Zellkerne blau- bis braunschwarz. Muskelfasern und intrazelluläre Fibrillen hingegen erscheinen in verschiedenen Rottönen und das Osteoid in Orange-Rot. Diese Färbung eignet sich daher besonders gut zur differenzierten Darstellung von

mineralisiertem und nicht-mineralisiertem Knochengewebe und der davon klar abzugrenzenden Färbbarkeit der Weichteilstrukturen wie Bindegewebe, Gefäße und Muskulatur. Folgende Stammlösungen wurden zunächst angesetzt und auf Vorrat für einige Wochen hergestellt:

Weigert`s Eisenhämatoxylin

Lösung A: 1g Hämatoxylin (Fa.Merck 4302) in 100ml 96% Ethanol
ca. 5 Tage Reifezeit

Lösung B: 1,5g EisenIIIChlorid (Fa.Merck 803945) in 100ml Aqua dest. und 1ml HCL

Säurefuchsin

0,4g Ponceau de Xylidine + 0,1g Säurefuchsin (Fa. Merck 42685) in 300ml Aqua dest. + 0,6ml Essigsäure

Scharlachrot

1g Biebrich Scharlachrot (Fa. Chroma 1A 398) in 100ml Aqua dest.

Orange G

4g Phosphorwolframsäure in 100ml Aqua dest + 2g Orange G

Lichtgrün

3g Lichtgrün SF gelblich (Fa. Merck 1315) in 1000ml Aqua dest. + 2ml Essigsäure

Da diese Färbung zu den technisch aufwendigeren Färbungen zählt, bedarf es einer besonders akuraten Vorbereitung, wobei berücksichtigt wurde, dass für die hier verwendeten 100µm-Schnitte insgesamt drei verschiedene Mischungen der beiden roten Farbtöne verwendet wurden. Folgendes Färbeprotokoll wurde hierbei durchgeführt:

- | | | |
|-----|--|--------|
| 1. | Weigert`s Eisenhämatoxylin im Verhältnis 1:1 | 10 min |
| 2. | Fließend wässern | 10 min |
| 3. | Spülen in Aqua dest. | |
| 4. | Säurefuchsin – Scharlachrot – Gemisch auf je 200ml | |
| 5. | 140ml 60ml | 1 min |
| 6. | 100ml 100ml | 3 min |
| 7. | 20ml 180ml | 15 min |
| 8. | Spülen in Aqua dest. | |
| 9. | Orange G | 15 min |
| 10. | Lichtgrün SF gelblich | 17 min |
| 11. | Kurz spülen in 1% Essigsäure | |
| 12. | Eventuell differenzieren mit 96% Ethanol | |
| 13. | Einige Tage Pressen und eindecken mit Eukitt | |

3.7.4 von Kossa

Die von Krutsay 1963 modifizierte von Kossa-Färbung ist für unentkalkte MMA-Schnitte geeignet und beruht auf dem Nachweis von Calciumphosphat in mineralisiertem Gewebe (Krutsay 1963, S.189). Knochen- und Knorpelgewebe erscheinen hierbei tiefschwarz und zeigen einen deutlichen Kontrast zu den übrigen Bestandteilen wie Osteoid und bindegewebigen Strukturen. In dieser Arbeit wurde zur Darstellung der nicht-mineralisierten Anteile testweise mit Giemsa, HE und mit Säurefuchsin gegengefärbt, wobei sich Säurefuchsin als besonders geeignet herausstellte und damit in erster Linie eingesetzt wurde. Zu beachten ist bei dieser Technik, dass auf Grund der Oxidierbarkeit durch Silbernitrat ausschließlich nicht metallische Werkzeuge verwendet werden. Zusätzlich muss der erste Schritt des Einwirkens in der Silbernitratlösung lichtgeschützt durchgeführt werden. Die Dauer dieses Prozesses ist verantwortlich für die Intensität der Schwarzfärbung. Sie wurde nach einigen Vorversuchen von anfangs 30min auf letztendlich 5min festgesetzt.

Zusammensetzung der Farblösungen:

5%ige Silbernitratlösung

5g Silbernitrat (Fa. Merck 1512) in 100ml Aqua dest.

Lösung wird lichtgeschützt aufbewahrt

Natriumkarbonat-Formaldehyd- Lösung

10g Natriumkarbonat in 100ml Aqua dest und anschließend in 50ml wasserfreie Formaldehyd-Lösung (37%ig)

Natriumthiosulfat-Lösung

7g Natriumthiosulfat in 133ml Aqua dest

1%ige Säurefuchsinlösung

1g Säurefuchsin (Fa. Merck 42685) in 100ml Aqua dest.

Folgendes Färbeprotokoll wurde nach unterschiedlichen Tests im Hinblick auf die Einwirkzeiten der verschiedenen Substanzen zur Anwendung gebracht:

1. Abwischen der Schnitte mit 100% Ethanol
2. kurz Anätzen mit Ameisensäure
3. Spülen mit Aqua dest.
4. Silbernitratlösung in Dunkelkammer 5 min
5. Spülen in Aqua dest. 3x5 min
6. Natriumkarbonat-Formaldehyd-Lösung 8 min
7. Spülen in Aqua dest. 10 min
8. Natriumthiosulfat-Lösung 5 min
9. Spülen in Leitungswasser 15 min
10. Säurefuchsin 1%ig 10 min
11. einige Tage pressen und mit Eukitt eindecken

3.8 Anfertigung der Mikroradiografien

Zur besseren Beurteilung des Mineralisationsgrades unterschiedlicher knöcherner Strukturen und ihrer Vergleichbarkeit gegenüber den histologischen Färbungen und den Ergebnissen des μ CTs wurden von allen zentralen Schnitten Mikroradiografien (MRG) angefertigt. Die ausgewählten Schnitte wurden mit dünnen Tesafilm-Streifen miteinander verbunden, um das Aufbringen auf die 10x10cm großen MRG-Platten (Fa. Agfa, Art.596003) zu vereinfachen. Zur späteren Identifizierung der einzelnen Schnitte wurden Schablonen der Platten angefertigt. Das Faxitron X-Ray System (Fa. Hewlett Packard, McMinnville Division, Oregon) wurde etwa 20min vor Gebrauch angestellt. In der Zwischenzeit erfolgte im Entwicklungslabor unter Rotlicht das Aufbringen auf die Platten und das lichtgeschützte Eintüten in die dafür vorgesehenen Hüllen, wobei darauf geachtet wurde, dass sich zwischen den Schnitten und den Röntgenstrahlen nur jeweils eine Schicht Papier sowie eine Schicht der Röntgenhülle befand. Anschließend wurde die MRG-Platte über zweimal 50min bei 2,5mA und 25kV belichtet. Während dieser Zeit erfolgte die Herstellung der Flüssigkeiten für Entwicklung (Tetenal Röntgen Rapid Entwickler Art.103486) und Fixierung (Tetenal Röntgen Superfix Art.103590), damit die Lösungen auf Raumtemperatur gebracht werden konnten. Das Entwickeln der MRG-Platten erfolgte letztendlich im Fotolabor unter Rotlicht mit Hilfe von kleinen Fotoschalen nach folgendem Schema:

100ml Tetenal Röntgen Rapid Entwickler + 350ml Leitungswasser	7 min
Schwenken im Leitungswasser	5 min
100ml Tetenal Röntgen Superfix + 400ml Leitungswasser	10 min
Fließend wässern	20 min

Abschließend wurde die Platte für ca. 20min bei 60°C im Wärmeschrank in einer Küvette aufrecht stehend getrocknet und lichtgeschützt in einer Box aufbewahrt, um sie haltbarer zu machen und vor Kratzern zu schützen.

3.9 Auswertung

Die Auswertung der tierexperimentellen Untersuchungen bezieht sich ausschließlich auf die radiologischen, histologischen, histomorphometrischen und mikroradiographischen Ergebnisse, wobei zusätzliche Erkenntnisse aus den weiteren Teilgebieten des gesamten Forschungsprojektes, insbesondere aus den mikrocomputertomografischen Untersuchungen, vergleichend mit berücksichtigt werden.

3.9.1 Radiologie

Die bereits ausführlich beschriebene radiologische Untersuchung soll an dieser Stelle hinsichtlich der Verfahrenstechnik zusätzlich erläutert werden: Die Untersuchung, insbesondere das Setzen der vorgefertigten Schablone auf den Defektbereich (Abb. 5) wurde aus technischen Gründen von zwei Untersuchern durchgeführt, da mit Hilfe der zwei- und dreidimensionalen μ CT-Bilder und zusätzlich der makroskopischen Fotos die zu bestimmende ROI genau festgelegt wurde. Dies führte zu einer erheblichen Verbesserung der Genauigkeit aufgrund der höheren Reproduzierbarkeit und zu einem enormen Zeitgewinn.

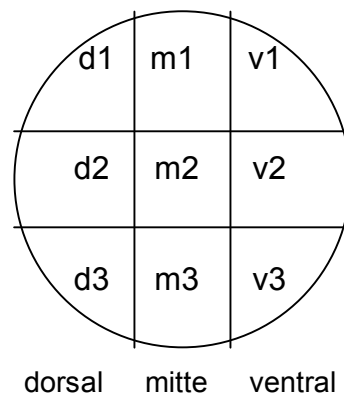


Abb. 5 Feldeinteilung des Defektes zur radiologischen Auswertung

Damit waren nun differenzierte Aussagen bezüglich der genauen Lokalisation des neu gebildeten Knochens im Defekt, d.h. im ventralen, mittleren und dorsalen Bereich, möglich. Für jedes der neun Felder wurde, wie oben beschrieben der Wert 1 bzw. 0 in eine Tabelle eingetragen und die errechneten Prozentwerte in einem dreidimensionalen Säulendiagramm graphisch dargestellt. Dies soll am Beispiel der 2,5 μ g BMP-2 Plasmidgruppe veranschaulicht werden (Abb. 6).

Deutlich zu erkennen ist der höhere Anteil neu gebildeten Knochens im ventro-kranialen Bereich im Vergleich zur dorsal liegenden Region.

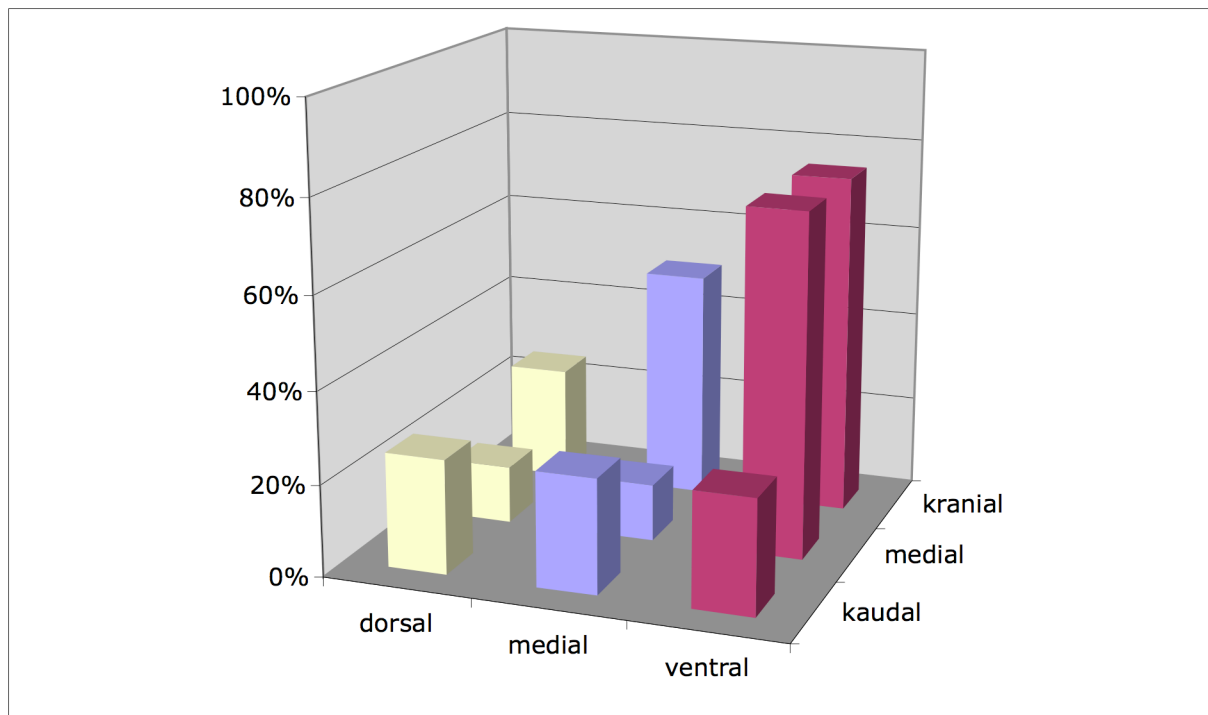


Abb. 6 Lokalisation des neu gebildeten Knochens: 2,5µg BMP-2 Plasmid nach 7 Tagen

3.9.2 Histologie

Die zahlreichen histologischen Präparate wurden einerseits als Gesamtübersicht des zu beurteilenden Defektes, andererseits als Detailaufnahme im Bereich des Überganges zwischen ursprünglichem und neu gebildetem Knochen dargestellt und hinsichtlich der Wirksamkeit der unterschiedlichen Färbungen in Bezug auf die Aussagekraft der zu beurteilenden Strukturen analysiert. Für die Übersichtsaufnahmen wurde ein Wild[®] Makroskop M420 mit einer CCD-Videokamera XC-007P (Fa. Sony[®], Japan) in Lupenfunktion (Vergrößerung 5,8x1,25) verwendet. Die detaillierten Aufnahmen wurden mit einem Axioskop 40 (Fa. Carl Zeiss[®], Jena, Deutschland) und der dazugehörigen Videokamera AxioCam MRC 5 digitalisiert (Vergrößerung 100x und 200x) und mit der Software AxioVision Rel. 4.6 bearbeitet.

3.9.3 Histomorphometrie und Flächenberechnung

Die histomorphometrische Auswertung der Proben, d.h. der einzelnen 100µm-Schnitte, sowohl gefärbt als auch ungefärbt, erfolgte mit Hilfe des computergestützten Bildanalyseprogramms KS 400 (Fa. Carl Zeiss, Jena, Deutschland). Dieses Programm ermöglicht eine Vielzahl unterschiedlicher Mess- und Analyseparameter. Neben Flächen, Abständen, und verschiedenen geometrischen Formen können auch densitometrische Aussagen gemacht werden, die unter Verwendung verschiedener Graustufen Rückschlüsse auf die optischen Dichtewerte zulassen, was in dieser Arbeit an Hand der MRG durch die vergleichbare Software DicomWorks 1.3.5 (Fa. Dicom, Lyon, Frankreich) durchgeführt wurde.

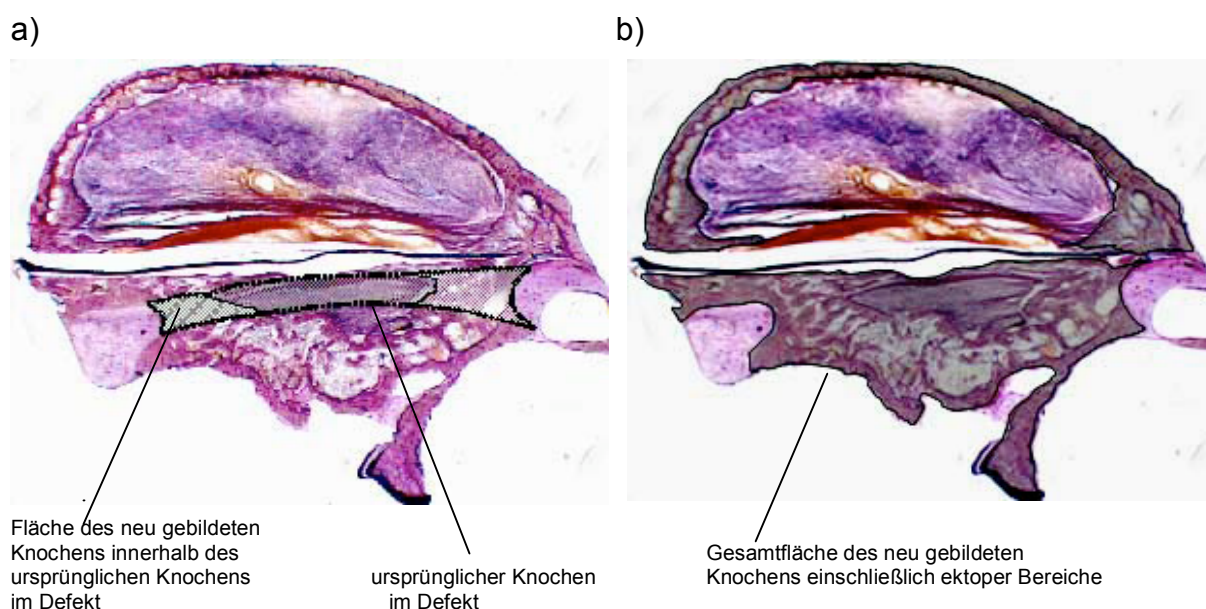


Abb. 7 Schemazeichnung zur Erläuterung der histometrischen Auswertung

- a) ursprünglicher Knochen vor Defektsetzung (dunkelgrau unschraffiert) und neu gebildeter Knochen innerhalb des ursprünglichen Knochens (hellgrau schraffiert)
 b) gesamter neu gebildeter Knochen einschließlich ektooper Bereiche (dunkelgrau)

In dieser Arbeit wurde ausschließlich die Funktion der Flächenberechnung verwendet, um Rückschlüsse auf den neu gebildeten Knochen in- und außerhalb des Defektes machen zu können. Zusätzlich wurden Abstände vor allem in den zentralen Schnitten vermessen, um den Durchmesser des Defektes zu beurteilen und Rückschlüsse auf die Bohrung machen zu können. Für die Auswertung wurden neben den gefärbten auch die ungefärbten Schnitten herangezogen, da diese vor allem für die Berechnung der gesamten Defektfläche im mm²-Modell nötig waren. Zusätzlich wurden auch die angefertigten Mikroradiographien vergleichend mit

hinzugezogen. Der Messvorgang zur exakten Datenerhebung erfolgte automatisch und somit untersucherunabhängig. Dennoch wurden alle Messungen von ein und derselben Person durchgeführt, um Abweichungen zu vermeiden und standardisiert ermittelte Ergebnisse zu gewährleisten. Die Schnitte wurden zunächst für ein Übersichtsbild auch hier mit einem Wild® Makroskop M420 und einer CCD-Videokamera XC-007P (Fa. Sony, Japan) in Lupenfunktion (Vergrößerung 5,8x1,25) aufgenommen und mit dem Bildanalyseprogramm KS 400 am Computer in ein binäres Bild umgewandelt. Eine Kalibrierung erfolgte mit Hilfe eines geeichten Maßstabes. Für die histomorphometrische Vermessung wurden die beiden Parameter Fläche (*area*) und Abstand (*distance*) ausgewählt, um ein vereinfachtes Zugreifen zu ermöglichen. Anschließend wurden bei jedem Schnitt drei Flächen berechnet, die sich als so genannte ROI („region of interest“) folgendermaßen zusammensetzten: ursprünglich vorhandene Knochenfläche des Originalknochens, neu gebildete Knochenfläche innerhalb des ursprünglichen Knochens im Defekt (Abb. 7a) und schließlich die Gesamtfläche des neu gebildeten Knochens einschließlich ektopter Bereiche (Abb. 7b). Die vom Computer errechneten Werte in mm bzw. mm² wurden dann in vorgefertigte Tabellen auf einen zweiten Rechner übertragen, um anschließend den Anteil der neu gebildeten Knochenfläche innerhalb und außerhalb der ROI beurteilen zu können. Alle komplett durchgeschichteten Proben der verschiedenen Gruppen zu den Untersuchungszeitpunkten 56 und 112 Tage, d.h. alle 13-14 Schnitte, wurden bzgl. der drei Flächen vermessen, um eine Aussage über den gesamten Defektbereich zu erhalten. Bei allen übrigen Gruppen wurde außerdem bis etwa zur Mitte hin durchgeschichtet und vermessen, um mit Hilfe des zentralen Schnittes die Gesamtheit der verschiedenen Behandlungsgruppen im zeitlichen Verlauf beurteilen zu können. Zusätzlich wurde jeweils der erste und zweite Schnitt mit dem achten und neunten Schnitt verglichen, um festzustellen, ob die unterschiedliche Verteilung der Zielzellen den Knochenzuwachs und damit das Volumen mit beeinflusst. Die Gruppe der rhBMP-2 behandelten Tiere wurde gesondert vermessen, um die deutliche Volumenabnahme des ektopt gebildeten Knochenanteils im zeitlichen Verlauf darzustellen.

3.9.4 Mikroradiographische Auswertung

Entsprechend der histologischen Bilder wurden auch hier die Übersichtsaufnahmen mit Hilfe des Wild® Makroskop M420 und der CCD-Videokamera XC-007P (Fa. Sony®, Japan) in Lupenfunktion (Vergrößerung 5,8x1,25) angefertigt. Die detaillierten Aufnahmen wurden dem zu Folge unter Verwendung des Axioskop 40 (Fa. Carl Zeiss, Jena, Deutschland) und der dazugehörigen Videokamera AxioCam MRC 5 fotografiert (Vergrößerung 100x) und mit der Software AxioVision Rel. 4.6 digitalisiert. Es wurde jeweils ein repräsentatives Präparat aus jeder Behandlungsgruppe ausgewählt, wobei die mit 50µg/100µg behandelte Plasmidgruppe bewusst auf Grund der schlechten Resultate nicht berücksichtigt wurde. Für die Grauwertbestimmung und folgender Berechnung der relativen bzw. spezifischen Dichte d und somit des relativen Mineralsalzgehaltes des neu gebildeten Knochens wurden die Detailaufnahmen verwendet, wobei darauf geachtet wurde, dass jeweils alter und neuer Knochen in einem Bild vorhanden waren. Der in den rhBMP-2 Gruppen gebildete ektote Knochen wurde in extra angefertigten Bildern bestimmt. Um vergleichbare Werte zu bekommen und eventuelle Belichtungsunterschiede auszugleichen wurden die digitalisierten Bilder in das Bildformat „dicom“ umgewandelt.

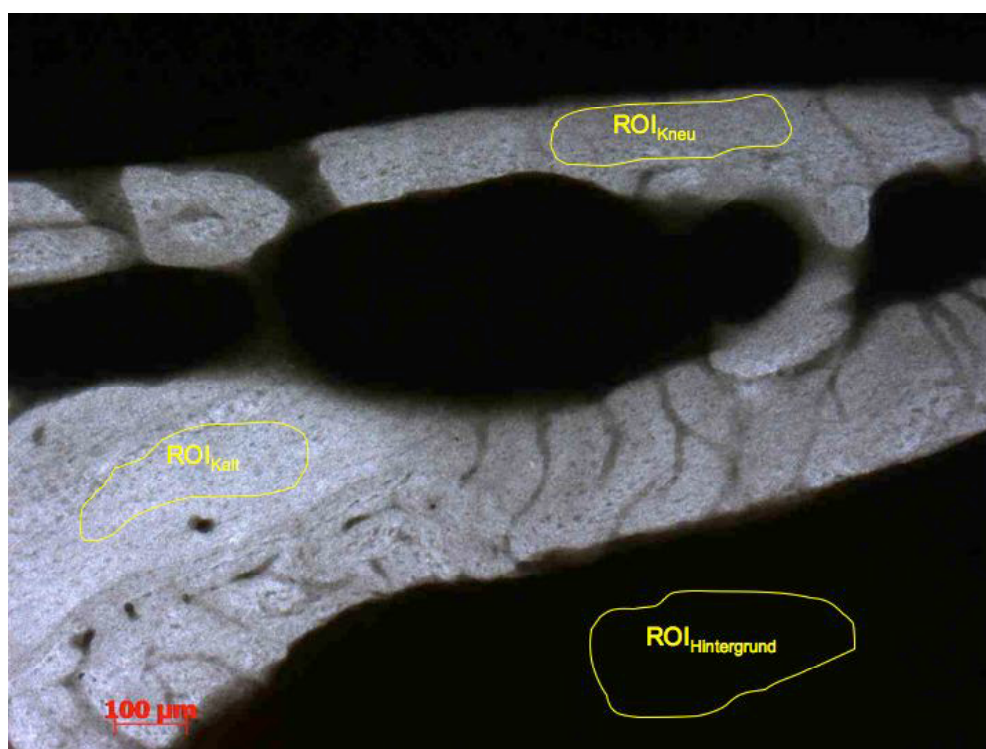


Abb. 8 Mikroradiographische Detailaufnahme zur Grauwertbestimmung mit eingezeichneten ROI des alten und neuen Knochens und des Hintergrundes am Beispiel Plasmid 2,5µg nach 56 Tagen (Vergrößerung 100x)

Anschließend wurde unter Verwendung der Software DicomWorks 1.3.5 (Fa. Dicom, Lyon, Frankreich) der Grauwert von altem G_{Kalt} , neuem G_{Kneu} und ektopen G_{Kekt} Knochen in manuell definierten ROIs bestimmt, wobei auf die Homogenität des Knochens innerhalb der ROI geachtet wurde. Die Grauwerte und Standardabweichungen wurden in eine Tabelle übertragen. Um von einem gemessenen Grauwert auf die relative Dichte d schließen zu können, diente der Grauwert des Hintergrundes $G_{\text{Hintergrund}}$ in jedem Bild als Referenzwert, da durch Subtraktion dieses Wertes von den jeweiligen Knochenwerten die Helligkeitsunterschiede der einzelnen MRG ausgeglichen wurden. Die relative Dichte des neu gebildeten Knochens im Vergleich zu dem alten Knochen ließ sich anschließend nach folgender Formel berechnen und darstellen:

$$d = \frac{\rho_{\text{Kneu}}}{\rho_{\text{Kalt}}} = \frac{G_{\text{Kneu}} - G_{\text{Hintergrund}}}{G_{\text{Kalt}} - G_{\text{Hintergrund}}}$$

3.9.5 Statistische Auswertung

Um differenzierte quantitative Aussagen über die histomorphometrischen Daten dieser orientierenden Vergleichsstudie mit mehrdimensionalen Messparametern machen zu können, wurde zwischen den einzelnen Therapie- und Kontrollgruppen, wie auch zwischen den einzelnen Messzeitpunkten einer jeweiligen Auswertungsgruppe zunächst ein T-Test für unverbundene Stichproben durchgeführt. Weiterhin wurde zur histomorphometrischen Auswertung der regional unterschiedlichen Knochenneubildung innerhalb eines gleichen Defektes ein T-Test für verbundene Stichproben durchgeführt. Bei den radiologisch erhobenen Werten und den prozentualen Anteilen des neu gebildeten Knochens wurde der Fisher Exact Test angewendet. Der Korrelationsvergleich der Proben aus der histomorphometrischen Auswertung gegenüber den Ergebnissen des μCT 's wurde mit Hilfe der Spearman Correlation bestimmt. Statistisch signifikante Unterschiede wurden bei einem Konfidenzintervall von 95% angenommen, wobei alle Werte als Mittelwerte (MW) \pm Standardabweichung (SD) angegeben wurden. Für die statistische Auswertung wurde zum einen das Programm SPSS (Version 14.0, SPSS Inc. Chicago, Illinois, USA) verwendet und zum anderen das Programm Origin (Version 5.0, OriginLab Cooperation, Northampton, USA), insbesondere für die graphischen Darstellungen.

4 Ergebnisse

4.1 Radiologische und makroskopische Darstellung der Knochenregeneration

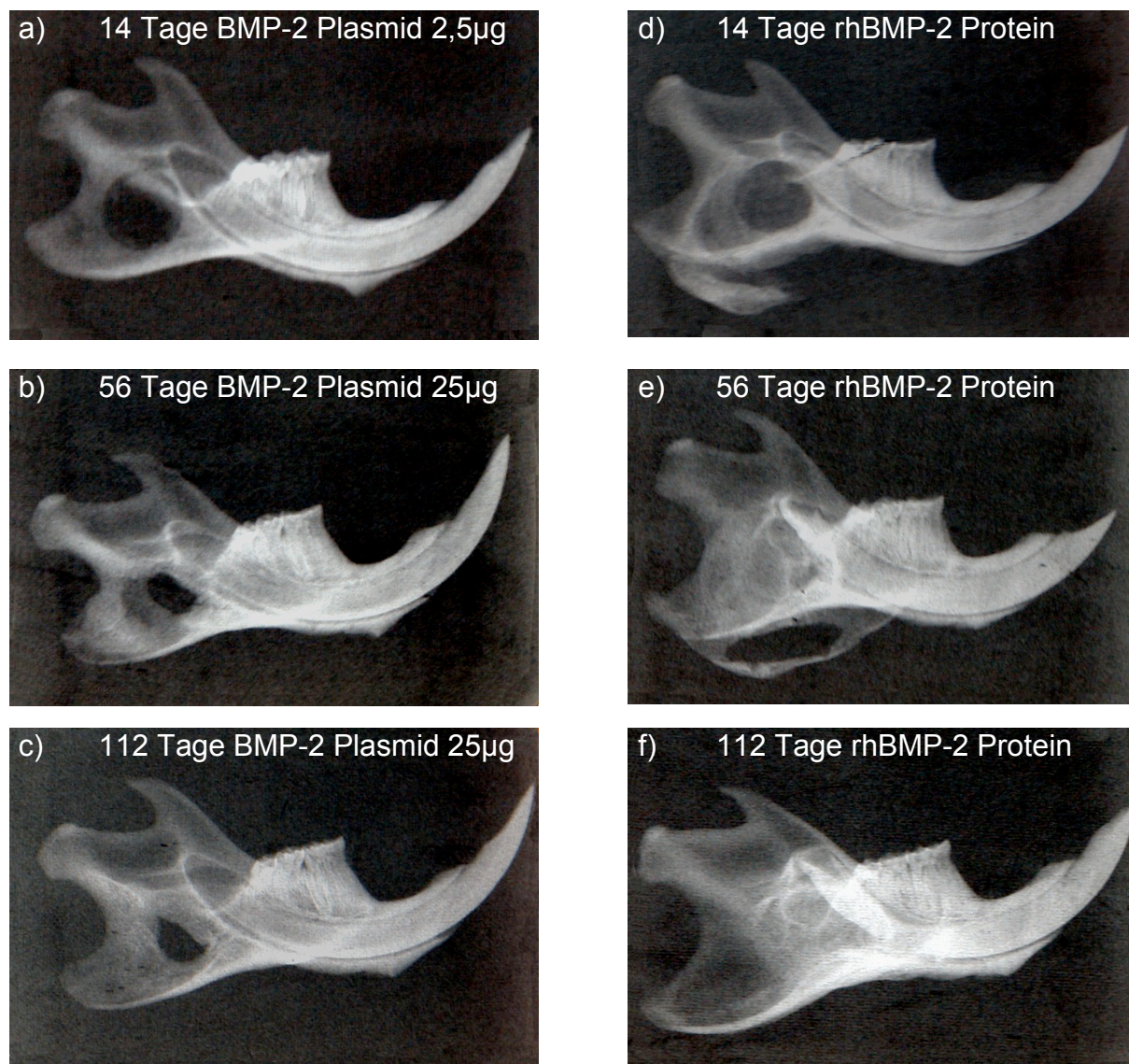


Abb. 9 Konventionelle radiologische Darstellung der Knochenregeneration (Dentalfilm) im Defektbereich am 14., 56. und 112. Tag; Vergleich 2,5µg und 25µg Plasmid (a-c) vs. rhBMP-2 (d-f), deutlich erkennbar die überschießende (heterotope) Knochenneubildung im Bereich der Massetermuskelschlinge in der rhBMP-2 Gruppe auf der rechten Seite bereits am 14.Tag (d: Bohrloch noch schemenhaft zu erkennen); siehe auch klinische Darstellung mit korrespondierenden Kieferhälften

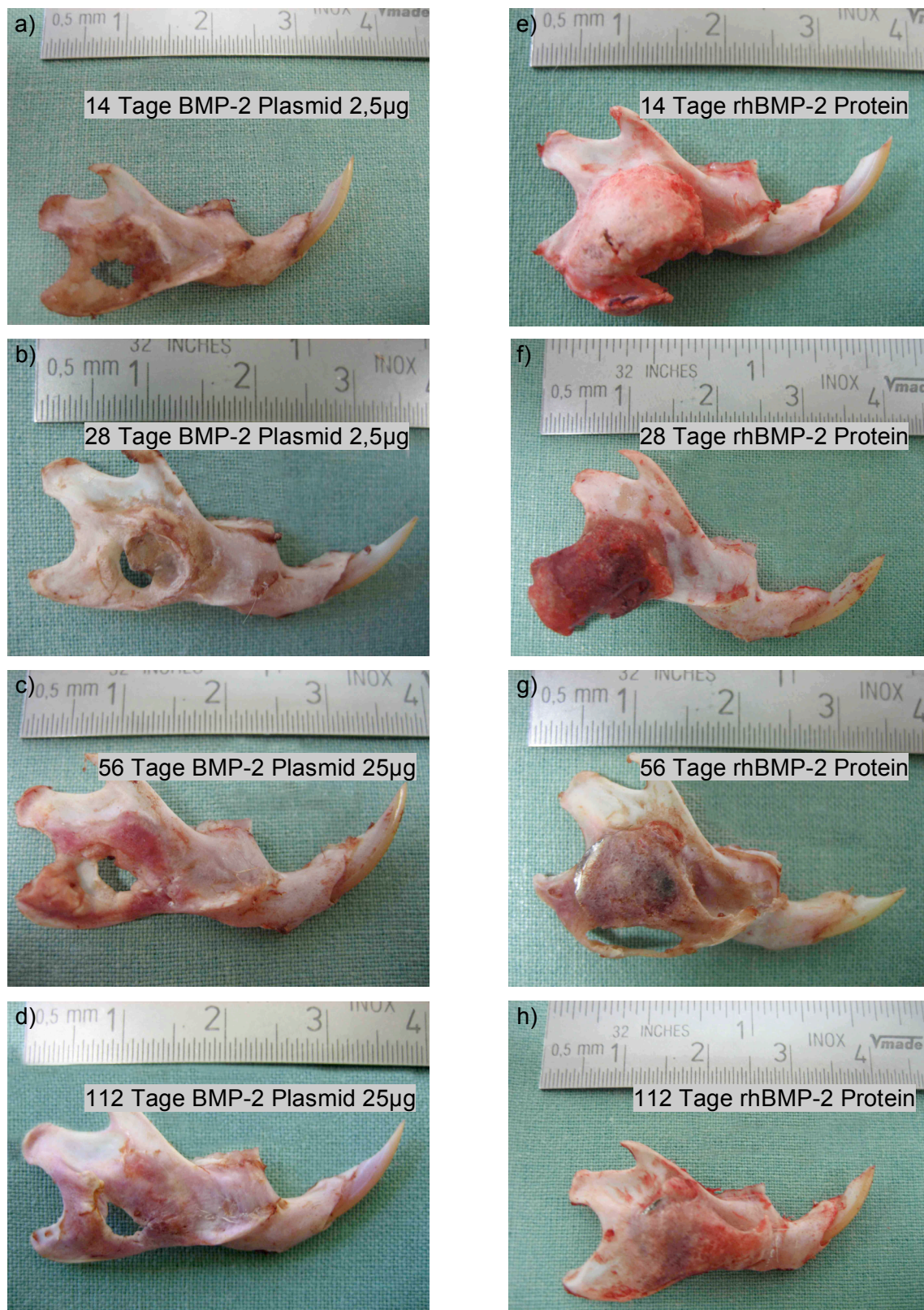


Abb. 10 Klinische Darstellung der Knochenregeneration im Defektbereich deutlich erkennbar die überschießende (heterotope) Knochenneubildung im Bereich der Masseter- und Digastricusmuskelschlinge in der rhBMP-2 Gruppe und deutliche Abnahme des ektop gebildeten Knochens vom 14.-112. Tag (e-h); Knochenneubildung in der 2,5 μ g und 25 μ g Plasmid Gruppe (a-d), ausgehend vom anterioren Defektrand nahe der Schneidezahnwurzel

Die radiologisch angefertigten Dentalfilmaufnahmen wurden wie bereits beschrieben mit einer in 9 gleichgroße Felder eingeteilten Rasterschablone versehen und ausgewertet. Zusätzlich wurden an dieser Stelle die korrespondierenden makroskopischen Darstellungen verwendet, um die beiden großen Behandlungsgruppen zu unterscheiden, ohne selbst erheblichen Einfluss auf die Auswertung zu nehmen. Die errechneten Werte in Prozent beziehen sich jeweils auf n Kieferhälften mal 9 Einzelfelder (V1-3, M1-3 und D1-3). Da sowohl im zeitlichen Verlauf als auch im Dosisvergleich der einzelnen Behandlungsgruppen untereinander bezogen auf ein einziges Teilfeld keine wesentlichen Aussagen gemacht werden konnten, wurde der Übersichtlichkeit wegen und im Hinblick auf die histomorphometrische Auswertung einerseits der gesamte Defekt (alle 9 Felder addiert) und andererseits der ventral gelegene Bereich (V1+V2+V3+M1) mit dem dorsal gelegenen Bereich (M2+M3+D1+D2+D3) verglichen. Es wurden zusätzlich alle 9 Einzelfelder an Hand ihrer unterschiedlichen prozentualen Anteile des neu gebildeten Knochens in Form eines Liniendiagrammes graphisch dargestellt. Hierbei zeigte sich am Beispiel der 2,5 μ g Plasmid Gruppe sowohl im zeitlichen Verlauf als auch zum Untersuchungszeitpunkt 56 Tage in den einzelnen Plasmidkonzentrationen untereinander von ventro-kranial nach dorso-kaudal ein deutlich erkennbarer prozentualer Abfall des neu gebildeten Knochens bei Feld 5 bzw. M2, was dem zentralen Defektbereich entspricht (Abb. 11).

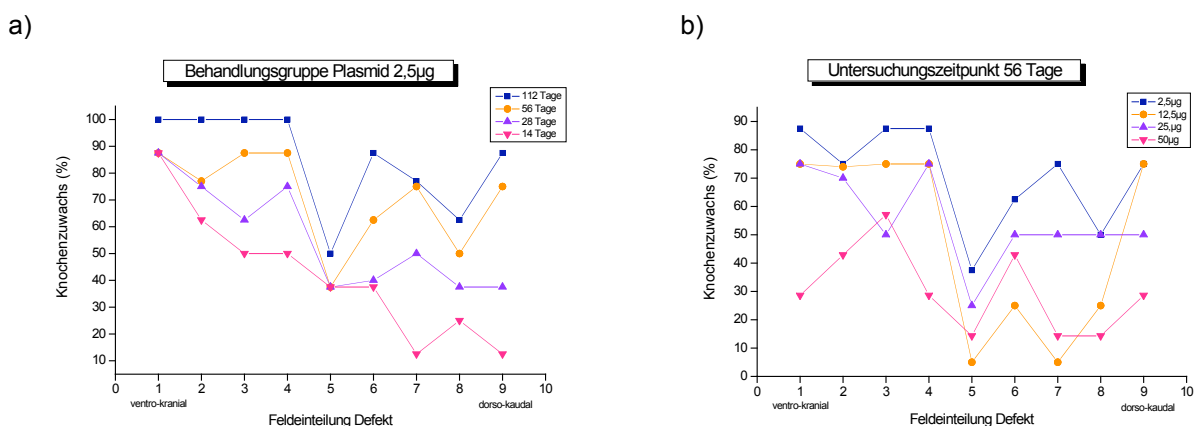


Abb. 11 Darstellung der radiologischen Auswertung durch prozentualen Knochenzuwachs an Hand der 9 Einzelfelder
 a) 2,5 μ g Plasmid im zeitlichen Verlauf
 b) Plasmidgruppen untereinander zum Untersuchungszeitpunkt 56 Tage

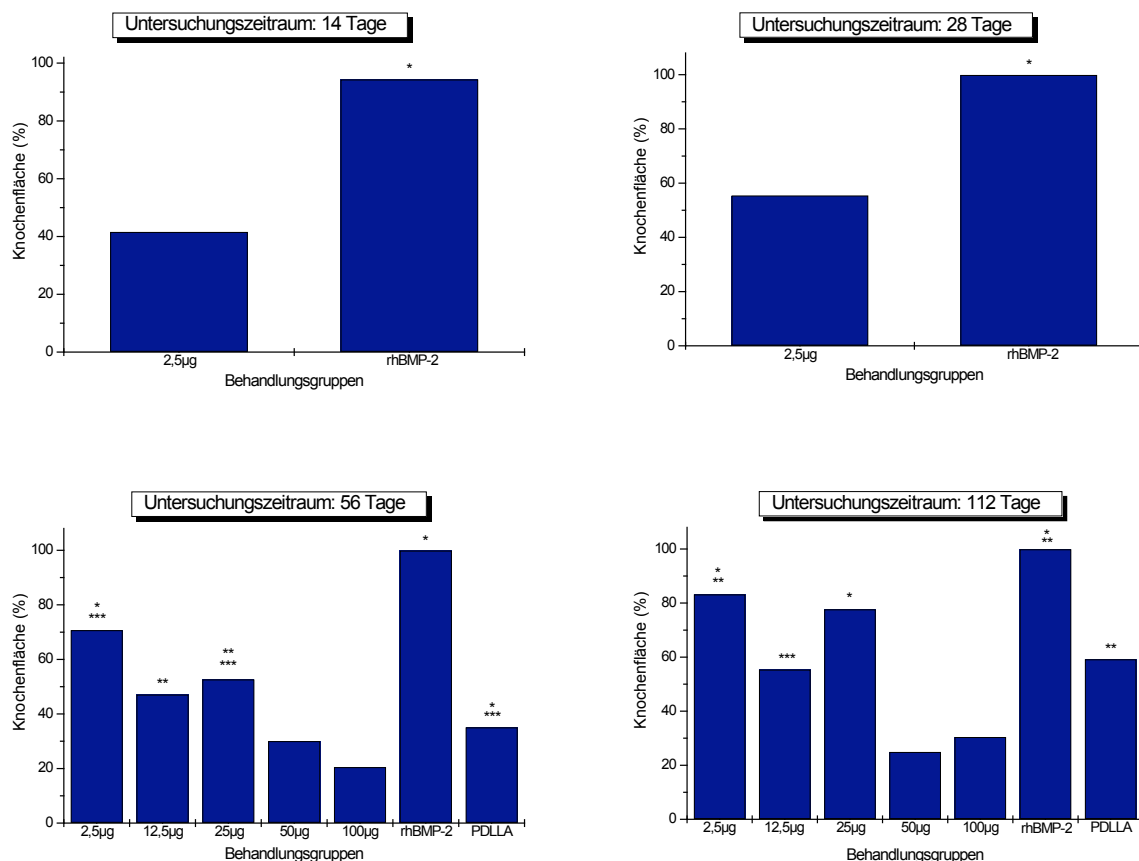


Abb. 12 Übersicht des neu gebildeten Knochens im Hinblick auf die radiologische Auswertung

Alle 9 Einzelfelder multipliziert mit n Proben der einzelnen Behandlungsgruppen, gezeigt ist der prozentuale Teil (ohne SD) der radiologisch erkennbaren neu gebildeten Knochenfläche mit den dazugehörigen Signifikanzen zu den verschiedenen Untersuchungszeitpunkten

14 und 28 Tage: $p \leq 0,001$ * rhBMP-2 gegenüber 2,5µg

56 Tage: $p \leq 0,001$ * 2,5µg gegenüber 50µg und 100µg
 rhBMP-2 gegenüber allen anderen Gruppen
 PDLLA gegenüber 100µg
 $p \leq 0,01$ ** 12,5µg gegenüber 100µg
 25µg gegenüber 50µg und 100µg
 $p \leq 0,05$ *** 2,5µg gegenüber 12,5µg
 25µg gegenüber 50µg
 PDLLA gegenüber 50µg

112 Tage: $p \leq 0,001$ * 2,5µg gegenüber 50µg und 100µg
 25µg gegenüber 50µg
 rhBMP-2 gegenüber 12,5µg, 50µg, 100µg und PDLLA
 $p \leq 0,01$ ** 2,5µg gegenüber 12,5µg und PDLLA
 rhBMP-2 gegenüber 2,5µg und 25µg
 PDLLA gegenüber 50µg und 100µg
 $p \leq 0,05$ *** 12,5µg gegenüber 50µg

Im Hinblick auf den Gesamtdefekt, d.h. auf alle 9 Einzelfelder zusammen zeigte sich zu den frühen Untersuchungszeitpunkten 14 und 28 Tage (Abb. 12 oben) vor allem in der rhBMP-2 Gruppe ein deutlich ($p \leq 0,001$) höherer prozentualer Anteil an neu gebildeter Knochensubstanz (94% bzw. 100%) als in der 2,5µg Plasmidgruppe (42%

bzw. 56%). Hierbei sei darauf hingewiesen, dass auf Grund des ektop gebildeten Knochens in der rhBMP-2 Gruppe der Defekt im Röntgenbild überlagert wird (siehe Abb. 9e,f) und so fälschlicherweise als vollständig konsolidiert, d.h.mit nahezu 100% dargestellt ist. Zu den späteren Untersuchungszeitpunkten 56 und 112 Tage waren ähnliche Tendenzen im Hinblick auf die verschiedenen Plasmidgruppen zu erkennen (Abb. 12 unten). So zeigte sich nach 56 Tagen auch hier die rhBMP-2 Gruppe allen anderen Behandlungsgruppen mit signifikant höheren Werten überlegen ($p \leq 0,001$). Die Werte der 2,5 μ g Gruppe waren zu diesem Zeitpunkt im Vergleich zu der 50 μ g/100 μ g Gruppe hochsignifikant und im Vergleich zu der 12,5 μ g Gruppe signifikant höher. Zusätzlich zeigte sowohl die 12,5 μ g/25 μ g Gruppe als auch die Kontrollgruppe PDLLA höhere Prozentwerte im Vergleich zu der 50 μ g/100 μ g Gruppe. Zum späten Untersuchungszeitpunkt (112 Tage) zeigten die prozentualen Anteile an neu gebildeter Knochensubstanz im Vergleich zum Untersuchungszeitpunkt nach 56 Tagen gleiche, aber deutlich ausgeprägtere Tendenzen in Bezug auf den prozentualen Knochenanteil der verschiedenen Behandlungsgruppen.

Tage		2,5 μ g	12,5 μ g	25 μ g	50 μ g	100 μ g	rhBMP	PDLLA
14	V	62,5					95,83	
	D	25					93,33	
28	V	75					100	
	D	40					100	
56	V	84,37	75	62,5	39,29	32,14	100	83,33
	D	60	25	45	22,86	11,43	100	63,33
112	V	96,87	81,25	87,5	31,25	25	100	62,5
	D	72,5	35	70	20	35	100	56,67

Tab. 3 Übersicht der Prozentwerte der radiologischen Auswertung in Bezug auf den ventralen und dorsalen Defektbereich

V: ventral (V1+V2+V3+M1)

D: dorsal (M2+M3+ D1+D2+D3)

Der Vergleich des ventralen Defektbereiches gegenüber dem dorsalen Defektbereich erbrachte in der Gesamtübersicht nach 56 und 112 Tagen vor allem in den Behandlungsgruppen 2,5 μ g und 12,5 μ g signifikante Unterschiede ($p \leq 0,01$). Dennoch zeigte sich in Betracht der Gesamtheit der gemessenen Behandlungsgruppen eine deutliche Tendenz zu Gunsten des ventral gebildeten neuen Knochens (Abb. 13a). Dies wird später im Zusammenhang mit der histomorphometrischen Auswertung noch näher beschrieben. Am Beispiel der 2,5 μ g Plasmidgruppe konnte der prozentuale Anteil des neu gebildeten Knochens im zeitlichen Verlauf dargestellt werden, wobei sowohl der ventrale als auch der dorsale Anteil an neu gebildeter

Knochenmatrix im Defekt stetig anstiegen und sich erst nach 112 Tagen langsam annäherten (Abb. 13b).

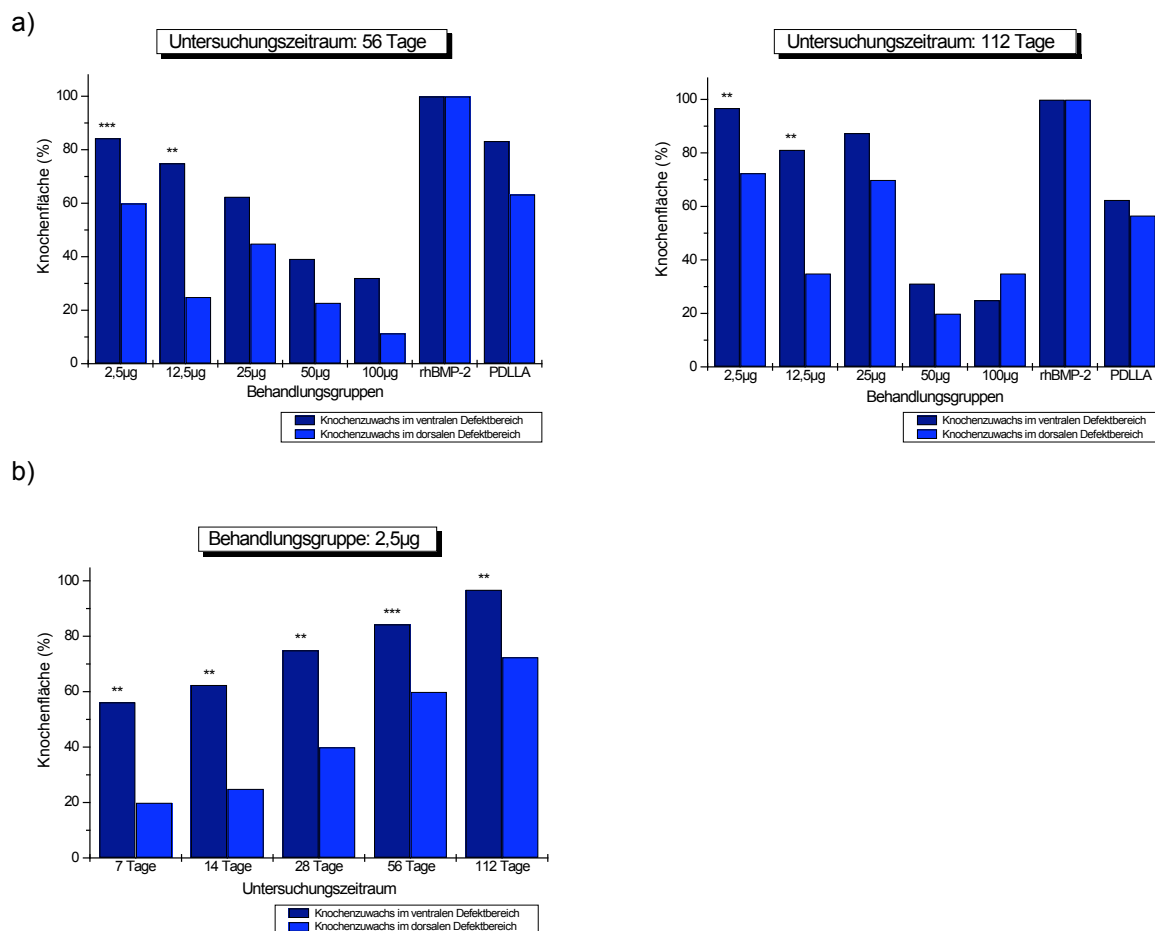


Abb. 13 Vergleich des neu gebildeten Knochens aus radiologischer Sicht im Hinblick auf den ventralen und dorsalen Defektbereich

Übersicht aller Behandlungsgruppen nach 56 und 112 Tagen (a) und zeitlicher Verlauf am Beispiel der 2,5µg Gruppe (b); Signifikanzen immer in Bezug auf den dorsalen Defektbereich

$p \leq 0,001$ *

$p \leq 0,01$ **

$p \leq 0,05$ ***

4.2 Histologische und mikroradiographische Analyse

Im folgenden Abschnitt wurden die histologischen Erkenntnisse an Hand der standardisierten Levai-Laczko Färbung (LL) in Übersicht und Detail dargestellt, wobei die Mikroradiographie-Bilder zum optischen Vergleich mit hinzu gezogen wurden, ohne dabei näher auf die einzelnen MRGs einzugehen. Dies erfolgt am Ende dieses Kapitels in separater Form. Dennoch sollte erwähnt werden, dass auf Grund der erst später zum Forschungsprojekt hinzu gekommenen MRG manche Schnitte nicht direkt miteinander verglichen werden konnten, was in (Abb. 14 a,b) zum Zeitpunkt 14 und 28 Tage an Hand der unterschiedlichen Schnittebenen erkennbar ist.

Die Knochenregeneration im zeitlichen Verlauf wurde durch die beiden großen Behandlungsgruppen 2,5µg Plasmid und rhBMP-2 am deutlichsten dargestellt, da hier die Zeitpunkte von 14 bis 112 Tage erfasst wurden. Im Zusammenhang mit der Interpretation der zellulären Strukturen muss beachtet werden, dass sich die Knochenneubildung der Ratte, insbesondere im kortikalisreichen Kieferwinkelareal von der Ossifikation anderer Wirbeltiere dahingehend unterscheidet, dass Ratten keine Osteone und Haverschen Kanäle besitzen (Martiniakova et al. 2006, S.1237). Demnach wird im Folgenden in erster Linie, falls beurteilbar, auf Osteozyten, Osteoblasten, umgebene Gewebsstrukturen wie Osteoid, mineralisiertes Osteoid und Bindegewebe eingegangen. So zeigte sich der neu gebildete Faserknochen nach 14 Tagen (Abb. 14a) durch fein trabekuläre spongiöse Osteoidbälkchen, die von reichlich unmineralisiertem Osteoid (blau-violett) und Bindegewebszellen (blau) umgeben waren und sich zu diesem Zeitpunkt noch deutlich vom ortsständigen ursprünglichen Knochen (hellpink) abgrenzten. Dieser zeigte sich durch klar parallel angeordnete Osteozyten. Die eindeutige Anordnung von Osteoblasten und Osteoklasten war in dieser Abbildung nicht zu beurteilen. Zusätzlich zeigten sich hauptsächlich zu den frühen Zeitpunkten (Abb. 14a,b) vereinzelt schwach hellgelb-bräunlich erscheinende elastische Fasern, die einige Fibroblasten vermuten lassen, aber die als solche nicht eindeutig zu erkennen waren. Im Verlauf des fortschreitenden Mineralisationsprozesses erschien der neu gebildete Knochen nach 28 Tagen (Abb. 14b) durch die spongiösen Osteoidbälkchen in der Struktur gröber formiert, die interzelluläre Osteoidmatrix nahm ab. Weiterhin konnte man am Übergang von altem zu neuem Knochen die länglichen Osteozyten von den kleiner erscheinenden Osteoblasten unterscheiden. Stellenweise waren sogar, wenn auch nur schemenhaft die etwas dunkler und größer erscheinenden Osteoklasten zu

erkennen, jedoch nicht in ihrer typischen Anordnung innerhalb einer Knochenlakune. Der Mineralisationsprozess setzte sich fort und wurde im weiteren Verlauf nach 56 bzw. 112 Tagen besonders deutlich, wobei in Abb. 14c nach 56 Tagen eine Beurteilung der genaueren zellulären Struktur schwierig war, da der Unterschied zwischen Osteozyten und angrenzende, am Knochenaufbau beteiligte Osteoblasten und Osteoklasten, nicht zu erkennen war. Der neu gebildete mineralisierte Faserknochen formierte sich in seiner Struktur zu kompakter Matrix. Er ähnelte dem ortsständigen ursprünglichen Knochen, was auf Grund der ausgeprägten Mineralisation das Unterscheiden des Knochenüberganges im Defektbereich erschwerte. Demgegenüber zeigte sich nach 112 Tagen (Abb. 14d) eine eindeutiger zu beurteilende Knochenstruktur. Der Übergang von Osteozyten zu den angrenzenden Osteoblasten war deutlich zu erkennen, wobei nur noch vereinzelte Osteoidsäume als Knochengrundsubstanz sichtbar waren. Das gelblich-braun erscheinende elastische Bindegewebe war vor allem in Richtung Defektmittle mit einzelnen Fibroblasten deutlich von den anderen Strukturen abzugrenzen. Die neu gebildete Knochenmatrix zeigte sich als kompakt und kortikalisreich. Das Vorhandensein der Osteoklasten war in dieser Abbildung wiederum nicht eindeutig zu beurteilen, so dass auch hier keine genaueren Aussagen gemacht werden konnten.

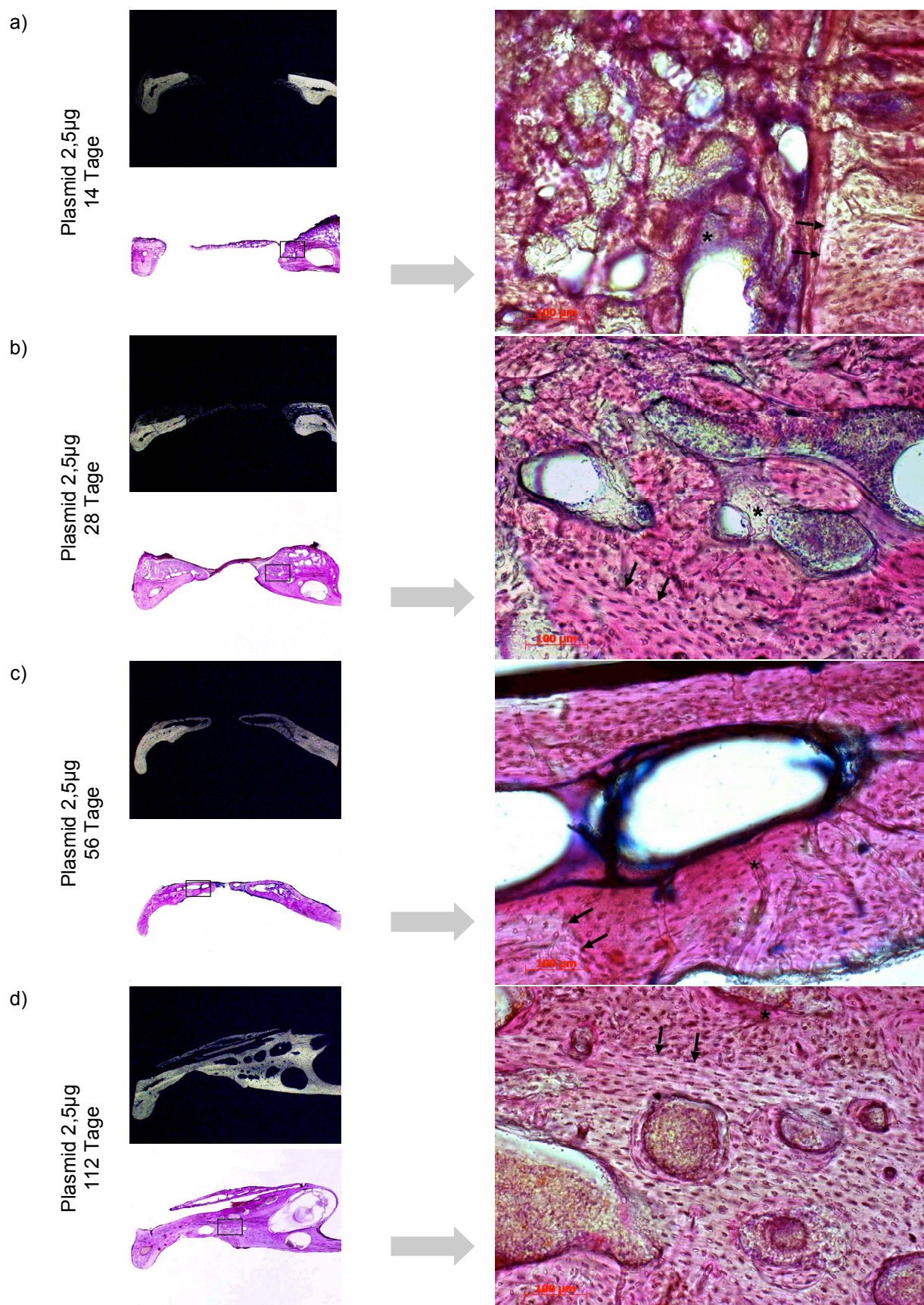


Abb. 14 Histologische Analyse der 2,5µg Plasmid-Gruppe im zeitlichen Verlauf MRG und Übersicht in 5,8x1,25-facher Vergrößerung, Detail in 100-facher Vergrößerung, Doppelpfeile zeigen den Übergang zur neu gebildeten Knochenmatrix, Sternchen die unterschiedlich ausgeprägten Osteoidbälkchen; Färbung: LL

Betrachtete man dem gegenüber nun die Behandlungsgruppe rhBMP-2, zeigte sich der neu gebildete Faserknochen zu den frühen Untersuchungszeitpunkten 14 und 28 Tage (Abb. 15a,b) als reich an unmineralisiertem Osteoid (pink) und weniger ausgeprägt in seiner trabekulären Struktur im Vergleich zu den frühen Untersuchungszeitpunkten der 2,5µg Plasmid-Gruppe. Deutlich zu erkennen war auch hier das Bindegewebe mit den zahlreichen Fibroblasten (hellgelb-braun), welches man von angrenzenden Osteoidbälkchen (pink) und bereits mineralisierter Osteoblastenmatrix (violett-blau) abgrenzen konnte. Der Übergang zwischen altem und neuem Knochen ließ sich an Hand der geordneten Struktur der Osteozyten deutlich beurteilen. Andere Zellen des neu gebildeten Knochens wie Osteoklasten waren in dieser Phase schwer zu beurteilen. Auf Grund der geringer ausgeprägten Mineralisation konnte in der rhBMP-2 Gruppe im zeitlichen Verlauf deutlicher zwischen ortsständiger und neu gebildeter Knochenmatrix unterschieden werden, da der Kortikalisanteil im neu gebildeten Knochen in dieser Behandlungsgruppe am geringsten war. Dies zeigte sich in der LL-Färbung durch unterschiedliche rötlich-pinke Farbgebung am Übergang von ortsständigem zu neu gebildetem Knochen. So war selbst nach 56 Tagen (Abb. 15c) neben den zu erkennenden Osteoblasten noch reichlich unmineralisiertes Osteoid und interzelluläre Substanz vorhanden, was sich erst nach 112 Tagen in kompakte grob trabekuläre Knochenmatrix umwandelte. Bezüglich der Osteoklasten konnte auch hier, bedingt durch eine Überlagerung verschiedener Schichten im Präparat, keine genauere Betrachtung erfolgen. Im zeitlichen Verlauf fiel außerdem auf, dass sich in der rhBMP-2 Gruppe bei weitem mehr elastische Fasern (orange-braun bis rot) gebildet hatten als in der 2,5µg Plasmid-Gruppe, was bis zum Untersuchungszeitpunkt von 112 Tagen (Abb. 15d) nachvollzogen werden konnte. Die zellulären Eigenschaften der dort vorkommenden Fibroblasten, d.h. podozytenartige Ausläufer der Zellen und ein dünner länglicher Zellkern waren in diesen Vergrößerungen nicht zu beurteilen. Des Weiteren wiesen die mit rhBMP-2 behandelten Proben in ihrer Gesamtheit deutlich mehr neu gebildete Knochengrundsubstanz auf, die weniger kompakt und unstrukturierter erschien. Außerdem bildete sich im Bereich der ehemaligen Masseter-Muskelschlinge reichlich ektopische Knochenmatrix, die im zeitlichen Verlauf deutlich an Volumen verlor und sich zum Zeitpunkt 112 Tage (Abb. 15d Übersicht) sichtbar kompakter und strukturierter zeigte. So erschien auch hier die spongiöse Bälkchenstruktur rötlich-pink, was die Unterscheidung gegenüber dem ortsständigen Knochen erschwerte. Das zum

Zeitpunkt 56 Tage (Abb. 15c Übersicht) gewählte Präparat zeigte zusätzlich ektope Knochenzuwachs auch im medialen Bereich des Defektes, was bei einigen wenigen Proben aus der rhBMP-2 Behandlungsgruppe der Fall war und sich deutlich als Beweis für die unkontrollierte, unregelmäßige und nicht gezielte Knochenneubildung in dieser Behandlungsgruppe darstellte. Die Beurteilung des ektope gebildeten Knochens der Behandlungsgruppe rhBMP-2 wird im Rahmen der TMG-Färbung noch genauer beschrieben, da hier die Schnitte mit einer Dicke von 30-50µm am dünnsten waren, und sich diese Färbung wie beschrieben am besten eignet, die unterschiedlich mineralisierten Anteile von Weichteilgewebe und Gefäßen zu unterscheiden.

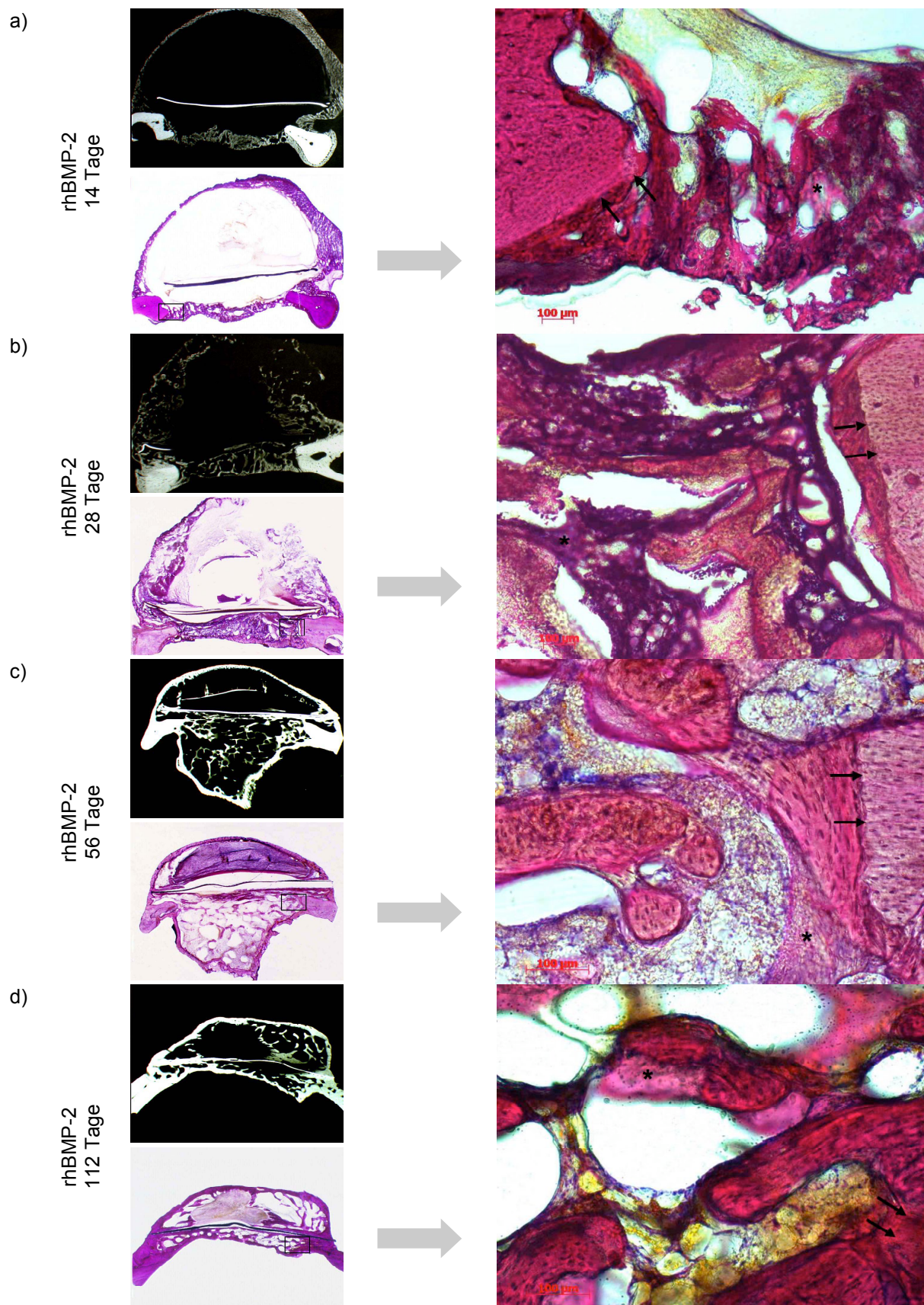


Abb. 15 Histologische Analyse der rhBMP-2 Gruppe im zeitlichen Verlauf MRG und Übersicht in 5,8x1,25-facher, Detail in 100-facher Vergrößerung, Pfeile zeigen den Übergang zu der neu gebildeten Knochenmatrix, Sternchen die unterschiedlich ausgeprägten Osteoidbälkchen; Färbung: LL

Die in Abb. 16 dargestellte Übersicht zeigt alle drei großen Behandlungsgruppen (Plasmid, rhBMP und PDLLA) zum Untersuchungszeitpunkt 112 Tage in allen angewandten Färbungen und als MRG, wobei im weiteren Verlauf auf die Ergebnisse der Trichrom-Masson-Goldner und von Kossa Färbung noch eingegangen wird.

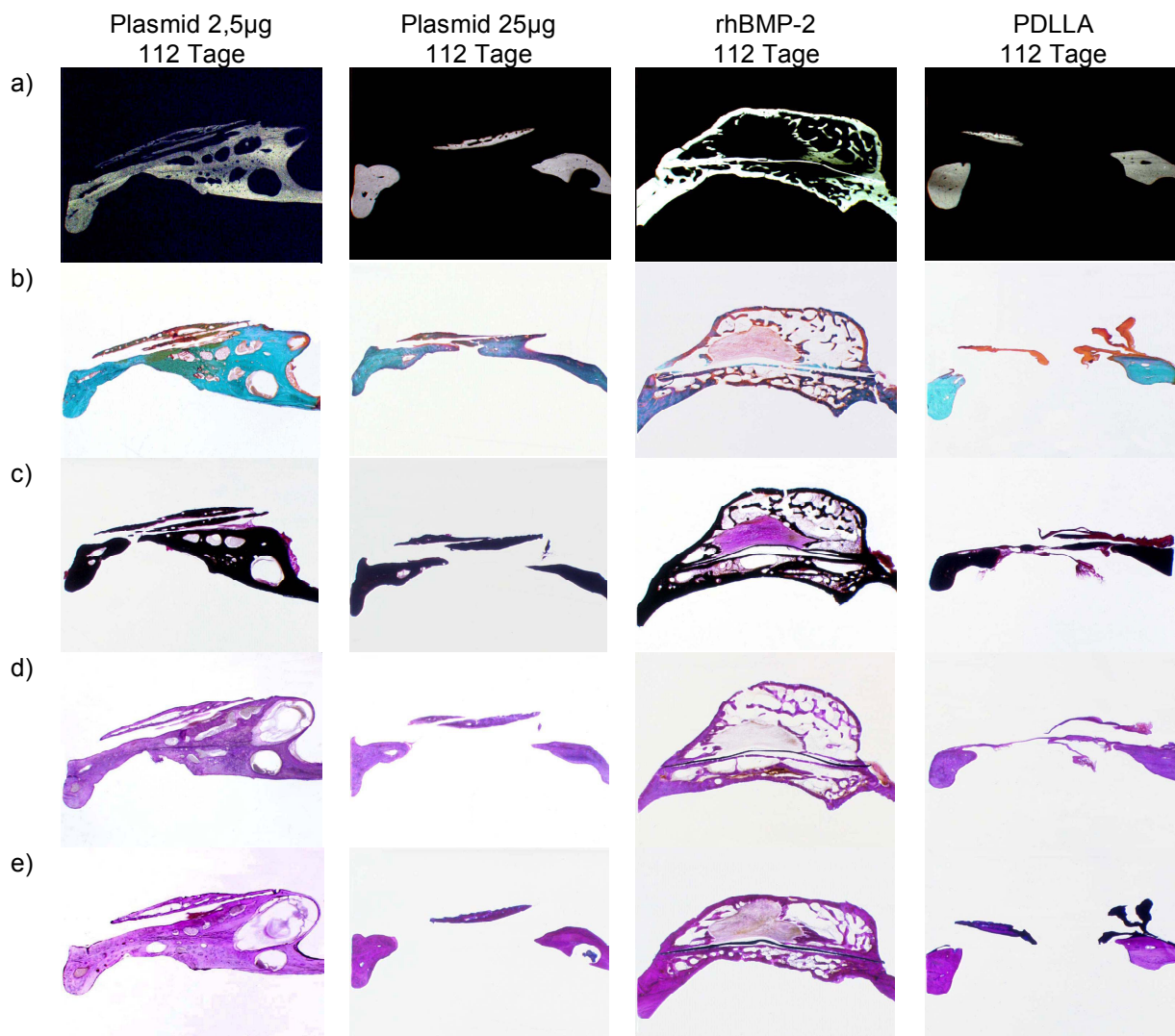


Abb. 16 Histologische Übersicht der drei großen Behandlungsgruppen nach 112 Tagen 2,5µg und 25µg Plasmid, rhBMP-2 und PDLLA jeweils als MRG (a) und in den Färbungen nach LL (b), HE (c), TMG (d) und vK (e) (Lupe 5,8x1,25-fach vergrößert)

Hierbei zeigte sich deutlich der Verlauf der verschiedenen Schnittebenen des Defektes der einzelnen Proben, die für die unterschiedlichen Methoden verwendet wurden. Bereits auf diesen Übersichtsaufnahmen stellt sich der Unterschied in der Beschaffenheit des neu gebildeten Knochens vor allem zwischen der 2,5µg/25µg Plasmid-Gruppe und der rhBMP-2 Gruppe dar. Einerseits kompakt und strukturiert, andererseits in spongiöser überschießend wachsender Form.

Zusätzlich erkennt man speziell in der PDLLA-Gruppe den gravierenden Unterschied im Ergebnis. Es zeigte sich auf der einen Seite relativ wenig neu gebildete Knochensubstanz im Defektbereich, sichtbar vor allem in Abb. 16 a), c) und e), andererseits in b) und d) bindegewebige Konglomerate als dunkelblaue (Levai-Laczko) bzw. gelborange-rötlich (Trichrom-Masson-Goldner) erscheinende Strukturen. Insgesamt erwies sich die Gruppe der nur mit PDLLA behandelten Proben aus histologischer Sicht als sehr inhomogen hinsichtlich des neu gebildeten Knochens mit der größten Bandbreite der Ergebnisse. Auch in der 50 μ g/100 μ g Plasmid-Gruppe konnten ähnliche Unterschiede bezüglich Knochenneubildung gemacht werden. So zeigte sich auch hier in den meisten Fällen wenig bis überhaupt keine neu gebildete Knochenmatrix, sondern dünne Bindegewebslamellen, bestehend aus elastischen Fasern und Fibroblasten jeweils im Bereich des Defektes, die in etwa den ursprünglich vorhandenen Knochen ersetzen. Abb. 17 zeigt den Unterschied im Vergleich zu einem nativen völlig unbehandelten Knochen. Dementsprechend stellte sich diese Bindegewebslamelle bei HE (pink), TMG (orange-rötlich) und vK (dunkelrot) in dieser Form dar. Nicht zuletzt waren die durchgeführten MRG beweisend für den nicht stattgefundenen Mineralisationsprozess in dieser Behandlungsgruppe, da sich der Defektbereich aufgrund fehlender Mineralsalze völlig strahlentransparent zeigte.




Abb. 17 Histologische Übersicht der 50 μ g/100 μ g Plasmid-Gruppe gegenüber Nativ-Proben dargestellt in HE-, TMG- und vK-Färbung, im Vergleich dazu die entsprechende MRG (Lupe 5,8x1,25-fach vergrößert)

Im Folgenden sollten nun an Hand der beiden Färbungen Trichrom-Masson-Goldner und Versilberung nach von Kossa die osteogenetischen Begebenheiten der Knochenregeneration näher erläutert werden, wobei ausschließlich auf die Eigenschaft der Färbungen eingegangen wurde, ohne erneut auf die unterschiedliche Art der Knochenregeneration detailliert einzugehen.

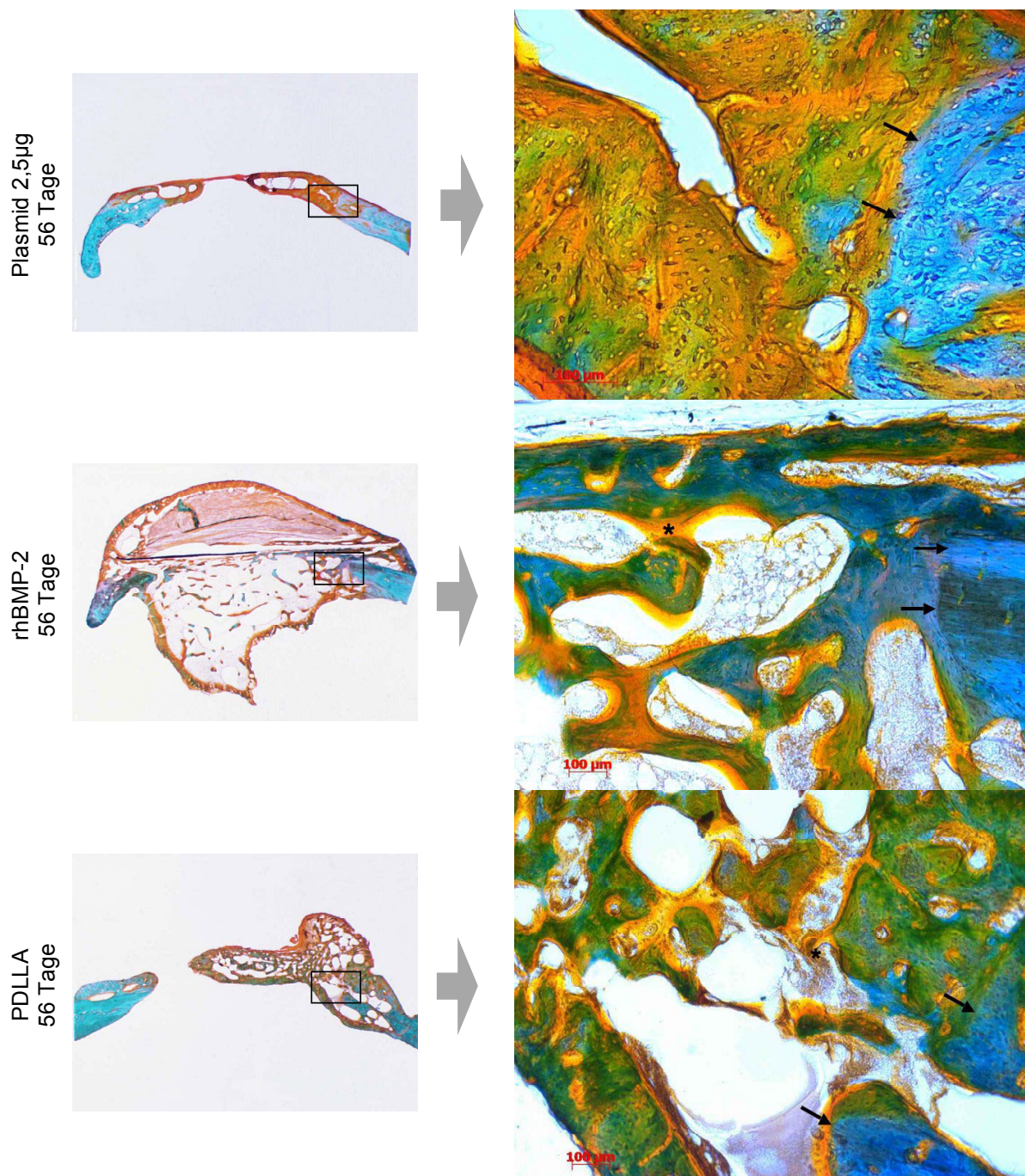


Abb. 18 Histologische Darstellung der Hauptbehandlungsgruppen nach 56 Tagen an Hand der TMG-Färbung in Übersicht (5,8x1,25-fach) und Detail (100-fach); Ausnahme: Plasmid 2,5µg Detail in 200-facher Vergrößerung
Pfeile: Übergang ortsständiger zu neu gebildetem Knochen;
Sternchen: Osteoidbälkchen

So zeigte sich der neu gebildete Knochen der drei großen Behandlungsgruppen nach 56 Tagen mit den Osteoidbälkchen in seiner Beschaffenheit wie bereits oben beschrieben, jedoch konnte man in der TMG-Färbung durch die unterschiedlichen grün-bzw. grün-türkis-Töne den Grad der Regeneration, d.h. der Mineralisation besser beurteilen und von den übrigen Strukturen wie Osteoid (gelblich-orange) und Bindegewebe (rötlich-braun) abgrenzen. Zusätzlich konnten die zellulären Strukturen besonders in der TMG-Färbung besser beurteilt werden, da diese Proben alle in Dünnschliff-Technik aufbereitet wurden. Es zeigte sich in Abb. 18 (mitte und unten), dass die klare Struktur der Osteozyten des ursprünglichen Knochens deutlich von Osteoid und sich formierender Osteoblastenmatrix zu unterscheiden waren. Das dazwischen liegenden Bindegewebe, bestehend aus elastischen und stellenweise retikulären Fasern und Fibroblasten, war davon deutlich abzugrenzen. Das aus der PDLLA-Gruppe verwendete Präparat in Abb. 18 wurde bewusst gewählt, da an Hand dieses Einzelfalls die ungewöhnliche, den Plasmidgruppen ähnelnde Beschaffenheit des neu gebildeten Knochens gezeigt werden konnte, wobei die Aussagekraft auf Grund des Einzelfalls entsprechend reduziert ist. Nicht zuletzt war auch in dieser Abbildung der deutliche Unterschied zwischen kompakter und spongiöser Beschaffenheit des neu gebildeten Knochens in den verschiedenen Behandlungsgruppen zu erkennen.

Der Vergleich zwischen der 2,5µg Plasmid-Gruppe und der rhBMP-2 Gruppe nach 28 Tagen in den Färbungen TMG und vK (Abb. 19) erbrachte die folgende Erkenntnis: Durch die Zweifarbigkeit der vK-Färbung in schwarz-braun und rot (Säurefuchsin) konnten die mineralisierten Anteile (schwarz-braun) einfach aber deutlich von den anderen Gewebebestandteilen (pink-rot) unterschieden werden, ohne dass die zelluläre Struktur beurteilt werden konnte. Man erkennt auch hier einerseits die differierende Beschaffenheit der Knochenbälkchen bereits nach 28 Tagen und andererseits den mengenmäßig davon abzugrenzenden Bindegewebsanteil zwischen den beiden Behandlungsgruppen (Abb. 19 unten). Dem gegenüber erwies sich die TMG-Färbung der gleichen Proben, aber anderen Schnittebenen, deutlich aussagekräftiger. Es zeigte sich hier erstmals in der 2,5µg Plasmid-Gruppe (200-fach vergrößert) ein deutlich erkennbarer Osteoidsaum, der zahlreiche Osteoblasten aufwies (Abb. 19 oben) und von angrenzendem Bindegewebe und Fibroblasten abzugrenzen war.

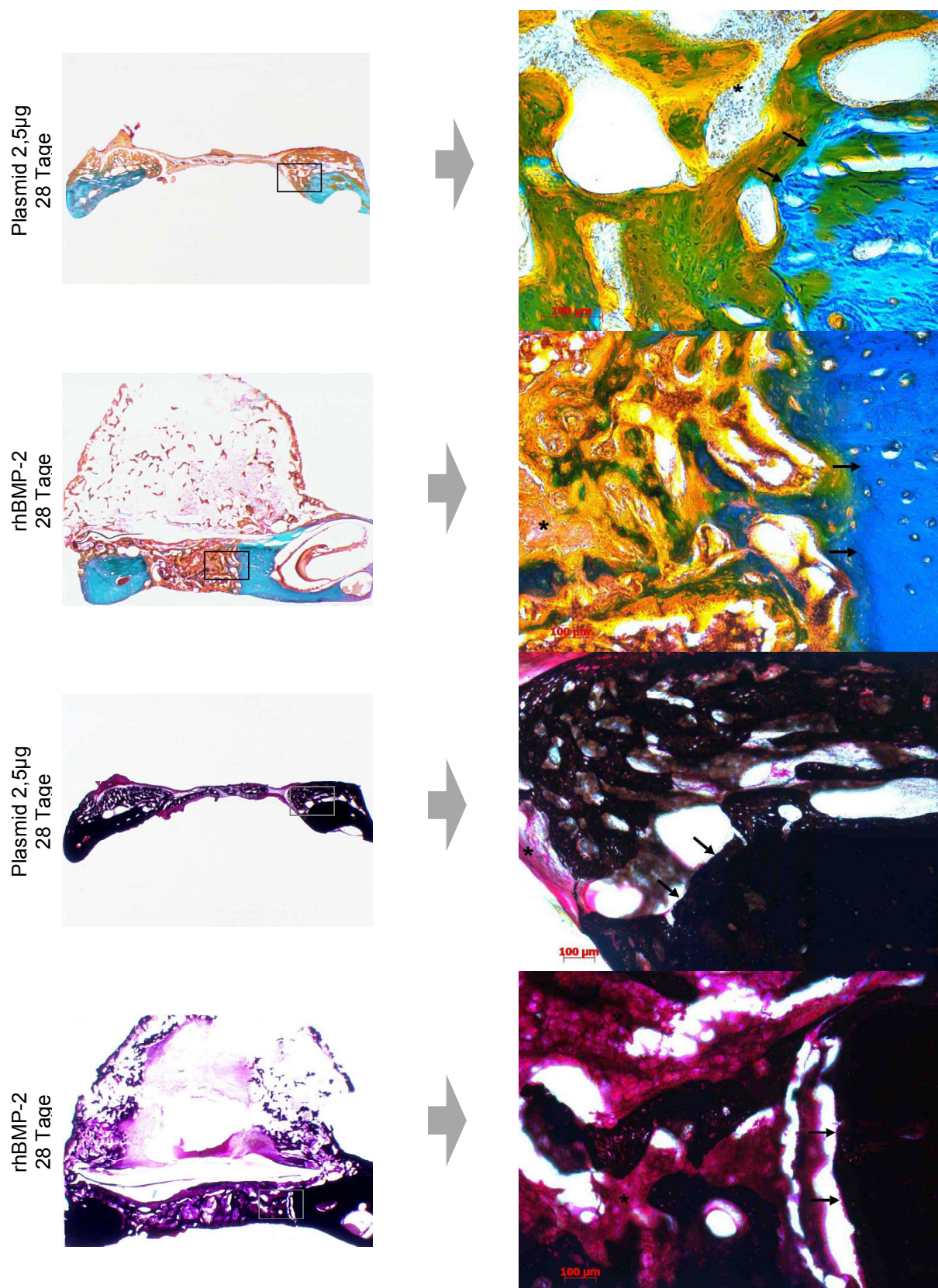


Abb. 19 Histologische Darstellung von 2,5µg Plasmid und rhBMP-2 nach 28 Tagen an Hand der TMG- und vK-Färbung in Übersicht (5,8x1,25-fach) und Detail (100-fach); Ausnahme: Plasmid 2,5µg TMG-Färbung Detail in 200-facher Vergrößerung; Pfeile: Übergang ortsständiger zu neu gebildetem Knochen; Sternchen: Osteoidbälkchen (TMG) bzw. Bindegewebe (vK)

Des Weiteren war zu beobachten, dass der Mineralisationsprozess schon fortgeschritten war, was sich im Bereich des neu gebildeten Knochens durch vermehrte grün-blaue Farbgebung darstellte. Im Gegensatz dazu zeichnete sich das hier gewählte rhBMP-2 Pendant durch sichtlich weniger mineralisierte Knochenmatrix aus, und zeigte bei weitem einen höheren Bindegewebsanteil im Bereich des neu gebildeten Knochens nach 28 Tagen, erkennbar durch vermehrt orange-rot bzw. braun angefärbte Strukturen, die als elastische Fasern und Fibroblasten ansatzweise zu erkennen waren. Dadurch war die Beurteilung der Osteoblasten und Osteoklasten aufgrund des geringen Anteils an mineralisierter Knochensubstanz und der Überlagerung der Schichten schwer zu beurteilen.

In der Beurteilung des ektop gewachsenen Knochens der rhBMP-2 behandelten Proben am Beispiel der Untersuchungszeitpunkte 28 bzw. 56 Tage zeigte sich ein prägnanter Unterschied in der Beschaffenheit des Knochens im zeitlichen Verlauf (Abb. 20). Der sich im Laufe der Zeit formierende Gewebeanteil im Bereich der Masseter-Muskelschlinge erwies sich zum frühen Zeitpunkt nach 28 Tagen als sehr bindegewebsreich und wenig mineralisiert, aber von ausgeprägter Größe. Es zeigte sich sowohl faserreiches, elastisches als auch retikuläres Bindegewebe innerhalb der gebildeten Höhle, das von vereinzelt sich organisierenden Osteoblastenansammlungen abzugrenzen war. Der Wandbereich dieser Höhle war zu diesem Zeitpunkt noch geringgradig verknöchert, d.h. der Mineralisationsprozess war noch nicht fortgeschritten. Im weiteren zeitlichen Verlauf sah man den deutlich fortgeschrittenen Remodelling-Prozess des ektopen Knochens als abzugrenzenden verknöcherten Ring, der in unterschiedlich ausgeprägter Form jene Höhle bildete, die sich organisierte, an Größe und Volumen abnahm, und sich jetzt als reifer, mineralisierter Knochen darstellte. Die in dieser Abbildung gewählten TMG-Proben zeigten deutlich, an Hand der fehlenden grün-blau Färbung des neu gebildeten ektopen Knochens, dass der Mineralsalzgehalt dieses Anteils sehr gering war. Demgegenüber ließen sich in der vK-Färbung, durch eine reine Schwarzfärbung der mineralisierten Anteile, keine Aussagen über den Mineralisationsgrad machen.

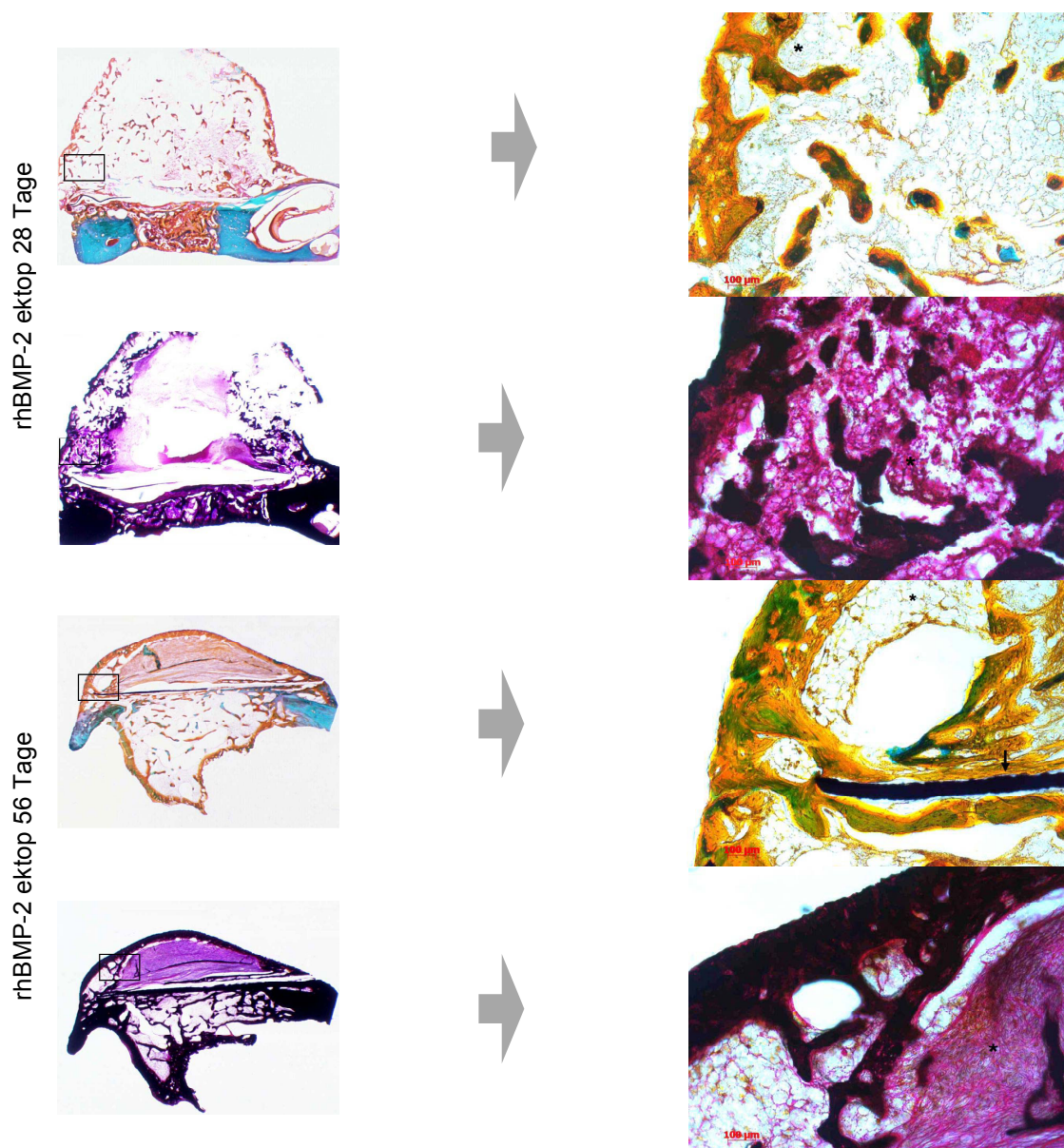
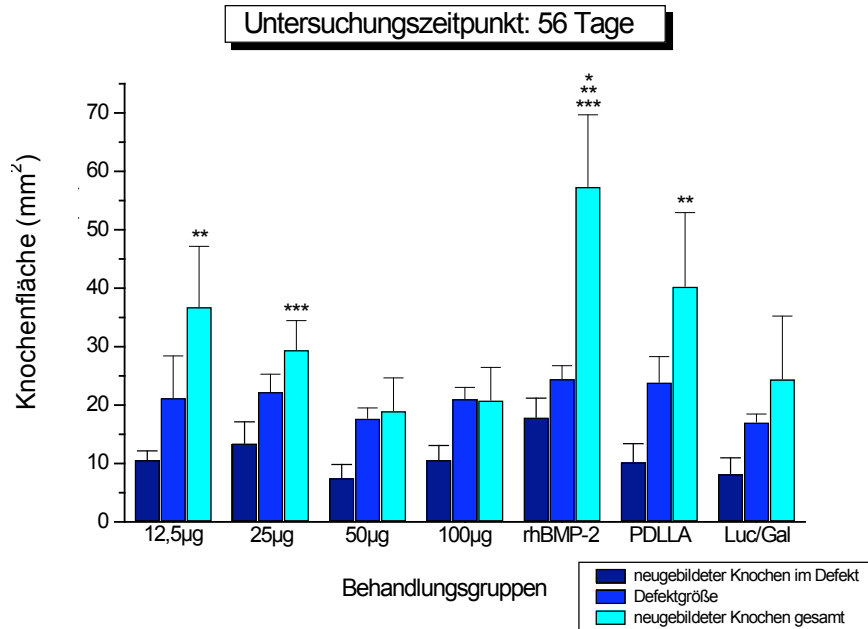


Abb. 20 Histologische Darstellung des ektopen Knochens bei rhBMP-2 nach 28 und 56 Tagen in TMG- und vK-Färbung, Übersicht (5,8x) und Detail (100-fach) Sternchen beziehen sich auf den Bindegewebsanteil, Pfeil zeigt beispielhaft das Titanplättchen

4.3 Histomorphometrische Flächenberechnung

4.3.1 Flächenübersicht der vollständig vermessenen Proben

a)



b)

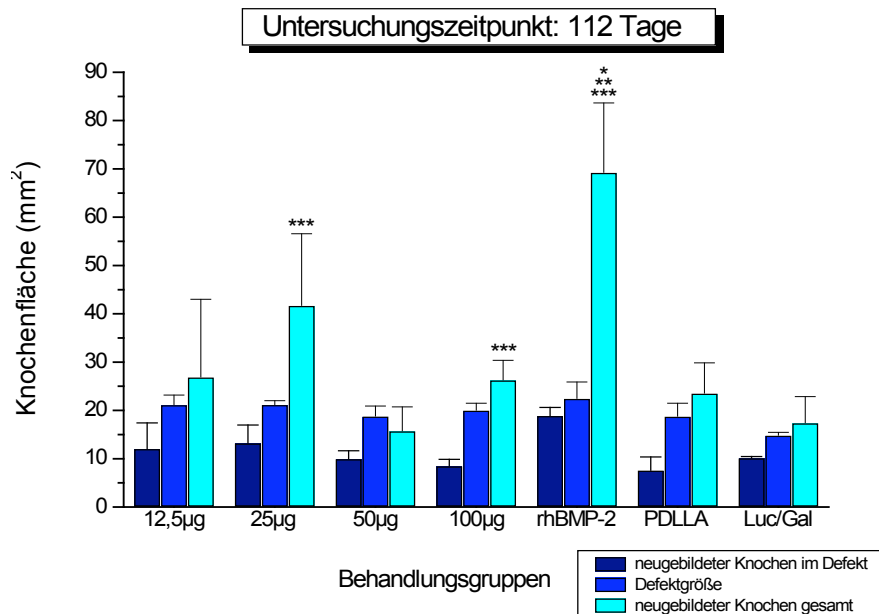


Abb. 21 Vergleich der Knochenflächen der vollständig vermessenen Proben

Signifikanzen bezogen auf die Gesamtknochenfläche nach 56 Tagen

$p \leq 0,001$ bei * gegenüber 50µg, 100µg und Luc/Gal

$p \leq 0,01$ bei ** gegenüber 50µg und 100µg

$p \leq 0,05$ bei *** 25µg gegenüber 50µg und 100µg und rhBMP-2 gegenüber 12,5µg und PDLLA

und nach 112 Tagen:

$p \leq 0,001$ bei * gegenüber 50µg, PDLLA und Luc/Gal

$p \leq 0,01$ bei ** gegenüber 12,5µg und 100µg

$p \leq 0,05$ bei *** 25µg gegenüber 50µg und PDLLA, 100µg geg. 50µg und rhBMP-2 geg. 25µg

Um bei der histomorphometrischen Auswertung vergleichbare Werte des neu gebildeten Knochenvolumens im Hinblick auf die μ CT Untersuchung zu bekommen, wurden alle Proben zu den Untersuchungszeitpunkten 56 und 112 Tage vollständig, d.h. alle Schnitte des gesamten Defektes, vermessen. Die Gruppe der mit 2,5 μ g Plasmid behandelten Proben konnte hierbei nicht mit berücksichtigt werden, da viele Schnitte dieser Proben auf Grund diverser Testversuche (Färbungen, Polycut-Verfahren) nicht mehr ausreichend zur Verfügung standen. Als Vergleichswerte zum besseren Verständnis wurden, wie bereits methodisch beschrieben (Abb. 7), alle 3 gemessenen Flächen, d.h. die ursprünglich vorhandene Knochenfläche (Defektgröße), die Fläche, die sich innerhalb dieser Defektgröße neu gebildet hatte, und letztendlich die gesamte Knochenfläche, die sich innerhalb und außerhalb des Defektes gebildet hatte, zueinander ins Verhältnis gesetzt. Dies erwies sich bei den Untersuchungen der histometrischen Auswertung bezogen auf den gesamten Defektbereich, d.h. auf ein virtuelles zweidimensionales Messverfahren als besonders hilfreich. Etwaige Abweichungen im Hinblick auf die Aussagekraft der gemessenen Gesamtfläche erklärten sich dadurch, dass besonders bei den Proben aus der 50 μ g/100 μ g-Gruppe, der PDLLA-Gruppe und auch der Luc/Gal-Gruppe häufig Bindegewebe mit gemessen wurde (Abb. 21 türkise Säulen). Der Übersichtlichkeit halber wurden hier und auch im Folgenden nur die Signifikanzen in Bezug auf die gesamte neu gebildete Knochenfläche aufgeführt. Es zeigte sich, dass die Konzentrationen 12,5 μ g ($p \leq 0,01$) und 25 μ g ($p \leq 0,05$) gegenüber den Konzentrationen 50 μ g und 100 μ g nach 56 Tagen signifikant höhere Volumenwerte aufwiesen (Abb. 21). Bei den Plasmidgruppen war die Dosierung 25 μ g hinsichtlich des Knochenzuwachses im zeitlichen Verlauf analog zum μ CT am effektivsten, 112.Tag: $41,7 \pm 14,8$ (Tab. 4). Zusätzlich erreichte auch die mit nativer PDLLA Beschichtung behandelte Gruppe nach 56 Tagen signifikant höhere Volumenwerte ($p \leq 0,01$) im Vergleich zur 50 μ g/100 μ g. Weiterhin zeigte sich, dass die rhBMP-2 Gruppe gegenüber Kontroll- und Plasmidgruppe durchgehend signifikant höhere Werte aufwies.

Tage	12,5µg	25µg	50µg	100µg	rhBMP	PDLLA
56	36,8±10,3	29,5±5,0	19,0±5,6	20,5±5,6	57,4±12,3	40,3±12,6
Sig.	100**50**	100***50***			100*50* 25** 12,5*** PDLLA***	100**50**
112	26,9±16,1	41,7±14,8	15,8±5,0	26,3±4,1	69,3±14,4	23,6±6,3
Sig.		50*** PDLLA***		50***	100**50* 25*** 12,5** PDLLA*	

Tab. 4 Gesamtflächen der vollständig vermessenen Proben nach 56 und 112 Tagen
 Vergleich der verschiedenen Behandlungsgruppen untereinander (t-Test für unverbundene Stichproben), Mittelwerte und Standardabweichung mit dazugehörigen Signifikanzen:
 $p \leq 0,001$ *
 $p \leq 0,01$ **
 $p \leq 0,05$ ***

4.3.2 Zentrale Einzelflächen aller Proben im Vergleich

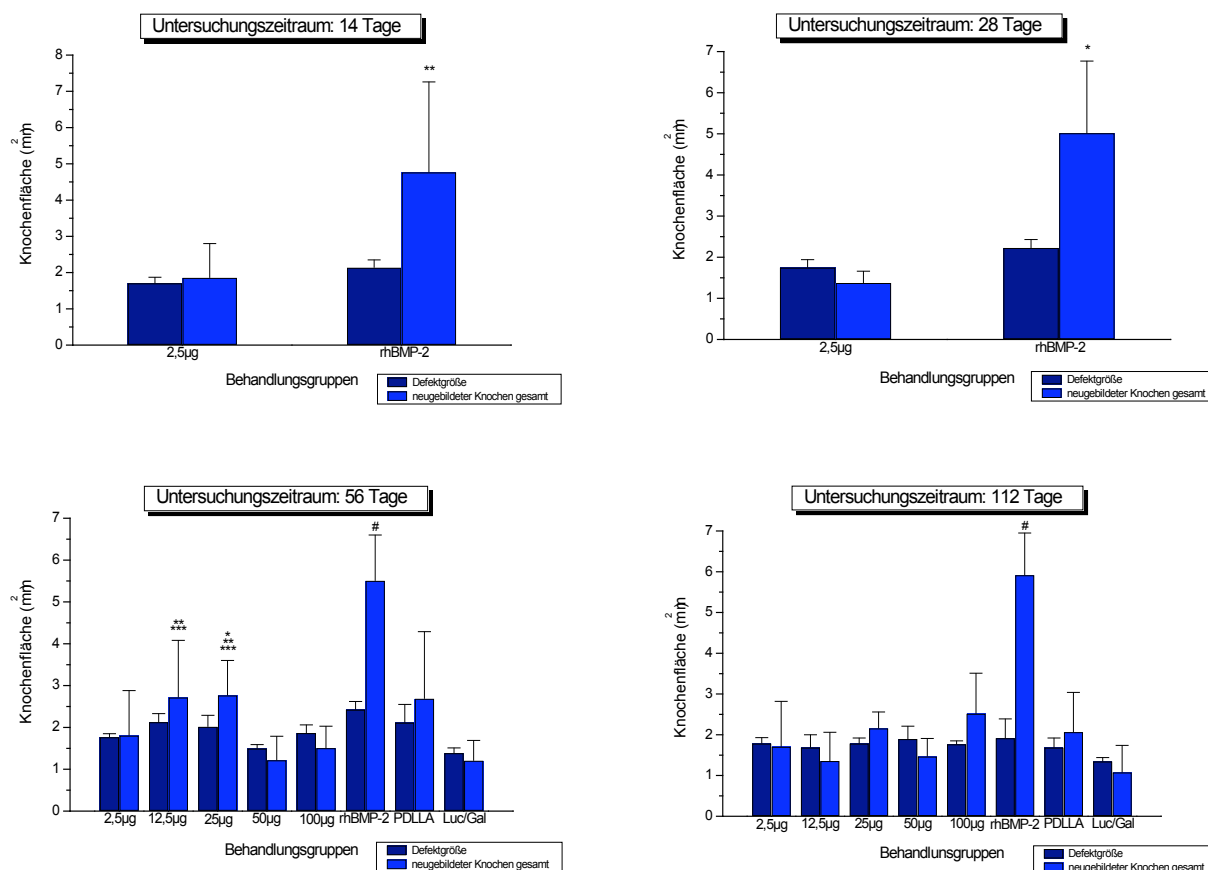


Abb. 22 Vergleich der neu gebildeten Knochenfläche im zentralen Defektbereich
 Deutlich erkennbar der signifikante Unterschied in der rhBMP-2 Gruppe gegenüber der 2,5µg Gruppe am 14. ($p \leq 0,01$) und 28. Tag ($p \leq 0,001$) und zusätzlich gegenüber allen anderen Behandlungsgruppen am 56. und 112. Tag (#) mit unterschiedlichsten Signifikanzen

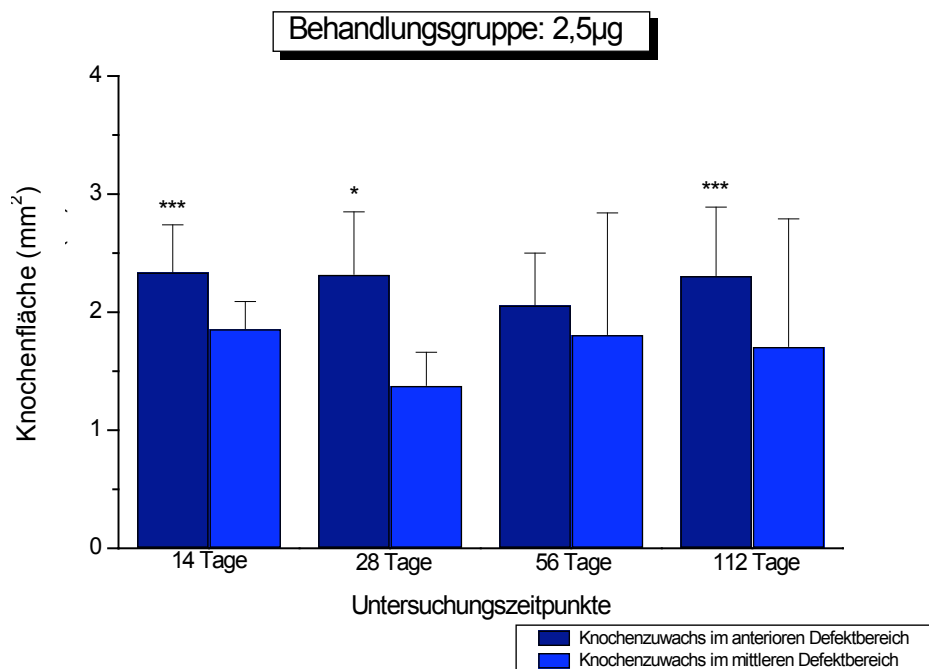
Um eine Gesamtübersicht der Knochenneubildung im Defektbereich zu erhalten, wurde die zentral gemessene Fläche des 8. Schnittes aller Behandlungsgruppen zu den verschiedenen Untersuchungszeitpunkten verglichen. Es zeigten sich zu den frühen Untersuchungszeitpunkten 14 und 28 Tage in der rhBMP-2 Gruppe signifikant erhöhte Werte für den neu gebildeten Knochen im Vergleich zur 2,5µg Gruppe (Abb. 22 oben). Die späteren Untersuchungszeitpunkte 56 und 112 Tage verdeutlichen diese Tendenz im Vergleich zur Untersuchung der vollständig vermessenen Defekte. So war auch hier die Gruppe 12,5µg/25µg Plasmid gegenüber den anderen Plasmidgruppen am effektivsten (Abb. 22 unten). Zusätzlich ließen sich auch hier, auf Grund der unkontrollierten und überschießenden Knochenneubildung der mit rhBMP-2 behandelten Proben gegenüber allen anderen Behandlungsgruppen (Abb. 22#) besonders aber zu den Zeitpunkten 56 und 112 Tagen, unterschiedlich signifikant höhere Werte erkennen (Tab. 5).

Tage	2,5µg	12,5µg	25µg	50µg	100µg	rhBMP	PDLLA
14	1,9±0,9					4,8±2,5	
Sig.						2,5**	
28	1,4±0,3					5,0±1,8	
Sig.						2,5*	
56	1,8±1,1	2,7±1,3 50***	2,8±0,8 100***	1,2±0,6	1,5±0,5	5,5±1,1 100*50*	2,7±1,6 50***
Sig.			50**			25**12,5** 2,5* PDLLA**	
112	1,7±1,1	1,4±0,7	2,2±0,4	1,5±0,4	2,5±1,0	5,9±1,0 100**50*2	2,1±1,0
Sig.						5* 12,5*2,5* PDLLA*	

Tab. 5 Vergleich der Einzelflächen des zentralen Defektes der Behandlungsgruppen untereinander; im Vergleich der Untersuchungszeitpunkte untereinander ergaben sich keine signifikanten Unterschiede; Mittelwerte und Standardabweichung des einzeln vermessenen 8. Schnittes (t-Test für unverbundene Stichproben) und dazugehörigen Signifikanzen bei:
 $p \leq 0,001$ *
 $p \leq 0,01$ **
 $p \leq 0,05$ ***

4.3.3 Vergleich der anterioren versus mittleren Fläche

a)



b)

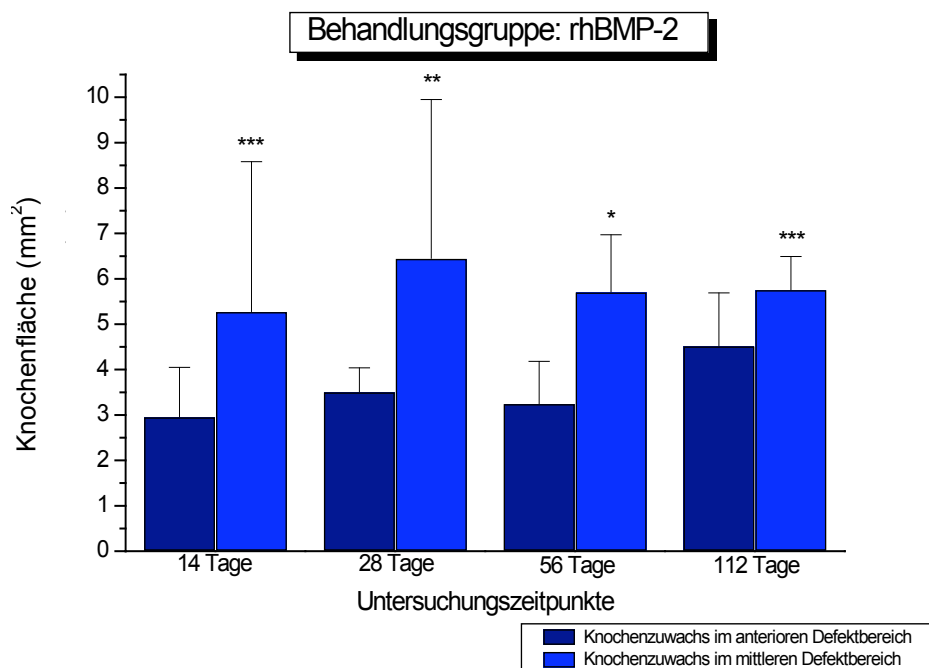


Abb. 23 Knochenzuwachs im Defekt, Vergleich der anterioren versus mittleren Fläche am Beispiel von BMP-2 Plasmid 2,5 μ g (a) und rhBMP-2 Protein (b); Signifikanzen in Bezug auf ein und den selben Untersuchungszeitpunkt gegenüber der zu vergleichenden Fläche

$p \leq 0,001$ *

$p \leq 0,01$ **

$p \leq 0,05$ ***

Durch den Vergleich der addierten Schnitte 1+2 mit den zentralen Schnitten 8+9 sollte gezeigt werden, in wie weit der anterior gelegene Defektrand nahe der Schneidezahnwurzel der Ratte, aufgrund der dort vorhandenen Zielzellen des Parodontalgewebes, einen zusätzlichen stimulierenden Einfluss auf die Knochenneubildung hat. Dies konnte vor allem in der BMP-2 Plasmidgruppe der Konzentration 2,5µg zu den Messzeitpunkten 14, 28 und 112 Tagen mit signifikanten Unterschieden belegt werden (Abb. 23a). Die anderen Gruppen zeigten fast vollständig die gleiche Tendenz und wiesen in der Gruppe 25µg zum Messzeitpunkt 112 Tage, in der Gruppe 50µg zum Messzeitpunkt 56 Tage und in der Gruppe 100µg zu den Messzeitpunkten 56 und 112 Tagen signifikante Unterschiede auf. Im Gegensatz dazu zeigten sich in der rhBMP-2 Protein Gruppe im gesamten zeitlichen Verlauf signifikante Unterschiede bezüglich des mittleren Anteils des Defektes, was auf die unkontrollierte überschießende Knochenneubildung in der rhBMP-2 Gruppe zurückzuführen war (Abb. 23). Zusätzlich konnte diese Tendenz des vermehrten Knochenzuwachses im schneidezahnnahen Bereich des Defektes auch in der PDLLA Gruppe nachgewiesen werden Tab. 6.

Tage	Mean	2,5µg	12,5µg	25µg	50µg	100µg	rhBMP	PDLLA
7	M1+2	1,8±0,6						
	M8+9	1,7±0,9						
	Sig.							
14	M1+2	2,4±0,4					3,0±1,1	
	M8+9	1,9±0,2					5,3±3,3	
	Sig.	***					***	
28	M1+2	2,3±0,5					3,5±0,5	
	M8+9	1,4±0,3					6,5±3,5	
	Sig.	*					**	
56	M1+2	2,1±0,4	3,2±0,8	2,2±1,1	1,7±0,4	2,2±0,7	3,3±0,9	4,2±2,1
	M8+9	1,8±1,0	2,8±1,3	2,6±0,6	1,2±0,6	1,5±0,5	5,7±1,3	2,7±1,7
	Sig.				***	*	*	
112	M1+2	2,3±0,6	2,2±1,4	3,9±1,9	1,0±0,7	1,4±0,4	4,5±1,2	2,1±0,9
	M8+9	1,7±1,1	1,5±0,9	2,2±0,4	1,4±0,5	2,5±0,8	5,8±0,7	2,0±1,0
	Sig.	***		***		**	***	

Tab. 6 Knochenzuwachs im Vergleich der anterioren versus mittleren Fläche
im Defekt, wobei die addierten Schnitte 1+2 mit den Schnitten 8+9 verglichen wurden; Mittelwerte und Standardabweichung (t-Test für unverbundene Stichproben) wegen der Übersicht auf eine Dezimalstelle hinter dem Komma gerundet; Signifikanzniveau bei
 $p \leq 0,001$ *
 $p \leq 0,01$ **
 $p \leq 0,05$ ***

4.3.4 Flächenvergleich innerhalb der rhBMP-2 Gruppe

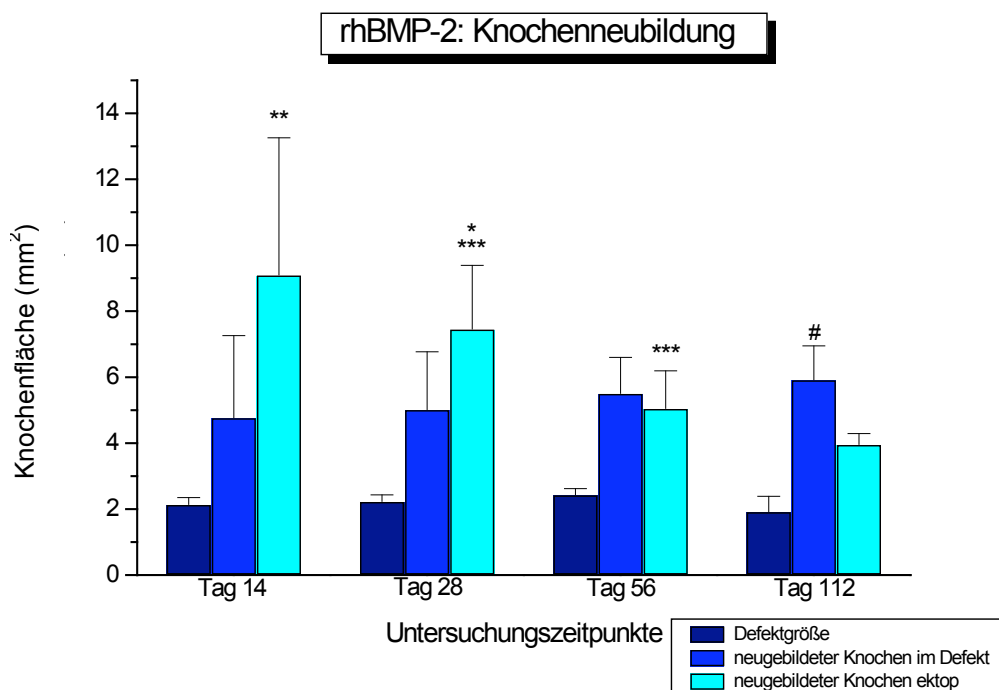


Abb. 24 Vergleich der Knochenneubildung innerhalb der rhBMP-2 Gruppe wobei einerseits der neu gebildete Knochen im Defekt gegenüber dem ectop gebildeten Knochen ($p \leq 0,001$ bei #) und andererseits der ectop gebildete Knochen für sich selbst verglichen wurde:
 $p \leq 0,001$ bei * gegenüber Tag 112
 $p \leq 0,01$ bei ** gegenüber Tag 56 und 112
 $p \leq 0,05$ bei *** Tag 28 gegenüber 56 und Tag 56 gegenüber 112

Die histomorphometrisch gemessenen Flächen der mit rhBMP-2 behandelten Proben zeigten im zeitlichen Verlauf eine deutlich reziprok verlaufende Tendenz des neu gebildeten Knochens im Defekt gegenüber dem ectop gebildeten Knochen (Abb. 24). Der ectop gebildete Knochen nahm deutlich von $9,1 \pm 4,2 \text{ mm}^2$ auf $4,0 \pm 0,3 \text{ mm}^2$ im zeitlichen Verlauf ab, wohingegen der Knochenzuwachs im Defekt stetig und weniger ausgeprägt von $4,8 \pm 2,5 \text{ mm}^2$ auf $5,9 \pm 1,0 \text{ mm}^2$ zunahm. Die in Tab. 7 dargestellten Mittelwerte unterschieden sich dies bezüglich nach 112 Tagen hochsignifikant ($p \leq 0,001$). Der Vergleich des ectop gebildeten Knochens zu den einzelnen Untersuchungszeitpunkten untereinander zeigte eine deutliche Signifikanz der frühen Untersuchungszeitpunkte 14 und 28 Tage gegenüber den späteren Zeitpunkten (Tab. 8). Dies konnte am Zeitpunkt 14 Tage deutlich signifikant ($p \leq 0,01$) gegenüber den Tagen 56 und 112 und am Zeitpunkt 28 Tage hochsignifikant ($p \leq 0,001$) gegenüber Tag 112 und signifikant ($p \leq 0,05$) gegenüber Tag 56 nachvollzogen werden.

	14 Tage	28 Tage	56 Tage	112 Tage
rhBMP medial	4,78±2,49	5,02±1,75	5,51±1,1	5,93±0,95
rhBMP ektop	9,09±4,16	7,46±1,93	5,05±1,14	3,96±0,31
Sig.				#

Tab. 7 Vergleich des medial gebildeten versus ektop gebildeten Knochens
zu den unterschiedlichen Untersuchungszeitpunkten, Mittelwerte und
Standardabweichungen (t-Test für verbundene Stichproben; $p \leq 0,001$ #)

	14 Tage	28 Tage	56 Tage	112 Tage
rhBMP ektop	9,09±4,16	7,46±1,93	5,05±1,14	3,96±0,31
Sig.	112d**56d**	112d*56d***	112d***	

Tab. 8 Vergleich des ektop gebildeten Knochens im zeitlichen Verlauf
Mittelwerte und Standardabweichung (t-Test für verbundene Stichproben)
 $p \leq 0,001$ *
 $p \leq 0,01$ **
 $p \leq 0,05$ ***

4.4 Korrelation zwischen Histomorphometrie und μ CT

[c]	N	Korrelation Koeffizient	Sig.
12,5 μ g	8	0,905	
25 μ g	8	0,905	
50 μ g	11	0,991	**
100 μ g	11	0,964	**
rhBMP-2	11	0,975	**
PDLLA	14	0,868	**
Gesamt	63	0,95	**

Tab. 9 Korrelation von Histomorphometrie und μ CT nach 56 und 112 Tagen
Proben der einzelnen Zeitpunkte addiert, hohe Korrelationskoeffizienten in allen
Behandlungsgruppen ($p \leq 0,01$ **)

Um die Reproduzierbarkeit der Daten der beiden Verfahren Histomorphometrie und μ CT vergleichen zu können und somit die zweidimensionalen mit den dreidimensionalen Messdaten in Korrelation zu bringen, wurden einige Proben aus den einzelnen Gruppen erneut hinsichtlich der neu gebildeten Knochenfläche histomorphometrisch vermessen. Dabei wurden vorher durch zwei Untersucher die abweichenden Proben durch das Vergleichen der Messwerte aus den beiden Verfahren geprüft und an Hand der unterschiedlichen Bildgebung die Unterschiede erfasst. Von histomorphometrischer Seite aus wurden alle komplett durch geschichteten und vermessenen Proben nach 56 und 112 Tagen verwendet, da sie am ehesten den dreidimensionalen Daten des μ CTs entsprachen. Es zeigte sich in allen Gruppen ein hoher Korrelationskoeffizient (Tab. 9) (je näher bei 1, desto höher die Korrelation), wobei die Gruppe 50 μ g/100 μ g, die rhBMP-2 Gruppe und auch die Kontrollgruppe PDLLA mit $p \leq 0,01$ signifikante Korrelationen in Bezug auf die mit

beiden Messverfahren erfassten Werte aufwiesen. Auch im Hinblick auf die Gesamtheit der Messdaten erwies sich der hohe Korrelationskoeffizient von 0,95 als deutlich signifikant ($p \leq 0,01$), was in Form eines Punktdiagrammes mit Regressionsgerade in Abb. 25 verdeutlicht wird.

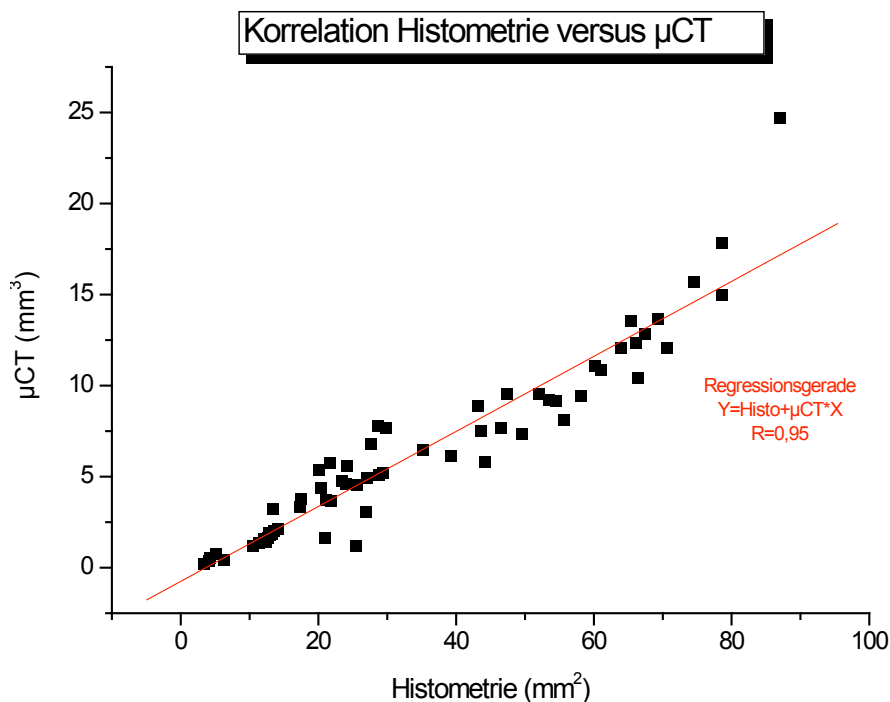


Abb. 25 Korrelationsgrafik von Histometrie und µCT als Punktediagramm
dargestellt ist die Gesamtkorrelation aller addierten Proben nach 56 und 112 Tagen bei einem Korrelationskoeffizienten von 0,95 und einer Signifikanz von $p \leq 0,01$

4.5 Mikroradiographische Grauwertbestimmung

Mit Hilfe der Grauwertbestimmung der einzelnen Mikroradiographien, die exemplarisch aus den unterschiedlichen Behandlungsgruppen ausgewählt wurden, sollte zusätzlich die relative Dichte bzw. der Mineralsalzgehalt des neu gebildeten Knochens bestimmt werden, um die Beschaffenheit des Knochens in den Gruppen im zeitlichen Verlauf exemplarisch darzustellen. Es zeigte sich an Hand der in Abb. 26 dargestellten Graphik eine kontinuierliche Zunahme der relativen Knochendichte aller Behandlungsgruppen im zeitlichen Verlauf, wobei die 12,5µg/25µg Plasmidgruppe insgesamt die höchste relative Knochendichte nach 112 Tagen aufwies. Diese Tendenz konnte bereits an Hand der anderen Auswertungsverfahren

gezeigt werden. Weiterhin ließ sich feststellen, dass innerhalb der mit rhBMP-2 behandelten Gruppe der ektop gebildete Knochen die geringste Dichte aufwies, wobei zwischen 56 und 112 Tagen in Bezug auf die relative Dichte keine wesentlichen Veränderungen festzustellen waren. Dem gegenüber entsprach der neu gebildete Knochen innerhalb des Defektes der rhBMP-2 Gruppe annähernd den anderen Gruppen, insbesondere der 2,5µg Plasmidgruppe, aber auch der PDLLA Kontrollgruppe nach 56 und 112 Tagen. Der relative Dichtewert bezogen auf den ursprünglichen Knochen lag hierbei zwischen 0,68 und 0,82.

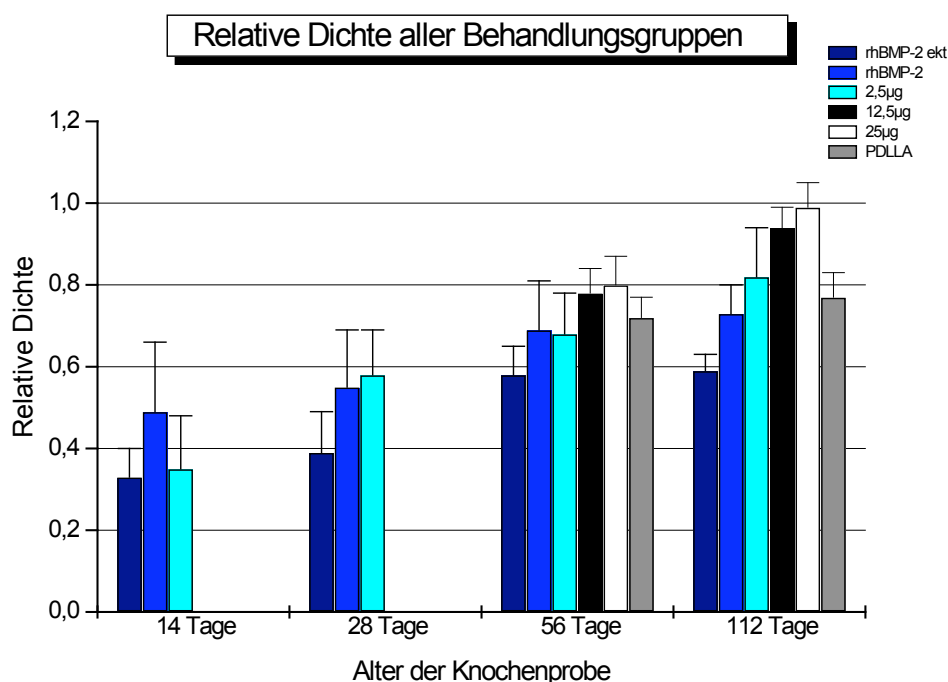


Abb. 26 Darstellung der relativen Dichte aller Behandlungsgruppen im zeitlichen Verlauf an Hand der exemplarisch ausgewerteten MRG durch Grauwertbestimmung; als Referenz diente der vorbestehende ursprüngliche Knochen des Rattenunterkiefers

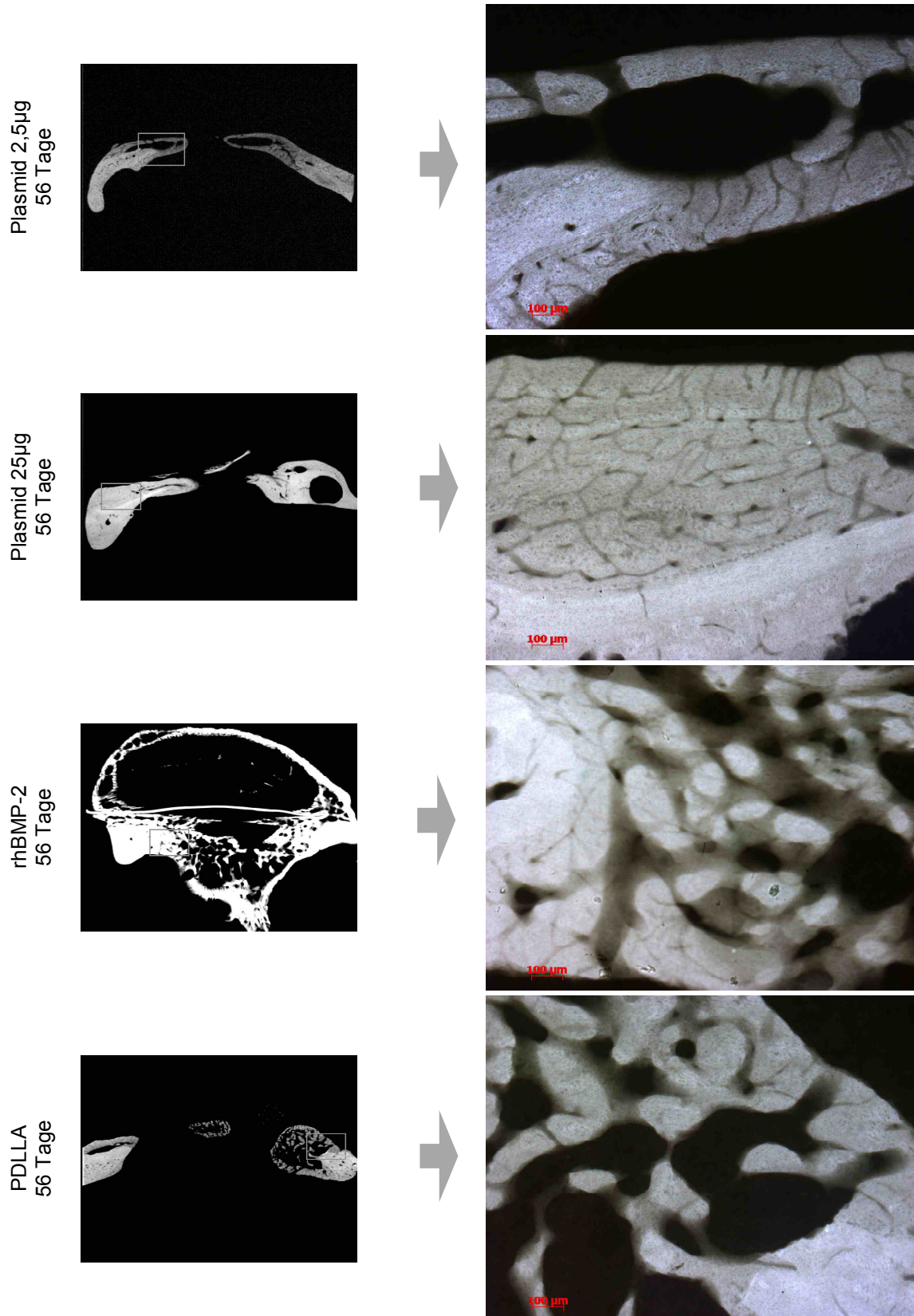


Abb. 27 Darstellung der Mikroradiographien aller Behandlungsgruppen nach 56 Tagen in Übersicht (5,8x1,25-fach vergrößert) und Detail (100x vergrößert)

Mit Hilfe der in Abb.27 dargestellten mikroradiographischen Bilder konnte deutlich gezeigt werden, dass auf Grund der teilweise unterschiedlichen Belichtungszeiten vor der Grauwertbestimmung durch eine so genannte „grey scale“ eine Eichung stattfinden musste, um die MRG in einheitlicher Weise messen und beurteilen zu können. So zeigte das Beispiel rhBMP-2 nach 56 Tagen auf Grund der Überbelichtung in der Übersicht keinerlei Unterschiede an der zu untersuchenden Knochengrenze alt-neu, sondern erst die überarbeitete Detailaufnahme ließ sich diesbezüglich beurteilen (Abb.27, rhBMP-2 nach 56 Tagen). Weiterhin sah man an Hand der Detailaufnahmen die unterschiedliche, im histologischen Teil schon ausführlich beschriebene Beschaffenheit des neu gebildeten Knochens zwischen den großen Behandlungsgruppen. Einerseits deutlich kompakter und von strukturierter Bauweise (Plasmid 2,5µg/25µg) und andererseits spongioser und im Wachstum unstrukturierter (rhBMP-2 bzw. PDLLA).

Zusammenfassung der Ergebnisse:

Fasst man die gesamten Ergebnisse abschließend zusammen, lässt sich feststellen, dass aus radiologischer und makroskopischer Sicht das gänzlich unterschiedliche Knochenwachstumsverhalten des jeweils neu gebildeten Knochens der beiden großen Behandlungsgruppen 2,5µg Plasmid und rh BMP-2 an Hand der konventionellen Bildgebung bereits zu objektivieren war. Weiterhin konnten, ausgehend von den insbesondere im ventralen Bereich des Rattenkiefers vorhandenen Zielzellen nahe dem Parodontalspalt des Unterkieferschneidezahnes, unterschiedliche Wachstumsgeschwindigkeiten des Knochens innerhalb des kritischen Knochendefektes dargestellt und statistisch gesichert werden. Diese Ergebnisse wurden anhand der histomorphometrischen Flächenberechnungen bestätigt, in dem diese den neu gebildeten Knochen in seiner quantitativen Beschaffenheit zeigten. Zwei wesentliche Aspekte kamen hierbei statistisch gesichert zur Darstellung: niedrigere Plasmidkonzentrationen waren den höheren signifikant überlegen und rhBMP-2 führte zu einer zusätzlichen ektopten Knochenbildung, deren Volumen im zeitlichen Verlauf kontinuierlich abnahm. Die histologische Untersuchung erbrachte aufschlussreiche Erkenntnisse über die Struktur des neuen Knochens bzw. dessen Vorstufen, wobei kompakter, zielgerichtet wachsender Knochen der Plasmid Gruppen deutlich von den spongiosen, unkontrolliert und ektopt wachsenden

Knochenbereichen der rhBMP-2 Gruppe abzugrenzen war. Mikroradiographisch sowie durch zusätzliche Dichtebestimmungen konnte die unterschiedliche Beschaffenheit des neu gebildeten Knochens der Plasmid Gruppen gegenüber der rhBMP-2 Gruppe dargestellt werden und korrelierte mit den zum Vergleich herangezogenen mikrocomputertomographischen Daten.

5 Diskussion

5.1 Diskussion der Methodik

Ziel der vorliegenden tierexperimentellen Arbeit war in erster Linie die histologische und histomorphometrische aber auch radiologische und mikroradiographische Untersuchung der Knochenregeneration am Unterkiefer der Ratte nach Implantation eines genaktivierten Poly(D,L-) Laktid beschichteten Metallträgers als lokale nicht-virale Gentherapie mit Hilfe der in den geschützten Genvektor COPROG resuspendierten verschiedenen BMP-2 Plasmide. Der verwendete biodegradierbare Arzneistoffträger Poly(D,L-Laktid) R 203 als Beschichtung erfüllt die in der Literatur beschriebenen hohen Anforderungen wie Osteoinduktivität, Bakteriostase, Biokompatibilität, fehlende Zelltoxizität und vollständige Biodegradierbarkeit und ist in der Lage WF (BMP-2) sowie die hier verwendeten, nicht-viralen Genvektoren COPROGs zu binden und zu schützen. Neben der Eigenschaft einer stabilen Beschichtung erfüllt PDLLA im Rahmen der in der regenerativen Medizin stattfindenden Integration von Genvektoren in Biomaterialien zusätzlich die Funktion eines Trägers genetischer Information und wird damit zur genaktivierten Oberfläche (Fang et al. 1996, 5753-5758). PDLLA wird mittlerweile routinemäßig zur Beschichtung von Osteosynthesematerialien und Hüftkopfdoprothesen klinisch eingesetzt (Raschke und Schmidmaier 2004, S.651). Die gewonnenen Erkenntnisse aus in vitro Vorversuchen wurden anschließend auf das Tiermodell übertragen.

Für diese Studie wurden männliche Ratten im Alter von 6 Monaten nach vollständigem Wachstumsabschluss gewählt, da diese gegenüber anderen Spezies erhebliche Vorteile wie z.B. unkompliziertere Haltungsbedingungen, leichtere Handhabung und geringere Kosten aufweisen. Ferner liegen zahlreiche, vergleichbare Veröffentlichungen zur Knochenheilung und anderen Regenerationsvorgängen an der Ratte vor, so dass eine Bewertung der gewonnenen Ergebnisse objektiver ist (Deppe und Stemberger 2004, S.191; Deppe et al. 2003, S.371; Hsu et al. 2007, S.931; Schmidmaier et al. 2002, S.817). Die Knochenregeneration der Ratte ist etwa mit der sekundären Knochenheilung des Menschen vergleichbar, allerdings ist die gebildete relative Knorpelmenge während der Knochenheilung höher als bei größeren Wirbeltieren (Aro et al. 1990, S.242; Henricson et al. 1987, S.247-248).

Die Regeneration eines critical size Defektes im Kieferwinkelbereich der Ratte ist seit langem ein etabliertes Modell (Hedner und Linde 1995, S.236; Schmitz und Hollinger 1986, S.299) und wurde bereits in Vorarbeiten erfolgreich eingesetzt (Deppe et al. 2003, S.375). Die gentherapeutisch induzierte, körpereigene BMP-2 Bildung am Zielort wurde der direkten Applikation des rekombinanten Proteins rhBMP-2 vergleichend gegenüber gestellt, wobei analog zu der in vitro- Versuchsphase verschiedene Genvektorkonzentrationen in Bezug auf ihre Dosis-Wirkungsbeziehung ausgetestet werden sollten. BMP-2 ist in diesem Zusammenhang ein besonders potenter knocheninduzierender Wachstumsfaktor der TGF- β Superfamilie (Scheufler et al. 1999, S.103), der alle Phasen der Knochenregeneration bzw. Implantateinheilung beeinflusst (Bostrom et al. 1995, S.363-364), aber auch in sämtlichen Geweben bei unterschiedlichen Spezies eine ektopische Knochenneubildung induziert (Okubo et al. 2000, S.65; Wang et al. 1990, S.2224). Das bringt die Gefahr der unkontrollierten Knochenbildung mit sich und macht eine gesteuerte und gezielte Freisetzung erforderlich (Schmidmaier et al. 2002, S.816). Trotz der osteoinduktiven Wirkung der rekombinanten BMPs in unterschiedlichen Bereichen der Knochenregeneration konnten sich diese klinisch bislang nicht durchsetzen (Salata et al. 2002, S.27). Die osteoinduktive Wirkung des rhBMP-2 ist dosisabhängig (Kandziora et al. 2003, S.471), wobei niedrige Konzentrationen einen proportional geringeren osteoinduktiven Effekt ergaben, demgegenüber aber Dosiserhöhungen über ein bestimmtes Maß hinaus keine weitere Knochenmatrixsteigerung erreichten, d.h es ist ein Plateau erreicht worden. Im Gegensatz zu der direkten Applikation des WF rhBMP-2 besteht der Vorteil der Gentherapie in der wesentlich geringeren Menge an BMP-2 Plasmid, die benötigt wird, um eine Knochenneubildung zu induzieren, da die Zellen durch Stimulation das BMP-2 selbst bilden. Chen und Mitarbeiter zeigte dies tierexperimentell am Beispiel von BMP-4 (Chen et al. 2007, S.1508). Im Tiermodell sollte nachvollzogen werden, ob diese selbst gebildete Menge an BMP-2 ausreicht, um einen entsprechenden Anreiz auf mesenchymale Stammzellen auszuüben und eine Differenzierungskaskade zu aktivieren. Gentherapie ist grundsätzlich nur dann effektiv, wenn die applizierten Plasmide in Kontakt mit proteinbildenden Zellen treten (Hannallah et al. 2003, S.753).

Bei der Durchführung der Explantation des Unterkiefers in standardisierter Weise stellte sich vor allem die mit 50 μ g/100 μ g behandelte Gruppe als schwer zu präparieren heraus, da sich auf Grund des teilweise ausbleibenden

Knochenwachstums lediglich eine dünne Bindegewebslamelle über den Defektbereich gelegt hatte, die wegen der filigranen Beschaffenheit des Rattenkiefers schwer zu erhalten war. Bei der Präparation der Masseter-Muskelschlinge wurde dieses dünne Häutchen häufig mit weggerissen.

Die anschließend angefertigten Dentalfilmaufnahmen waren in ausreichender radiologischer Qualität beurteilbar, erwiesen sich aber später bei der Auswertungsmethode, d.h. beim Bestimmen der Rasterschablone auf den Defektbereich als sehr klein und erschwerten diesen Vorgang erheblich. Es wurde von zwei Untersuchern gemeinsam mit Hilfe der bereits vorhandenen Bildgebung (Pathologie, Histologie und μ CT) der zu bestimmende Defektbereich festgelegt. Die Beurteilung der einzelnen 9 Felder nach radiologisch sichtbarer Verknöcherung wurde ebenfalls von zwei Untersuchern durchgeführt. Dies erwies sich als sinnvolle Methode und brachte erheblichen Zeitgewinn.

Um histologische und histomorphometrische Aussagen über die Regeneration des Knochens bei dieser Untersuchung machen zu können, ist die Herstellung der Schnitte- und Schliffpräparate für eine optimale Auswertung von elementarer Bedeutung. Auftretende Risse oder Falten in der zu beurteilenden Region sind eine nicht auszuschließende Quelle für Messfehler auch bei noch so sorgfältiger Arbeitsweise. So zeigte sich bei dem hier verwendeten MMA-Einbettverfahren, dass das strikte Einhalten der Entwässerungs- und Aushärtungszeiten erheblichen Einfluss auf den später zu trimmenden MMA-Block und somit auf die Stabilität des einzelnen Schnittes genommen hat. Stellenweise mussten einige Proben erneut eingebettet werden, da die Einbettgläschen auf Grund von hohen Temperaturschwankungen zwischen Gläschen und Flüssigkeit im Wärmeschrank zersprangen und Wasser eindringen konnte, was eine vollständige Trübung des MMA-Blockes zur Folge hatte. Das anfängliche Einzeichnen am MMA-Block des ersten Schnittes am Defektrand stellte sich als ungenau heraus. Daher wurden zunächst 2-4 heranführende Schnitte vor dem ersten zu vermessenden Schnitt durchgeführt, wodurch der Anfang des Defektes relativ genau bestimmt werden konnte. Weitere technische Probleme konnten zufriedenstellend gelöst werden. So wurden die Einstellungen der Innenlochsäge, d.h. kalkfreies Sägeblatt, gleichmäßiges Oszillieren und μ m-Einstellung in regelmäßigen Abständen überprüft, da diese maßgeblich an der Gleichmäßigkeit der Schnittdicke beteiligt sind. Dies hatte positiven Einfluss auf das später folgende Dünnschliff-Verfahren. Da teilweise Dicke-Schwankungen

innerhalb eines Schnittes von $\pm 20\mu\text{m}$ vorhanden waren, wurde die untere Grenze der herunterzuschleifenden Proben auf $30\text{-}50\mu\text{m}$ festgesetzt, um das Wegschleifen eines Probenteiles zu vermeiden. Schnittdicken von $4\mu\text{m}$ waren bei dieser Arbeit nicht möglich, da das so genannte Polycut-Verfahren zwar anfänglich ausgetestet wurde, auf Grund der kleinen Probengröße aber nicht angewendet werden konnte, da die Proben aus dem MMA-Verbund beim Schneidevorgang herausgerissen wurden.

In Bezug auf das histomorphometrische Vermessungsverfahren erwies sich die verwendete Technik als anfällig. Die Wahl unter anderem auch ungefärbte Schnitte zu vermessen, um das Gesamtvolumen eines Defektes bestimmen zu können, muss im Nachhinein kritisch betrachtet werden, da hierbei die Qualität des angefertigten Schnittes von elementarer Bedeutung war. So war es vor allem bei den Proben mit weiter anterior gelegenen Defekt (Schneidezahnwurzel mit angebohrt) äußerst schwierig, die Grenzen des ehemaligen Defektes festzulegen, da diese nur ungefähr bestimmt worden sind und an Hand eines gefärbten Präparates oder einer MRG wesentlich genauer hätten festgelegt werden können. Im Laufe der Untersuchung wurde dies zum Vergleich vor allem im Hinblick auf die Ergebnisse des μCT rückwirkend durchgeführt und damit verbessert. Dies hatte vor allem zur Folge, dass genau diese ventral im Bereich des Schneidezahnes gebohrten Proben im Hinblick auf den Korrelationsvergleich mit dem μCT erneut vermessen werden mussten, da sich hier deutliche Unterschiede zeigten. Außerdem wurden bei dieser Methode häufig unvermeidbar Bindegewebsstrukturen mit gemessen, die den Vergleich zum μCT erschwerten. Im direkten Vergleich der Aufnahmen beider Verfahrenstechniken konnte am Computer von zwei Untersuchern der Fehler erkannt und behoben werden. Wie am Beispiel der von Schortinghuis und Mitarbeitern gezeigten Studie (Schortinghuis et al. 2003, S.157), hätten die erst später im Forschungsprojekt hinzugekommenen mikroradiographischen Untersuchungen im Hinblick auf die zu vermessenden Flächen genauere Ergebnisse erbracht. Der Bindegewebsanteil ist hier im Bild nicht sichtbar und man kann zusätzlich mit geeigneter Software Standardparameter wie z.B. Volumina, Knochendichte, Trabekeldicke und andere Remodelling Parameter, wie sie bei der mikrocomputertomographischen Auswertung untersucht wurden, mitbestimmen. Neuere Vergleichsstudien zeigen, dass die Mikroradiographie immer noch einen hohen Stellenwert in der Beurteilung osteogenetischer Prozesse besitzt und als vergleichende Technik hinsichtlich Histomorphometrie und Mikro-CT Verwendung findet (Gielkens et al. 2008, S.559;

Thorwarth et al. 2007, S.46). Dies hatte zur Folge, dass man sich für eine gesonderte Auswertung der MRG entschloß, um eine angenäherte Aussage bzgl. der zu beurteilenden ossären Strukturen zu machen. Hierbei wurde vereinfacht, in Anlehnung an die von Boivin durchgeführte Studie (Boivin und Meunier 2002, S.508), mit Hilfe einer Grauwertbestimmung (grey-scale) die relative Knochendichte im zeitlichen Verlauf bestimmt.

Hinsichtlich der unterschiedlichen histologischen Färbungen hat sich gezeigt, dass die TMG-Färbung am aussagekräftigsten bzgl. neu gebildeter Knochenmatrix ist, da man bei ihr den unterschiedlichen Mineralsalzgehalt des neu gebildeten Knochens aufgrund verschiedener grün-blau Töne besser beurteilen kann. Demgegenüber bilden gelb-orange bis rötlich-braun angefärbte Bindegewebs- und Blutzellen einen deutlichen Kontrast. Sie ist allerdings technisch schwierig, da die vielen Farbstoffe durch unterschiedliche Haltbarkeitszeiten mit einigen Risiken für eine einwandfreie Färbung behaftet sind. Dem wurde durch regelmäßiges Abfiltrieren und Erneuern vor allem des schwächeren Gelb- und Grün-Tons entgegengewirkt. In dieser Arbeit war das Hauptproblem das Ausdifferenzieren bzw. Auswaschen durch verschieden %igen Alkohol am Ende des Färbeprozesses, um alle Farbtöne in adäquater Weise darstellen zu können. Betrachtet man die beiden Färbungen nach LL und HE, stellten wir hinsichtlich der Beurteilung einer Knochenneubildung keine wesentlichen Unterschiede fest, sondern eine gleichwertige Aussagekraft im Hinblick auf die zu beurteilenden zellulären Strukturen. Lediglich die Farbintensität der beiden Rot- Töne bei LL war der stellenweise etwas blass erscheinenden HE-Färbung überlegen. Bei der Färbung nach vK färben sich ausschließlich mineralisiertes Gewebe schwarz und Weichteile in einer entsprechenden Gegenfärbung. Man erhält mit dieser Technik in Bezug auf die neu gebildete Knochenmatrix aufschlussreiche Bilder, die entsprechend der mikroradiographischen Darstellung als Vergleich zu den anderen Färbungen herangezogen werden konnten. Dies wird an Hand der Präparate aus der rhBMP-2 Gruppe besonders deutlich, da hier die zellulären Strukturen gar nicht oder nur vereinzelt zur Darstellung gekommen sind. Das Färben der einzelnen Schnitte in einer Petrischale mit dazu passendem Sieb erwies sich in diesem Fall als aussagekräftigste und sicherste Methode im Hinblick auf die später zu beurteilende Qualität der einzelnen Färbung.

5.2 Diskussion der Ergebnisse

Insgesamt zeigten die Ergebnisse dieser Untersuchung ganz allgemein folgende Hauptmerkmale. Die direkte Applikation des rekombinanten Proteins rhBMP-2 führte zu einer schnelleren und unkontrolliert überschießenden Knochenvolumenzunahme. Dem gegenüber führte der nicht-virale Gentransfer des BMP-2 Plasmids zu einer dosisabhängigen, kontinuierlichen, aber langsamen Knochenvolumenzunahme im Defektbereich und wies eine konzentrationsabhängige Zellinaktivierungsgrenze auf. Aus in vitro Versuchen war bekannt, dass die DNA-Freisetzung aus der PDLLA-Oberfläche, d.h. aus dem Vektorkonstrukt, mit einem so genannten „initial burst“ (Luan et al. 2006, S.168) in den ersten 24 Stunden stattfindet und sich die Freisetzungskurve anschließend kontinuierlich abflacht. Die sehr langsam stattfindende Hydrolyse des Polymers PDLLA (Tsuji und Ikarashi 2004, S.5449), lässt eine Freisetzung des Genvektors nur aus den äußeren Bereichen der Beschichtung vermuten. Eine gesteigerte Vektormenge erhöhte somit auch die erst später zur Verfügung stehenden Anteile im Inneren der Beschichtung. Dieser Anteil nahm im Gegensatz zu den Grenzbereichen bei höheren Vektorkonzentrationen überproportional zu, so dass eine dicke Polymerschicht zu einer vergleichsweise geringen Expression bzw. Freisetzung führte. Um hohe Plasmidkonzentrationen in die PDLLA-Beschichtung zu resuspendieren, ist eine deutlich dickere Polymerschicht erforderlich, in der sich große Plasmidanteile im Inneren der Beschichtung anreichern und in den entscheidenden ersten Tagen zur Transfektion nicht zur Verfügung stehen. Daraus lässt sich die unterschiedliche Auswirkung der verschiedenen Plasmid-Konzentrationen auf den Knochendefekt ableiten.

Die deutlich zu erkennende Abnahme der metabolischen Aktivität nach Verwendung von 50µg/100µg Plasmid konnte in allen Untersuchungen nachvollzogen werden und zeigte nur minimale, auf den anterioren Defektrand begrenzte Knochenregeneration, d.h. es stand in dieser Gruppe initial keine ausreichende Vektormenge zur Verfügung. Diese Erkenntnis konnte vor allem klinisch – radiologisch aber auch histomorphometrisch festgestellt werden, wobei sogar signifikant weniger Knochen als in der Kontrollgruppe mit nativer PDLLA- Beschichtung gebildet wurde. Niedrigere Plasmid-konzentrationen (2,5µg, 12,5µg und 25µg) zeigten dem gegenüber mikrocomputer-tomographisch signifikant mehr neu gebildetes Knochenvolumen im Defektbereich als die Kontrollgruppe sowie die höheren Plasmidkonzentrationen, ohne dass eine lineare Dosis- Wirkungsbeziehung festgestellt werden konnte. In

diesem Zusammenhang zeigte die Radiologie als auch die Histomorphometrie einerseits die Überlegenheit der niedrigeren gegenüber den höheren Konzentrationen und andererseits erheblich bessere Ergebnisse in Bezug auf die Kontrollgruppe, die stellenweise ähnlich hohe Werte des neu gebildeten Knochens aufwies, da hier, wie bereits erwähnt, stellenweise Bindegewebe mitgemessen wurde. Der Grund für die teilweise abweichenden Ergebnisse ist an Hand der unterschiedlichen Auswertungsarten zu erklären, da radiologische und histomorphometrische Berechnungen den dreidimensionalen μ CT- Werten unterlegen waren. Somit konnten die Prozentwerte, ermittelt aus einer einzigen radiologischen Aufnahme, und auch die histomorphometrisch berechneten mm^2 -Werte nur näherungsweise mit den mikrocomputer-tomographischen Werten verglichen werden.

Diese fehlende Dosis- Wirkungsbeziehung der niedrigen Plasmidkonzentrationen kann durch folgenden Effekt erklärt werden. Der gentherapeutische Erfolg ist unter anderem vom Vorhandensein einer ausreichenden Anzahl von Zielzellen am Wirkort abhängig und nicht nur von der Transfektionseffizienz des Vektorkonstruktes. So scheint es besonders bei geschützten Genvektoren in Verbindung mit einer PDLLA-Beschichtung für jedes Tiermodell sowie jeden Regenerationsbereich eine individuell erforderliche Plasmiddosis zu geben, um einen osteoinduktiven Effekt zu erzielen. Unterstützt wird diese Erkenntnis auch dadurch, dass bei vielen Therapiegruppen dieser Studie insbesondere während der frühen Opferungszeitpunkte, ein signifikanter Unterschied zwischen dem zentralen und anterioren Volumen nahe der Wurzel des Rattenschneidezahnes besteht. Sowohl radiologisch als auch histomorphometrisch wurde dieses Phänomen untersucht und konnte bestätigt werden. Insbesondere befinden sich im Bereich der Schneidezahnwurzel spongiosareiches Knochengewebe sowie parodontale Ligamente, die zahlreiche BMP-2 Rezeptoren aufweisen und in denen im Gegensatz zu der zentralen bzw. dorsalen Defektregion eine höhere Anzahl an Progenitorzellen und damit Zielzellen zu erwarten sind (Dereka et al. 2006, S.262). Wie bereits erwähnt zeigte sich die PDLLA- Kontrollgruppe mit nicht unerheblichem Effekt auf die Knochenneubildung. Eine genaue Erklärung für diese polymerbedingte Regeneration konnte bisher nicht gefunden werden. Es könnten jedoch Bindungen zwischen WF und Bindungsproteinen durch das beim PDLLA- Abbau entstehende saure Milieu gelöst werden, so dass sich die Konzentration an freiem WF im Defekt zeitweise erhöhen

würde und eine osteogene Wirkung zur Folge hätte. Dies scheint für das PDLLA spezifisch zu sein, da für andere Biomaterialien auf Polymerbasis sogar negative Fremdkörperreaktionen wie vermehrte Makrophagenansammlungen und Bildung von osteolytischen Resorptionssäumen beschrieben wurde (Peltoniemi et al. 1999, S.42). Diese Effekte konnten in der PDLLA- Kontrollgruppe weder makroskopisch noch histologisch beobachtet werden.

Im Gegensatz dazu zeigten die Tiere, die zum Vergleich mit dem rekombinanten Protein rhBMP-2 behandelt wurden eine völlig andere Art der Knochenregeneration in zeitlicher und volumenmäßiger Hinsicht. Hierbei entwickelte sich im Vergleich zu den Plasmidgruppen aber auch zur Kontrollgruppe PDLLA signifikant mehr neu gebildete Knochenmatrix insbesondere zu den frühen Untersuchungszeitpunkten 14 und 28 Tagen. Dies konnte man einerseits eindrucksvoll an Hand der makroskopischen Bilder erkennen und andererseits histomorphometrisch mit Hilfe der gesondert vermessenen rhBMP-2 Gruppe beurteilen, da in der histomorphometrischen Gesamtflächenbeurteilung aller Behandlungsgruppen lediglich 56 und 112 Tage vermessen worden sind und nicht zwischen ekto- und medial gebildeten Knochen unterschieden wurde. Histologisch zeigte sich jedoch kein fortgeschrittenes bzw. beschleunigtes Knochenwachstum und auch radiologisch sind in dieser Gruppe auf Grund des erschwert zu beurteilenden Defektes (ekto- per Knochen überlagerte im Röntgenbild den Defekt) alle zu beurteilenden Felder mit 100% Zuwachs angegeben worden. Zu den späteren Messzeitpunkten ab dem 56. Tag lagen identische, eher physiologische Knochenregenerationsabläufe in allen Gruppen vor. Es bestanden zwischen den einzelnen Behandlungsgruppen keine signifikanten Unterschiede mehr. Bezüglich der einzelnen Untersuchungszeitpunkte ergaben sich in keiner Behandlungsgruppe signifikante Unterschiede hinsichtlich des neu gebildeten Knochenvolumens, was sich mit Hilfe aller Untersuchungsverfahren belegen lässt. Insbesondere die polychrome Sequenzmarkierung (Pautke et al. 2005, S.444) ist in der Beurteilung des zeitlichen Verlaufes des Knochenzuwachses der objektivste Parameter, da durch die Applikation unterschiedlich fluoreszierender Farbstoffe das Anfluten im neu gebildeten Knochen zeitlich dargestellt werden kann. Die Gruppe der mit rhBMP-2 behandelten Tiere zeigte sogar tendenziell einen Knochenabbau innerhalb des Defektbereiches vor allem in den mikrocomputertomographischen Ergebnissen. Die in dieser Arbeit angewendeten

Verfahrenstechniken konnten diese Beobachtung auf Grund der geringeren Aussagekraft und höheren Fehleranfälligkeit jedoch nicht belegen. Trotzdem sind diese Beobachtungen auch schon von anderen Arbeitsgruppen gemacht worden, die die gesteuerte Freisetzung von anderen WF, wie IGF-I und TGF- β aus einer Poly(D,L-) Laktidbeschichtung zur Förderung der Defektheilung nutzten. Hierbei zeigte sich, dass die innerhalb der ersten 48h zu 50% aus der Beschichtung freigesetzten WF (Schmidmaier et al. 2001, S.453) den Knochen initial stimulierten und zu einer überschießenden Kallusbildung führten, ohne dass die physiologische Frakturheilung zu späteren Zeitpunkten beschleunigt bzw. beeinflusst wurde (Raschke et al. 2002, S.148; Schmidmaier et al. 2001, S.348; Schmidmaier et al. 2002, S.820). Fasst man die eigenen Ergebnisse in der rhBMP-2 Gruppe im Vergleich mit anderen Publikationen zusammen, so kann gesagt werden, dass rhBMP-2 in gewisser Weise von der Oberflächenstruktur des Implantates sowie von der verwendeten Konzentration abhängig ist (Hall et al. 2007, S.444). In der Initialphase ist die Knochenregeneration durch rhBMP-2 auch bei verzögerter Freisetzung stark erhöht, aber dennoch lassen sich keine langfristigen positiven Auswirkungen auf Qualität und Menge des Knochens feststellen. (Schopper et al. 2007, S.954). Trotz der gesteuerten Freisetzung kam es in dieser Behandlungsgruppe wie bereits erwähnt zu einer ausgeprägten unerwünschten ektopen Knochenbildung im Bereich der Masseter-Muskelschlinge. Dies konnte schon am 14.Tag festgestellt werden und zeigte einen deutlichen Volumenrückgang an den folgenden Opferungszeitpunkten. Histologisch ließ sich bis zum letzten Untersuchungszeitpunkt nach 112 Tagen ein relativ unstrukturierter, eher geflechtknochenartiger Knochen darstellen. Die unerwünschte ektopen Ossifikation im Muskelgewebe nach Applikation von rhBMP-2 ist aus zahlreichen in vivo Studien bekannt (Bessho et al. 2002, S.64; Oda et al. 1997, S.53; Okubo et al. 2000, S.62; Yoshida et al. 1998, S.112). Mitverantwortlich für die unerwünschte ektopen Knochenbildung ist sicher auch die applizierte Gesamtdosis von 62,5 μ g rhBMP-2 pro Implantat, die in Anlehnung an andere Arbeitsgruppen (Schmidmaier et al. 2002, S.821) festgelegt wurde. Ein dosisabhängiger Effekt der ektopen Ossifikation des Muskelgewebes ist beschrieben worden (Oda et al. 1997, S.53,58).

Ein großer Schwerpunkt des gesamten Forschungsprojektes war die mikrocomputertomographische Untersuchung der Präparate. Der große Vorteil dieser Untersuchung liegt in der Genauigkeit des zu vermessenen, neu gebildeten Knochenvolumens mit Hilfe einer dreidimensionalen Rekonstruktion. Zusätzlich wurden, wie bereits erwähnt, eine Reihe verschiedener Strukturparameter bestimmt, die den tatsächlichen vorhandenen Knochen in seiner Qualität objektiv im zeitlichen Verlauf darstellten. Dies war der Grund, weshalb bei dieser Arbeit aus histomorphometrischer und mikroradiographischer Sicht auf eine detaillierte Strukturanalyse der verschiedenen messbaren Parameter, wie sie aus der Literatur bekannt ist (Malluche et al. 1982, S.441; Parfitt et al. 1987, S.598), zu verzichten. Um letztendlich genaue Aussagen über die zellulären Gegebenheiten machen zu können, ist nach wie vor die histologische Untersuchung unersetzlich, und konnte in dieser Arbeit zur Beurteilung der Struktur des neu gebildeten Knochens verwendet werden. Die histomorphometrischen und mikroradiographischen Untersuchungen erfolgten demnach relativ vereinfacht, ließen aber dennoch die aus den mikrocomputertomographischen Messungen erkennbare Tendenz des zu beurteilenden Knochens der verschiedenen Behandlungsgruppen erkennen. Die in dieser Arbeit schwerpunktmäßig verwendeten Färbungen stellten sich als anschauliche Möglichkeit dar, den zu beurteilenden Knochen in seiner Struktur histologisch zu analysieren. An dieser Stelle sei darauf hingewiesen, dass alle die in dieser Arbeit angewandten histologischen Färbungen in eigener Regie etabliert und durchgeführt worden sind. Die in zahlreichen Studien verwendete knochenspezifische LL-Färbung (Fuerst et al. 2004, S.785; Hirai et al. 2001, S.532) wurde auch in dieser Studie verwendet und konnte die in allen Therapiegruppen stattfindenden Remodellingprozesse deutlich hervorheben. Demgegenüber brachte die angewandte klassische HE Färbung keine wesentlich anderen Erkenntnisse im Hinblick auf die untersuchten Knochenstrukturen und wurde folglich im histologischen Ergebnisteil vernachlässigt. Diese Färbung wird bezüglich Darstellung regenerativer Prozesse am Knochen häufig verwendet (Cheng et al. 2001, S.93), wobei in der Literatur wenig direkte Vergleiche (Lopez Pena et al. 2005, S.490) dieser beiden sich ähnelnden Färbungen gefunden werden konnten, was die in dieser Arbeit gewonnenen Erkenntnisse unterstützt. Die zusätzlich verwendete TMG-Färbung ist eine viel verwendete und geeignete Knochenfärbung (Aghaloo et al. 2006, S.905; Plachokova et al. 2007, S.249). Sie dient häufig dem Vergleich mit anderen

Färbungen wie z.B. HE und läßt deutlich die zu beurteilenden Knochenstrukturen erkennen, da aufgrund der verschiedenen grün-blau Töne zwischen Knochengewebe, Kollagen und verkalkter Knochnematrix, d.h. mineralisiertem Gewebe, unterschieden werden kann. In dieser Arbeit wurde die TMG-Färbung im Hinblick auf die stattfindenden Remodellingprozesse gesondert betrachtet. Die hohe Aussagekraft dieser Färbung wurde anschließend im direkten Vergleich mit der einfachen vK-Färbung sichtbar. Die einzelnen Schnitte mit Dicken von ca. 30µm waren in der TMG-Färbung bezüglich ihrer zellulären Strukturen am besten zu beurteilen, wobei auch hier eine Schnittdicke von 4µm genauere Rückschlüsse auf die ossären Zellbestandteile zugelassen hätte. Des Weiteren diente die vK-Färbung, ebenfalls häufig zur Darstellung osteogenetischer Prozesse verwendet (Gomez et al. 2007, S.265; O'Shea et al. 2003, S.1416; Schmidmaier et al. 2006, S.67), in dieser Arbeit als letztlich einfachste Färbung zur Darstellung des mineralisierten Anteils der Knochenregeneration entsprechend der mikroradiographischen Darstellung. Die Untersuchung der zellulären Knochenstruktur war erheblich eingeschränkt. Es konnten lediglich Aussagen über den Mineralsalzgehalt (alter und neuer Knochen in schwarz bzw.schwarz-braun) gemacht werden. Rückblickend erwies sich die in dieser Arbeit verwendete Schnittdicke von teilweise 30µm aber hauptsächlich 100µm als limitierender Faktor in der histologischen Beurteilung der zellulären Strukturen. Allerdings konnten die Erkenntnisse aller Therapiegruppen in ausreichender Form beurteilt werden und bestätigten die aus den anderen Verfahren gewonnenen Erkenntnisse.

Abschließend konnte die unterschiedliche Art der Knochenregeneration einerseits durch direkte Applikation von rhBMP-2 und andererseits durch nicht viralen Nukleinsäuretransfer in unterschiedlichen Konzentrationen auf PDLLA-beschichteten Titanfolien in den verwendeten Verfahren anschaulich gezeigt werden. Weitere Untersuchungen sollten zur Überprüfung der Wirksamkeit und Reproduzierbarkeit der Ergebnisse an verschiedenen Spezies und an Hand anderer Implantatmodelle ausgetestet werden. Um die Wirkungsweise dieses dosisabhängigen Genvektorkonstruktes weiter zu untersuchen, sind zusätzliche Informationen über die Abhängigkeit von Zielzellen und deren Einfluss auf knochenbauende- und abbauende Zellen und deren Interaktion notwendig. Um dabei optimale Ergebnisse zu erzielen, sollte weiterhin an der Etablierung des

wesentlich schnelleren kaltpolymerisierenden Einbettverfahren Technovit®9100NEU gearbeitet werden, um mit Hilfe verschiedener immunhistochemischer Färbungen zusätzlich Zellaktivitäten bestimmen zu können. Nicht zuletzt ist die Wahl der Schnitttechnik von elementarer Bedeutung, wobei eine Dicke von 4µm, wie man sie durch Polycut-Verfahren erreichen kann, angestrebt werden sollte, um genauere Aussagen auf zellulärer Ebene machen zu können.

6 Zusammenfassung

Der aus zahlreichen in vitro und in vivo Studien bekannte positive osteoinduktive Effekt des Wachstumsfaktors BMP-2 wurde in dieser Arbeit in einem nicht viralen Genvektormodell angewendet und tierexperimentell untersucht. Hierbei wurde der geschützte Genvektor COPROG (Copolymer Protected Gene vector) in verschiedenen Konzentrationen auf Poly(D,-L) Laktid (PDLLA) beschichteten Titanoberflächen stabil integriert und in Rattenunterkiefer implantiert, um eine lokale Genexpression von BMP-2 zu induzieren. Dem gegenüber sollte die Wirkungsweise der direkten Applikation des in PDLLA integrierten rekombinanten Proteins rhBMP-2 geprüft werden. Zum Vergleich wurden Kontrollgruppen mit Titanimplantaten behandelt, auf deren Oberfläche einerseits natives PDLLA und andererseits COPROG_{luc} bzw. COPROG _{β Gal} als Reportergene aufgetragen wurde.

Die Implantation der beschichteten Titanfolien erfolgte beidseits über so genannte Critical size Defekte an der Mandibula bei 6-Monate alten Sprague Dawley Ratten. Die Untersuchungszeitpunkte fanden am 7., 14., 28., 56. und 112. Tag post operationem statt. Durch die radiologischen und histomorphometrischen Untersuchungen konnte eine gegenüber den Kontrollgruppen gesteigerte, im zeitlichen Verlauf kontinuierlich zunehmende Durchbauung der Critical size Defekte nachgewiesen werden und bestätigte die mikrocomputertomographisch gewonnenen Erkenntnisse. Höhere Plasmidkonzentrationen führten möglicherweise auf Grund von toxischen Nebeneffekten zu einer signifikant geringeren Knochenneubildung gegenüber den niedrigen Konzentrationen. Zusätzlich konnte durch diese beiden Verfahren der Unterschied zwischen anteriorem und posteriorem Defektbereich, d.h. die Abhängigkeit der knöchernen Konsolidierung vom Vorhandensein entsprechender Zielzellen nahe der Schneidezahnwurzel der Ratte, gezeigt werden. Die durch das rekombinante Protein rhBMP-2 geförderte Knochenregeneration erfolgte signifikant stärker als in den Plasmidgruppen, jedoch unkontrolliert, nicht beschleunigt und mit zusätzlicher ektopter Knochenneubildung. Die Gesamtknochenmenge nahm im zeitlichen Verlauf an Volumen ab.

Histologisch konnten diese Gegebenheiten der beiden großen Behandlungsgruppen an Hand verschiedener Färbungen wie Levai-Laczko, HE, Trichrom-Masson-Goldner und von Kossa gezeigt werden, wobei sich die TMG-Färbung als am aussagekräftigsten herausstellte, da sie aufgrund der dünneren Schnittdicke gegenüber den anderen Färbemethoden im zellulären Bereich besser zu beurteilen

war. Der gegenüber der Kontrollgruppe gesteigerte osteoinduktive Effekt ohne überschießendes Wachstum der Plasmidgruppen führte zu strukturierter kompakter Knochenmatrix, während das rekombinante Protein rhBMP-2 zu einer überschießenden und unkontrollierten Knochenneubildung führte, deren Struktur über lange Zeiträume eher unphysiologisch blieb. Diese Erkenntnisse konnten zusätzlich an Hand der mikroradiographischen Untersuchung nachvollzogen werden, wobei mit Hilfe der relativen Knochendichte die Qualität des neu gebildeten Knochens im zeitlichen Verlauf erfasst werden konnte.

Die in diesem Tierexperiment verwendete Beschichtungstechnologie konnte erfolgreich zur gezielten Implantateinheilung und damit Knochenregeneration eingesetzt werden, was an Hand unterschiedlicher Verfahrenstechniken dargestellt wurde.

7 Literaturverzeichnis

1. Abe E, Yamamoto M, Taguchi Y, Lecka-Czernik B, O'Brien CA, Economides AN, Stahl N, Jilka RL, Manolagas SC:
Essential requirement of BMPs-2/4 for both osteoblast and osteoclast formation in murine bone marrow cultures from adult mice: antagonism by noggin.
J Bone Miner Res 15: 663-673, (2000)
2. Abiraman S, Varma HK, Umashankar PR, John A:
Fibrin glue as an osteoinductive protein in a mouse model.
Biomaterials 23: 3023-3031, (2002)
3. Aghaloo T, Cowan CM, Chou YF, Zhang X, Lee H, Miao S, Hong N, Kuroda S, Wu B, Ting K, Soo C:
Nell-1-induced bone regeneration in calvarial defects.
Am J Pathol 169: 903-915, (2006)
4. Akinc A, Thomas M, Klibanov AM, Langer R:
Exploring polyethylenimine-mediated DNA transfection and the proton sponge hypothesis.
J Gene Med 7: 657-663, (2005)
5. Akizuki S, Yasukawa Y, Takizawa T:
A new method of hemostasis for cementless total knee arthroplasty.
Bull Hosp Jt Dis 56: 222-224, (1997)
6. Albrektsson T, Johansson C:
Osteoinduction, osteoconduction and osseointegration.
Eur Spine J 10 Suppl 2: S96-101, (2001)
7. Alden TD, Pittman DD, Hankins GR, Beres EJ, Engh JA, Das S, Hudson SB, Kerns KM, Kallmes DF, Helm GA:
In vivo endochondral bone formation using a bone morphogenetic protein 2 adenoviral vector.
Hum Gene Ther 10: 2245-2253, (1999)
8. Alton EW, Stern M, Farley R, Jaffe A, Chadwick SL, Phillips J, Davies J, Smith SN, Browning J, Davies MG, Hodson ME, Durham SR, Li D, Jeffery PK, Scallan M, Balfour R, Eastman SJ, Cheng SH, Smith AE, Meeker D, Geddes DM:
Cationic lipid-mediated CFTR gene transfer to the lungs and nose of patients with cystic fibrosis: a double-blind placebo-controlled trial.
Lancet 353: 947-954, (1999)
9. Aro HT, Wippermann BW, Hodgson SF, Chao EY:
Internal remodeling of periosteal new bone during fracture healing.
J Orthop Res 8: 238-246, (1990)
10. Aspenberg P, Lohmander LS:
Fibroblast growth factor stimulates bone formation. Bone induction studied in rats.
Acta Orthop Scand 60: 473-476, (1989)

11. Athanasiou KA, Agrawal CM, Barber FA, Burkhart SS:
Orthopaedic applications for PLA-PGA biodegradable polymers.
Arthroscopy 14:726-737, (1998)
12. Baltzer AW, Lieberman JR:
Regional gene therapy to enhance bone repair.
Gene Ther 11: 344-350, (2004)
13. Barnes GL, Kostenuik PJ, Gerstenfeld LC, Einhorn TA:
Growth factor regulation of fracture repair.
J Bone Miner Res 14: 1805-1815, (1999)
14. Bax BE, Wozney JM, Ashhurst DE:
Bone morphogenetic protein-2 increases the rate of callus formation after
fracture of the rabbit tibia.
Calcif Tissue Int 65: 83-89, (1999)
15. Baylink DJ, Finkelman RD, Mohan S:
Growth factors to stimulate bone formation.
J Bone Miner Res 8 Suppl 2: S565-572, (1993)
16. Bessho K, Carnes DL, Cavin R, Ong JL:
Experimental studies on bone induction using low-molecular-weight poly (DL-
lactide-co-glycolide) as a carrier for recombinant human bone morphogenetic
protein-2.
J Biomed Mater Res 61: 61-65, (2002)
17. Boivin G, Meunier PJ:
The degree of mineralization of bone tissue measured by computerized
quantitative contact microradiography.
Calcif Tissue Int 70: 503-511, (2002)
18. Bolander ME:
Regulation of fracture repair by growth factors.
Proc Soc Exp Biol Med 200: 165-170, (1992)
19. Bonadio J:
Tissue engineering via local gene delivery: update and future prospects for
enhancing the technology.
Adv Drug Deliv Rev 44: 185-194, (2000)
20. Bonadio J, Smiley E, Patil P, Goldstein S:
Localized, direct plasmid gene delivery in vivo: prolonged therapy results in
reproducible tissue regeneration.
Nat Med 5: 753-759, (1999)
21. Boss JH:
Osseointegration.
J Long Term Eff Med Implants 9: 1-10, (1999)

22. Bostrom MP, Lane JM, Berberian WS, Missri AA, Tomin E, Weiland A, Doty SB, Glaser D, Rosen VM:
Immunolocalization and expression of bone morphogenetic proteins 2 and 4 in fracture healing.
J Orthop Res 13: 357-367, (1995)
23. Boussif O, Lezoualc'h F, Zanta MA, Mergny MD, Scherman D, Demeneix B, Behr JP:
A versatile vector for gene and oligonucleotide transfer into cells in culture and in vivo: polyethylenimine.
Proc Natl Acad Sci U S A 92: 7297-7301, (1995)
24. Branemark PI:
Osseointegration and its experimental background.
J Prosthet Dent 50: 399-410, (1983)
25. Brown BD, Lillicrap D:
Dangerous liaisons: the role of "danger" signals in the immune response to gene therapy.
Blood 100: 1133-1140, (2002)
26. Brunski JB:
In vivo bone response to biomechanical loading at the bone/dental-implant interface.
Adv Dent Res 13: 99-119, (1999)
27. Cameron HU, Pilliar RM, MacNab I:
The effect of movement on the bonding of porous metal to bone.
J Biomed Mater Res 7: 301-311, (1973)
28. Caplen NJ, Alton EW, Middleton PG, Dorin JR, Stevenson BJ, Gao X, Durham SR, Jeffery PK, Hodson ME, Coutelle C, et al.:
Liposome-mediated CFTR gene transfer to the nasal epithelium of patients with cystic fibrosis.
Nat Med 1: 39-46, (1995)
29. Celeste AJ, Iannazzi JA, Taylor RC, Hewick RM, Rosen V, Wang EA, Wozney JM:
Identification of transforming growth factor beta family members present in bone-inductive protein purified from bovine bone.
Proc Natl Acad Sci U S A 87: 9843-9847, (1990)
30. Chen B, Lin H, Wang J, Zhao Y, Wang B, Zhao W, Sun W, Dai J:
Homogeneous osteogenesis and bone regeneration by demineralized bone matrix loading with collagen-targeting bone morphogenetic protein-2.
Biomaterials 28: 1027-1035, (2007)
31. Chen JC, Winn SR, Gong X, Ozaki WH:
rhBMP-4 gene therapy in a juvenile canine alveolar defect model.
Plast Reconstr Surg 120: 1503-1509, (2007)

32. Cheng SL, Lou J, Wright NM, Lai CF, Avioli LV, Riew KD:
In vitro and in vivo induction of bone formation using a recombinant adenoviral vector carrying the human BMP-2 gene.
Calcif Tissue Int 68: 87-94, (2001)
33. Chiu ES, Kraus D, Bui DT, Mehrara BJ, Disa JJ, Bilsky M, Shah JP, Cordeiro PG:
Anterior and middle cranial fossa skull base reconstruction using microvascular free tissue techniques: surgical complications and functional outcomes.
Ann Plast Surg 60: 514-520, (2008)
34. Choleris E, Little SR, Mong JA, Puram SV, Langer R, Pfaff DW:
Microparticle-based delivery of oxytocin receptor antisense DNA in the medial amygdala blocks social recognition in female mice.
Proc Natl Acad Sci U S A 104: 4670-4675, (2007)
35. Chu G, Hayakawa H, Berg P:
Electroporation for the efficient transfection of mammalian cells with DNA.
Nucleic Acids Res 15: 1311-1326, (1987)
36. Cooke H:
Mammalian artificial chromosomes as vectors: progress and prospects.
Cloning Stem Cells 3: 243-249, (2001)
37. Cotten M, Langle-Rouault F, Kirlappos H, Wagner E, Mechtler K, Zenke M, Beug H, Birnstiel ML:
Transferrin-polycation-mediated introduction of DNA into human leukemic cells: stimulation by agents that affect the survival of transfected DNA or modulate transferrin receptor levels.
Proc Natl Acad Sci U S A 87: 4033-4037, (1990)
38. Davies JE:
In vitro modeling of the bone/implant interface.
Anat Rec 245: 426-445, (1996)
39. Davies JE:
Mechanisms of endosseous integration.
Int J Prosthodont 11: 391-401, (1998)
40. De Laporte L, Shea LD:
Matrices and scaffolds for DNA delivery in tissue engineering.
Adv Drug Deliv Rev. 59: 292-307, (2007)
41. Deng CX, Sieling F, Pan H, Cui J:
Ultrasound-induced cell membrane porosity.
Ultrasound Med Biol 30: 519-526, (2004)
42. Deppe H, Greim H, Brill T, Wagenpfeil S:
Titanium deposition after peri-implant care with the carbon dioxide laser.
Int J Oral Maxillofac Implants 17: 707-714, (2002)

43. Deppe H, Horch HH, Kolk A:
Microstructured dental implants and palatal mucosal grafts in cleft patients: a retrospective analysis.
J Craniomaxillofac Surg 32: 211-215, (2004)
44. Deppe H, Stemberger A:
Effects of laser-modified versus osteopromotively coated titanium membranes on bone healing: a pilot study in rat mandibular defects.
Lasers Med Sci 18: 190-195, (2004)
45. Deppe H, Stemberger A, Hillemanns M:
Effects of osteopromotive and anti-infective membranes on bone regeneration: an experimental study in rat mandibular defects.
Int J Oral Maxillofac Implants 18: 369-376, (2003)
46. Dereka XE, Markopoulou CE, Vrotsos IA:
Role of growth factors on periodontal repair.
Growth Factors 24: 260-267, (2006)
47. Donath K, Breuner G:
A method for the study of undecalcified bones and teeth with attached soft tissues. The Sage-Schliff (sawing and grinding) technique.
J Oral Pathol 11: 318-326, (1982)
48. Dragoo JL, Choi JY, Lieberman JR, Huang J, Zuk PA, Zhang J, Hedrick MH, Benhaim P:
Bone induction by BMP-2 transduced stem cells derived from human fat.
J Orthop Res 21: 622-629, (2003)
49. Einhorn TA:
The cell and molecular biology of fracture healing.
Clin Orthop Relat Res: S7-21, (1998)
50. Fang J, Zhu YY, Smiley E, Bonadio J, Rouleau JP, Goldstein SA, McCauley LK, Davidson BL, Roessler BJ:
Stimulation of new bone formation by direct transfer of osteogenic plasmid genes.
Proc Natl Acad Sci U S A 93: 5753-5758, (1996)
51. Felgner PL, Gadek TR, Holm M, Roman R, Chan HW, Wenz M, Northrop JP, Ringold GM, Danielsen M:
Lipofection: a highly efficient, lipid-mediated DNA-transfection procedure.
Proc Natl Acad Sci U S A 84: 7413-7417, (1987)
52. Finsinger D, Remy JS, Erbacher P, Koch C, Plank C:
Protective copolymers for nonviral gene vectors: synthesis, vector characterization and application in gene delivery.
Gene Ther 7: 1183-1192, (2000)
53. Fischer A, Hacein-Bey S, Cavazzana-Calvo M:
Gene therapy of severe combined immunodeficiencies.
Nat Rev Immunol 2: 615-621, (2002)

54. Fritz ME:
Two-stage implant systems.
Adv Dent Res 13: 162-169, (1999)
55. Fuerst G, Reinhard G, Tangl S, Mittlbock M, Sanroman F, Watzek G:
Effect of platelet-released growth factors and collagen type I on osseous regeneration of mandibular defects. A pilot study in minipigs.
J Clin Periodontol 31: 784-790, (2004)
56. Fujimoto R, Tanizawa T, Nishida S, Yamamoto N, Soshi S, Endo N, Takahashi HE:
Local effects of transforming growth factor-beta1 on rat calvaria: changes depending on the dose and the injection site.
J Bone Miner Metab 17: 11-17, (1999)
57. Furlong RJ, Osborn JF:
Fixation of hip prostheses by hydroxyapatite ceramic coatings.
J Bone Joint Surg Br 73: 741-745, (1991)
58. Gielkens PF, Schortinghuis J, de Jong JR, Huysmans MC, Leeuwen MB, Raghoobar GM, Bos RR, Stegenga B:
A comparison of micro-CT, microradiography and histomorphometry in bone research.
Arch Oral Biol 53 Epub 2008 Jan:558-566, (2008)
59. Gill DR, Southern KW, Mofford KA, Seddon T, Huang L, Sorgi F, Thomson A, MacVinish LJ, Ratcliff R, Bilton D, Lane DJ, Littlewood JM, Webb AK, Middleton PG, Colledge WH, Cuthbert AW, Evans MJ, Higgins CF, Hyde SC:
A placebo-controlled study of liposome-mediated gene transfer to the nasal epithelium of patients with cystic fibrosis.
Gene Ther 4: 199-209, (1997)
60. Goldberg VM, Jinno T:
The bone-implant interface: a dynamic surface.
J Long Term Eff Med Implants 9: 11-21, (1999)
61. Gollwitzer H, Thomas P, Diehl P, Steinhauser E, Summer B, Barnstorf S, Gerdesmeyer L, Mittelmeier W, Stemberger A:
Biomechanical and allergological characteristics of a biodegradable poly(D,L-lactic acid) coating for orthopaedic implants.
J Orthop Res 23: 802-809, (2005)
62. Gomez C, David V, Peet NM, Vico L, Chenu C, Malaval L, Skerry TM:
Absence of mechanical loading in utero influences bone mass and architecture but not innervation in Myod-Myf5-deficient mice.
J Anat 210: 259-271, (2007)
63. Gondolph-Zink B:
[Effect of hydroxyapatite layering on the osteo-integration of weightbearing and non-weightbearing implants. Comparison to other microporous surfaces in animal experiments].
Orthopade 27: 96-104, (1998)

64. Gruber HE:
Adaptations of Goldner's Masson trichrome stain for the study of undecalcified plastic embedded bone.
Biotech Histochem 67: 30-34, (1992)
65. Grunder U, Hürzeler MB, Schupbach P, Strub JR:
Treatment of ligature-induced peri-implantitis using guided tissue regeneration: a clinical and histologic study in the beagle dog.
Int J Oral Maxillofac Implants 8: 282-293, (1993)
66. Habal MB, Reddi AH:
Bone grafts and bone induction substitutes.
Clin Plast Surg 21: 525-542, (1994)
67. Haensler J, Szoka FC, Jr.:
Polyamidoamine cascade polymers mediate efficient transfection of cells in culture.
Bioconjug Chem 4: 372-379, (1993)
68. Hall J, Sorensen RG, Wozney JM, Wikesjö UME:
Bone formation at rhBMP-2-coated titanium implants in the rat ectopic model.
J Clin Periodontol 34:444-451, (2007)
69. Hannallah D, Peterson B, Lieberman JR, Fu FH, Huard J:
Gene therapy in orthopaedic surgery.
Instr Course Lect 52: 753-768, (2003)
70. Hedner E, Linde A:
Efficacy of bone morphogenetic protein (BMP) with osteopromotive membranes--an experimental study in rat mandibular defects.
Eur J Oral Sci 103: 236-241, (1995)
71. Henricson A, Hulth A, Johnell O:
The cartilaginous fracture callus in rats.
Acta Orthop Scand 58: 244-248, (1987)
72. Henry PJ:
Clinical experiences with dental implants.
Adv Dent Res 13: 147-152, (1999)
73. Herrmann R, Schmidmaier G, Markl B, Resch A, Hahnel I, Stemberger A, Alt E:
Antithrombogenic coating of stents using a biodegradable drug delivery technology.
Thromb Haemost 82: 51-57, (1999)
74. Hirai H, Okumura A, Goto M, Katsuki T:
Histologic study of the bone adjacent to titanium bone screws used for mandibular fracture treatment.
J Oral Maxillofac Surg 59: 531-537; discussion 537-538, (2001)

75. Horch HH, Sader R, Pautke C, Neff A, Deppe H, Kolk A:
Synthetic, pure-phase beta-tricalcium phosphate ceramic granules (Cerasorb) for bone regeneration in the reconstructive surgery of the jaws.
Int J Oral Maxillofac Surg 35: 708-713, (2006)
76. Hsu WK, Sugiyama O, Park SH, Conduah A, Feeley BT, Liu NQ, Krenek L, Virk MS, An DS, Chen IS, Lieberman JR:
Lentiviral-mediated BMP-2 gene transfer enhances healing of segmental femoral defects in rats.
Bone 40: 931-938, (2007)
77. Huang Q, Goh JC, Hutmacher DW, Lee EH:
In vivo mesenchymal cell recruitment by a scaffold loaded with transforming growth factor beta1 and the potential for in situ chondrogenesis.
Tissue Eng 8: 469-482, (2002)
78. Huja SS, Katona TR, Burr DB, Garetto LP, Roberts WE:
Microdamage adjacent to endosseous implants.
Bone 25: 217-222, (1999)
79. Hürzeler MB, Quinones CR, Schupback P, Morrison EC, Caffesse RG:
Treatment of peri-implantitis using guided bone regeneration and bone grafts, alone or in combination, in beagle dogs. Part 2: Histologic findings.
Int J Oral Maxillofac Implants 12: 168-175, (1997)
80. Isgaard J, Nilsson A, Lindahl A, Jansson JO, Isaksson OG:
Effects of local administration of GH and IGF-1 on longitudinal bone growth in rats.
Am J Physiol 250: E367-372, (1986)
81. Joyce ME, Jingushi S, Bolander ME:
Transforming growth factor-beta in the regulation of fracture repair.
Orthop Clin North Am 21: 199-209, (1990)
82. Kandziora F, Bail H, Schmidmaier G, Schollmeier G, Scholz M, Knispel C, Hiller T, Pflugmacher R, Mittlmeier T, Raschke M, Haas NP:
Bone morphogenetic protein-2 application by a poly(D,L-lactide)-coated interbody cage: in vivo results of a new carrier for growth factors.
J Neurosurg 97: 40-48, (2002)
83. Kandziora F, Pflugmacher R, Scholz M, Knispel C, Hiller T, Schollmeier G, Bail H, Schmidmaier G, Duda G, Raschke M, Haas NP:
Comparison of BMP-2 and combined IGF-I/TGF-ss1 application in a sheep cervical spine fusion model.
Eur Spine J 11: 482-493, (2002)
84. Kandziora F, Pflugmacher R, Scholz M, Schafer J, Schollmeier G, Schmidmaier G, Duda G, Raschke M, Haas NP:
Dose-dependent effects of combined IGF-I and TGF-beta1 application in a sheep cervical spine fusion model.
Eur Spine J 12: 464-473, (2003)

85. Karoussis IK, Kotsovilis S, Fourmousis I:
A comprehensive and critical review of dental implant prognosis in periodontally compromised partially edentulous patients.
Clin Oral Implants Res 18: 669-679, (2007)
86. Kawai M, Bessho K, Kaihara S, Sonobe J, Oda K, Iizuka T, Maruyama H:
Ectopic bone formation by human bone morphogenetic protein-2 gene transfer to skeletal muscle using transcutaneous electroporation.
Hum Gene Ther 14: 1547-1556, (2003)
87. Kim SK, Lee HN, Choi YC, Heo SJ, Lee CW, Choie MK:
Effects of anodized oxidation or turned implants on bone healing after using conventional drilling or trabecular compaction technique: histomorphometric analysis and RFA.
Clin Oral Implants Res 17: 644-650, (2006)
88. Kircheis R, Wightman L, Wagner E:
Design and gene delivery activity of modified polyethylenimines.
Adv Drug Deliv Rev 53: 341-358, (2001)
89. Klaushofer K, Peterlik M:
[Pathophysiology of fracture healing].
Radiologe 34: 709-714, (1994)
90. Knoell DL, Yiu IM:
Human gene therapy for hereditary diseases: a review of trials.
Am J Health Syst Pharm 55: 899-904, (1998)
91. Kopatz I, Remy JS, Behr JP:
A model for non-viral gene delivery: through syndecan adhesion molecules and powered by actin.
J Gene Med 6: 769-776, (2004)
92. Krutsay M:
[Methods for Demonstration of Some Calcium Compounds in Histological Sections].
Acta Histochem 15: 189-191, (1963)
93. Kübler NR:
[Osteoinduction and -reparation].
Mund Kiefer Gesichtschir 1: 2-25, (1997)
94. Laczko J, Levai G:
Simple Differential Staining Method for Semi-Thin Sections of Ossifying Cartilage and Bone Tissues Embedded in Epoxy-Resin.
Mikroskopie 31:1-4, (1975)
95. Lendlein A:
Polymers for Implants with biomedical applications.
Chem unserer Zeit 33:279-295, (1998)

96. Lind M:
Growth factor stimulation of bone healing. Effects on osteoblasts, osteomies, and implants fixation.
Acta Orthop Scand Suppl 283: 2-37, (1998)
97. Linder L:
Osseointegration of metallic implants. I. Light microscopy in the rabbit.
Acta Orthop Scand 60: 129-134, (1989)
98. Linkhart TA, Mohan S, Baylink DJ:
Growth factors for bone growth and repair: IGF, TGF beta and BMP.
Bone 19: 1S-12S, (1996)
99. Lopez Pena M, Munoz F, Aleman N, Gonzalez A, Pereira JL, Nieto JM:
Hemangiomas associated with osteolysis of the mandible in a dog resembling Gorham-Stout disease in humans.
Vet Pathol 42: 489-491, (2005)
100. Luan X, Skupin M, Siepmann J, Bodmeier R:
Key parameters affecting the initial release (burst) and encapsulation efficiency of peptide-containing poly(lactide-co-glycolide) microparticles.
Int J Pharm 324: 168-175, (2006)
101. Malluche HH, Sherman D, Meyer W, Massry SG:
A new semiautomatic method for quantitative static and dynamic bone histology.
Calcif Tissue Int 34: 439-448, (1982)
102. Martens M, Ducheyne P, De Meester P, Mulier JC:
Skeletal fixation of implants by bone ingrowth into surface pores.
Arch Orthop Trauma Surg 97: 111-116, (1980)
103. Martiniakova M, Grosskopf B, Omelka R, Vondrakova M, Bauerova M:
Differences among species in compact bone tissue microstructure of mammalian skeleton: use of a discriminant function analysis for species identification.
J Forensic Sci 51: 1235-1239, (2006)
104. Marukawa E, Asahina I, Oda M, Seto I, Alam M, Enomoto S:
Functional reconstruction of the non-human primate mandible using recombinant human bone morphogenetic protein-2.
Int J Oral Maxillofac Surg 31: 287-295, (2002)
105. Marx RE, Garg AK:
Bone structure, metabolism, and physiology: its impact on dental implantology.
Implant Dent 7: 267-276, (1998)
106. Masuda T, Yliheikkila PK, Felton DA, Cooper LF:
Generalizations regarding the process and phenomenon of osseointegration. Part I. In vivo studies.
Int J Oral Maxillofac Implants 13: 17-29, (1998)

107. McKibbin B:
The biology of fracture healing in long bones.
J Bone Joint Surg Br 60-B: 150-162, (1978)
108. Mehier-Humbert S, Bettinger T, Yan F, Guy RH:
Ultrasound-mediated gene delivery: kinetics of plasmid internalization and gene expression.
J Control Release 104: 203-211, (2005)
109. Mehier-Humbert S, Guy RH:
Physical methods for gene transfer: improving the kinetics of gene delivery into cells.
Adv Drug Deliv Rev 57: 733-753, (2005)
110. Meyer U, Wiesmann HP, Berr K, Kubler NR, Handschel J:
Cell-based bone reconstruction therapies-principles of clinical approaches.
Int J Oral Maxillofac Implants 21: 899-906, (2006)
111. Middleton JC, Tipton AJ:
Synthetic biodegradable polymers as orthopedic devices.
Biomaterials 21: 2335-2346, (2000)
112. Mitani K, Kubo S:
Adenovirus as an integrating vector.
Curr Gene Ther 2: 135-144, (2002)
113. Musgrave DS, Bosch P, Ghivizzani S, Robbins PD, Evans CH, Huard J:
Adenovirus-mediated direct gene therapy with bone morphogenetic protein-2 produces bone.
Bone 24: 541-547, (1999)
114. Nakamura Y, Wakitani S, Nakayama J, Wakabayashi S, Horiuchi H, Takaoka K:
Temporal and spatial expression profiles of BMP receptors and noggin during BMP-2-induced ectopic bone formation.
J Bone Miner Res 18: 1854-1862, (2003)
115. Neumann E, Schaefer-Ridder M, Wang Y, Hofschneider PH:
Gene transfer into mouse lymphoma cells by electroporation in high electric fields.
Embo J 1: 841-845, (1982)
116. Nielsen HM, Andreassen TT, Ledet T, Oxlund H:
Local injection of TGF-beta increases the strength of tibial fractures in the rat.
Acta Orthop Scand 65: 37-41, (1994)
117. Nilsson A, Isgaard J, Lindahl A, Peterson L, Isaksson O:
Effects of unilateral arterial infusion of GH and IGF-I on tibial longitudinal bone growth in hypophysectomized rats.
Calcif Tissue Int 40: 91-96, (1987)

118. Nishikawa M, Hashida M:
Nonviral Approaches Satisfying Various Requirements for Effective *in Vivo* Gene Therapy.
Biol Pharm Bull 25:275-283, (2002)
119. O'Shea PJ, Harvey CB, Suzuki H, Kaneshige M, Kaneshige K, Cheng SY, Williams GR:
A thyrotoxic skeletal phenotype of advanced bone formation in mice with resistance to thyroid hormone.
Mol Endocrinol 17: 1410-1424, (2003)
120. Oda S, Kinoshita A, Higuchi T, Shizuya T, Ishikawa I:
Ectopic bone formation by biphasic calcium phosphate (BCP) combined with recombinant human bone morphogenetic protein-2 (rhBMP-2).
J Med Dent Sci 44: 53-62, (1997)
121. Okubo Y, Bessho K, Fujimura K, Iizuka T, Miyatake SI:
In vitro and in vivo studies of a bone morphogenetic protein-2 expressing adenoviral vector.
J Bone Joint Surg Am 83-A Suppl 1: S99-104, (2001)
122. Okubo Y, Bessho K, Fujimura K, Konishi Y, Kusumoto K, Ogawa Y, Iizuka T:
Osteoinduction by recombinant human bone morphogenetic protein-2 at intramuscular, intermuscular, subcutaneous and intrafatty sites.
Int J Oral Maxillofac Surg 29: 62-66, (2000)
123. Parfitt AM, Drezner MK, Glorieux FH, Kanis JA, Malluche H, Meunier PJ, Ott SM, Recker RR:
Bone histomorphometry: standardization of nomenclature, symbols, and units. Report of the ASBMR Histomorphometry Nomenclature Committee.
J Bone Miner Res 2: 595-610, (1987)
124. Partridge K, Yang X, Clarke NM, Okubo Y, Bessho K, Sebald W, Howdle SM, Shakesheff KM, Oreffo RO:
Adenoviral BMP-2 gene transfer in mesenchymal stem cells: in vitro and in vivo bone formation on biodegradable polymer scaffolds.
Biochem Biophys Res Commun 292: 144-152, (2002)
125. Pautke C, Vogt S, Tischer T, Wexel G, Deppe H, Milz S, Schieker M, Kolk A:
Polychrome labeling of bone with seven different fluorochromes: enhancing fluorochrome discrimination by spectral image analysis.
Bone 37: 441-445, (2005)
126. Peltoniemi HH, Hallikainen D, Toivonen T, Helevirta P, Waris T:
SR-PLLA and SR-PGA miniscrews: biodegradation and tissue reactions in the calvarium and dura mater.
J Craniomaxillofac Surg 27: 42-50, (1999)
127. Pjetursson BE, Tan K, Lang NP, Bragger U, Egger M, Zwahlen M:
A systematic review of the survival and complication rates of fixed partial dentures (FPDs) after an observation period of at least 5 years.
Clin Oral Implants Res 15: 667-676, (2004)

128. Plachokova AS, van den Dolder J, Stoelinga PJ, Jansen JA:
Early effect of platelet-rich plasma on bone healing in combination with an osteoconductive material in rat cranial defects.
Clin Oral Implants Res 18: 244-251, (2007)
129. Raschke M, Wildemann B, Inden P, Bail H, Flyvbjerg A, Hoffmann J, Haas NP, Schmidmaier G:
Insulin-like growth factor-1 and transforming growth factor-beta1 accelerates osteotomy healing using polylactide-coated implants as a delivery system: a biomechanical and histological study in minipigs.
Bone 30: 144-151, (2002)
130. Raschke MJ, Schmidmaier G:
[Biological coating of implants--a new key technology?].
Unfallchirurg 107: 651, (2004)
131. Reddi AH:
Bone morphogenetic proteins: from basic science to clinical applications.
J Bone Joint Surg Am 83-A Suppl 1: S1-6, (2001)
132. Rosen V, Thies RS:
The BMP proteins in bone formation and repair.
Trends Genet 8: 97-102, (1992)
133. Salata LA, Franke-Stenport V, Rasmusson L:
Recent outcomes and perspectives of the application of bone morphogenetic proteins in implant dentistry.
Clin Implant Dent Relat Res 4: 27-32, (2002)
134. Schenk RK, Buser D:
Osseointegration: a reality.
Periodontol 2000 17: 22-35, (1998)
135. Scherer F, Schillinger U, Putz U, Stemberger A, Plank C:
Nonviral vector loaded collagen sponges for sustained gene delivery in vitro and in vivo.
J Gene Med 4: 634-643, (2002)
136. Scheufler C, Sebald W, Hulsmeyer M:
Crystal structure of human bone morphogenetic protein-2 at 2.7 Å resolution.
J Mol Biol 287: 103-115, (1999)
137. Schliephake H:
Bone growth factors in maxillofacial skeletal reconstruction.
Int J Oral Maxillofac Surg 31:469-484, (2002)
138. Schmidmaier G, Lucke M, Schwabe P, Raschke M, Haas NP, Wildemann B:
Collective review: bioactive implants coated with poly(D,L-lactide) and growth factors IGF-I, TGF-beta1, or BMP-2 for stimulation of fracture healing.
J Long Term Eff Med Implants 16: 61-69, (2006)

139. Schmidmaier G, Lucke M, Wildemann B, Haas NP, Raschke M:
Prophylaxis and treatment of implant-related infections by antibiotic-coated implants: a review.
Injury 37 Suppl 2: S105-112, (2006)
140. Schmidmaier G, Wildemann B, Bail H, Lucke M, Fuchs T, Stemberger A, Flyvbjerg A, Haas NP, Raschke M:
Local application of growth factors (insulin-like growth factor-1 and transforming growth factor-beta1) from a biodegradable poly(D,L-lactide) coating of osteosynthetic implants accelerates fracture healing in rats.
Bone 28: 341-350, (2001)
141. Schmidmaier G, Wildemann B, Cromme F, Kandziora F, Haas NP, Raschke M:
Bone morphogenetic protein-2 coating of titanium implants increases biomechanical strength and accelerates bone remodeling in fracture treatment: a biomechanical and histological study in rats.
Bone 30: 816-822, (2002)
142. Schmidmaier G, Wildemann B, Gabelein T, Heeger J, Kandziora F, Haas NP, Raschke M:
Synergistic effect of IGF-I and TGF-beta1 on fracture healing in rats: single versus combined application of IGF-I and TGF-beta1.
Acta Orthop Scand 74: 604-610, (2003)
143. Schmidmaier G, Wildemann B, Lubberstedt M, Haas NP, Raschke M:
IGF-I and TGF-beta 1 incorporated in a poly(D,L-lactide) implant coating stimulates osteoblast differentiation and collagen-1 production but reduces osteoblast proliferation in cell culture.
J Biomed Mater Res B Appl Biomater 65: 157-162, (2003)
144. Schmidmaier G, Wildemann B, Stemberger A, Haas NP, Raschke M:
Biodegradable poly(D,L-lactide) coating of implants for continuous release of growth factors.
J Biomed Mater Res 58: 449-455, (2001)
145. Schmitz JP, Hollinger JO:
The critical size defect as an experimental model for craniomandibulofacial nonunions.
Clin Orthop Relat Res: 299-308, (1986)
146. Schopper C, Moser D, Spassova E, Goriwoda W, Lagogiannis G, Hoering B, Ewers R, Redl H:
Bone regeneration using a naturally grown HA/TCP carrier loaded with rhBMP-2 is independent of barrier-membrane effects
J Biomed Mater Res Part A:954-963, (2007)
147. Schortinghuis J, Ruben JL, Meijer HJ, Bronckers A, Raghoobar G, Stegenga B:
Microradiography to evaluate bone growth into a rat mandibular defect.
Arch Oral Biol 48: 155-160, (2003)

148. Seto I, Asahina I, Oda M, Enomoto S:
Reconstruction of the primate mandible with a combination graft of recombinant human bone morphogenetic protein-2 and bone marrow.
J Oral Maxillofac Surg 59: 53-61, (2001)
149. Seto I, Tachikawa N, Mori M, Hoshino S, Marukawa E, Asahina I, Enomoto S:
Restoration of occlusal function using osseointegrated implants in the canine mandible reconstructed by rhBMP-2.
Clin Oral Implants Res 13: 536-541, (2002)
150. Simon RH, Engelhardt JF, Yang Y, Zepeda M, Weber-Pendleton S, Grossman M, Wilson JM:
Adenovirus-mediated transfer of the CFTR gene to lung of nonhuman primates: toxicity study.
Hum Gene Ther 4: 771-780, (1993)
151. Soballe K, Hansen ES, Brockstedt-Rasmussen H, Pedersen CM, Bunger C:
Hydroxyapatite coating enhances fixation of porous coated implants. A comparison in dogs between press fit and noninterference fit.
Acta Orthop Scand 61: 299-306, (1990)
152. Solheim E:
Growth factors in bone.
Int Orthop 22: 410-416, (1998)
153. Stemberger A, Grimm H, Bader F, Rahn HD, Ascherl R:
Local treatment of bone and soft tissue infections with the collagen-gentamicin sponge.
Eur J Surg Suppl: 17-26, (1997)
154. Suzawa M, Takeuchi Y, Fukumoto S, Kato S, Ueno N, Miyazono K, Matsumoto T, Fujita T:
Extracellular matrix-associated bone morphogenetic proteins are essential for differentiation of murine osteoblastic cells in vitro.
Endocrinology 140: 2125-2133, (1999)
155. Tabin CJ, Hoffmann JW, Goff SP, Weinberg RA:
Adaptation of a retrovirus as a eucaryotic vector transmitting the herpes simplex virus thymidine kinase gene.
Mol Cell Biol 2: 426-436, (1982)
156. Tang MX, Szoka FC:
The influence of polymer structure on the interactions of cationic polymers with DNA and morphology of the resulting complexes.
Gene Ther 4: 823-832, (1997)
157. Thies RS, Bauduy M, Ashton BA, Kurtzberg L, Wozney JM, Rosen V:
Recombinant human bone morphogenetic protein-2 induces osteoblastic differentiation in W-20-17 stromal cells.
Endocrinology 130: 1318-1324, (1992)

158. Thoma K, Schlütermann B:
[Biodegradable polymers as retardation excipients for drugs].
Pharmazie 46: 821-830, (1991)
159. Thorwarth M, Wehrhan F, Srour S, Schultze-Mosgau S, Felszeghy E, Bader RD, Schlegel KA:
Evaluation of substitutes for bone: comparison of microradiographic and histological assessments.
Br J Oral Maxillofac Surg 45: 41-47, (2007)
160. Trippel SB, Coutts RD, Einhorn TA, Mundy GR, Rosenfeld RG:
Growth factors as therapeutic agents.
J Bone Joint Surg-American Vol 78A:1272-1286, (1996)
161. Tsuji H, Ikarashi K:
In vitro hydrolysis of poly(L-lactide) crystalline residues as extended-chain crystallites. Part I: long-term hydrolysis in phosphate-buffered solution at 37 degrees C.
Biomaterials 25: 5449-5455, (2004)
162. Urist MR:
Bone: formation by autoinduction.
Science 150: 893-899, (1965)
163. Varady P, Li JZ, Alden TD, Kallmes DF, Williams MB, Helm GA:
CT and radionuclide study of BMP-2 gene therapy-induced bone formation.
Acad Radiol 9: 632-637, (2002)
164. Wagner E, Zenke M, Cotten M, Beug H, Birnstiel ML:
Transferrin-polycation conjugates as carriers for DNA uptake into cells.
Proc Natl Acad Sci U S A 87: 3410-3414, (1990)
165. Wang EA, Rosen V, D'Alessandro JS, Bauduy M, Cordes P, Harada T, Israel DI, Hewick RM, Kerns KM, LaPan P, et al.:
Recombinant human bone morphogenetic protein induces bone formation.
Proc Natl Acad Sci U S A 87: 2220-2224, (1990)
166. Weber FE, Eyrich G, Gratz KW, Maly FE, Sailer HF:
Slow and continuous application of human recombinant bone morphogenetic protein via biodegradable poly(lactide-co-glycolide) foamspheres.
Int J Oral Maxillofac Surg 31: 60-65, (2002)
167. Wei CM, Gibson M, Spear PG, Scolnick EM:
Construction and isolation of a transmissible retrovirus containing the src gene of Harvey murine sarcoma virus and the thymidine kinase gene of herpes simplex virus type 1.
J Virol 39: 935-944, (1981)
168. Wildemann B, Bamdad P, Holmer C, Haas NP, Raschke M, Schmidmaier G:
Local delivery of growth factors from coated titanium plates increases osteotomy healing in rats.
Bone 34: 862-868, (2004)

169. Wildemann B, Lubberstedt M, Haas NP, Raschke M, Schmidmaier G:
IGF-I and TGF-beta 1 incorporated in a poly(D,L-lactide) implant coating maintain their activity over long-term storage-cell culture studies on primary human osteoblast-like cells.
Biomaterials 25: 3639-3644, (2004)
170. Wildemann B, Schmidmaier G, Ordel S, Stange R, Haas NP, Raschke M:
Cell proliferation and differentiation during fracture healing are influenced by locally applied IGF-I and TGF-beta1: comparison of two proliferation markers, PCNA and BrdU.
J Biomed Mater Res B Appl Biomater 65: 150-156, (2003)
171. Wolf H, Rols MP, Boldt E, Neumann E, Teissie J:
Control by pulse parameters of electric field-mediated gene transfer in mammalian cells.
Biophys J 66: 524-531, (1994)
172. Wolff KD, Hölzle F, Wysluch A, Mucke T, Kesting M:
Incidence and time of intraoperative vascular complications in head and neck microsurgery.
Microsurgery 28: 143-146, (2008)
173. Worgall S, Wolff G, Falck-Pedersen E, Crystal RG:
Innate immune mechanisms dominate elimination of adenoviral vectors following in vivo administration.
Hum Gene Ther 8: 37-44, (1997)
174. Wozney JM, Rosen V, Celeste AJ, Mitsock LM, Whitters MJ, Kriz RW, Hewick RM, Wang EA:
Novel regulators of bone formation: molecular clones and activities.
Science 242: 1528-1534, (1988)
175. Yasko AW, Lane JM, Fellingner EJ, Rosen V, Wozney JM, Wang EA:
The healing of segmental bone defects, induced by recombinant human bone morphogenetic protein (rhBMP-2). A radiographic, histological, and biomechanical study in rats.
J Bone Joint Surg Am 74: 659-670, (1992)
176. Yoshida K, Bessho K, Fujimura K, Kusumoto K, Ogawa Y, Tani Y, Iizuka T:
Osteoinduction capability of recombinant human bone morphogenetic protein-2 in intramuscular and subcutaneous sites: an experimental study.
J Craniomaxillofac Surg 26: 112-115, (1998)
177. Zauner W, Kichler A, Schmidt W, Sinski A, Wagner E:
Glycerol enhancement of ligand-polylysine/DNA transfection.
Biotechniques 20: 905-913, (1996)
178. Zellin G, Linde A:
Importance of delivery systems for growth-stimulatory factors in combination with osteopromotive membranes. An experimental study using rhBMP-2 in rat mandibular defects.
J Biomed Mater Res 35: 181-190, (1997)

179. Zellin G, Linde A:
Treatment of segmental defects in long bones using osteopromotive membranes and recombinant human bone morphogenetic protein-2. An experimental study in rabbits.
Scand J Plast Reconstr Surg Hand Surg 31: 97-104, (1997)
180. Zheng MH, Wood DJ, Papadimitriou JM:
What's new in the role of cytokines on osteoblast proliferation and differentiation?
Pathol Res Pract 188: 1104-1121, (1992)

8 Anhang

8.1 Abbildungsverzeichnis

Abb. 1	Ablauf der Operation.....	30
Abb. 2	Radiologische Untersuchung.....	33
Abb. 3	Einbettgläschen, zugeschnittene	37
Abb. 4	Innenlochsäge Leica® SP1600.....	37
Abb. 5	Feldeinteilung des Defektes zur radiologischen Auswertung.....	45
Abb. 6	Lokalisation des neu gebildeten Knochens: 2,5µg BMP-2 Plasmid nach 7 Tagen.....	46
Abb. 7	Schemazeichnung zur Erläuterung der histometrischen Auswertung	47
Abb. 8	Mikroradiographische Detailaufnahme zur Grauwertbestimmung	49
Abb. 9	Konventionelle radiologische Darstellung der Knochenregeneration (Dentalfilm)	51
Abb. 10	Klinische Darstellung der Knochenregeneration im Defektbereich	52
Abb. 11	Darstellung der radiologischen Auswertung durch prozentualen Knochenzuwachs an Hand der 9 Einzelfeder	53
Abb. 12	Übersicht des neu gebildeten Knochens im Hinblick auf die radiologische Auswertung.....	54
Abb. 13	Vergleich des neu gebildeten Knochens aus radiologischer Sicht im Hinblick auf den ventralen und dorsalen Defektbereich.....	56
Abb. 14	Histologische Analyse der 2,5µg Plasmid-Gruppe im zeitlichen Verlauf..	59
Abb. 15	Histologische Analyse der rhBMP-2 Gruppe im zeitlichen Verlauf.....	62
Abb. 16	Histologische Übersicht der drei großen Behandlungsgruppen nach 112 Tagen.....	63
Abb. 17	Histologische Übersicht der 50µg/100µg Plasmid-Gruppe gegenüber Nativ-Proben.....	64
Abb. 18	Histologische Darstellung der Hauptbehandlungsgruppen nach 56 Tagen.....	65
Abb. 19	Histologische Darstellung von 2,5µg Plasmid und rhBMP-2 nach 28 Tagen.....	67
Abb. 20	Histologische Darstellung des ektopen Knochens bei rhBMP-2	69
Abb. 21	Vergleich der Knochenflächen der vollständig vermessenen Proben	70
Abb. 22	Vergleich der neu gebildeten Knochenfläche im zentralen Defektbereich.....	72

Abb. 23	Knochenzuwachs im Defekt, Vergleich der anterioren versus mittleren Fläche	74
Abb. 24	Vergleich der Knochenneubildung innerhalb der rhBMP-2 Gruppe	76
Abb. 25	Korrelationsgrafik von Histometrie und μ CT als Punktediagramm.....	78
Abb. 26	Darstellung der relativen Dichte aller Behandlungsgruppen im zeitlichen Verlauf	79
Abb. 27	Darstellung der Mikroradiographien aller Behandlungsgruppen nach 56 Tagen	80

8.2 Tabellenverzeichnis

Tab. 1	Häufig verwendete nicht-virale Vektorsysteme	19
Tab. 2	Übersicht der verschiedenen therapeutischen Gruppen.....	27
Tab. 3	Übersicht der Prozentwerte der radiologischen Auswertung in Bezug auf den ventralen und dorsalen Defektbereich	55
Tab. 4	Gesamtflächen der vollständig vermessenen Proben nach 56 und 112 Tagen.....	72
Tab. 5	Vergleich der Einzelflächen des zentralen Defektes der Behandlungsgruppen.....	73
Tab. 6	Knochenzuwachs im Vergleich der anterioren versus mittleren Fläche... ..	75
Tab. 7	Vergleich des medial gebildeten versus ektop gebildeten Knochens.....	77
Tab. 8	Vergleich des ektop gebildeten Knochens im zeitlichen Verlauf.....	77
Tab. 9	Korrelation von Histomorphometrie und μ CT nach 56 und 112 Tagen	77

8.3 Geräte, Apparaturen und Zubehör

- Anatomisches Präparierbesteck
- AxioCam MRC 5 (Fa. Carl Zeiss, Göttingen)
- Axioskop 40 (Fa. Carl Zeiss, Göttingen)
- Cyanolit Kleber (Fa. Panacol-Elosol, Oberursel)
- Digitalkamera (Fa. Nikon, CoolPix, Japan)
- Einbettkassetten (Fa. Sigma Aldrich, Steinheim)
- Einwegskalpelle #11,#15 (Fa. Faether, Japan)
- Faxitron X-Ray System (Fa. Hewlett Packard, Oregon, USA)
- Filterpapier (Fa. Schleicher & Schuell, Dassel)

- Glasküvetten
- Innenlochsäge Leica® SP 1600 (Fa. Leica, Bensheim)
- Klebepresse mit UV-Licht (Fa. Exakt, Norderstedt)
- Kühlschrank 4°C, -10°C, -20°C
- Kunststoffobjektträger 25mmx75mmx1,5mm (Fa. Exakt, Norderstedt)
- Lamina Flow (Fa. Wesemann GmbH, Syke)
- Magnetrührer (Fa. Janke&Kunkel, Staufen)
- Meßzylinder 50ml, 100ml, 250ml, 500ml, 1000ml
- Mikroradiographie-Platten 10cmx10cm (Fa. Agfa, Belgien)
- Oszillierende Diamanthsäge Zahnlabor
- Petrischale
- Präzisionskleber Technovit 7210 VCL (Fa. Heraeus Kulzer, Wehrheim)
- Präzisionsmikroschleifmaschine (Fa. Exakt, Norderstedt)
- Präzisionswaage (Fa. Kern, Balingen-Frommern)
- Röntgenbetrachtungsschirm mobil
- Schleifpapier 2000, 4000 (Fa. Hermes, Hamburg)
- Schnittdickenmessgerät (Fa. Hahn&Kolb, Stuttgart)
- Software AxioVision Rel. 4.6 (Fa. Carl Zeiss, Göttingen)
- Software DicomWorks 1.3.5 (Fa. Dicom, Lyon, Frankreich)
- Software KS400 (Fa. Zeiss, Göttingen)
- Software Origin 5.0 (Fa. OriginLab Corporation, Northampton, USA)
- Software SPSS 14.0 (SPSS Inc., Chicago, USA)
- Standstichsäge (Fa. Bizerba GmbH, Balingen)
- Vakuumexsikator (Fa. Duran Group, Mainz)
- Videokamera CCD XC-007P (Fa. Sony, Japan)
- Wärmeschrank 25°C (Fa. Binder GmbH, Tuttlingen)
- Wärmeschrank 60°C (Fa. Köttermann, Hänigsen)
- Wild Makroskop M420 (Fa. Wild Heerbrugg, Aarau, Schweiz)
- Zahnfilm Ultra-Speed Nr.2 (Fa. Eastman Kodak Company, NY, USA)
- Zahnfilmröntgengerät (Fa. Gendex Corporation, DesPlaines, IL, USA)
- Zentrifugenröhrchen 50ml (Fa. Techno Plastic Products, Trasadingen, Schweiz)
- µCT 20, µCT 40 (Fa. Scanco Medical AG, Bassersdorf, Schweiz)

8.4 Farbstoffe und Lösungen

- Aceton (Fa. Merck, Hohenbrunn)
- Ameisensäure (Fa. Merck, Darmstadt)
- Azur II (Fa. Merck, Darmstadt)
- Benzoylperoxid (Fa. Merck, Hohenbrunn)
- Biberich Scharlachrot (Fa. Chroma 1A 398, Münster)
- Eisen III Chlorid (Fa. Merck 803945, Darmstadt)
- Erythrosin (Fa. Merck, Darmstadt)
- Essigsäure (Fa. Merck, Darmstadt)
- Ethanol 70%-100% (Fa. Merck, Darmstadt)
- Eukitt (Fa. Kindler GmbH, Freiburg)
- Formaldehyd 37%ig (Fa. Merck, Darmstadt)
- Fuchsin basisch (Fa. Serva, Heidelberg)
- Hämalan nach Mayer
- Hämatoxylin (Fa. Merck 4302, Darmstadt)
- Lichtgrün SF gelblich (Fa. Merck 1315, Darmstadt)
- Methanol (Fa. Merck, Darmstadt)
- Methylenblau (Fa. Merck, Darmstadt)
- Methylmethacrylat (Fa. Merck, Hohenbrunn)
- Natriumcarbonat (Fa. Merck, Darmstadt)
- Natriumthiosulfat (Fa. Fluka, Buchs, Schweiz)
- Orange G (Fa. Merck, Darmstadt)
- Phosphorwolframsäure (Fa. Sigma Aldrich, Steinheim)
- Plastoid N (Fa. Fluka, Buchs, Schweiz)
- Ponceau de Xylidine (Fa. Sigma Aldrich, Steinheim)
- Säurefuchsin (Fa. Merck 42685, Darmstadt)
- Silbernitrat (Fa. Merck 1512, Darmstadt)
- Technovit® 9100NEU (Fa. Heraeus Kulzer GmbH, Wehrheim)
- Tetenal Röntgen Rapid Entwickler (Fa. Tetenal, Norderstedt)
- Tetenal Röntgen Superfix (Fa. Tetenal, Norderstedt)

9 Danksagung

Mit dem Abschluss dieser Dissertation danke ich Herrn Univ.- Prof. Dr. med Dr. dent Dr. h.c. Hans-Henning Horch, ehemaliger Direktor der Klinik und Poliklinik für Mund-Kiefer- und Gesichtschirurgie der TU München, für die Möglichkeit, die vorliegende Arbeit an seiner Klinik durchzuführen. Weiterhin danke ich Herrn Univ.- Prof. Dr. med Dr. med. dent. Klaus Dietrich Wolff, jetziger Direktor der Klinik und Poliklinik für Mund- Kiefer- und Gesichtschirurgie der TU München, der mir die Möglichkeit gab, diese Arbeit unter seiner Klinikführung fortzusetzen und abzuschließen.

Mein ganz besonderer Dank gilt Herrn PD Dr. med. Dr. med. dent. Andreas Kolk für das Studiendesign, die vielen Anregungen und seine ständige Hilfsbereitschaft bei der Durchführung und Fertigstellung dieser Arbeit und nicht zuletzt für die zeitnahe schnelle Korrektur. Herrn PD Dr. Christian Plank vom Institut für Experimentelle Onkologie und Therapieforschung danke ich für die Bereitstellung und Entwicklung der dieser Arbeit zugrunde liegenden Genvektortechnologie.

Weiterhin danke ich den Mitarbeitern der Forschungsgruppe der Klinik und Poliklinik für Mund- Kiefer- und Gesichtschirurgie der TU München und hier insbesondere Herrn Univ.- Prof. Dr. med. dent. Herbert Deppe für die erfolgreichen Vorarbeiten mit Wachstumsfaktoren und auch Frau Dr. med. vet. Cornelia Haczek sowie meinen Kollegen Dr. med. dent Kilian Kreutzer und Oliver Bissinger für ihre kooperative Unterstützung.

Außerdem danke ich Herrn Dr. med. Thomas Tischer aus der Klinik und Poliklinik für Orthopädie der TU München für die Hilfsbereitschaft und Unterstützung bei der histologischen und histomorphometrischen Auswertung. Weiterhin danken möchte ich Herrn Dr. med. Jan Bauer aus der Klinik und Poliklinik für Röntgendiagnostik der TU München für die ideenreiche Unterstützung bei der mikroradiographischen Auswertung. Ebenfalls gilt mein Dank Herrn Univ.- Prof. Dr. med. Reinhard Putz, ehemaliger Direktor der Anatomischen Anstalt der LMU für die Bereitstellung der histologischen Arbeitsplätze und hier insbesondere Frau Claudia Harbauer für die freundliche Unterstützung bei allen labortechnischen Fragen, und nicht zuletzt danke ich Herrn PD Dr. Stefan Wagenpfeil sowie seiner Mitarbeiterin Frau Catherine Riehle für die Beratung und Unterstützung im Rahmen der Statistischen Auswertung.

Ein wesentlicher Dank gilt auch meiner Freundin Ulrike und meiner Familie, die mich immer unterstützten und ohne deren Verständnis die Promotion so nicht möglich gewesen wäre.

10 Lebenslauf

PERSÖNLICHE DATEN

Name: Stöhrer
Vorname: Michael
Geburtsdatum: 25. Oktober 1977
Geburtsort: München
Staatsangehörigkeit: deutsch
Familienstand: ledig

AUSBILDUNG

1984 - 1988 Emmanuel von Seidl Grundschule Murnau
1988 - 1997 Staffelsee-Gymnasium Murnau - Abitur
1997 - 1998 Zivildienst BG-Unfallklinik Murnau
1998 - 1999 Praktikum MDR in Leipzig
1999 - 2003 Studium der Humanmedizin an der Freien Universität
Berlin
2003 - 2006 Studium der Humanmedizin an der Technischen
Universität München
12/2006 Approbation als Arzt

BERUFLICHE TÄTIGKEIT

2007 - 2008 Ausarbeitung und Fertigstellung dieser Arbeit
10/2008 - 03/2009 Assistenzarzt der Chirurgischen Klinik München-
Bogenhausen
seit 04/2009 Assistenzarzt der Urologie an der Medizinischen
Hochschule Hannover

München, 12. Juli 2009