

**Technische Universität München**

Deutsches Herzzentrum München

Klinik für Herz-, und Kreislauferkrankungen

Arbeitsgruppe für Angiologie

## **Vaskuläre Komplikationen nach Intervention**

**mit**

## **transfemoralem Aortenklappenersatz**

Nina Renate Schäffer

Vollständiger Abdruck der von der Fakultät für Medizin der Technischen Universität München  
zur Erlangung des akademischen Grades eines

Doktors der Medizin

genehmigten Dissertation.

Vorsitzender: Prof. Dr. Jürgen Schlegel

Prüfer der Dissertation:

1. apl. Prof. Dr. Ilka V. Ott

2. Prof. Dr. Hans-Henning Eckstein

Die Dissertation wurde am 23.02.2017 bei der Technischen Universität München eingereicht  
und durch die Fakultät für Medizin am 21.02.2018 angenommen.



- meinen Eltern Astrid und Wolfgang -



## Kurzfassung

Hintergrund: Vaskuläre Komplikationen im Rahmen eines transfemorale Aortenklappenersatzes sind mit einer erhöhten Morbidität und Mortalität assoziiert. Ziel der Studie war die Evaluation vaskulärer Komplikationen unter Einsatz einer „parallelen Nahttechnik“ mit dem ProGlide-Device und Implantation einer Edwards SAPIEN 3 (ES 3) Klappe oder eine Edwards SAPIEN XT (SXT) Prothese.

Methodik: Zwischen 2013 und 2014 wurden 200, an einer schweren Aortenklappenstenose erkrankte, Patienten mittels TAVI behandelt. Der Eingriff fand an einem Zentrum und durch einen Operateur statt. Vaskuläre Komplikationen wurden als vaskuläre Dissektion, Perforation, Obstruktion, arteriovenöse Fistel oder Pseudoaneurysma definiert und entsprechend der aktuellen Valve Academic Research Consortium (VARC) Kriterien klassifiziert. Bis zum dritten postoperativen Tag wurde bei allen Patienten eine duplexsonographische Untersuchung der Bein- und Beckengefäße durchgeführt.

Ergebnisse: In der Kohorte der ES 3 Prothese konnte ein signifikant geringerer Schleusen zu Femoralarterien- bzw. Schleusen zu Iliakalarterien-Quotient ermittelt werden. Dies reflektiert die Reduktion der Schleusengröße bei Implantation einer ES 3 Prothese. Verglichen mit der S3 Kohorte mussten in der SXT Gruppe mehr ungeplante endovaskuläre Interventionen nach TAVI durchgeführt werden (1% versus 4%,  $p=0,02$ ). Interventionen wurden aufgrund einer vaskulären Obstruktion sowie Versagen des Verschlussystems eingeleitet. Zudem traten in der SXT Gruppe, verglichen mit der ES 3 Kohorte, vermehrt lebensgefährliche Blutungen, major Blutungen und Pseudoaneurysmata auf (6% versus 1%,  $p=0,06$ , 13% versus 3%,  $p=0,009$ , 7% versus 1%,  $p=0,03$ ).

Schlussfolgerung: Eine „parallele Nahttechnik“ in Kombination mit dem ProGlide-Device ist, auch unter Einsatz großkalibriger Schleusen, mit einer verminderten Anzahl von vaskulären Komplikationen assoziiert. Dieses Ergebnis zeigte sich sowohl in der ES 3 als auch in der SXT Kohorte.



# Inhaltsverzeichnis

<b>1</b>	<b>Einleitung</b>	<b>1</b>
<b>1.1</b>	<b>Die Aortenstenose</b>	<b>1</b>
1.1.1	Epidemiologie und Ätiologie	1
1.1.2	Pathogenese einer hypertrophen Kardiomyopathie auf Basis einer AS	1
1.1.3	Klinik	2
1.1.4	Therapie	2
<b>1.2</b>	<b>Prognose</b>	<b>3</b>
<b>1.3</b>	<b>Transkatheter Aortenklappen Implantation (TAVI)</b>	<b>3</b>
1.3.1	Die Geschichte der TAVI	4
1.3.2	Indikationsstellung zur TAVI	5
1.3.3	Standardisierte Methode zur Implantation einer transfemorale transkatheter Aortenklappe	5
1.3.3.1	Bildgebung und Auswahl einer geeigneten Prothese	6
1.3.3.2	Intubationsnarkose versus Sedierung	6
1.3.3.3	Gefäßzugangsweg	7
1.3.3.4	Vorgehensweise bei der Implantation der Aortenklappe	8
1.3.3.5	ProGlide Verschlussystem	9
1.3.3.6	Langzeitergebnisse	10
1.3.3.7	PARTNER Studie	11
<b>1.4</b>	<b>Verschiedene Klappentypen</b>	<b>12</b>
1.4.1	Edwards Sapien 3	12
1.4.2	Edwards Sapien XT	12
<b>1.5</b>	<b>Komplikationen nach TAVI</b>	<b>13</b>
1.5.0.1	Apoplexia cerebri	13
1.5.0.2	Arrhythmien nach TAVI	13
1.5.0.3	Paravalvuläre Insuffizienz	14
1.5.0.4	Vaskuläre Komplikationen nach TAVI	14
1.5.0.5	Andere Komplikationen	15
<b>1.6</b>	<b>Arbeitshypothese</b>	<b>16</b>
<b>2</b>	<b>Methoden</b>	<b>17</b>
<b>2.1</b>	<b>Patientenkollektiv</b>	<b>17</b>
2.1.1	Studienprofil	17
2.1.2	Klinische Daten	18
2.1.2.1	Echokardiographie	18
2.1.2.2	Body Mass Index	18
2.1.2.3	Kardiovaskuläre Risikofaktoren	18
2.1.2.4	Kardiovaskuläre Vorerkrankungen	18
2.1.3	Risikoeinschätzung	19
2.1.3.1	logistic EuroSCORE	19
<b>2.2</b>	<b>Präinterventionelle Datenerhebung</b>	<b>20</b>
2.2.1	Präinterventionelle laborchemische Untersuchungen	20
2.2.2	Präinterventionelles Elektrokardiogramm	20
2.2.3	Präinterventionelle bildgebende Untersuchungen	20
2.2.3.1	Präinterventionelle Echokardiographie	20
2.2.3.2	Computertomographie der Aorta	20
2.2.3.3	Duplexsonographie der Bein- und Beckengefäße	21
2.2.4	Definition der Punktionsstelle	21

2.2.5	Verschluss der Punktionsstelle in <i>paralleler-Naht-Technik</i> . . . . .	23
<b>2.3</b>	<b>Postinterventionelle Untersuchungen</b> . . . . .	<b>23</b>
2.3.1	Postinterventionelle laborchemische Untersuchung . . . . .	23
2.3.2	Postinterventionelles 24-Stunden-EKG . . . . .	24
2.3.3	Postinterventionelles Gefäßscreening . . . . .	24
2.3.4	Assesment und Management von vaskulären Komplikationen . . . . .	24
2.3.5	VARC-Kriterien . . . . .	25
2.3.5.1	Anwednung der VARC-Kriterien in der Studie . . . . .	25
2.3.5.2	Schlaganfall nach Definition der VARC-2 . . . . .	27
2.3.6	Postinterventionelle Kontrolle der Klappenfunktion . . . . .	28
<b>2.4</b>	<b>Exakte Quantifizierung der Gefäßdurchmesser</b> . . . . .	<b>29</b>
<b>2.5</b>	<b>Follow-Up</b> . . . . .	<b>30</b>
<b>2.6</b>	<b>Statistische Auswertung</b> . . . . .	<b>30</b>
<b>3</b>	<b><u>Ergebnisse</u></b>	<b>33</b>
<b>3.1</b>	<b>Baseline Daten</b> . . . . .	<b>33</b>
3.1.0.1	Präoperatives EKG . . . . .	38
<b>3.2</b>	<b>Procedurale Daten</b> . . . . .	<b>39</b>
<b>3.3</b>	<b>Komplikationen</b> . . . . .	<b>41</b>
3.3.1	Gefäßkomplikationen . . . . .	41
<b>3.4</b>	<b>Blutungskomplikationen</b> . . . . .	<b>45</b>
3.4.1	Lebensgefährliche Blutung . . . . .	46
3.4.2	Schwere Blutung . . . . .	48
3.4.3	Leichte Blutung . . . . .	48
3.4.4	Mortalität . . . . .	49
3.4.5	Myokardinfarkt . . . . .	49
3.4.6	Schlaganfall und transiente ischämische Attacke . . . . .	49
3.4.7	Akutes Nierenversagen . . . . .	50
3.4.8	Andere TAVI bezogene Komplikationen . . . . .	50
3.4.9	Klappenfunktion . . . . .	50
<b>3.5</b>	<b>30 Tage - Follow-Up</b> . . . . .	<b>51</b>
3.5.1	Lebensqualität . . . . .	51
3.5.1.1	Follow-Up ES 3 . . . . .	51
3.5.1.2	Follow-Up ES XT . . . . .	51
<b>4</b>	<b><u>Diskussion</u></b>	<b>53</b>
<b>5</b>	<b><u>Zusammenfassung</u></b>	<b>59</b>
<b>A</b>	<b><u>Literaturverzeichnis</u></b>	<b>60</b>
<b>B</b>	<b><u>Vorveröffentlichungen</u></b>	<b>69</b>
<b>C</b>	<b><u>Tabellenverzeichnis</u></b>	<b>70</b>
<b>D</b>	<b><u>Abbildungsverzeichnis</u></b>	<b>71</b>
<b>E</b>	<b><u>Abkürzungsverzeichnis</u></b>	<b>73</b>
<b>F</b>	<b><u>Danksagungen</u></b>	<b>75</b>





# 1 Einleitung

## 1.1 Die Aortenstenose

### 1.1.1 Epidemiologie und Ätiologie

Unter den Klappenvitien weist die Aortenstenose (AS) innerhalb der westlichen Weltbevölkerung die höchste Prävalenz auf. In der westlichen Bevölkerung sind 2% aller 65 jährigen von einer Aortenstenose betroffen. [Stewart et al., 1997]

Grundsätzlich kann zwischen einer senilen-, kongenitalen - bikuspiden Aortenstenose und einer Aortenstenose vom postrheumatischen Typ unterschieden werden.

Ab einem Alter von über 65 Jahren findet man als häufigste Genese einer Aortenstenose eine degenerative, kalzifizierende Veränderung, welche vor allem im Bereich der Aortenklappenbasis (Annulus) und der Taschenklappen auftritt. Ursächlich dafür könnte ein der Arteriosklerose ähnlicher, inflammatorischer Prozess sein. Risikofaktoren einer senilen Aortenstenose sind das männliche Geschlecht, Nikotinabusus, Hypertonie, Hypercholesterinämie und Diabetes mellitus. Eine im Rahmen einer Niereninsuffizienz bestehende Hyperkalzämie gilt als weiterer Risikofaktor. [Dweck et al., 2012, Kamath and Pai, 2008, Rajamannan, 2009]

Eine bikuspidale Aortenklappe ist die zweithäufigste Ursache für eine Aortenstenose. Das Klappenvitium beruht auf einer kongenitalen Fehlanlage mit nur zwei anstatt drei Klappentaschen. Die Aortenstenose entsteht durch eine hämodynamische Fehlbelastung der Klappe. Diese Form des Klappenvitiums manifestiert sich meistens deutlich früher, sie ist die häufigste Genese der Aortenstenose bis zu einem Lebensalter von 65 Jahren. [Fedak et al., 2002, Kang et al., 2013]

Deutlich seltener tritt in Europa der postrheumatische Typ der Aortenstenose als Spätfolge eines rheumatischen Fiebers auf. Die erst unauffälligen Klappensegel verdicken, verkürzen, fusionieren und verkalken dann sekundär. Kennzeichnend ist, dass die hierbei bestehende Aortenstenose häufig von einer Aorteninsuffizienz und einem Mitralklappenfehler begleitet werden. [Jung et al., 2003, Nkomo et al., 2006]

### 1.1.2 Pathogenese einer hypertrophen Kardiomyopathie auf Basis einer AS

Die normale Öffnungsfläche der Aortenklappe beträgt 2 bis 4cm<sup>2</sup>. Bei einer Verengung unter 2cm<sup>2</sup> entsteht während der Systole ein Druckgradient zwischen der Aorta und dem linken Ventrikel. Die Obstruktion der Aortenklappe führt durch die entstehende chronische Druckbelastung zu einer Zunahme der Wandspannung im linken Ventrikel. Hierdurch entwickelt sich im Laufe der Zeit eine konzentrische Hypertrophie des linken Ventrikels. Dieser Mechanismus gewährleistet eine ausreichende systolische Pumpfunktion bis zum Endstadium der Erkrankung. Eine fortschreitende Erkrankung führt zur linksventrikulären Dilatation und zur Herzinsuffizienz. Die durch die Hypertrophie verursachte verminderte Dehnbarkeit des Myokards führt zu

einer diastolischen Dysfunktion des linken Ventrikels. Die zunehmende linksventrikulären Wanddicke führt zu einer Koronarinsuffizienz und verursacht durch die Sauerstoffminderversorgung eine Fibrosierung subendokardialer Wandschichten.[Dweck et al., 2012] Eine Behandlung des Klappenvitiums ist bei klinischer Symptomatik deshalb dringend indiziert.[Leon et al., 2010]

### 1.1.3 Klinik

Grundsätzlich entstehen die Symptome einer Aortenstenose aufgrund eines Vorwärts- bzw. Rückwärtsversagens des linken Ventrikels.

Durch die verringerte Auswurfleistung entstehen Synkopen. Eine schwere Belastungsdyspnoe ist auf eine Rückwärtsstauung zurückzuführen. Durch Zunahme der linksventrikulären Myokarddicke resultiert eine Koronarinsuffizienz mit der klinischen Symptomatik einer Angina pectoris. [Carabello, 2013, Dweck et al., 2012]

Die Schweregradeinteilung der Aortenstenose erfolgt nach den Richtlinien der europäischen (ESC/EHCTS) und amerikanischen (AHA/ACC) Fachgesellschaften und wird entsprechend dem Schweregrad der Verengung von einer leichten bis zu einer schweren Aortenstenose eingeteilt. Ab einer Klappenöffnung von  $<0,8\text{cm}^2$  wird von einer kritischen Aortenstenose gesprochen. Die genaue Schweregradeinteilung ist in der folgenden Tabelle aufgeführt. [Bonow et al., 2008, Carabello, 2013, Nishimura et al., 2014, Vahanian et al., 2013]

Schweregrad der Stenose	Mittlerer Druckgradient (mm Hg)	Mittlere Klappenöffnungsfläche( $\text{cm}^2$ )
Normalzustand	-	2,0-3,0
leichte Stenose	$<25$	$>1,5$
mittelschwere Stenose	20-40	1,0-1,5
schwere Stenose	$>40$	$<1,0$

**Tabelle 1:** Schweregradeinteilung einer Aortenstenose nach europäischer ESC/ EHCTS und amerikanischer AHA/ ACC modifiziert

### 1.1.4 Therapie

An Therapiemöglichkeiten einer Aortenstenose können grundsätzlich ein chirurgischer Aortenklappenersatz, ein transkatheter Aortenklappenersatz oder interventionelle Eingriffe wie eine Ballonvulvoplastie und zusätzlich eine unterstützende medikamentöse Therapie erfolgen.

Eine spezifische Therapie bei einer leichtgradigen, asymptomatischen Aortenstenose ist meistens nicht nötig, jedoch sollten regelmäßige echokardiographische Kontrolluntersuchungen stattfinden. [Vahanian et al., 2013] Bei einer symptomatischen Aortenstenose ist eine Behandlungsindikation in jedem Falle gegeben. Weder die Ballon-Valvuloplastie, noch eine medikamentöse Behandlung zeigen hier ausreichend zufriedenstellende Ergebnisse, können jedoch eine Über-

brückung bis zur Interventionsmöglichkeit darstellen. [Leon et al., 2010]

1960 fand der erste chirurgische Aortenklappenersatz durch Dr. Harken statt. Seit jeher wurden stetig die Operationstechniken und das zu implantierende Prothesenmaterial optimiert. [dgt] Obwohl der operative Klappenersatz bei Patienten, die jünger als 70 Jahre alt sind und an einer isolierten Aortenklappenstenose leiden, eine sehr geringe Mortalität von 1-3% zeigt und seit Jahren eine etablierte Standardtherapie für die symptomatische Aortenstenose ist, sind dennoch sind nicht alle Patienten für einen chirurgischen Eingriff am offenen Herzen mit Vollnarkose und Einsatz einer Herz-Lungen-Maschine geeignet. [DGT, Brown et al., 2009, Gummert et al., 2010]

Seit einigen Jahren zeigt sich die TAVI als alternative Behandlungsmöglichkeit bei Patienten mit erhöhtem OP Risiko. [Leon et al., 2010, Smith et al., 2011] Alain Cribier implantierte erstmals 2002 eine ballonexpandierbare-transkatheter-Aortenklappe. [Alain Cribier et al., 2002] Doch erst als John Webb 2005 eine retrograde Implantationstechnik über die Femoralarterie entwickelte, wurde die Operation zunehmend einfacher und risikoärmer, sodass einem breiteren Patientenspektrum eine weitere Behandlungsoption ermöglicht wurde. [Webb et al., 2006]

## 1.2 Prognose

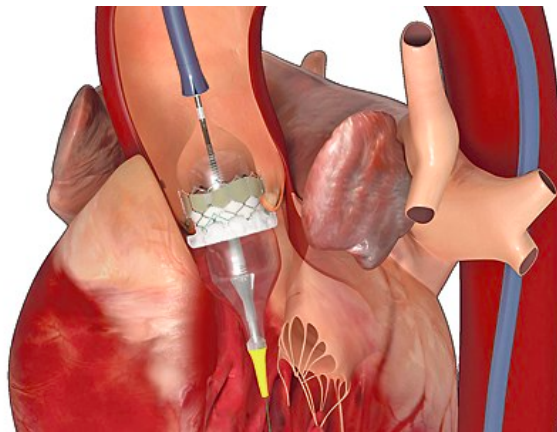
Die Prognose der Patienten hängt maßgeblich vom Schweregrad der Erkrankung und von der bestehenden Therapiemöglichkeit ab. Patienten mit einer asymptomatischen Aortenstenose haben eine sehr gute Prognose. [Rosenhek et al., 2010] Die Lebenserwartung der Patienten mit einer schweren Aortenstenose ist unbehandelt deutlich reduziert, mehr als ein Drittel der Patienten sterben innerhalb des ersten Jahres nach Diagnosestellung. [Varadarajan et al., 2006] So ist hier eine chirurgische- oder minimalinvasive Behandlung dringend indiziert.

## 1.3 Transkatheter Aortenklappen Implantation (TAVI)

Die transfemorale Aortenklappenimplantation ist eine effektive und sichere Behandlungsmöglichkeit für Patienten mit symptomatischer Aortenklappenstenose, die ursprünglich dafür entwickelt wurde, um Patienten mit einem stark erhöhten OP-Risiko eine alternative, sicherere Behandlungsmöglichkeit anbieten zu können. [Alain Cribier et al., 2002] Bei der TAVI handelt es sich um ein kathetergestütztes Verfahren, bei dem der Zugangsweg z.B. über die Femoralarterie gewählt wird. Die Prothese wird über einen Katheter in das Herzkreislaufsystem eingeführt, sie ist dabei in einem Gerüst aus Metall eingebracht. Mittels Katheter kann die Klappe von der Leiste, über die Aorta in Position gebracht werden. Durch aufblasen eines Ballons wird die Klappe entfaltet und im nativen Klappenring verankert. Dabei wird die native Klappe nicht entfernt, sondern von der Prothese überdeckt.

Im Jahr 2003 wurde der offen-chirurgische Klappenersatz von 33% der Patienten, aufgrund eines zu hohen logistic EuroSCORE II, abgelehnt. [Iung et al., 2003] Die TAVI bietet nun auch multimorbiden Hochrisikopatienten eine vielversprechende Behandlungsoption. Jedoch limitie-

ren hohe vaskuläre-, neurologische und Blutungskomplikationsraten die Indikationsstellung zur TAVI. In einigen Studien wird der Einfluss von Blutungskomplikationen und vaskulären Komplikationen auf die Mortalität und die Langzeitprognose der Patienten kontrovers diskutiert [Mieghem et al., 2010, Tchetché et al., 2010, Thomas et al., 2010], dennoch zeigte eine neuere groß angelegte Studie (n=403) eine Kohärenz zwischen großen vaskulären Komplikationen und einer gesteigerten Mortalität. Auch die Verweildauer im Krankenhaus steige proportional zu dem Schweregrad der vaskulären Komplikation.[Steinvil et al., 2015, Toggweiler et al., 2012] So ist es sinnvoll die Methodik und die zur TAVI eingesetzten Materialien stetig zu verbessern, um vaskuläre Komplikationsraten möglichst gering zu halten.



**Abbildung 1:** Symbolbild einer Implantation einer transkatheter transfemorale Aortenklappe, Deutsches Ärzteblatt 31.03.15

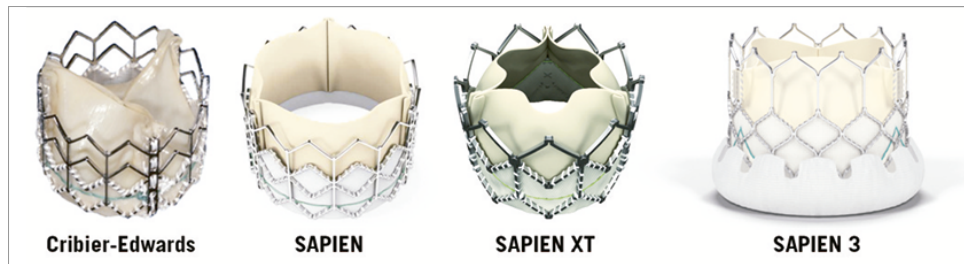
### 1.3.1 Die Geschichte der TAVI

Bereits 1993 wurden erste postmortem Studien bezüglich einer transvaskulären transkatheter Aortenklappenimplantation bei kalzifizierter Aortenklappenstenose durchgeführt. Erste Prototypen wurden 2000 am Tiermodell getestet.

2002 wurde bei einem 57-jährigen Patienten die erste transkatheter Aortenklappe durch Alain Cribier in Rouen implantiert. Der Patient litt an einer Aortenklappenstenose und einer subakuten Beinischämie, zusätzlich geriet der Patient in einen kardiogenen Schock.

Über einen Zeitraum von 4 Monaten postoperativ wurden regelmäßig Echokardiographien durchgeführt. Dabei zeigte sich die Funktion der Klappe zu jedem Zeitpunkt als zufriedenstellend. Jedoch verschlimmerte sich die Beinischämie, so dass die betroffene Gliedmaße schließlich amputiert werden musste. Aufgrund schlechter Wundheilung und einer daraus resultierenden schweren Infektion verstarb der Patient 17 Wochen nach der Klappenimplantation. [Alain Cribier et al., 2002]

2004 kam der große Aufschwung der TAVI, seither arbeitet Edwards Lifesciences stetig an der Entwicklung und Verbesserung neuer Klappen und Schleusen, siehe Abbildung 2.



**Abbildung 2:** Die 4 Generationen der ballonexpandierbaren Klappen, Tchetche et al. 2014

### 1.3.2 Indikationsstellung zur TAVI

Die Indikationsstellung der TAVI leitet sich aus der offen chirurgischen Therapiealternative ab. Bei bestehenden Kontraindikationen für einen offenen chirurgischen Eingriff und unter Beachtung der aktuellen Leitlinien, sollte die Indikationsstellung zur TAVI getroffen werden.

Gegenwärtig ist eine Differenzialindikation zwischen dem chirurgischen Aortenklappenersatz und einer transkatheteren Aortenklappenimplantation von der perioperativen und postoperativen Risikoeinschätzung abhängig.

Patienten die 75 Jahre oder älter sind und einen hohen logistischen Euroscore  $\geq 20\%$  oder einem STS-Score  $\geq 10\%$  aufweisen, sollten einer TAVI zugeführt werden. 85 jährige oder ältere Patienten werden unabhängig vom Risikoscore mit einer TAVI behandelt. [Kuck et al., 2014]

Grundlage einer Indikationsstellung zur TAVI sollte eine interdisziplinäre Einschätzung des peri-, bzw. postoperativen Morbiditätsrisikos und Mortalitätsrisikos sein, Risikoscores wie der STS-Score und der logistic EuroSCORE sollten dabei jedoch nur mit Vorsicht eingesetzt werden, da diese das jeweilige Risiko unter- bzw. überschätzen können. [Rosenhek et al., 2010] Sollte der Patient als inoperabel eingestuft werden, gilt die TAVI als Therapie der Wahl. Bei einer hohen Risikoeinschätzung sollte eine interdisziplinäre Entscheidung im Herz-Team getroffen werden. Wird das individuelle OP-Risiko des Patienten als niedrig eingestuft, so ist eine offen-chirurgische Behandlung vorzuziehen. Neuere Studien zeigen einen Erfolg der TAVI auch bei isolierter Aortenklappeninsuffizienz. Dennoch sollte die Indikationsstellung hierzu nur sehr vorsichtig getroffen werden. [Roy et al., 2013, Seiffert et al., 2013].

Letztendlich gilt jedoch, dass der Wille des aufgeklärten Patienten eine wesentliche Grundlage für den Entscheidungsprozess sein sollte. [Kuck et al., 2014]

### 1.3.3 Standardisierte Methode zur Implantation einer transfemorale transkatheter Aortenklappe

Die transkatheter Aortenklappenimplantation ist vorwiegend Patienten mit hohen kardiovaskulären Risikofaktoren (STS-Score  $>10\%$  und logistic EURO-Score  $>20\%$ ) vorbehalten. [Alain Cribier et al., 2002] Die Prothese kann in Vollnarkose, aber auch in leichter Sedierung implantiert werden.

Obwohl die TAVI viel weniger invasiv ist als ein chirurgischer Aortenklappenersatz ist das 2 Jahres Ergebnis bezüglich der Mortalität bei Hochrisikopatienten nahezu identisch.[Kodali et al.,

2012] Eine Standardisierung der Methode könnte dieses Langzeitergebnis deutlich verbessern. Zur Etablierung einer standardisierten Methode einer transkatheter Aortenimplantation wurden in einer Studie des deutschen Herzzentrums in München 64% der Patienten der Intervention mit Lokalanästhesie und Analgosedierung unterzogen. Lediglich 36% der Probanden benötigten eine tiefe Sedierung.

In beiden Kohorten (tiefe Sedierung und leichte Analgosedierung) wurde eine spezielle, schrittweise durchgeführte Implantationsmethode angewandt um die Prothesen so sicher wie möglich zu platzieren.

Das TAVI - Team besteht am Deutschen Herzzentrum aus interventionellen Kardiologen, Herz-Thorax-Chirurgen und einem speziell ausgebildeten Anästhesisten. Die folgenden Absätze beschreiben das standardisierte Vorgehen zur Implantation einer transfemorale transkatheter Aortenklappe am deutschen Herzzentrum in München.

### **1.3.3.1 Bildgebung und Auswahl einer geeigneten Prothese**

Zur Auswahl einer geeigneten Klappengröße (23mm, 26mm oder 29mm) bedient man sich einer standardisierten, EKG-synchronisierten Computertomographie. Alle Computertomographie Daten werden in ein zweckbestimmtes Computerprogramm transferiert (Syngo InSpace von Siemens). Dieses Programm ist in der Lage Transversal-, Coronar-, und Saggitalschnitte der Klappe vollautomatisch zu generieren. Die Größe der Herzklappe wird aufgrund des Mittelwertes der gemessenen Klappendiameter ( $(\text{größter Durchmesser} + \text{kleinster Durchmesser})/2$ ) gewählt. [Kasel et al., 2013]

### **1.3.3.2 Intubationsnarkose versus Sedierung**

Ein transfemorale Aortenklappenersatz ist grundsätzlich sowohl in Intubationsnarkose als auch in Sedierung sicher durchführbar. Beide Anästhesieverfahren zeigen, im Beisein eines Erfahrenen Kardioanästhesisten, ähnliche Ergebnisse bezüglich Kurz- und Langzeitmortalität. [Mayr et al., 2015] Die Sedierung kann mit Midazolam 1-2mg oder Propofol eingeleitet und erhalten werden. Eine Analgesie wird mit Remifentanyl 0,025 - 0,1 $\mu$ g/kg/min gewährleistet. Eine Lokalanästhesie erfolgt durch Injektion von Lidocain 2% mit jeweils 20ml pro Seite.

Die präoperative Gabe von Katecholaminen sollte aufgrund von massiver kardialer Belastung vermieden werden. [Albert M. Kasel et al., 2014]. Eine Sedierung verspricht eine verkürzte Prozedurdauer, kürzere Aufenthalte auf der Intensivstation und einen geringeren intraprozeduralen Einsatz von vasopressiven Substanzen. [Mayr et al., 2015]

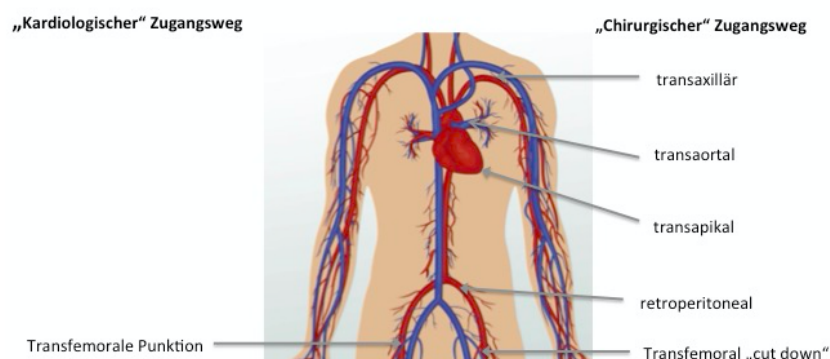
Ein intravenöser Zugang wird mittels zentralem Venenkatheter (ZVK) der Jugularvene präprozedural sichergestellt. Alternativ kann auch ein doppellumiger Zugang der Arteria femoralis gewählt werden.

Intraprozedural werden die Vitalparameter mittels 3 Kanal-EKG-Ableitung, kontinuierlicher Sauerstoffsättigungsmessung und einer invasiven Blutdruckmessung überwacht. Bestehen keine Kontraindikationen, kann eine Sauerstoffmaske mit 6 Liter Sauerstoff pro Minute angelegt werden. [Albert M. Kasel et al., 2014]

### 1.3.3.3 Gefäßzugangsweg

Es gibt mehrere Zugangsmöglichkeiten um eine transkatheter Aortenklappe zu implantieren (siehe Abbildung 3). Jedoch eignet sich nur eine transfemorale Punktion, um einen offenchirurgischen Eingriff zu umgehen und kardio-interventionell vorzugehen. Insgesamt können 70% der Patienten minimalinvasiv mit einer transfemorale Punktion behandelt werden. [Bleiziffer et al., 2013] Ein möglicher Zugang ist ein anterograder transseptaler Zugang. Diesen hat auch Alain Cribier 2002 bei seiner ersten transkatheter Aortenklappenimplantation gewählt. Hierbei wird eine große Schleuse in die Femoralvene eingeführt und das intraatriale Septum mit einem Ballon aufgedehnt. Über das intraatriale Septum und die Mitralklappe kann dann die Prothese an korrekter Position über der nativen Aortenklappe positioniert werden. [Alain Cribier et al., 2002] Weitere chirurgische Zugangsmöglichkeiten stellen der subclaviculäre,- der transaortale,- der transapicale,- der transcarotische Zugangsweg dar. Die einzige kardio-interventionelle Zugangsmöglichkeit und damit die einzige Option für Patienten die keiner Vollnarkose ausgesetzt werden können, ist der transfemorale Zugang. [Bleiziffer et al., 2013]

Für die ersten Versuche eine retrograde transfemorale Aortenklappenimplantation durchzuführen mussten 2005 noch sehr großkalibrige Schleusen mit 24-25F eingeführt werden. Dadurch waren viele Patienten für diese Behandlungsmöglichkeit nicht geeignet, da das Risiko auftretender vaskulärer Komplikationen sehr hoch war. Mit der Einführung von der Medtronic CoreValve und der Edwards Sapien Prothese konnte die Kaliber der Zugangsschleusen auf 16-18F reduziert werden. [Thomas et al., 2011] Die Edwards Sapien 3 Prothese (ES 3) ermöglicht noch kleinere Implantationsschleusen mit, je nach Größe der zu implantierenden Klappe, 14-18F. [Edw] Trotz gesammelter Erfahrungswerte durch die Implantation mehrerer Tausend transfemorale transkatheter Aortenklappen liegt die vaskuläre Komplikationsrate bei 10–20%. [Thomas et al., 2011] Diese Komplikationen sind mit einer erhöhten Mortalität verbunden. [Ducrocq et al., 2010] Aufgrund der Abnahme der Größe der benötigten Systeme und Schleusen, ist anzunehmen, dass immer mehr Patienten mit der transfemorale Methode behandelt werden können.



**Abbildung 3:** Chirurgische und interventionelle Gefäßzugangswege (study.com Website, modifiziert)



### 1.3.3.4 Vorgehensweise bei der Implantation der Aortenklappe

Als ersten Schritt der Prozedur werden in die kontralaterale A. femoralis und V. femoralis jeweils ein Katheter mit einer Stärke von 6F eingeführt um einen temporären Schrittmacher in die Apex des rechten Ventrikels zu platzieren und um einen winkligen Pigtail - Katheter in den rechten Koronarsinus einzuführen. Die geeignete Hauptinterventionsseite wird präinterventionell anhand von einer multislice Computertomographie Untersuchung und duplexsonographischen Bildgebung ausgewählt.

Die Punktionsstelle sollte oberhalb der Bifurkation und unterhalb des Leistenbandes sein. Wenn möglich, sollte die Stelle des Gefäßes mit der geringsten Ausprägung einer Kalzifikation der anterioren Gefäßwand punktiert werden. Nur so kann eine sichere Platzierung des ProGlide Systems gewährleistet werden.

Als nächstes folgt eine Dilatation der Femoralarterie und das Einführen des Amplatz 1 (AL) Drahtes.

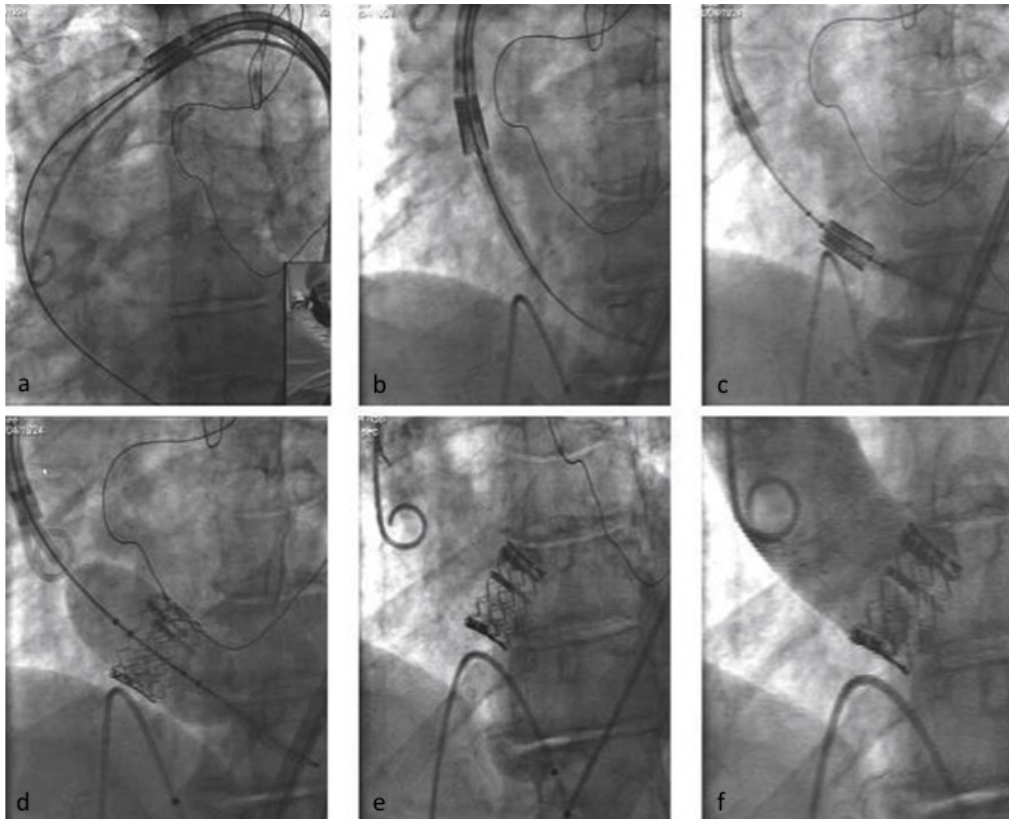
Derselbe Draht wird nun durch die native Klappe in den linken Ventrikel vorgeschoben. Danach wird der AL 1 gegen einen Pigtail - Katheter ausgetauscht und in die Spitze der Apex des linken Ventrikels manövriert.

Der Amplatzdraht dient als Führungsdraht und ein Ballon zur Valvuloplastie kann bis zur nativen Klappe vorgeschoben werden. Unter schneller Stimulation (mit einer Frequenz von ca. 180-200/min) wird für kurze Zeit ein Herzstillstand provoziert. In diesem Moment kann die Klappe mittels Ballon aufgedehnt werden. Danach wird die Bioklappe über der nativen Klappe positioniert und unter erneuter schneller Stimulation durch Aufblasen des Ballons für 3 Sekunden fixiert.

Die Richtige Position der Prothese sollte nach der Intervention mittel Angiographie kontrolliert werden. Sollte ein paravalvuläres Leck mit hämodynamischer Relevanz zurückgeblieben sein, kann dies mit erneuter Dilatation korrigiert werden.

Nach Kontrolle der Klappenposition und der peripheren Gefäßbeschaffenheit können alle Instrumente entfernt werden und die Punktionsstelle muss mit dem bereits vor der Implantation platzierten ProGlide System verschlossen werden.[Albert M. Kasel et al., 2014]

Die abschließenden Schritte der Implantation der Prothese sind in Abbildung 4 dargestellt.



**Abbildung 4:** Abschließende Schritte einer TAVI. a) Vorschieben der Bioklappe über den Führungsdraht b) weiteres Vorschieben der Klappe in die Aorta ascendens c) die Klappe wird über der nativen Klappe positioniert d) Aufdehnen der Klappe mittels Ballon e) Klappe in situ f) Kontroll Angiogramm, Cribier et al. 2009

### 1.3.3.5 ProGlide Verschlussystem

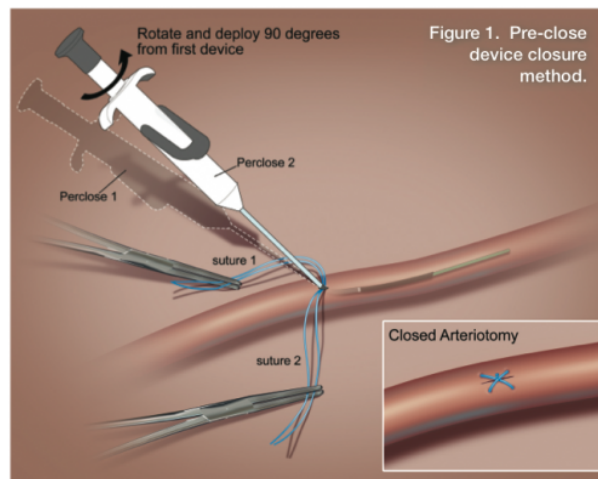
Das ProGlide Verschlussystem wurde entwickelt um Gefäßläsionen der Arteria femoralis, entstanden durch Punktionen nach Katheterinterventionen oder Diagnostik, zu verschließen.

Das ProGlide Device kann entstandene Gefäßläsionen, verursacht durch 5F bis 21F Schleusen, verschließen. Als Nahtmaterial dient ein Propylen-monofilament-Faden.

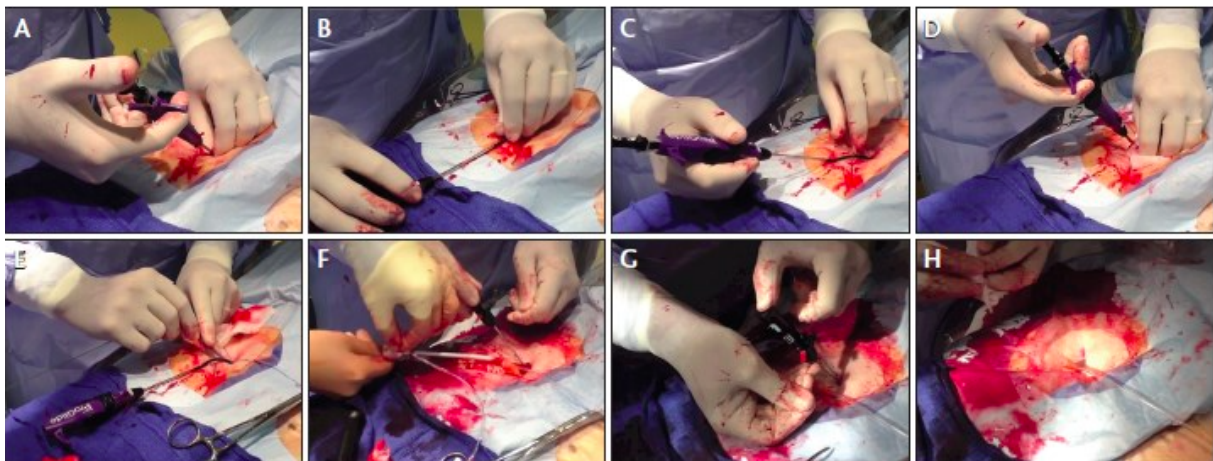
Bereits vor dem Einführen eines Interventionskatheters wird das ProGlide-Nahtsystem durch kleine Einstiche im Gefäß platziert. Wird die große Interventionsschleuse nach dem Eingriff entfernt, so kann das Gefäß sehr schnell verschlossen, - und große Blutungskomplikationen vermieden werden. Üblicherweise verschließt eine Kreuz-Naht am Ende die Gefäßläsion in Längsrichtung. Je nach Größe der entstandenen Gefäßverletzung sollten 1-, oder 2 Nähte platziert werden (siehe Abbildung 6).

Bekannte Komplikationen, verursacht durch das Verschlussystem, sind Pseudoaneurysmata, Perforationen, Fisteln, Okklusionen, Infektionen und Versagen des Verschlussystems mit Blutungen. [Abo] Diese Komplikationsrate kann durch eine speziell modifizierte Nahttechnik maßgeblich vermindert werden. Die veränderte Nahttechnik sieht ein paralleles Platziert der Nähte mit physiologischer Krafteinwirkung auf die Gefäßwand vor. So sollen vor allem Okklusionen und das Versagen des Verschlussystems vermieden werden. Eine Beschreibung der Verschlusstechnik

wird anhand von Abbildung 6 vorgenommen.



**Abbildung 5:** Schema eines Gefäßverschlusses mit dem *ProGlide Device*, [www.cathlabdigest.com](http://www.cathlabdigest.com)



**Abbildung 6: Verschluss einer Arterie mit dem *ProGlide Device*** A. Die erste ProGlide Naht wird links vom Zentrum mit einer Orientierung von 30° in das Gefäß eingeführt. B. Der Faden wird gesichert. C. Das ProGlide System wird über einen Draht aus dem Gefäß entfernt. D. Die zweite ProGlide Naht wird über das ProGlide Device, 60 °orthogonal zum ersten Stich, ins Gefäß eingeführt. E. Das zweite ProGlide Device wird über einen Draht entfernt und der Faden gesichert. F. Der erste Knoten wird fixiert, während die Schleuse entfernt wird. G. Entfernung des J-Drahtes und Kürzen der Fäden. H. Fertige Gefäßnaht. *Cardiac Interventions Today modifiziert.*

### 1.3.3.6 Langzeitergebnisse

Studien zeigten eine kardiovaskuläre Mortalität von Patienten nach transkatheter Aortenklappenersatz von 3,6% nach 30 Tagen, 5,3% nach einem Jahr, 6,4% nach 2 Jahren 7,2% nach 3 Jahren 7,5% nach 4 Jahren 7,5% nach 5 Jahren. [Codner et al., 2015] In einem Follow-up über 16 Monate zeigten Patienten eine deutliche Verbesserung der NYHA Klassifikation ( $2.8 \pm 0.6$  vs  $1.5 \pm 0.7$ ;  $p < 0.001$ ) sowie eine deutlich verbesserte linksventrikuläre Ejektionsfraktion bei

Patienten mit einer vorbestehenden Ejektionsfraktion  $\leq 40\%$ . Zudem beschreiben überlebende Patienten, in abhängigkeit des Alters, eine subjektive Besserung der Lebensqualität. [Grimaldi et al., 2013]

### 1.3.3.7 PARTNER Studie

Die PARTNER-Studie (Placement of AoRtic TraNscathetER Valve) ist die erste randomisierte, prospektive Kontrollstudie über Transkatheter-Herzklappen. [Leon et al., 2010]

Zwei unabhängige Patienten-Kohorten sind Bestandteil der PARTNER-Studie. Kohorte A vergleicht die Sicherheit und Effektivität der Edwards SAPIEN Transkatheter-Herzklappe mit einem chirurgischen Aortenklappenersatz. Alle Patienten sind Hochrisikopatienten und leiden an einer hochgradigen Aortenklappenstenose.

Kohorte B vergleicht die Sicherheit und Effektivität von einem transkatheter Aortenklappenersatz versus einer optimalen medikamentösen Therapie. Die Auswahl des geeigneten Verfahrens wurde von jeweils 2 Herzchirurgen und einem interventionellen Kardiologen getroffen. [Smith et al., 2011]

Die Mortalität von Patienten, welche einen transfemorale Aortenklappenersatz erhalten haben, zeigt sich um 20% geringer als mit einer medikamentösen Standardtherapie. [Leon et al., 2010] Zudem beschreiben TAVI Patienten eine deutlich verbesserte Lebensqualität. [Reynolds et al., 2011]

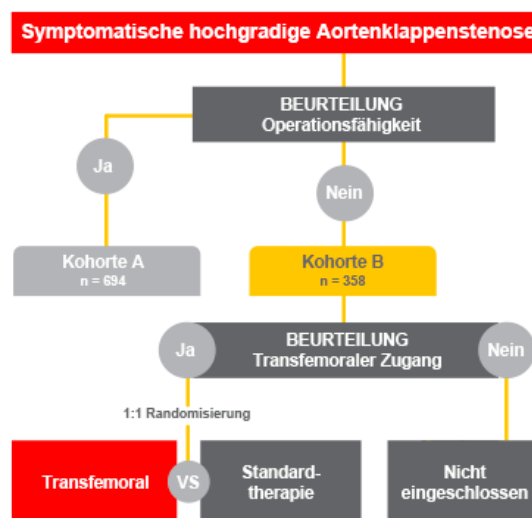


Abbildung 7: Zusammensetzung der PARTNER-Studie *edwards.com*

## 1.4 Verschiedene Klappentypen

### 1.4.1 Edwards Sapien 3

Die ES 3 transkatheter Herzklappe wurde erst 2014 zum klinischen Einsatz in Europa zugelassen. Die Prothese imponiert durch ihre niedrige Rahmenhöhe. Die Klappe zeichnet sich durch eine hohe radiale Stärke, welche durch die spezielle Rahmenkonstruktion mit vier Zellreihen und , Spalten gewährleistet wird, aus. So kann eine optimale Hämodynamik und Stabilität erzielt werden .

Die äußere Einfassung der Klappe besteht aus Polyethylenterephthalat (PET). Diese Umman- telung wurde zur Minimierung des paravalvulären Lecks entwickelt.

Ein Vorteil der ES 3 Klappe, gegenüber anderen erhältlichen Klappen, liegt in dem geringeren benötigten Durchmesser des Edwards eSheat Einführschleusen - Sets. Die Größen der Einführ- schleulen variieren zwischen 14F bei einem Klappendurchmesser von 23mm und 26mm und 16F bei einem Durchmesser von 29mm. Weiter verspricht die Behandlung der Klappensegel mittels ThermaFix - Verfahren eine Verringerung der Verkalkungsgefahr. Dieser Nutzen konnte jedoch in klinischen Studien noch nicht nachgewiesen werden.[Edw]

Sapien 3 Herzklappengrößen	23mm	26mm	29mm
Edwards eSheat Einführungsset	14F	14F	16F
Minstdurchmesser des Zugangsgefäßes	5,5mm	5,5mm	6,0mm

**Tabelle 2:** ES 3 Daten

### 1.4.2 Edwards Sapien XT

Die Edwards Sapien XT Klappe (ES XT) ist seit 2010 in Europa zugelassen und besteht, wie auch die ES 3 Klappe, aus einem Kobalt - Chrom Rahmen mit hoher radialer Stärke. Die Klappensegel bestehen, wie die der ES 3 Klappe, aus bovinem Perikardgewebe und werden ebenso mit ThermaFix Vefahren behandelt, um das Risiko einer Kalzifizierung zu minimieren.

Der Nachteil dieser Klappe besteht zum einen aus der geringeren Stabilität des Klappenrahmens. Den größeren Nachteil verursacht jedoch die Kalibergröße der benötigten Einführschleulen. Hier variieren die benötigten eSheat Größen von 16 F bei einem Klappendurchmesser von 23mm bis zu einer Größe von 20 F bei einem Klappendurchmesser von 29mm. [Edw]

Sapien XT Herzklappengrößen	23mm	26mm	29mm
Edwards eSeheat Einführungsset	16F	18F	20F
Minstdurchmesser des Zugangsgefäßes	6mm	6,5mm	7mm

**Tabelle 3:** ES XT Daten

## 1.5 Komplikationen nach TAVI

Die häufigsten Komplikationen der TAVI-Prozedur stellen höhergradige AV-Blockierungen mit anschließender Indikation zur Schrittmacher Implantation, sowie paravalvuläre Insuffizienzen dar. [Bramlage et al., 2014, Sinning et al., 2013]

Vor allem vaskuläre Komplikationen nach TAVI und Blutungen aus dem arteriellen Zugangsbereich zeigen sich in klinischen Studien als schwerwiegende Komplikationen, da sie sowohl die Morbidität, als auch die Mortalität der Patienten verschlechtern. [Steinvil et al., 2015, Toggweiler et al., 2012]. Seltene, aber gefährliche Komplikationen können neurologische Ereignisse, Rupturen im Bereich der Prothesenlandungszone und eine Verlegung der Koronarostien sein. [Hamm et al., 2014]

### 1.5.0.1 Apoplexia cerebri

Ein Schlaganfall ist eine schwerwiegende Komplikation des transkatheter Aortenklappenersatz mit einer klinisch relevanten Inzidenz und führt, trotz exzellenter klinischer Versorgung zu einer fünffach erhöhten 30-Tages-Mortalität sowie zu einer erhöhten Morbidität und Einschränkung der Patienten. Eine Studie des deutschen TAVI Registers, welche 1413 einschloss, zeigte eine postoperative Inzidenz des Schlaganfalls von 3,2% (45/1413). 40% der Fälle wurden als transitorisch ischämische Attacke klassifiziert. [Werner et al., 2016] Die GARY Studie zeigte in deutschen TAVI Zentren Implantation einer transfemorale Aortenklappe eine periprozedurale Rate an neurologischen Ereignissen von 1,7%. Diese niedrige Komplikationsrate wurde auch von einer weiteren Studie aus dem AQUA-Register bestätigt. [Hamm et al., 2014]. Verglichen mit chirurgisch behandelten Patienten entwickelten TAVI Patienten innerhalb von 30 Tagen jedoch häufiger neurologische Ereignisse (2,4 vs. 5,5%) [Smith et al., 2011] Die SANITY Studie (The Silent and Apparent Neurological Injury in TAVI) konnte bei 76% der Patienten eine neue ischämische Hirnläsion mittels MRT nachweisen. [Fanning et al., 2014]

### 1.5.0.2 Arrhythmien nach TAVI

Die häufigste Komplikation einer TAVI ist der Linksschenkelblock mit AV-Block. Diese kombinierte Reizleitungsstörung erfordert häufig eine Schrittmacherimplantation. [Cribier, 2012]

Nach einem chirurgischen Aortenklappenersatz treten bei Patienten mit hohem EuroScore > 10% postoperativ ca. 10% Arrhythmien auf, die einer Schrittmacherimplantation bedürfen. [Kalavrouziotis et al., 2009] Vergleichend müssen beim Einsatz einer Edwards Sapien Prothese,

post-TAVI 6,9 – 51,1% der Patienten mit einem Schrittmacher versorgt werden. [Bramlage et al., 2014] Die Edwards Sapien Prothese zeigt also ein höheres Risiko eines neu auftretenden Linksschenkelblocks bzw. eine höhere Notwendigkeit der Implantation eines Schrittmachers. Vor allem die Implantationstiefe der Prothese im LVOT, ein vorbestehender Rechtsschenkelblock und ein Missverhältnis zwischen Annulusdurchmesser und Prothesendurchmesser erweisen sich hierbei als absolute Risikofaktoren eine Arrhythmie zu entwickeln. [Erkagic et al., 2012, Siontis et al., 2014].

### 1.5.0.3 Paravalvuläre Insuffizienz

Eine moderate bis schwerwiegende paravalvuläre Insuffizienz geht mit einer erhöhten 1-Jahres-Mortalität einher. Die PARTNER A-Studie (Placement of AoRtic TraNscathetER Valve) bewies sogar einen Einfluss auf die Sterblichkeit bei einer leichten paravalvulären Insuffizienz. In anderen Studien bestätigte sich dieses Ergebnis jedoch nicht. Laut dem deutschen GARY-Register (German Aortic Valve Registry) traten bei transfemorale transkatheter Aortenklappenimplantationen in etwa bei 0,3 – 7,0% der Fälle eine mehr als leichtgradige paravalvuläre Insuffizienz auf. [Hamm et al., 2014] Ursächlich für die paravalvuläre Insuffizienz kommen Verkalkungen der nativen Aortenklappe, die suboptimale Platzierung der Bioklappe und ein Missverhältnis zwischen Annulusdurchmesser und Prothesendurchmesser in Frage. [Sinning et al., 2013]

### 1.5.0.4 Vaskuläre Komplikationen nach TAVI

Verschiedene TAVI Register haben gezeigt, dass Vascular major Komplikationen ein Trigger für Morbidität und Mortalität nach TAVI darstellen. [Willson et al., 2012] In der Anfangsphase der TAVI mussten die Zugangsgefäße noch chirurgisch eröffnet werden. Somit war eine Vollnarkose unumgänglich.

Heute ist die Durchführung, dank einer rein perkutanen Technik, sogar unter Analgosedierung möglich. Da sehr großkalibrige Schleusen zum Vorschieben der Prothese benötigt werden, birgt diese Methode eine große Verletzungsgefahr arterieller Gefäße. Häufig sind die Gefäße der älteren Patienten stark arteriosklerotisch verändert und damit besonders anfällig für Gefäßläsionen. [Kahlert et al., 2009]

Gefäßkomplikationen, die nach einer Punktion der Zugangsgefäße auftreten können, umfassen ein breites Spektrum. Besonders häufig sind Blutungen aus dem arteriellen Zugangsbereich. Dies ist auf ein mögliches Versagen des Verschlussystems zurückzuführen. Weitere Komplikationen umfassen Stenosen, Okklusionen, Perforationen, Rupturen, Dissektionen, Pseudoaneurysmata und große Hämatome.

Die Angaben bezüglich Gefäßkomplikationen sind erheblichen Schwankungen unterlegen. Dies liegt vor allem an der stetigen Verbesserung bzw. Verkleinerung der benötigten Durchmesser der Schleusen. Letzteres wird vor allem durch die Implantation der Edwards Sapien 3 Klappe erreicht. Zudem spielen die Erfahrung der Zentren und der Operateure, das eingesetzte Verschlussystem sowie die Nahttechnik und eine exakten Planung der Intervention und Vorbereitung des Patienten eine entscheidende Rolle für den Therapieerfolg. [Kuck et al., 2014, Steinvil et al., 2015]

### 1.5.0.5 Andere Komplikationen

Schwerwiegende Komplikationen einer TAVI Prozedur führen unter Umständen zur Herzchirurgischen Konversion. Besonders bedrohliche Komplikationen sind die Aortenannulusruptur, Aortendissektionen, Ventrikelperforationen, Perikardtamponaden, Koronarobstruktionen und eine Embolisation der Bio-Prothese. [Kuck et al., 2014] Insgesamt ist die Notwendigkeit einer notfallmäßigen chirurgischen Konversion jedoch sehr selten. Die Angaben reichen hier von 0,4 – 1,3% [Gilard et al., 2012, Hamm et al., 2014, Mack et al., 2013].

Die Annulusruptur tritt insgesamt nur sehr selten auf. Eine Studie mit 1000 Patienten zeigte eine Annulusruptur in 0,6% der Fälle. [Schymik et al., 2014] Ebenfalls sehr selten tritt eine Dissektion oder Perforation der Aorta auf. Das GARY-Register hat diese Komplikation in 0,24% der Fälle beobachtet. [Walther et al., 2014] Sehr selten kommt es zur Verlegung der Koronarostien. Im GARY-Register wird dies mit 0,3% beziffert. Auch die Embolisation der Klappenprothese ist mit 0,6% laut GARY-Register nicht sehr häufig. [Hamm et al., 2014].

Wird aufgrund einer schwerwiegenden Komplikation eine Notfall Konversion zum offenen, chirurgischen Eingriff notwendig, so ist die postoperative Mortalitätsrate mit 28 – 67% aufgrund der häufig vorhandenen Komorbiditäten der Patienten sehr hoch. [Eggebrecht et al., 2013, Hein et al., 2013, Mack et al., 2013].

Wie jede Intervention oder diagnostischen Maßnahme, bei der potentiell nephrotoxisches Kontrastmittel eingesetzt wird, birgt auch die TAVI die Gefahr einer Verschlechterung der Nierenfunktion und im schlimmsten Fall eines dialysepflichtigen akuten Nierenversagens, im Sinne einer Kontrastmittel-induzierten Nephropathie (1,4 – 1,9%). Besonders gefährdet sind Patienten mit einer bereits präinterventionell verminderten Nierenfunktion. Eine postinterventionelle Einschränkung der Nierenfunktion geht mit einer schlechteren 3 Jahres Prognose einher. Dies ist unabhängig vom Schweregrad der Nierenfunktionsstörung. [Bagur et al., 2010, Barbanti et al., 2014] Abhängig von der Definition kann ein postinterventionelles akutes Nierenversagen bei 3,4 – 43% der Patienten auftreten. [Najjar et al., 2015]



## 1.6 Arbeitshypothese

In Hinblick auf die steigende Lebenserwartung in den westlichen Staaten ist von einer Zunahme von Patienten mit degenerativer (seniler) Aortenstenose auszugehen. Aufgrund des hohen Alters und der multiplen Komorbiditäten dieser Patienten galten viele Betroffene bisher als inoperabel. Bereits jetzt hat sich die TAVI als alternative Therapiemöglichkeit für dieses Patientenkollektiv etabliert. Um in Zukunft die Indikationsstellung zu kathetergestützten Verfahren erweitern zu können, gilt es die verfügbaren Behandlungsoptionen zu optimieren. Vaskuläre Komplikationen sind ein häufiges Ereignis nach einer TF-TAVI und limitieren aufgrund der damit verbundenen erhöhten Morbidität und Mortalität die Indikationsstellung eines solchen Eingriffs. [Ducrocq et al., 2010, Willson et al., 2012] In einigen Studien wurde bereits gezeigt, dass ein Zusammenhang zwischen der vaskulären Komplikationsrate und der Kalibergröße der benötigten Schleusen bestehen könnte, welche wiederum abhängig von der gewählten Prothese ist. Für die Implantation einer ES XT Prothese sind signifikant größere Schleusen notwendig (16F -20F) als für die Implantation einer neueren ES 3 Prothese (14F-16F). [Kahlert et al., 2009]

Die klinische Studie am deutschen Herzzentrum in München (Arbeitsgruppe Angiologie unter der Leitung von Frau Prof. I. Ott) ermöglicht den direkten Vergleich der vaskulären Komplikationen und Blutungskomplikationen nach Implantation der ES 3 und ES XT Prothese. Beide Studienkollektive umfassten jeweils 100 Patienten und wurden konsekutiv am deutschen Herzzentrum einer Intervention unterzogen.

Ziel der Arbeit war es, durch Modifikation der ProGlide-Gefäßnaht (im Sinne einer parallel-Naht) ein besseres Ergebnis bezüglich vaskulärer Komplikationen zu erreichen. Um Gefäßstenosen zu vermeiden und eine möglichst gute Hämostase zu erreichen, wurde die ProGlide-Naht parallel, statt wie bisher überkreuzt gesetzt. Im Falle eines Verschlussystemversagen konnte dank dieser Technik problemlos eine dritte parallel-Naht platziert werden. Des weiteren sollte durch eine Größenoptimierung der eingeführten Schleusen eine verbesserte Sicherheit der Prozedur gewährleistet werden. Schließlich sollte untersucht werden, mit welcher Technik-Material-Kombination das beste klinische Ergebnis erreicht werden kann.

## 2 Methoden

### 2.1 Patientenkollektiv

#### 2.1.1 Studienprofil

In die retrospektive, monozentrische, klinische Studie wurden insgesamt 200 Patienten mit einer hochgradigen Aortenklappenstenose eingeschlossen. Das gesamte Patientenkollektiv wurde dabei in zwei Kohorten unterteilt. 100 Patienten (siehe Abbildungen 14 und 15) wurde dabei im Zeitraum von Februar 2013 - Februar 2014 eine Edwards Sapien XT Prothese implantiert. Die zweite Kohorte, die ebenfalls 100 Patienten (siehe Abbildungen 14 und 15) einschloss, wurde im Zeitraum von Februar 2014 bis September 2014 einer transfemorale transkatheter Aortenklappenimplantation unterzogen. Diese Patienten erhielten die neuere ES 3 Prothese. Als Gefäßnaht wurde bei allen 200 Patienten eine ProGlide-parallel-Naht appliziert.

Als Einschlusskriterien wurden folgende Parameter gewählt:

- Alle Patienten waren an einer hochgradigen Aortenklappenstenose erkrankt.
- Um eine Fehlerquelle durch den Übungseffekt zu vermeiden, wurden jeweils die Patienten ausgewählt, deren Interventionszeitraum am nächsten zusammenlag.
- Den Patienten wurde entweder eine Edwards Sapien XT- oder ES 3 Prothese implantiert.
- Der Gefäßverschluss nach der Prozedur erfolgte mittels ProGlide-parallel-Naht.

Primäre klinischen Endpunkte wurden, angelehnt an die Publikation *Updated Standardized Endpoint Definitions for Transcatheter Aortic Valve Implantation* von A.P. Kappetein et al. für die ersten 30 postoperativen Tage wie folgt festgelegt:

- VARC 2 major Komplikationen wurden als vaskuläre Komplikation der Interventionsseite bzw. Interventionsseiten assoziierte Gefäßkomplikationen (Dissektion, Stenose, Perforation, Ruptur, arteriovenöse Fistel, Pseudoaneurysma, Hämatom, irreversibler Nervenschaden, Kompartmentsyndrom, Verschlussystemversagen), welche zum Tode, zu einer lebensgefährlichen- oder major Blutung, zu einer viszerale Ischämie oder einer neurologischen Schädigung führen, definiert.
- VARC 2 minor Komplikationen wurden als vaskuläre Komplikation der Interventionsseite bzw. Interventionsseiten assoziierte Gefäßkomplikationen (Dissektion, Stenose, Perforation, Ruptur, arteriovenöse Fistel, Pseudoaneurysma, Hämatom, irreversibler Nervenschaden, Kompartmentsyndrom, Verschlussystemversagen), welche nicht zum Tode, zu einer lebensgefährlichen- oder major Blutung, zu einer viszerale Ischämie oder einer neurologischen Schädigung führen, definiert.

Sekundär klinischen Endpunkte wurden folgendermaßen definiert:

- Hämatom
- Endovaskuläre- oder chirurgische Intervention

### 2.1.2 Klinische Daten

Der Gesundheitszustand der beiden Patientenkollektive war, bezogen auf Body Mass Index (BMI), metabolische- bzw. kardiale und vaskuläre Vorerkrankungen, in etwa vergleichbar. Die Daten diesbezüglich wurden präinterventionell sowohl anamnestisch, durch bildgebende Verfahren als auch laborchemisch erhoben.

#### 2.1.2.1 Echokardiographie

Echokardiographisch wurde von erfahrenen Kardiologen präinterventionell die Aortenklappen-Öffnungsfläche (cm<sup>2</sup>) und der mittlere Druckgradient über der Aortenklappe (mmHg) ermittelt. Der direkte Vergleich der beiden Kohorten ist in Abbildung 16 dargestellt. Die Schweregradeinteilung der Stenose erfolgte nach aktuellen Richtlinien der europäischen ESC und amerikanischen AHA (siehe Tabelle 1, Seite 2).

#### 2.1.2.2 Body Mass Index

Der BMI wurde nachträglich mittels Körpergewicht und Körpergröße anhand der gängigen BMI Formel ((Körpergewicht in kg)/ (Körpergröße in cm<sup>2</sup>)) errechnet.

#### 2.1.2.3 Kardiovaskuläre Risikofaktoren

Alle Patienten wurden hinsichtlich metabolischer Risikofaktoren wie Hyperlipidämie und Diabetes mellitus einem laborchemischen Screening unterzogen. Weiters wurde präinterventionell jeder Patient auf eine bestehende Hypertonie untersucht. Aktueller oder vergangener Nikotinabusus wurden anamnestisch erfragt.

#### 2.1.2.4 Kardiovaskuläre Vorerkrankungen

Auch kardiovaskuläre Vorerkrankungen, wie ein abgelaufener Myokardinfarkt, frühere Bypassoperationen, Koronargefäßerkrankungen (1-, 2-, oder 3-Gefäßerkrankungen) oder Interventionen an den Koronargefäßen wurden anamnestisch erfasst. Des Weiteren wurden auch periphere vaskuläre Erkrankungen wie pAVK, Carotis Stenosen oder periphere vaskuläre Interventionen aufgezeichnet. Bezüglich zerebraler Durchblutungsstörungen wurde zwischen transitorisch ischämischen Attacken (TIA), ischämischen und hämorrhagischem Schlaganfall unterschieden.

### 2.1.3 Risikoeinschätzung

Alle Patienten wurden, wie auch bei der Endpunkt Definition für transkatheter Aortenklappen Implantationen [Kappetein et al., 2012], bezüglich ihres intra-, bzw. postoperativen Risikos untersucht. Als Richtlinien dienten dabei der STS-Score und der logistic EuroSCORE.

Der logistic EuroSCORE sowie der STS Score dienen der Risiko-Evaluation bezüglich der operativen Mortalität innerhalb von 30, 60 und 90 postoperativen Tagen und werden häufig zur individuellen Risikoevaluation für inoperable Patienten, die einer TAVI unterzogen werden sollten, eingesetzt. Aufgrund dieser langen Beobachtungszeitspanne, von 30, 60 und 90 postoperativen Tagen, neigen beide Risikoberechnungen dazu, die Mortalität, die auf den Eingriff zurückzuführen ist, zu überschätzen. [Swinkels and Plokker, 2010]

#### 2.1.3.1 logistic EuroSCORE

Das *European System for Cardiac Operative Risk Evaluation (EuroSCORE)* wurde 1999 zur individuellen Risikoberechnung bezüglich der operativen und postoperativen Mortalität Erwachsener, kardial erkrankter Patienten eingeführt und wird seither in ganz Europa eingesetzt. Ursprünglich sollte der EuroSCORE eine einfache Methode sein, die es erlaubt, direkt am Patientenbett das jeweilige individuelle Risiko abzuschätzen. [Durand et al., 2013, Roques et al., 2003]. Beim *logistic EuroSCORE* werden Patienten 17 bezogene Daten wie Alter, Geschlecht, Nierenfunktion, extrakardiale Arteriopathien, kardiale Voroperationen, chronische Lungenerkrankungen, aktive Endokarditiden, insulinpflichtiger Diabetes mellitus und ein kritischer präoperativer Zustand jeweils mit einer bestimmten Gewichtung in die Risikoberechnung integriert. Auch Daten bezüglich des kardialen Zustandes der Patienten wie Angina CCS, LV Funktion, abgelaufene Myokardinfarkte und pulmonale Hypertension werden bestimmte Risikokoeffizienten zugeschrieben, die in die Berechnung mit einfließen.

Ein besonders hohes Risiko bergen frühere kardiale Eingriffe, eine linksventrikuläre Ejektionsfraktion  $<30\%$ , eine aktive Endokarditis und frühere Operationen der thorakalen Aorta. [log] Da die Berechnung des logistic EuroSCORE sehr komplex ist, wird zur Berechnung dessen häufig ein spezielles Programm eingesetzt (siehe Abbildung 8).

Patient-related factors			Cardiac-related factors		
Age (years)	0	0	Unstable angina <sup>6</sup>	No	0
Gender	Select	0	LV function	Select	0
Chronic pulmonary disease <sup>1</sup>	No	0	Recent MI <sup>7</sup>	No	0
Extracardiac arteriopathy <sup>2</sup>	No	0	Pulmonary hypertension <sup>8</sup>	No	0
Neurological dysfunction <sup>3</sup>	No	0	Operation-related factors		
Previous Cardiac Surgery	No	0	Emergency <sup>9</sup>	No	0
Creatinine > 200 µmol/L	No	0	Other than isolated CABG	No	0
Active endocarditis <sup>4</sup>	No	0	Surgery on thoracic aorta	No	0
Critical preoperative state <sup>5</sup>	No	0	Post infarct septal rupture	No	0
Logistic EuroSCORE 0					
<small>Note: Logistic is now default calculator</small>			Calculate Clear		

**Abbildung 8:** Berechnung des logistic EuroSCORE mit dem *euroSCORE interactive calculator*, euroscore.org

## **2.2 Präinterventionelle Datenerhebung**

### **2.2.1 Präinterventionelle laborchemische Untersuchungen**

Dem gesamten Patientenkollektiv wurde einen Tag vor der geplanten Intervention Blut zur laborchemischen Analyse abgenommen. Besonders im Hinblick auf den möglichen, nicht unerheblichen periinterventionellen Blutverlust, wurde auf den präinterventionellen Hämoglobin-Wert geachtet. Bei stark anämischen Zuständen wurden Erythrozytenkonzentrate transfundiert, um schwerwiegende hämodynamische Komplikationen bei möglichem Blutverlust zu vermeiden.

Des Weiteren wurden sowohl der Kreatininspiegel als auch die glomeruläre Filtrationsrate (GFR) kontrolliert, um im Falle einer eingeschränkten Nierenfunktion Kontrastmittel in minimaler Dosierung zu verabreichen. Eine GFR < 50ml/min wurde als Niereninsuffizienz eingestuft.

Zur Abschätzung der aktuellen Myokardschädigung wurden die Herzenzyme CK-MB und Troponin T präinterventionell bei allen 200 Patienten ermittelt.

### **2.2.2 Präinterventionelles Elektrokardiogramm**

Zur verbesserten Beurteilung des Gesundheitszustandes der Patienten, zum Ausschluss maligner Rhythmusstörungen und zur Evaluation neuer, postinterventionell aufgetretener, schrittmacherbedürftigen Rhythmusstörungen, wurde präinterventionell bei allen Patienten ein Ruhe-EKG mit 6 Brustwandableitungen (EKG nach Wilson) abgeleitet. Auffällige Lagetypen und Rhythmusstörungen wurden dokumentiert.

### **2.2.3 Präinterventionelle bildgebende Untersuchungen**

#### **2.2.3.1 Präinterventionelle Echokardiographie**

Um nicht nur die aktuelle Pumpleistung und Ejektionsfraktion des Herzmuskels, sondern auch die Beschaffenheit der nativen Aortenklappe, die Klappenöffnungsfläche und den Gradienten über der Aortenklappe besser beurteilen zu können wurde präinterventionell eine Echokardiographie durchgeführt.

Aufgrund der besseren Auflösung sollte zur Vermessung des Aortenklappenannulus eine transösophageale Echokardiographie (TEE) als Methode der Wahl eingesetzt werden. Im Drei-Kammer-Blick erfolgte die Vermessung des Aortenklappenannulus in der frühen Systole.

Nachteil dieser Methode waren mögliche Verschattungen durch Klappenverkalkungen. Diese limitieren die Echokardiographie.

#### **2.2.3.2 Computertomographie der Aorta**

Vor der Prozedur mussten sowohl die Zugangswege als auch die native Klappe bezüglich Verkalkungsgrad, Durchmesser und Beschaffenheit genau beurteilt werden. Zwar ist eine Verkalkung der nativen Klappe eine zwingende Voraussetzung für den Halt der Prothese, eine zu starke Verkalkung stellt jedoch ein hohes Prozedur-Risiko dar. Auch die Klappengröße wurde bereits

vor dem Eingriff festgelegt.

Zur Vorbereitung erhielt jeder Patient präinterventionell eine EKG-getriggerte multislice Computertomographie (MSCT). Das MSCT garantierte einen Überblick über die anatomischen Verhältnisse der gesamten Bauchaorta bis zu den Beckenarterien. Auch der Aortenannulus lies sich anhand des MSCT exakt vermessen. Zudem konnten Verkalkungen und Beschaffenheit der Prothesenlandungszone beurteilt werden.

Eine akkurate Vermessung des Aortenklappenannulus war eine zwingende Voraussetzung für eine sichere Implantation und ein gutes Interventionsergebnis. Komplikationen, die durch eine Unter-, oder Überdimensionierung der gewählten Prothesengröße verursacht worden wären, konnten so vermieden werden.

Unter normalen anatomischen Verhältnissen ist der Aortenklappenannulus die engste Stelle im Bereich zwischen Aortenklappe und dem linksventrikulären Ausflusstrakt. Der Aortenklappenannulus ist jedoch keine eindeutige anatomische Struktur. Eher ist er ein virtueller Ring, der in Höhe der Klappentaschenansatzpunkte liegt.

Zur Vermessung des Aortenklappenannulus sind die transösophageale Echokardiographie (TEE), die multislice Computertomographie und die Vermessung mittels Ballon anerkannt. Das TEE ist eine Methode ohne Strahlen- und Kontrastmittel-Exposition. Jedoch ist die räumliche Auflösung limitiert und Schallschatten können die Vermessung behindern. Die multislice Computertomographie hat eine exzellente räumliche Auflösung, jedoch wird der Patient hierbei durch Strahlen- und Kontrastmittel belastet.

Durch die Untersuchung mittels MSCT konnte auch die periphere Gefäßbeschaffenheit beurteilt und die geeignete Punktionsstelle definiert werden. Zudem wurde der Kalzifikationscore der Zugangsgefäße definiert. Score 0 bedeutet keine Kalzifikation, Score 1 beschreibt eine punktuelle Kalzifizierung, Score 2 beschreibt eine Kalzifikation die mehr als die Hälfte der Gefäßzirkumferenz betrifft, Score 3 bedeutet eine zirkuläre Kalzifizierung.

### **2.2.3.3 Duplexsonographie der Bein- und Beckengefäße**

Um neu aufgetretene Läsionen der A. femoralis communis, A. femoralis superficialis, A. femoralis profunda und V. femoralis postinterventionell als „neu aufgetretene Läsion“ definieren zu können, wurde bei allen 200 in die Studie eingeschlossenen Patienten präinterventionell eine Duplexsonographie der Leistengefäße von erfahrenen Angiologen und Kardiologen durchgeführt. Die Patienten wurden hierbei hinsichtlich evtl. vorbestehender, durch frühere Interventionen verursachte Läsionen untersucht. Hierzu gehören Dissektionen, vaskuläre Perforationen, Obstruktionen, AV-Fisteln und Pseudoaneurysmata. Hier verzeichnete vaskuläre Läsionen wurden bei der Auswertung berücksichtigt und gehen nicht ins „Vaskuläre-outcome“ mit ein.

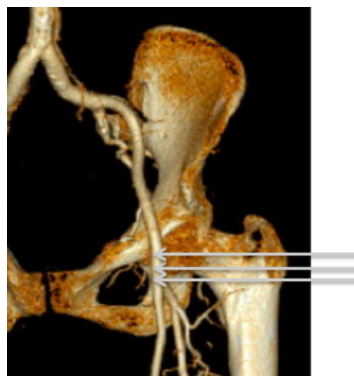
### **2.2.4 Definition der Punktionsstelle**

Um einen Eingriff in Analgosedierung durchführen zu können waren ein sicherer Gefäßzugang und die Möglichkeit eines anschließenden Verschlusses dieses Gefäßes eine zwingende Voraussetzung. Die Punktionsstelle wurde vor dem Eingriff genau definiert, um eine sichere Platzierung der Gefäßnähte und einen anschließenden korrekten Gefäßverschluss gewährleisten zu können.

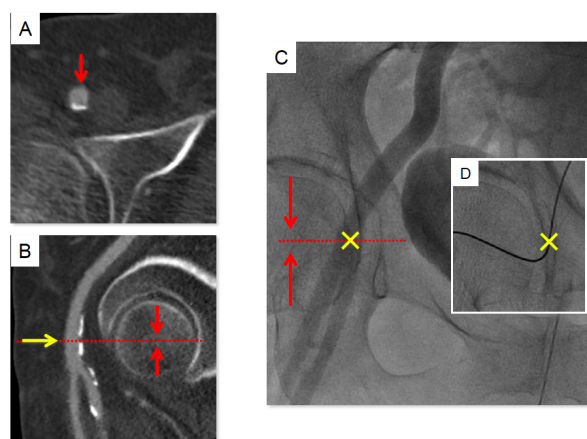
Primär sollte die A. femoralis communis punktiert werden. Besonders geeignet war eine Position unterhalb des Leistenbandes und oberhalb der Femoralisgabel. Um ein sicheres Platzieren der Gefäßnadel zu erreichen, sollte vor allem die anteriore Gefäßwand nicht verkalkt sein (Abbildung 10 A und B). Ein abknicken der *Device Nadel* könnte durch arterielle Verkalkungen provoziert werden. Um die genaue Punktionshöhe zu definieren, erfolgte vor der Punktion ein multislice Computertomographie (MSCT).

Als gute Punktionsstellen erwiesen sich Höhen oberhalb Hüftkopfmittle und unterhalb des Leistenbandes, direkt in Hüftkopfmittle oder distal der Hüftkopfmittle und oberhalb der Femoralisgabel (siehe 9). Zur Punktion wurde das Hüftgelenk im strengen posterior-anterior Strahlengang durchleuchtet und an der zuvor im MSCT ermittelten Höhe wurde dann die A. femoralis communis in einem 45 Grad Winkel punktiert (siehe Abbildung 11). Sobald der Führungsdraht eingeführt wurde, konnte eine nochmalige Positionskontrolle unter Durchleuchtung erfolgen (siehe Abbildung 10 C und D).

Auf der kontralateralen Seite wurden ein venöser Zugang für die Schrittmachersonde und ein arterieller Zugang für einen Pigtail-Katheter geschaffen. Auch ein zentraler Venenzugang war über die Leistengefäße möglich.



**Abbildung 9:** Geeignete Punktionsstellen (imaging.onlinejacc.org Website, modifiziert)



**Abbildung 10:** Darstellung des Gefäßzuganges mittels MSCT

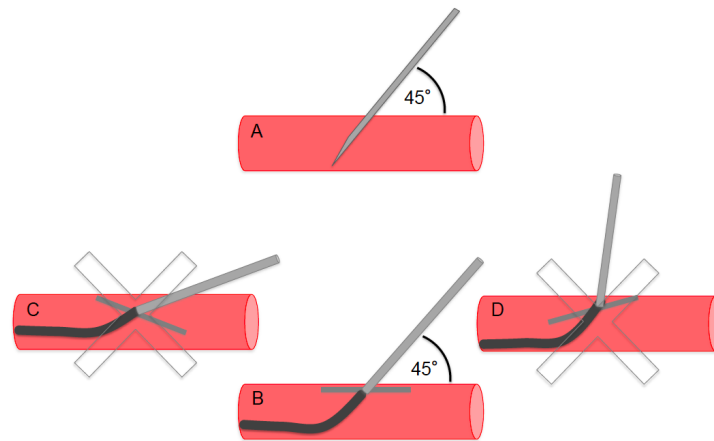


Abbildung 11: Punktionstechnik

### 2.2.5 Verschluss der Punktionsstelle in *paralleler-Naht-Technik*

Noch bevor die große Zugangsschleuse in die A. femoralis communis eingeführt wurde, wurden die Gefäßnähte platziert. Hierzu wurde bei allen an der Studie teilnehmenden Patienten das ProGlide-System der Firma Abott gewählt. Im Sinne einer Modifikation der Nahttechnik erfolgte hierbei das Setzen der ProGlide-Nähte parallel, anstatt überkreuzt. Die erste Naht wurde in der linken Gefäßhälfte platziert, parallel dazu erfolgte nun auf der rechten Seite des Gefäß das Platzieren der Naht. Wichtig war, dass das ProGlide-System hier niemals gedreht, sondern nur parallel verschoben wurde. Eine Interventionsschleuse konnte dann in der Mitte zwischen den davor gelegten Nähten vorgeschoben werden (siehe Abbildung 12 A, B und C).

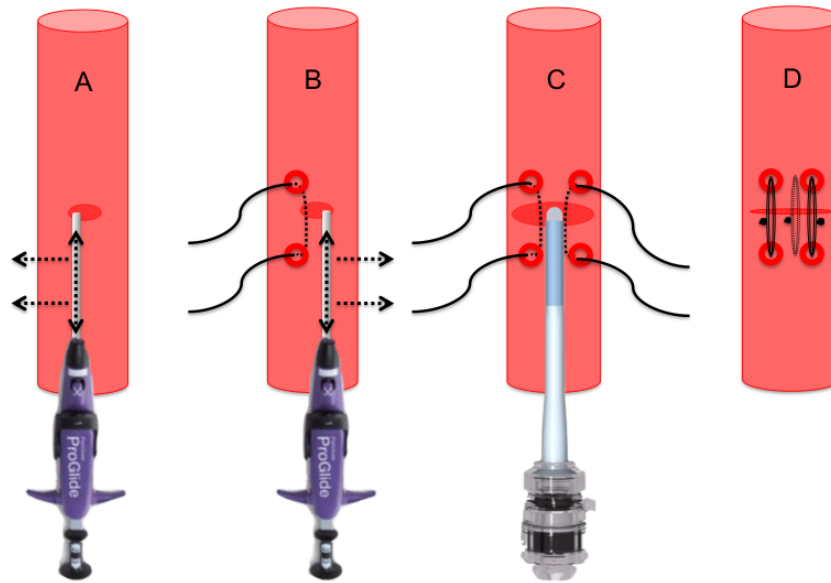
Nach Schleusenzug wurde der zuerst gelegte Knoten mit dem Zugfaden in Richtung Gefäßwand gezogen. Anschließend konnte der Knoten mit dem Faden-Pusher zugezogen werden. Danach erfolgte der Verschluss der zweiten Naht in gleicher Weise. Erst als eine akkurate Blutstillung erzielt worden war, wurde der Führungsdraht aus dem Gefäß gezogen. Konnte keine ausreichende Blutstillung erreicht werden, so bestand die Möglichkeit eine dritte Gefäßnaht, zwischen den bereits vorhandenen Nähten, zu platzieren (siehe Abbildung 12 D). Eine gute Perfusion und Hämostase der Interventionsseite wurde mittels Angiographie bestätigt.

## 2.3 Postinterventionelle Untersuchungen

### 2.3.1 Postinterventionelle laborchemische Untersuchung

Postinterventionell wurde beim gesamten Patientenkollektiv (n=200) eine laborchemische Untersuchung veranlasst. Besonderes Augenmerk wurde dabei auf Hinweise von Blutungskomplikationen (Hb-Abfall), die Nierenfunktion (Kreatinin) und die herzspezifische Creatinkinase MB (CK-MB) gelegt.





**Abbildung 12:** Gefäßnahttechnik mit dem ProGlide-device in paralleler Technik  
 A. System wird parallel zum Gefäßverlauf nach links verschoben.  
 B. System wird parallel zum Gefäßverlauf und zur zuvor platzierten Naht nach rechts verschoben.  
 C. Hindurchschieben der Implantationsschleuse zwischen den vorgelegten Nähten.  
 D. Anlage einer dritten Naht bei insuffizienter Blutstillung.

### 2.3.2 Postinterventionelles 24-Stunden-EKG

Aufgrund der erhöhten Gefahr von postinterventionellen Rhythmusstörungen wurde bei jedem Patienten nach der Intervention ein 24-Stunden-EKG abgeleitet. Auffällige Rhythmusstörungen und verschiedene Blockbilder konnten so schnell detektiert werden und bei Bedarf rechtzeitig mit einem Schrittmacher behandelt werden.

### 2.3.3 Postinterventionelles Gefäßscreening

Vaskuläre Komplikationen nach einer TAVI-Prozedur erhöhen die postoperative Mortalität. Deshalb ist es dringend nötig vaskuläre Läsionen umgehend zu erkennen und diese zu behandeln zu können. [Ducrocq et al., 2010]

Sowohl die Patienten der Kohorte ES XT, als auch die Patienten der Kohorte ES 3, wurden innerhalb 3 Tage nach dem Eingriff einer duplexsonographischen Untersuchung zugeführt. Diese Gefäßuntersuchung wurde stets von einem erfahrenen Angiologen bzw. Kardiologen durchgeführt und beurteilt.

### 2.3.4 Assesment und Management von vaskulären Komplikationen

Das Management vaskulärer Komplikationen war dem Operateur vorbehalten. Dissektionen und Stenosen wurden bevorzugt mittels *crossover* PTA behandelt. Perforationen wurden mittels *covered Stent* gedeckt.

### 2.3.5 VARC-Kriterien

Die Kriterien des *Valve Academic Research Consortium* (VARC) wurden definiert um Studien bezüglich Risikofaktoren und klinischer Endpunkte der TAVI besser vergleichen und bewerten zu können. So haben sich im September 2011 und im Februar 2012 unabhängige Experten getroffen um die klinischen Endpunkte nach einer TAVI-Prozedur genau zu definieren und Risikofaktoren zu ermitteln. Dabei waren vor allem Mortalität, Schlaganfall, Myokardinfarkt, Blutungskomplikationen, akutes Nierenversagen, Arrhythmien und vaskuläre Komplikationen von besonderem Interesse. [Kappetein et al., 2012]

Besonders wichtig für diese Studie war die korrekte Beurteilung von Blutungskomplikationen und vaskulären Komplikationen nach einer transkatheter Aortenklappenimplantation.

Da die Einteilung der akuten Blutungskomplikationen bereits durch das *Bleeding Academic Research Consortium* (BARC) definiert worden war und diese Einteilung eine exakte Vorhersage schwerwiegender und unerwünschter Ereignisse erlaubt, wurde diese Einteilung übernommen. [Kappetein et al., 2012]

#### 2.3.5.1 Anwendung der VARC-Kriterien in der Studie

Alle Patienten wurden nach Sammlung der Daten bezüglich Blutungskomplikationen verglichen und etwaige Gefäßkomplikationen wurden entsprechend der VARC-Kriterien beurteilt. Hinsichtlich der Blutungskomplikationen waren vor allem die Anzahl der benötigten postinterventionellen Erythrozytenkonzentrate, als auch die Hb-Differenz prä- und postoperativ von besonderer Wichtigkeit. Um die Datensammlung so genau und objektiv wie möglich zu gestalten wurden alle elektronischen Akten der Patienten durchsucht, um mögliche Transfusionsscheinenaufzufinden und zu dokumentieren. Um die Hb-Differenz möglichst vergleichbar zu machen, wurde jeweils der Hb-Wert sowohl am Tag vor der Intervention bzw. einige Stunden vor der Intervention und der Hb-Wert am Tag nach der Intervention als auch der kleinste Hb des gesamten Krankenhausaufenthaltes berücksichtigt.

Bezüglich der Blutungskomplikationen wurde streng zwischen der Hauptinterventionsseite und der kontralateralen Gefäßzugänge unterschieden. Jeder Patient erhielt postinterventionell eine Duplex-Sonographie der Beinarterien, so dass etwaige Strömungsveränderungen erkannt werden konnten. Auch die Ausprägung der Hämatome wurde bei der duplexsonographischen Untersuchung genau beschrieben. In die Kategorie der vaskulären Komplikationen gingen nur Hämatome mit einem Durchmesser von mehr als 5 cm mit ein.

Klinisch relevante Gefäßläsionen wurden postinterventionell meist minimalinvasiv mit Implantation von Stents saniert. Erkannte Pseudoaneurysmata wurden mit einer Thrombininjektion und verlängerter Liegezeit (4 Stunden) behandelt.

Eine Nachblutungskomplikation wurde mit zusätzlicher manueller Kompression versorgt.

#### Blutungskomplikationen

Die neuen VARC-2-Kriterien bezüglich Blutungskomplikationen sind eine Zusammenführung der schon bestehenden BARC Kriterien und der nun bereits veralteten VARC Kriterien. Eine

wichtige Neuerung ist hier die Notwendigkeit des Vorliegens einer Blutung und nicht die isolierte Betrachtung der Anzahl der transfundierten Erythrozytenkonzentrate. [Kappetein et al., 2012] Eine genaue Definition von Blutungskomplikationen erfolgt in Tabelle 4, Seite 26.

### Vaskuläre Komplikationen

Tabelle 5, Seite 27 beschreibt die Einteilung postprozedural aufgetretender vaskulärer Komplikationen in ihre Schweregrade. Bereits vor der Operation geplante endovaskuläre- oder chirurgische Eingriffe wurden nicht als Komplikation bewertet. Auch chirurgische- oder endovaskuläre Eingriffe sollten erst bei vital bedrohlicher Relevanz als große vaskuläre Komplikation (VARC major) klassifiziert werden.

Lebensgefährliche Blutung	<ul style="list-style-type: none"> <li>• Tödliche Blutung (BARC Typ 5).</li> <li>• Blutung in einem kritischen Organ wie z.B. intrakranielle-, intraspinale-, oder intraokuläre-, intramuskuläre Blutung (BARC Typ 3b und 3c).</li> <li>• Blutung, die zur Herzbeuteltamponade führt.</li> <li>• Blutung, die zu einem Hämodynamischen Schock oder Hypotonie führt die Vasopressoren erforderlich macht (BARC Typ 3b).</li> <li>• Blutung, die einen Hb-Abfall von mehr als 5g/dL oder die Transfusion von mehr als 4 Erythrozytenkonzentratem erforderlich macht (BARC Typ 3b).</li> </ul>
Major Blutung	<ul style="list-style-type: none"> <li>• Blutung, die einen Hb-Abfall von mehr als 3 mg/dL verursacht.</li> <li>• Blutung, die eine Transfusion von 2-3 Erythrozytenkonzentratem erforderlich macht.</li> <li>• Blutung, die zu einer Hospitalisierung-, zu bleibenden Schäden-, oder zu chirurgischen Eingriffen führt.</li> <li>• Blutung, die nicht den Kriterien der Lebensgefährlichen Blutung entspricht.</li> </ul>
Minor Blutung	<ul style="list-style-type: none"> <li>• Jegliche, klinisch nicht relevante Blutung (z.B. Hämatom) und nicht den Kriterien einer lebensgefährlichen- oder major Blutung entspricht.</li> </ul>

**Tabelle 4:** Einteilung der Blutungskomplikationen anhand der VARC 2 Kriterien, Kappetein et al. 2012

### Mortalität als Definition der VARC-2

Im Gegensatz zu den klassischen VARC Kriterien, werden bei den VARC-2 Kriterien zusätzlich zwischen Todesfällen innerhalb der Prozedur oder bis 72 Stunden postinterventionell, von einer Mortalität innerhalb der ersten 30 Tage nach einer Prozedur unterschieden. Ein wichtiger Punkt ist die Art des Todes (kardiovaskulär, nicht-kardiovaskulär) differenziert darzustellen. [Kappetein et al., 2012]

<p style="text-align: center;">VARC major</p>	<ul style="list-style-type: none"> <li>• Aortendissektion, Aortenruptur, Annulusruptur, Perforation des linken Ventrikels, neues apikales Aneurysma oder Pseudoaneurysma des linken Ventrikels.</li> <li>• Gefäßverletzung der Interventionsseite (Dissektion, Stenose, Perforation, Ruptur, Arteriovenöse Fistel, Pseudoaneurysma, Hämatom, irreversibler Nervenschaden, Kompartmentsyndrom, Verschlussystemversagen) die zum Tode,- einer lebensgefährlichen,- oder major Blutung, zur Organischämie oder zu einer neurologischen Beeinträchtigung führt.</li> <li>• Distale Embolisation (keine zerebrale) einer vaskulären Quelle, die zur Amputation oder Endorgan-Schaden führt.</li> <li>• Ungeplanter endovaskulärer,- oder chirurgischer Eingriff, der mit dem Tod, einer major vaskulären Blutung, einer Organischämie oder einem neurologischen Defizit einhergeht.</li> <li>• Jegliche ipsilateralen Ischämien der unteren Extremität, die durch klinische Symptomatik, Untersuchungen oder verminderten Blutfluss im Angiogramm auffällig werden.</li> <li>• Chirurgischer Eingriff aufgrund eines Nervenschadens der Interventionsseite.</li> <li>• Dauerhafter Nervenschaden der Interventionsseite.</li> </ul>
<p style="text-align: center;">VARC minor</p>	<ul style="list-style-type: none"> <li>• Gefäßverletzung der Interventionsseite (Dissektion, Stenose, Perforation, Ruptur, Arteriovenöse Fistel, Pseudoaneurysma, Hämatom, irreversibler Nervenschaden, Kompartmentsyndrom, Verschlussystem Versagen) die nicht zum Tode, einer lebensgefährlichen,- oder major Blutung, Organischämie oder neurologischen Defiziten führt.</li> <li>• Distale Embolisation, die mit einer Embolektomie oder Thrombektomie behandelt werden muss, aber nicht zur Amputation oder zu einem irreversiblen End-Organ-Schaden führt.</li> <li>• Jegliche ungeplante chirurgische Intervention oder jegliches ungeplante endovaskuläre Stenting, das nicht auf eine major Komplikation zutrifft.</li> <li>• Jegliche Notwendigkeit für einen Eingriff zur Behandlung einer vaskulären Komplikation (Chirurgie, ultraschallgesteuerte Kompression, transkatheter Embolisation, Stent).</li> </ul>
<p style="text-align: center;">Verschlussystemversagen</p>	<ul style="list-style-type: none"> <li>• Eine Hämostase der Interventionsseite kann nicht erzielt werden.</li> <li>• Eine alternative Behandlung muss erfolgen (darunter zählen nicht die manuelle Kompression oder Ballonangioplastie.)</li> </ul>

**Tabelle 5:** Beschreibung von großen und kleinen vaskulären Komplikationen anhand der gängigen VARC-Kriterien, Kappetein et al. 2012.

VARC major = große vaskuläre Komplikation, VARC minor = kleine vaskuläre Komplikation

### 2.3.5.2 Schlaganfall nach Definition der VARC-2

Aufgrund der hohen peri-, und postprozeduralen Schlaganfallrate, gebührt dieser Komplikation ein spezielles Management und eine verstärkte Aufmerksamkeit.

Ein Schlaganfall ist definiert als eine akute Episode fokaler oder globaler neurologischer Dysfunktion, verursacht durch eine Minderperfusion oder Einblutung ins Gehirn und Rückenmark oder eine Schädigung der retinalen Gefäßversorgung.

Eine wichtige Unterscheidung bezüglich zerebraler Schlaganfälle ist der ischämische zerebrale

Kardiovaskuläre Mortalität	<ul style="list-style-type: none"> <li>• Tod als Folge eines kardialen Ereignisses (Myokardinfarkt, Perikardtamponade, sich verschlechternder Herzfehler).</li> <li>• Tod durch neurologische Events, Lungenembolie, rupturiertes Aortenaneurysma, Dissektion eines Aortenaneurysmas oder andere vaskuläre Ereignisse.</li> <li>• Alle interventionsbezogenen Todesfälle, inklusive allen Todesfällen, die durch Komplikationen eines Eingriffs entstanden sind.</li> <li>• Plötzlicher Tod.</li> <li>• Unklare Todesfälle.</li> </ul>
Nicht-kardiovaskuläre Mortalität	<ul style="list-style-type: none"> <li>• Jegliche Todesfälle, die sicher einem anderen Ereignis zuzuordnen sind (Trauma, Tumor, Suizid).</li> </ul>

**Tabelle 6:** Definition der Mortalität, Kappetein et al. 2012

Insult und der hämorrhagische zerebrale Insult.

Ein ischämischer Schlaganfall ist definiert als eine akute Episode einer fokalen zerebralen, spinalen oder retinalen Dysfunktion, verursacht durch Infazierung von Nervengewebe.

Ein hämorrhagischer Schlaganfall ist definiert als eine akute Episode fokaler oder globaler zerebraler oder spinaler Dysfunktion. Diese wird durch intraparenchymale, intraventrikuläre oder subarachnoidale Blutung verursacht.

Des Weiteren wird eine transitorisch ischämisch Attacke (TIA) vom eigentlichen Schlaganfall abgegrenzt. Die neurologischen Ausfälle einer TIA sind nur temporär, sie gilt als Vorstufe eines Schlaganfalls, eine akute Infazierung ist nicht zu verzeichnen. [Kappetein et al., 2012]

Aufgrund des verkürzten Follow-ups von nur 30 Tagen konnte eine Einstufung in einen zur Einschränkung führenden, und nicht zur Einschränkung führenden Schlaganfall nicht getroffen werden. Diese Einstufung kann erst nach 90 Tagen erfolgen. [Kappetein et al., 2012]

### **Akutes Nierenversagen nach Definition der VARC-2 Definition**

Die Diagnose eines akuten Nierenversagens erfolgte, gemäß der neuen VARC-2 Definitionen, innerhalb der ersten 7 postinterventionellen Tage. Um ein akutes Nierenversagen diagnostizieren zu können, musste der Anstieg des Serum-Kreatinins hier innerhalb der ersten 48 Stunden erfolgen. Für die genaue Definition eines Akuten Nierenversagens nach AKIN (Acute Kidney Injury Network) siehe Tabelle 7.

### **Andere mögliche Komplikationen**

#### **2.3.6 Postinterventionelle Kontrolle der Klappenfunktion**

Zur postinterventionellen Evaluation der Klappenfunktion sollte direkt nach dem Eingriff, nach 30 Tagen, 6 Monaten und einem Jahr eine Echokardiographie durchgeführt werden, um eventuelle Stenosen oder Regurgitationen der Prothese zu detektieren. Diese Regurgitation geht mit einer

Stufe 1	<ul style="list-style-type: none"> <li>• Steigerung des Serum-Kreatinins um 150-199%, verglichen mit dem Ausgangswert.</li> <li>• Erhöhung des Serum-Kreatinins um <math>&gt;0,3</math> mg/dl.</li> <li>• Urin-Ausscheidung <math>&lt;0,5</math>ml/kg/h für mehr 6 Stunden, aber weniger als 12 Stunden.</li> </ul>
Stufe 2	<ul style="list-style-type: none"> <li>• Steigerung des Serum-Kreatinins um 200-299%.</li> <li>• Urin-Ausscheidung <math>&lt;0,5</math>ml/kg/h für mehr als 12 Stunden, aber weniger als 24 Stunden.</li> </ul>
Stufe 3	<ul style="list-style-type: none"> <li>• Steigerung des Serum-Kreatinins um mehr als 300%.</li> <li>• Serum-Kreatinin <math>&gt;4</math>mg/dl mit einer Erhöhung des Kreatininspiegels um <math>&gt;0,5</math>mg/dl.</li> <li>• Urin-Ausscheidung <math>&lt;0,3</math>ml/kg/h für mehr als 24 Stunden.</li> <li>• Anurie für mehr als 12 Stunden.</li> </ul>

**Tabelle 7:** Definition eines akuten Nierenversagens, Kappetein et al. 2012

erhöhten Mortalität der Patienten einher. [Kappetein et al., 2012] Da der Fokus dieser Arbeit jedoch auf den vaskulären Komplikationen liegt, wurden hier nur die Daten von Echokardiographien direkt nach der Intervention gesammelt. Des weiteren wurde der Grad der Regurgitation direkt postinterventionell anhand einer Angiographie ermittelt. Somit wurde hier ein Vergleich der beiden Messmethoden ermöglicht.

## 2.4 Exakte Quantifizierung der Gefäßdurchmesser

Im Rahmen der Studie wurden nachträglich alle CT-Angiographien hinsichtlich der Gefäßdiameter der Patienten untersucht. Dabei wurden alle Bilddokumente in ein spezielles Computerprogramm, Syngo InSpace von Siemens, eingespielt. Die Schnittdicke des CT-Angiogramms der Aorta betrug  $1\mu\text{m}$ .

Die weit distale Aorta abdominalis, A. iliaca communis, A. iliaca externa und die A. femoralis communis wurden jeweils an der engsten Stelle in der Horizontalebene sowohl vertikal, als auch horizontal vermessen. Auch der Grad der Verkalkung wurde in diesem Untersuchungsgang quantifiziert. Hier wurde die grobe Einteilung in Viertelschritten von wenig bis zu zirkulär verkalkt zur Beschreibung der Gefäßbeschaffenheit herangezogen.

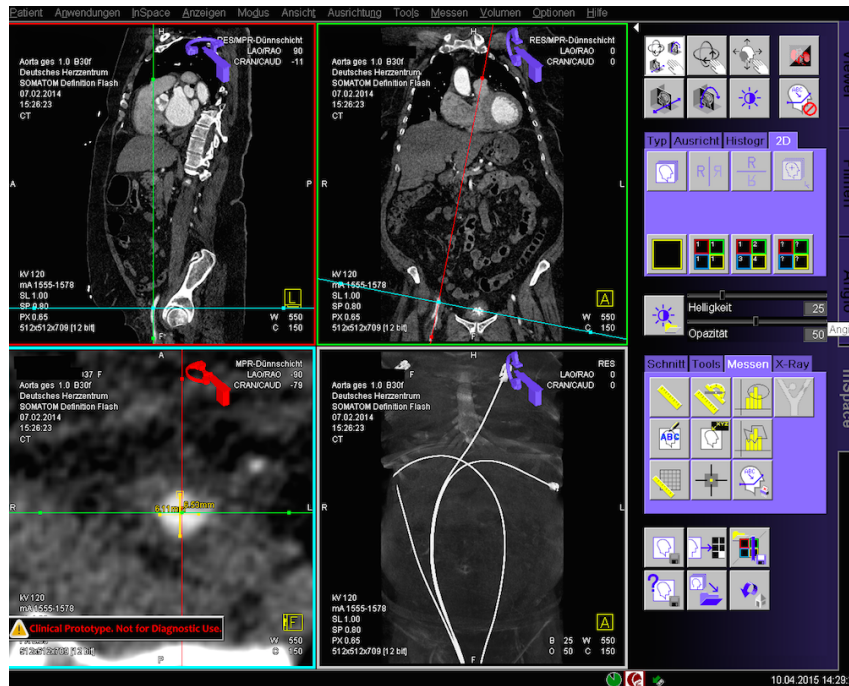


Abbildung 13: Vermessung eines Gefäßdiameters mit Syngo InSpace.

## 2.5 Follow-Up

Ein wichtiger Punkt beim Follow-Up nach einer transfemorale Aortenklappenimplantation ist die Exploration der veränderten Lebensqualität des einzelnen Patienten. Die vielfach eingesetzte NYHA-Klassifikation ist limitiert durch das subjektive Empfinden des Patienten. Die Einteilung in NYHA I-IV erfolgt im Ermessen des jeweiligen untersuchenden Arztes. Die NYHA Klassifikation ist so eher eine funktionelle Beurteilung, als eine objektive Beurteilung der Lebensqualität der Patienten [Kappetein et al., 2012].

Das Follow-Up der behandelten Patienten fand ca. 30 Tage postinterventionell statt. Alle zum Follow-Up erschienenen Patienten wurden bezüglich ihrer körperlichen Leistungsfähigkeit befragt. Eine genaue Einteilung in die einzelnen NYHA Klassen wurde im Follow-Up aus oben genannten Gründen nicht vorgenommen. Vielmehr fand eine Anamnese bezüglich einer Veränderung des subjektiven Gesundheitszustandes statt.

Auch bezüglich Durchblutungsstörungen der Beine wurden die Patienten im Follow-Up untersucht und eine mögliche klinische Symptomatik im Extremitätenbereich wurden erfragt. Auch andere, größere klinische Ereignisse (Schlaganfall, dekompensierte Herzinsuffizienz, Infektionen, Myokardinfarkt usw.) wurden anamnestiziert und dokumentiert.

## 2.6 Statistische Auswertung

Alle Daten werden in Zahlen oder in Prozent (%) angegeben. Die statistische Analyse basiert auf einer Mittelwertdarstellung mit zugehöriger Standardabweichung.

Zur Überprüfung der Stichprobenmittelverteilung wurde der Zweistichproben-t-Test für unver-

bundene Stichproben angewandt. Anhand dieser einfachen statistischen Methode wurde über die Signifikanz der einzelnen Untersuchungsergebnisse im Vergleich, unter Anwendung der Signifikanzniveaus  $p < 0,05$  (\*),  $p < 0,01$  (\*\*) und  $p < 0,001$  (\*\*\*) entschieden. Verstreute Verteilungen wurden mittels Wilcoxon-Mann-Whitney-Test ermittelt.

Da im Rahmen der Datensammlung größtenteils mit einem binären System gearbeitet wurde, kam zur Überprüfung der stochastischen Unabhängigkeit der einzelnen Parameter ein Chi-Quadrat-Test bzw. der exakte Fisher-Test zum Einsatz. Für die statistische Analyse verwendeten wir IBM-SPSS statistics 22 (IBM Corp., Armonk, NY, USA).



Konversion zum offenen chirurgischen Eingriff	<ul style="list-style-type: none"> <li>• Konversion zu einer Sternotomie während der TAVI Prozedur.</li> </ul>
Koronararterienobstruktion	<ul style="list-style-type: none"> <li>• Angiographisch oder echokardiographisch nachgewiesene Obstruktion der Koronarostien durch die Prothese, die nativen Klappensegel, Kalzifikationen oder Dissektionen.</li> </ul>
Ventrikelseptumperforation	<ul style="list-style-type: none"> <li>• Angiographisch oder echokardiographischer Nachweis einer Septumperforation während oder nach der TAVI Prozedur.</li> </ul>
Verletzung oder Dysfunktion der Mitralklappe	<ul style="list-style-type: none"> <li>• Angiographischer oder echokardiographischer Nachweis einer neuen Läsion des Mitralklappenapparates oder der Mitralklappe während oder nach dem Eingriff.</li> </ul>
Perikardtamponade	<ul style="list-style-type: none"> <li>• Nachweis neuer, hämodynamisch relevanter, perikardialer Flüssigkeit. Diese Flüssigkeitsansammlung muss klar mit der TAVI zusammenhängen.</li> </ul>
Endokarditis	<ul style="list-style-type: none"> <li>• Nachweis eines Abszesses, eines paravalvulären Lecks oder Vegetation, die histologisch oder bakteriologisch untersucht werden müssen.</li> <li>• Abszess, Eiter oder Vegetation die in der Autopsie nachgesiesen werden können.</li> </ul>
Klappenthrombose	<ul style="list-style-type: none"> <li>• Jegliche Art von Thrombus der die Klappenaktivität behindert.</li> </ul>
Fehlerhafte Klappenposition	<ul style="list-style-type: none"> <li>• Klappenmigration: Nach anfänglich korrekter Positionierung „wandert“ die Klappe.</li> <li>• Klappen-Embolisation: Die Prothese hat keinen Kontakt mit dem Aortenannulus.</li> <li>• Ektope Klappe: Die Prothese befindet sich außerhalb des Aortenbogens.</li> </ul>
TAVI-in-TAVI-Implantation	<ul style="list-style-type: none"> <li>• Aufgrund insuffizienter Funktion der Prothese wird eine zweite Prothese implantiert.</li> </ul>
Ungeplanter Einsatz einer Herz-Lungen-Maschine	<ul style="list-style-type: none"> <li>• Ungeplanter Einsatz einer Herz-Lungen-Maschine zur hämodynamischen Versorgung während dem Eingriff.</li> </ul>

**Tabelle 8:** Definition anderer, TAVI bezogener Komplikationen, Kappetein et al. 2012

## 3 Ergebnisse

### 3.1 Baseline Daten

Unsere Studie erfasste sowohl prä-, als auch intra- und postprozedurale Daten von insgesamt 200 Patienten. Um den Einfluss von Übungseffekten zu vermeiden, wurden 200, in konsekutiver Reihenfolge intervenierte, Patienten in die Studie eingeschlossen. 100 Patienten erhielten eine ES XT Prothese, den übrigen 100 Patienten wurde eine neuere ES 3 Prothese implantiert. Bei allen 200 Patienten fand ein Gefäßverschluss mit dem ProGlide-Device in der bereits in Kapitel 2.2.5 Seite 23 beschriebenen parallel-Naht-Technik statt. Die Patienten waren im Durchschnitt  $81 \pm 5$  (ES XT) und  $81 \pm 6$  Jahre alt ( $p=0,92$ ). Die ES XT Kohorte beinhaltete einen nur unwesentlich höheren Frauenanteil (50% vs. 42%  $p=0,26$ ). Bezüglich der metabolischen Risikofaktoren wie Diabetes, Dyslipidämie, Hypertonie, Nikotinabusus und BMI bestand kein signifikanter Unterschied beider Gruppen. Alle Patienten hatten ein mittleres- bis hohes Risikoprofil mit einem logistic EuroSCORE von  $14 \pm 8$  in dem ES XT Kollektiv und  $16 \pm 10$  in der ES 3 Kohorte ( $p=xx$ ). Die Patienten beider Kollektive waren bezüglich koronararterieller Erkrankungen, präprozeduralen Schlaganfällen oder TIA, COPD und chronischen Nierenerkrankungen ähnlich vorbelastet. Patienten der ES XT Kohorte (14%) waren präinterventionell häufiger von einem Myokardinfarkt betroffen als Patienten der ES 3 Kohorte (8%,  $p=0,04^*$ ). Die ES XT Patienten erhielten präinterventionell häufiger eine perkutane Intervention der Koronararterien (47% vs. 38%,  $p=0,041^*$ ). Ein Unterschied bestand auch hinsichtlich der Erkrankung an einer peripher arteriellen Verschlusskrankheit (pAVK). 10% der Patienten der ES 3 Kohorte und nur 19 % des ES XT Kollektivs litten präinterventionell an einer pAVK ( $p=0,64$ ).

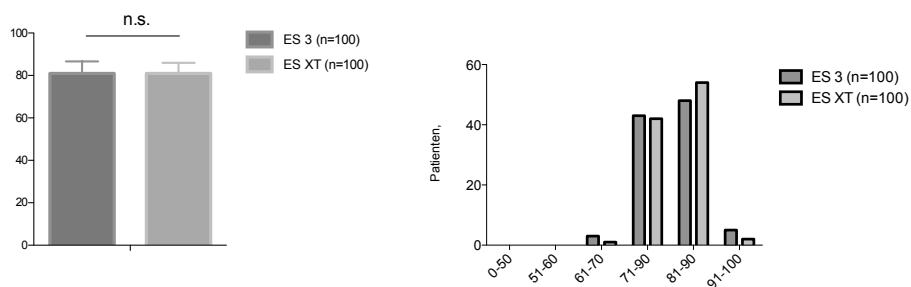
	XT ProGlide (N=100)	ES 3 ProGlide (N=100)	p-value
Age, MEAN	81	81	0,92
Female, n (%)	50	42	0,26

**Tabelle 9: Demographische Daten**

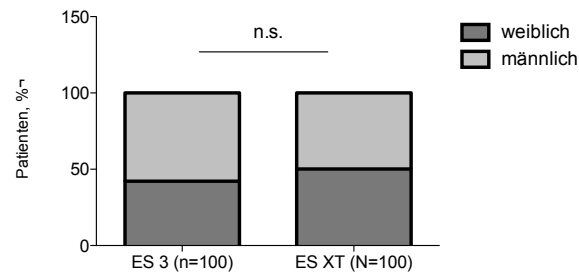
	XT ProGlide (N=100)	ES 3 ProGlide (N=100)	p-value
BMI, kg/m <sup>2</sup>	27 ± 5	27 ± 5	0,87
Diabetes, n(%)	29	38	0,37
Dyslipidemia, n (%)	75	66	0,08
Hypertension, n (%)	92	92	0,79
Coronary artery disease, n (%)	76	70	0,03
Previous MI, n (%)	14	8	0,04*
Previous PCI, n (%)	47	38	0,41*
Previous CABG, n (%)	9	8	0,81
Stroke, n (%)	10	8	0,23
TIA, n (%)	4	8	0,23
COPD, n (%)	10	10	0,89
CKD, n (%)	41	39	0,64
PVD, n (%)	10	19	0,007**
Previous PVI, n (%)	8	9	0,71
Tobacco use, n (%)	23	23	0,26
Logistic EuroSCORE, (%)	14 ± 8	16 ± 10	0,22
Mean aortic valve gradient, mmHg	44 ± 16	41 ± 16	0,25
Aortic valve area, cm <sup>2</sup>	0,7 ± 0,3	0,8 ± 0,2	0,06

**Tabelle 10: Baseline Daten.**

Die Zahlen bedeuten n (%) oder Mittelwert ± Standardabweichung. BMI = Body Mass Index, MI = Myocardial Infarction, PCI = Percutaneous Coronary Intervention, CABG = Coronary Artery Bypass Graft, COPD = Chronic Obstructive Pulmonary Disease, CKD = Chronic Kidney Disease, PVD = Peripheral Vascular Disease, PVI = Peripheral v Vascular Intervention.

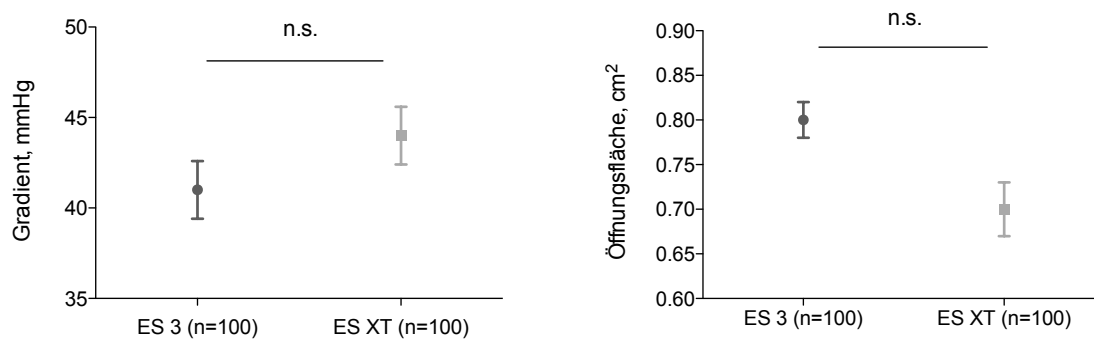


**Abbildung 14: Altersverteilung der Kohorten.**



**Abbildung 15:** Geschlechtsverteilung der Kohorten.

Die präinterventionell durchgeführte echokardiographische Untersuchung ergab einen mittleren Gradienten über der Aortenklappe von  $44 \pm 16$  mmHg und eine Klappenöffnungsfläche von  $0,7 \pm 0,3 \text{ cm}^2$  in der ES 3 Kohorte und  $41 \pm 16$  mmHg bzw.  $0,8 \pm 0,2 \text{ cm}^2$  in der ES XT Kohorte. Die Patienten beider Kollektive litten also per definitionem an einer hochgradigen Aortenklappenstenose (siehe Abbildung 16). Deshalb bestand, zur Vermeidung fataler myokardialer Schäden, eine dringende Indikation zur kardio-interventionellen Behandlung. Die genaue Schweregradeinteilung nach AHA und ESC wurde in Kapitel 1.1.3, Seite 2 beschrieben.



**Abbildung 16:** Vergleich der Aortenklappen-Öffnungsflächen und der mittleren Gradienten über den Aortenklappen.

Auch bezüglich des BMI, der in der Berechnung des logistic EuroSCORE einen großen Risikofaktor darstellt, waren die Patientenkollektive miteinander vergleichbar. Der mittlere BMI betrug in beiden Kohorten  $27 \pm 5$  ( $p=0,87$ ) (siehe Abbildung 17).

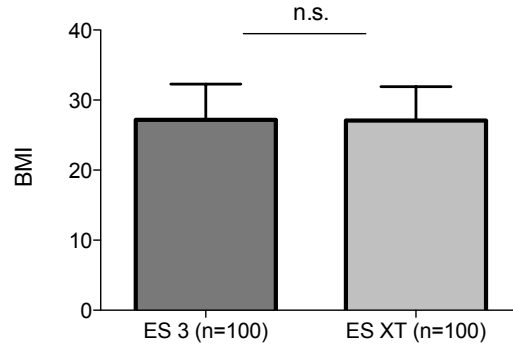


Abbildung 17: Vergleich der beiden Kohorten bezüglich ihres Body-Mass-Index

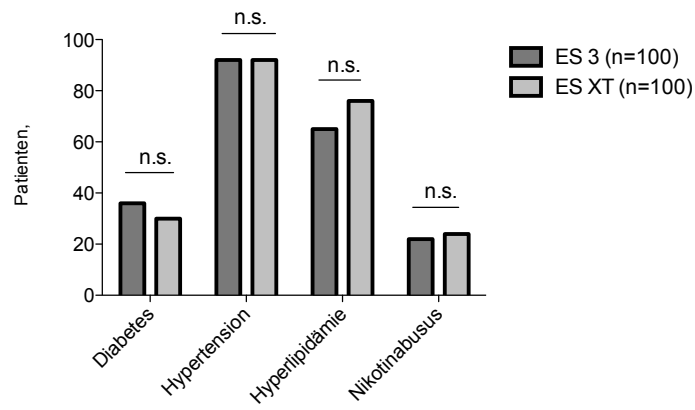


Abbildung 18: Vergleich beider Kohorten bezüglich ihrer metabolischer Grunddaten.

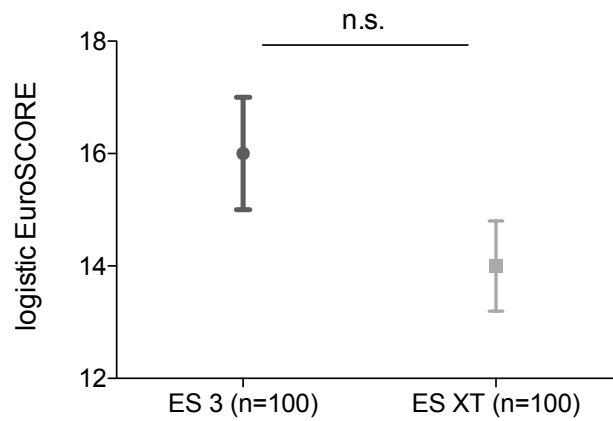
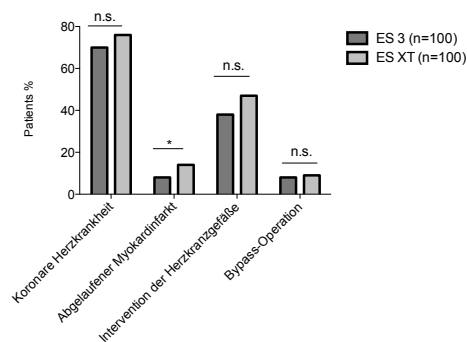


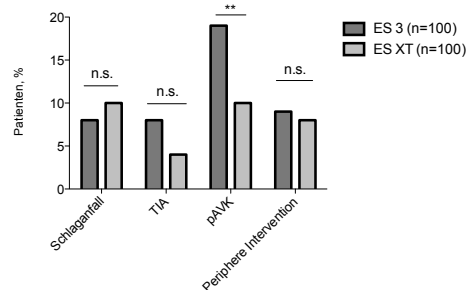
Abbildung 19: Vergleich beider Kohorten bezüglich dem prä- und periinterventionellen Risikos.

	ES XT (n=100)	ES 3 (n=100)	p-value
Hb prä OP (g/dl), MEAN	12,7±1,6	12,5±1,8	0,457
Hb post OP (g/dl), MEAN	10,2±1,5	10,6±1,5	0,921
Differenz Hb (g/dl), MEAN	1,8	1,9	0,551
Krea prä OP (mg/dl), MEAN	1,2±0,4	1,2±0,4	0,281
Krea post OP (mg/dl), MEAN	1,08±0,4	1,15±0,4	0,081
GFR (l/min), MEAN	59,4±21,0	59,7±18,6	0,859
Troponin prä OP (U/l), MEAN	0,05±0,11	0,03±0,03	0,00023***
CK-MB prä OP (U/l), MEAN	17,8±16,6	16,5±17,7	0,680
CK-MB post OP (U/l), MEAN	21,4±20,5	17,2±6,7	0,085

**Tabelle 11:** Vergleich der prä- und postoperativen Laborparameter.



**Abbildung 20:** Vergleich beider Kohorten bezüglich kardiovaskulärer Vorerkrankungen.



**Abbildung 21:** Vergleich beider Kohorten bezüglich vaskulärer Vorerkrankungen.

## 3.1.0.1 Präoperatives EKG

	ES XT (n=100)	ES 3 (n=100)	p-value
AV-Block	5	4	0,733
Linksschenkelblock	13	4	0,022*
Rechtsschenkelblock	7	10	0,447
Vorhofflimmern/ Vorhofflattern	10	6	0,297
Bifaszikulärer Block	1	1	1
Trifaszikulärer Block	1	3	0,312

Tabelle 12: Präoperatives EKG.

Zur Evaluation präinterventioneller Rhythmusstörungen wurde allen Patienten ein Elektrokardiogramm abgeleitet. In der ES XT Kohorte litten erheblich mehr Patienten an einem präinterventionellen Linksschenkelblock, was zu einem statistisch signifikanten Ergebnis geführt hat ( $p=0,022^*$ ). Die restliche Datenlage diesbezüglich war in etwa vergleichbar.

Im Kollektiv der ES 3 Kohorte waren 6 Patienten präinterventionell mit einem Schrittmacher versorgt worden, in der ES XT Kohorte hatten 10 Patienten bereits präinterventionell einen Herzschrittmacher ( $p=0,836$ ), siehe Abbildung 22.

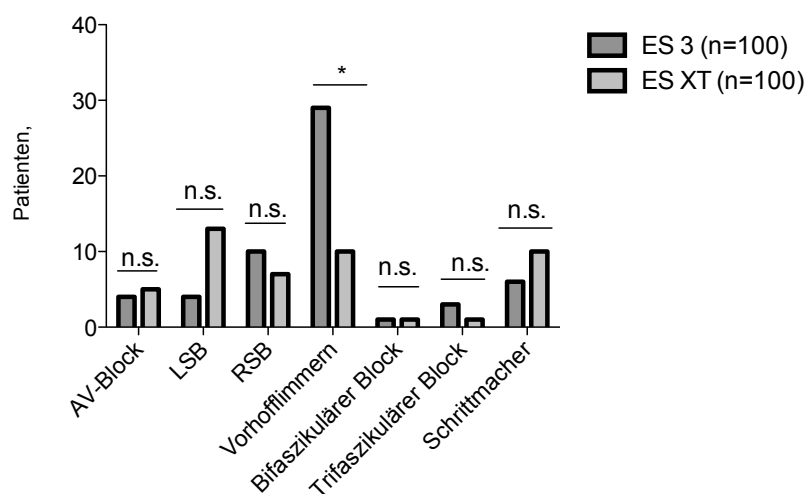


Abbildung 22: Vergleich beider Kohorten Rhythmusstörungen und Schrittmacher-versorgung. (RSB=Rechtsschenkelblock, LSB=Linksschenkelblock)

## 3.2 Procedurale Daten

Hinsichtlich der proceduralen Daten ergaben sich mehrere signifikante Differenzen zwischen beiden Kohorten.

Bereits präinterventionell wurde das geeignete Zugangsgefäß mittels MSCT und Duplexsonographie ermittelt. In beiden Kohorten wurden bei jeweils 75 Patienten für den Hauptzugangsweg die rechte Femoralarterie ausgewählt, bei jeweils 25 Patienten hatte man sich hierbei für die linke Femoralarterie entschieden.

Des Weiteren wurde präinterventionell die geeignete Klappengröße ermittelt. Da für die ES 3 Prothese geringere kleinere Einführschleusensets benötigt werden, ergab sich folglich ein signifikanter Unterschied bezüglich der eingesetzten Schleusengröße zwischen beiden Gruppen. Zur Implantation der ES XT Prothese war eine mittlere Größe der Schleuse von  $18 \pm 1$  F, für die ES 3 Prothese nur  $16 \pm 2$  F nötig ( $p = < 0,001^{***}$ ). Der äußere Schleusendurchmesser maß  $7,2 \pm 0,5$  mm bei der ES XT Prothese und  $6,6 \pm 0,5$  mm bei der ES 3 Prothese ( $p = < 0,001^{***}$ ).

Postprozedural wurde der jeweils kleinste Durchmesser der Femoralarterie und Iliacalarterie unter Anwendung eines speziellen Computerprogramms (Siemens Syngo InSpace) ermittelt. Hier konnte bezüglich der Gefäßdurchmesser kein bedeutender Unterschied zwischen beiden Kohorten festgestellt werden.

Unter Beachtung jener Fakten, ergab sich ein signifikanter Unterschied des Quotienten *Gefäßdurchmesser/ äußerer Schleusen-Diameter* zwischen der ES XT vs. ES 3 Kohorte, sowohl von *Schleusen-Diameter/ A. Iliaca*, als auch von *Schleusen-Diameter/ A. Femoralis*  $0,73 \pm 0,13$  vs.  $0,63 \pm 0,12$  ( $p = < 0,001^{***}$ ) und  $0,77 \pm 0,12$  vs.  $0,67 \pm 0,14$  ( $p = < 0,001^{***}$ ). In der ES XT Kohorte betrug 4% der Gefäßdurchmesser  $< 6$  mm, in der ES 3 Gruppe waren es 7%.

Die Kohorten hatten im Durchschnitt eine Kontrastmittelbelastung von  $127 \pm 51$  ml (ES XT) und  $104 \pm 34$  ml (ES 3) ( $p = 0,001^{***}$ ) und eine Durchleuchtungsdauer von  $15 \pm 5$  min (ES XT) und  $13 \pm 5$  min (ES3) ( $p = 0,03^*$ ). Die Gesamtdauer der Prozedur unterschied sich signifikant voneinander,  $71 \pm 22$  min (ES XT) und  $59 \pm 18$  min (ES3) ( $p = < 0,001^{***}$ ).

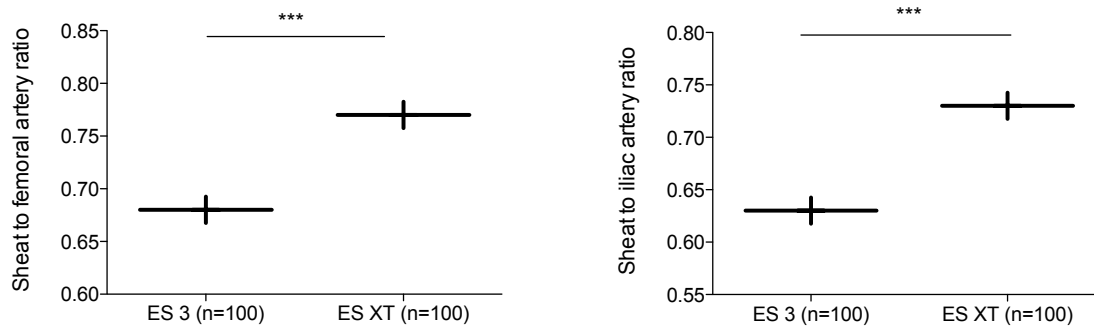
Alle 200 Prothesen konnten erfolgreich implantiert werden, was einem Kurzzeiterfolg von 100% entspricht.



	XT ProGlide (N=100)	ES 3 ProGlide (N=100)	p-value
Sheat Size, F	18 ± 1	16 ± 2	< 0,001***
Sheat outer diameter, mm	7,2 ± 0,5	6,6 ± 0,5	< 0,001***
Femoral artery diameter, mm	8,0 ± 1,3	8,2 ± 1,5	0,3
Sheat to femoral artery ratio	0,77 ± 0,12	0,67 ± 0,14	< 0,001***
Femoral artery calcification score			0,9
0	44	39	
1	10	21	
2	34	31	
3	12	9	
Iliac artery diameter	8,5 ± 1,6	8,6 ± 1,4	0,755
Sheat to iliac artery ratio	0,73 ± 0,13	0,63 ± 0,12	1,959e-07***
Iliac artery calcification score			0,09
0	75	22	
1	10	20	
2	11	35	
3	4	23	
Main access site right femoral artery, n (%)	75	75	1
Procedure Heparine, n (%)	97	100	0,3
Bivalirudin	3	0	
Total contrast volume, ml	127 ± 51	104 ± 37	0,001***
Radiation time, min	15 ± 5	13 ± 5	0,03*
Procedure time, min	71 ± 22	59 ± 18	< 0,001***
Number of valves implanted, n (%)	100	100	1

**Tabelle 13: Procedurale Daten.**

Die Zahlen bedeuten n (%) oder Mittelwert ± Standardabweichung. F = French



**Abbildung 23:** Vergleich der Verhältnisse zwischen Gefäßdurchmesser und äußerem Schleusendurchmesser.

### 3.3 Komplikationen

#### 3.3.1 Gefäßkomplikationen

Der Schwerpunkt dieser Arbeit wurde auf die Quantifizierung und das Assessment von vaskulären Komplikationen nach einer transfemorale, transkatheter Aortenklappenimplantation gelegt. Auch hier wurden beide Kollektive bezüglich ihrer Komplikationsrate miteinander verglichen. Bezüglich großer und kleiner vaskulärer Komplikationen (eingeteilt nach den VARC-2-Kriterien) bestand kein signifikanter Unterschied zwischen beiden Gruppen. Tabelle 14 und Abbildung 24 stellt einen Vergleich beider Kohorten, bezüglich vaskulärer Komplikationen, dar.

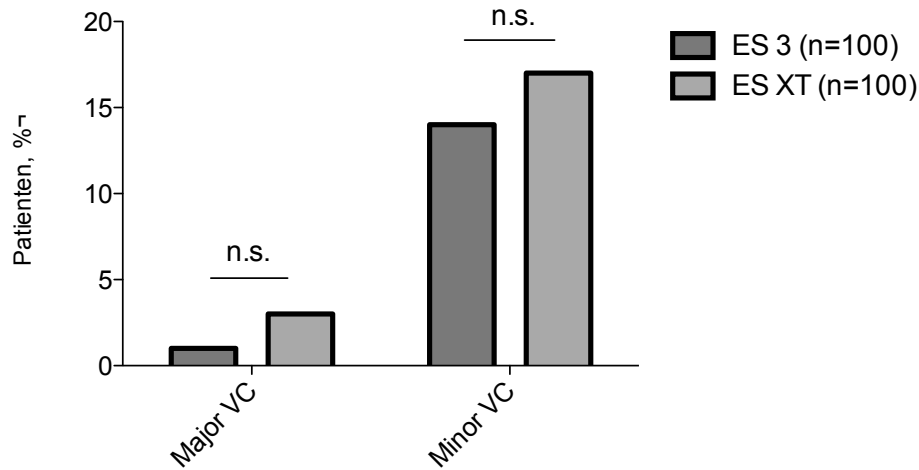
In der ES XT Gruppe wurden insgesamt 3 VARC 2 major Komplikationen beobachtet: 2 Patienten wurden einer endovaskulären Intervention mit Implantation eines gecoverten Stents aufgrund einer Perforation der Femoralarterie unterzogen. Ein Patient wurde aufgrund einer Perforation der A. carotis communis, nach Anlage eines zentralen Venenkatheters, chirurgisch versorgt.

VARC 2 minor Komplikationen inkludierten zwei Obstruktionen der A. femoralis communis (eine aufgrund einer Dissektion), welche mit PTA (eine Stent Implantation) behandelt wurden. Eine Stenose der A. femoralis communis wurde konservativ behandelt. Insgesamt traten 7 Pseudoaneurysmata der Interventionsseite auf; 2 wurden mit Thrombininjektion behandelt, 4 konnten mittels manueller Kompression behandelt werden, eines thrombosierte spontan. Zudem wurden 18 Hämatome >5 cm der Interventionsseite beobachtet.

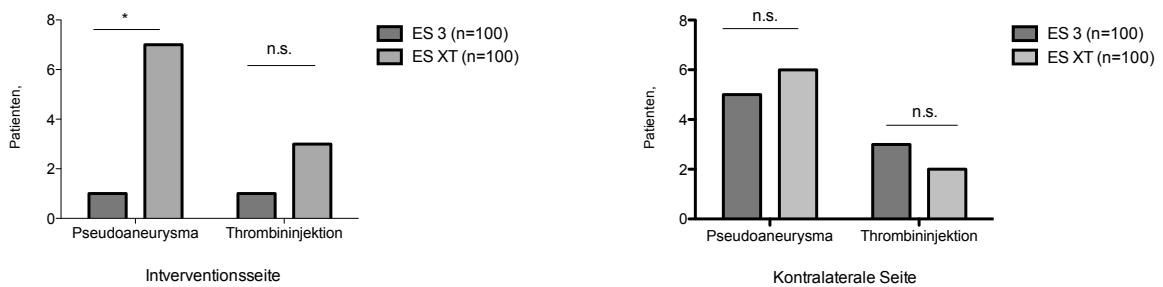
In der ES 3 Gruppe trat eine VARC 2 major Komplikation auf, welche auf eine transfusionspflichtige retroperitoneale Blutung zurückzuführen war, jedoch kein chirurgisches Management erforderte. Insgesamt wurden 16 VARC 2 minor Komplikationen beobachtet. Eine vaskuläre Obstruktion der A. femoralis communis wurde mit PTA behandelt. Zudem waren 15 Hämatome >5 cm der Interventionsseite aufgefallen, jedoch nur eines auf der Interventionsseite. Dieses konnte mittels Thrombininjektion erfolgreich behandelt werden. 3 Pseudoaneurysmata der kontralateralen Seite wurden ebenso mit Thrombininjektion verschlossen, 3 weitere konnten durch

manuelle Kompression behandelt werden.

Vergleichend waren in der ES XT Kohorte deutlich mehr ungeplante endovaskuläre Interventionen notwendig als in der ES 3 Gruppe (4% versus 1%,  $p=0,02^*$ ).



**Abbildung 24: Vaskuläre Komplikationen nach TAVI.**  
VC=Vascular Complication



**Abbildung 25: Postprozedurale Pseudoaneurysmata, vergleich der Interventionsseite mit der kontralateralen Seite.**

### VARC-2 major Komplikationen ES 3 im Detail

Eine 91 jährige Patientin erlitt postprozedural eine retroperitoneale Blutung. Eine genaue Blutungsquelle wurde in den vorliegenden Dokumenten nicht näher bezeichnet. Der Blutverlust wurde mit der Gabe von 3 Erythrozytenkonzentraten ausgeglichen.

### **VARC-2 major Komplikationen ES XT im Detail**

Periinterventionell zeigte sich bei einem 81-jährigen Patienten eine Gefäßperforation der A. femoralis communis, welche durch Kompression der Punktionsstelle behandelt wurde. Nachdem es hierunter zu einem Blutdruckabfall gekommen war, wurden 4 Erythrozytenkonzentrate verabreicht. Bei der duplexsonographischen Untersuchung fielen ein großes Pseudoaneurysma der A. femoralis communis sowie eine Thrombosierung der A. poplitea auf. Ummgehend wurde daher eine angiographische Untersuchung eingeleitet, bei der das Pseudoaneurysma mittels gecoverten Stent behandelt worden war und der Thrombus im Bereich der A. poplitea aspiriert werden konnte. Der Patient war im weiteren Verlauf stets hämodynamisch stabil.

Bei einem 79-jährigen Patienten fiel bei der postprozeduralen duplexsonographischen Kontrolle ein thrombotischer Verschluss der A. femoralis superficialis, sowie der A. tibialis posterior und der A. dorsalis pedis auf. Es erfolgte die sofortige PTA, sowie eine Rotationsthrombektomie des betroffenen Gefäßes. Des Weiteren waren Pseudoaneurysmata beider Aa. femorales communes nachweisbar. Diese wurden mit Kompression und Thrombininjektion behandelt. Die konservative Therapie verlief bei beiden Pseudoaneurysmata frustan, so dass die Indikation zur operativen Versorgung bestand. Das weitere operative Procedere war in den vorliegenden Dokumenten nicht dokumentiert.

Bei einer 92-jährigen Patientin konnte eine aktive Blutung aus den Aa. femorales communes beider Leisten nachgewiesen werden. Aufgrund eines Hb-Verlustes von 7,7 g/dl und einer massiven Schwellung im Halsbereich (Verursacht durch eine Perforation der A. carotis communis bei Anlage eines zentralen Venenkatheters) wurde die Patientin notfallmäßig in die Gefäßchirurgie überwiesen. Dort konnte die Gefäßläsion der A. carotis communis erfolgreich übernäht werden. Die Perforation der A. femoralis communis wurde mit gecovertem Stent gedeckt. Folgend war die Patientin stets hämodynamisch stabil.

### **Notwendigkeit einer endovaskulären Intervention**

Nur ein Patient der ES 3 Kohorte wurde postprozedural einem endovaskulären Eingriff zugeführt. Nach dem Auftreten einer Stenose der A. femoralis communis, verursacht durch das ProGlide Verschlusssystem, musste eine 77-jährige Patientin am sechsten postprozeduralen Tag mit einem Stent behandelt werden.

4 Patienten der ES XT Kohorte mussten postprozedural, aufgrund von vaskulären Komplikationen, einem endovaskulären Eingriff unterzogen werden.

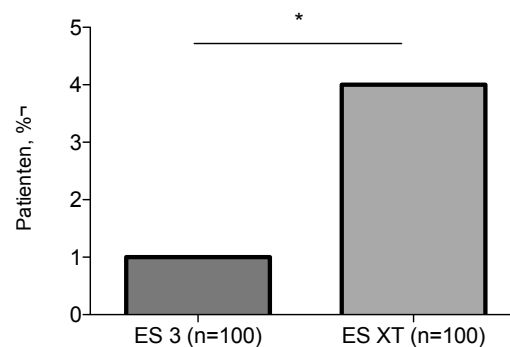
Bei einem 79-jährigen Patienten fiel bei der postprozeduralen, duplexsonographischen Kontrolle ein thrombotischer Verschluss der A. femoralis superficialis, sowie der A. tibialis posterior und der A. dorsalis pedis auf. Es erfolgte die sofortige PTA, sowie eine Rotationsthrombektomie der

betroffenen Gefäße.

Eine 92 Patientin wurde postprozedural aufgrund einer Blutungsquelle im Bereich der A. femoralis communis und A. iliaca externa mittels gecovertem Stent behandelt. Eine weitere duplexsonographische Kontrolle zeigte einen regelrechten Befund im Interventionsgebiet.

Bei einem 81 jährigen Patienten kam es periinterventionell zu einer Gefäßperforation der A. femoralis communis dextra, welche mit einer erneuten Kompression des Gefäßbereichs therapiert wurde. Hierunter kam es zum Blutdruckabfall, weshalb 4 Erythrozytenkonzentrate transfundiert wurden. In einer duplexsonographischen Untersuchung zeigte sich ein großes Pseudoaneurysma in der rechten Leiste, sowie eine Thrombosierung der A. poplitea dextra. Umgehend wurde daher eine angiographische Untersuchung eingeleitet, in welcher das Pseudoaneurysma mit einem gecovertem Stent gedeckt worden war. Der Thrombus konnte erfolgreich aspiriert werden. Im weiteren Verlauf stabilisierte sich der Zustand des Patienten.

Zudem wurde ein Patient aufgrund einer Obstruktion der A. femoralis communis mittels PTA und gecovertem Stent behandelt.



**Abbildung 26:** Vergleich der Notwendigkeit einer endovaskulären Intervention nach TAVI.

### Notwendigkeit einer gefäßchirurgischen Intervention

Durch Anlage eines zentralen Venenkatheters erlitt eine 92 jährige Patientin eine Perforation der A. carotis communis mit aktiver Blutung. Des weiteren zeigte sich eine aktive Blutung aus den Aa. femorales communes beider Leisten. Aufgrund eines Hb Verlustes von 7,7 g/dl und einer massiven Schwellung im Halsbereich wurde die Patientin notfallmäßig in die Gefäßchirurgie überwiesen. Dort konnten alle Gefäßläsionen erfolgreich übernäht werden. Folgend war die Patientin stets hämodynamisch stabil.

Kein Patient der ES 3 Kohorte musste einem chirurgischen Eingriff unterzogen werden.

	XT ProGlide (N=100)	ES 3 ProGlide (N=100)	p-value
VARC 2 Major Complication, n (%)	3	1	0,31
VARC 2 Minor Complication, n (%)	17	14	0,56
Percutaneous closure device failure, n (%)	2	0	0,16
<u>Vascular Dissection, n (%)</u>	1	0	0,32
Vascular Dissection Intervention Side, n (%)	1	0	0,32
<u>Vascular Perforation, n (%)</u>	3	0	0,08
Vascular Perforation Intervention Side, n (%)	2	0	0,16
<u>Vascular Obstruction, n (%)</u>	3	1	0,31
Vascular Obstruction Intervention Side, n (%)	3	1	0,31
<u>A-V Fistula, n (%)</u>	1	2	0,56
A-V Fistula Intervention Side, n (%)	0	0	
Hematoma Intervention Side, n (%)	16	14	0,69
<u>Pseudo-aneurysm, n (%)</u>	11	5	0,12
Pseudo-aneurysm Intervention Side, n (%)	7	1	0,03*
Endovascular Intervention, n (%)	4	1	0,02*
Intervention Side, n (%)	4	1	0,02*
Vascular surgery, n (%)	1	0	0,32
Intervention Side, n (%)	1	0	0,32

**Tabelle 14: Details zu den postprozeduralen Gefäßläsionen.**

Die Beträge bedeuten n (%) oder mean  $\pm$  Standardabweichung. VARC2 = valve academy research consortium 2, A-V = arterial-venous, VC = vascular complication

### 3.4 Blutungskomplikationen

Gemäß den bereits in Kapitel 2.3.5, Seite 25 beschriebenen Kriterien bezüglich Blutungskomplikationen, wurden alle Patienten aufgrund ihres Hb Abfalls in die jeweiligen Untergruppen (lebensgefährliche Blutung, schwere Blutung, kleine Blutung) eingeteilt. Folgende Tabelle (Tabelle 15) zeigt einen genauen Vergleich der beiden Kohorten bezüglich Blutungskomplikationen.

In der ES XT Gruppe traten 6 lebensgefährliche Blutungen auf. Diese inkludierten 4 Perikardergüsse, welche mit Punktion entlastet werden mussten. Zudem konnte einmal die A. femoralis communis nicht zuverlässig geschlossen werden, so dass eine Deckung mittels gecoverten Stent stattfand. Eine Perforation der A. carotis communis musste chirurgisch saniert werden.

Nach Implantation einer ES 3 Klappe kam es zu einer lebensgefährlichen Blutung, verursacht

durch eine hämorrhagische perikardiale Blutung, welche durch Punktion entlastet werden konnte.

In der ES XT Kohorte traten, verglichen mit der ES 3 Gruppe, wesentlich mehr major Blutungen auf (14% versus 5%,  $p=0,09$ ). Während in der ES XT Kohorte wurden 4% minor Blutungen beobachtet werden konnten, waren es in der ES 3 Gruppe 11% ( $p=0,18$ ). Die Transfusionsrate beider Gruppen war vergleichbar.

	ES XT (n=100)	ES 3 (n=100)	p-value
Life-threatening/ Disabling Bleeding, n (%)	6	1	0,06*
Major Bleeding, n (%)	13	3	0,009**
Minor Bleeding, n (%)	4	10	0,10
<u>Transfusions</u>	15	11	0,400
VC Related Blood Transfusions, n (%)	13	5	0,05
VC Related Blood Transfusions, n (%)	4	1	0,18
Others	9	4	0,15

**Tabelle 15:** Blutungskomplikationen.

### 3.4.1 Lebensgefährliche Blutung

Ein Patient des ES 3 Kollektivs erlitt postoperativ eine lebensgefährliche Blutung. In der ES XT Kohorte waren 6 Patienten von einer lebensgefährlichen Blutung betroffen. Im Chi-Quadrat-Test zeigte sich beim Vergleich der beiden Kohorten ein signifikantes Ergebnis bezüglich lebensgefährlicher Blutungen ( $p=0,06^*$ ), siehe Abbildung 27.

#### Lebensgefährliche Blutung ES 3 im Detail

Bei einer 85 jährigen Patientin zeigte sich in der postprozeduralen Echokardiographie ein Perikarderguss, verursacht durch eine Ventrikelperforation, mit einem Saum von ca. 3cm Durchmesser. Daraufhin erfolgte eine Perikardpunktion. Insgesamt konnte 450ml hämorrhagischer Erguss abgezogen werden. Im weiteren Verlauf war die Patientin stets hämodynamisch und respiratorisch stabil.

#### Lebensgefährliche Blutung ES XT im Detail

Ein 80 jähriger Patient erlitt intraprozedural eine gedeckte Ruptur im Bereich des linken Sinus. So kam es zum kardiogenen Schock im Rahmen einer Perikardtampnade (ca. 850ml hämorrhagischer Erguss). Nach der Perikardpunktion zeigte sich der Patient im weiteren Verlauf hämodynamisch stabil.

Bei einem 81-jährigen Patienten kam es periinterventionell zu einer Gefäßperforation der A. femoralis communis dextra, welche mit einer erneuten Kompression des Gefäßbereichs therapiert wurde. Hierunter kam es zum Blutdruckabfall, weshalb 4 Erythrozytenkonzentrate transfundiert wurden. In einer duplexsonographischen Untersuchung zeigte sich ein großes Pseudoaneurysma in der rechten Leiste, sowie eine Thrombosierung der A. poplitea dextra. Umgehend wurde daher eine angiographische Untersuchung eingeleitet, in welcher das Pseudoaneurysma mit einem gecovertem Stent therapiert worden war. Der Thrombus konnte erfolgreich aspiriert werden. Im weiteren Verlauf stabilisierte sich der Zustand des Patienten.

Eine 82-jährige Patientin erlitt postprozedural eine Perikardtamponade, es konnten 550ml hämorrhagischer Erguss drainiert werden. Im weiteren Verlauf war die Patientin stets hämodynamisch stabil.

Auch eine 72-jährige Patientin entwickelte postinterventionell eine Perikardtamponade, es konnte eine notfallmäßige Entlastung durchgeführt werden. Die Patientin zeigte sich im weiteren Verlauf stets hämodynamisch stabil.

Durch Anlage eines zentralen Venenkatheters im Rahmen der OP-Vorbereitung erlitt eine 92-jährige Patientin eine Perforation der A. carotis communis mit aktiver Blutung. Des weiteren zeigte sich postoperativ eine aktive Blutung aus den Aa. femorales communes beider Leisten. Aufgrund eines Hb-Verlustes von 7,7 g/dl und einer massiven Schwellung im Halsbereich wurde die Patientin notfallmäßig in die Gefäßchirurgie überwiesen. Dort konnten alle Gefäßläsionen erfolgreich übernäht werden. Folgend war die Patientin stets hämodynamisch stabil, eine duplexsonographische Kontrolle der Leistengefäße zeigte einen regelrechten Befund.

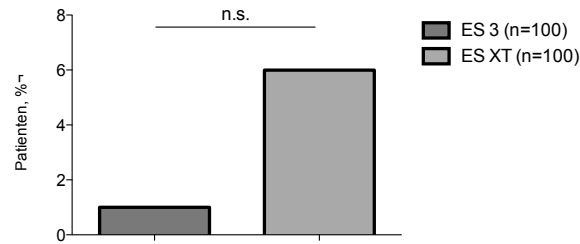
Komplizierend kam es bei einer 82-jährigen Patientin zu einer periinterventionellen Perikardtamponade durch Perforation der passageren Schrittmachersonde. Es folgte eine Übernähung der Perforation. Der weitere Verlauf gestaltete sich als komplikationslos.

In der folgenden Tabelle werden die aufgetretenen Komplikationen noch einmal kurz zusammengefasst.

#### ES XT

Patient 1 (männlich, 80)	Hb-Abfall 3,7, Perikardtamponade
Patient 2 (männlich, 81)	Hb-Abfall 5,5, Perforation AFC
Patient 3 (weiblich, 82)	Hb-Abfall 4,2, Perikardtamponade
Patient 4 (weiblich, 72)	Hb-Abfall 2,3, Perikardtamponade
Patient 5 (weiblich, 92)	Hb-Abfall 4,4, Dissektion A. fem. comm. und A. carotis comm.
Patient 6 (weiblich, 82)	Hb-Abfall 3,8 Perikardtamponade

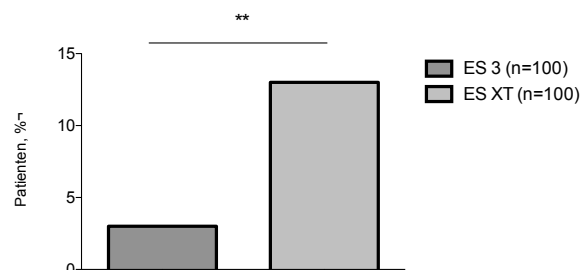




**Abbildung 27:** Lebensgefährliche Blutungen.

### 3.4.2 Schwere Blutung

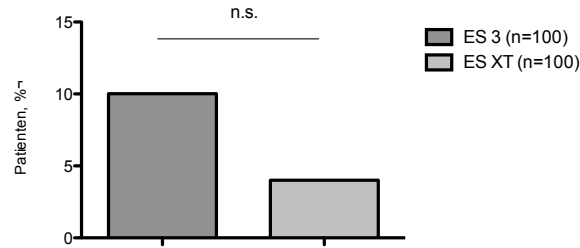
Auch die schweren Blutungen wurden gemäß den in Kapitel 2.3.5, Seite 25, beschriebenen Kriterien sorgfältig ihrer Untergruppe zugeordnet. Im statistischen Vergleich mittels Chi-Quadrat-Test besteht bezüglich schwerer Blutungskomplikationen eine signifikante Differenz beider Kohorten ( $p=0,0317^*$ ), siehe Abbildung 28.



**Abbildung 28:** Schwere Blutungen.

### 3.4.3 Leichte Blutung

Wie alle anderen Blutungskomplikationen wurden auch leichte Blutungen anhand der VARC Kriterien klassifiziert. Hier ist, im Gegensatz zu den größeren Blutungskomplikationen, eine deutlich höhere Komplikationsrate der ES 3 Kohorte zu erkennen, statistisch ist diese Differenz jedoch nicht signifikant ( $p=0,10$ ), siehe Abbildung 29.



**Abbildung 29:** Leichte Blutungen

Insgesamt konnte gezeigt werden, dass nur etwa die Hälfte der Blutungskomplikationen in direkten Zusammenhang mit Komplikationen des Interventionsgefäßes gebracht werden können, siehe Tabelle 16.

	ES XT (n=100)	ES 3 (n=100)	p-value
Life-threatening/ Disabling Bleeding, n (%)	6	1	0,06
Major Bleeding, n (%)	13	3	0,009**
Minor Bleeding, n (%)	4	10	0,10

**Tabelle 16:** Blutungskomplikationen, klassifiziert anhand der akuten VARC 2 Kriterien.

### 3.4.4 Mortalität

Sowohl im ES 3 Kollektiv als auch in der ES XT Kohorte gab es keine Todesfälle während des Krankenhausaufenthaltes oder im 30 Tage-Follow-up .

### 3.4.5 Myokardinfarkt

Entsprechend VARC-2 Definitionen, erlitt weder ein Patient aus dem ES 3 Kollektiv, noch aus der ES XT Kohorte einen Myokardinfarkt.

### 3.4.6 Schlaganfall und transiente ischämische Attacke

In der ES XT Gruppe erlitt ein Patient einen minor cerebralen Insult (modifizierter Rankin score <2 nach 30 Tagen). Weder in der ES 3-, noch in der ES XT Kohorte kam es zu einer intrazerebralen Blutung. Auch transiente ischämische Attacken traten innerhalb der ersten 30 Tage nicht auf. Zur Auswertung wurden nur klinisch relevante Ereignisse berücksichtigt. Stumme Infarkte, die im Rahmen einer gesonderten Studie mittels MRT diagnostiziert worden waren, haben deshalb in dieser Studie keine Gewichtung.

### 3.4.7 Akutes Nierenversagen

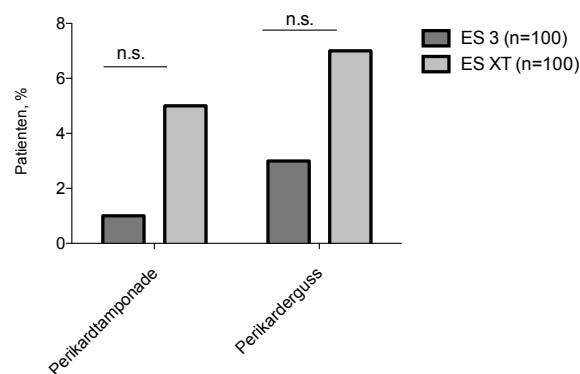
Die ES 3 Kohorte zeigte postinterventionell kein neu aufgetretenes, akutes Nierenversagen. 2 Patienten der ES XT Kohorte entwickelten jedoch jeweils innerhalb der ersten drei bzw. 8 postinterventionellen Tage ein akutes Nierenversagen ( $p=0,155$ ). Beide Patienten litten bereits präinterventionell an einem chronischen Nierenversagen des Stadium 3 bzw. 4, eingestuft unter Beachtung der GFR. Der bereits zuvor stärker beeinträchtigte Patient wurde am dritten postoperativen Tag dialysepflichtig.

### 3.4.8 Andere TAVI bezogene Komplikationen

In beiden Kohorten traten weder die Notwendigkeit einer offen chirurgischen Konversion oder einer TAVI-in-TAVI Implantation, noch kam es zur Verlegung der Koronarostien, einer Ventrikel-Septum-Perforation, einer Endokarditis, einer Klappenthrombose oder einer Klappen Malpositionierung.

Im Kollektiv der ES 3 Prothese erlitt ein Patient einen hämodynamisch relevanten Perikarderguss (450ml). 3 weitere Patienten entwickelten einen Perikarderguss, der aber zu keinem Zeitpunkt hämodynamisch relevant erschien.

5 Patienten der ES XT Gruppe entwickelten einen hämodynamisch wirksamen Perikarderguss. 7 weitere zeigten eine minimale perikardiale Effusion und zeigten sich zu jedem Zeitpunkt hämodynamisch stabil.

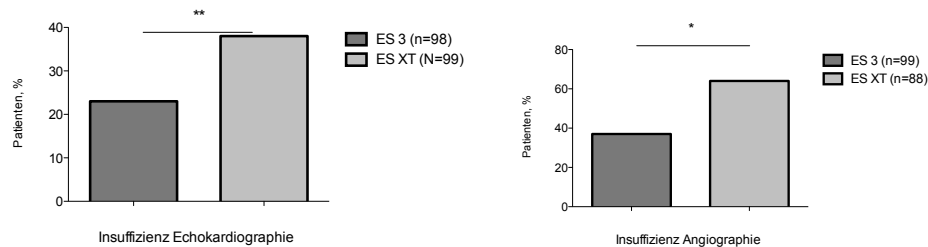


**Abbildung 30:** Vergleich postinterventioneller Perikardergüsse und Perikardtampnaden.

### 3.4.9 Klappenfunktion

Beide Kollektive wurden postprozedural angiographisch und echokardiographisch auf Hinweise einer Aorteninsuffizienz untersucht. Die klinischen Ergebnisse werden im Vergleich zueinander graphisch dargestellt, siehe Abbildung 31. In der echokardiographischen Untersuchung wurden im ES 3 Kollektiv 23-, im ES XT Kollektiv 38 postinterventionelle Aorteninsuffizienzen diagnostiziert ( $p=0,00368^{**}$ ). Als möglicherweise sensitivere Untersuchungsmethode konnten mittels invasiver Angiographie im ES 3 Kollektiv 37-, im ES XT Kollektiv 57 Aorteninsuffizienzen de-

tektiert werden ( $p=0,0181^*$ ). Da die Daten jedoch nicht von allen Patienten generiert werden konnten, weil diese im Rahmen der aktuellen Studie nicht mehr zugänglich waren, wurde die Anzahl  $n$  in der Graphik dem Stand der tatsächlich erfassten Daten angepasst und in % dargestellt.



**Abbildung 31:** Anzahl an postprozeduralen Klappen-Insuffizienzen der beiden Kollektive im Vergleich.

### 3.5 30 Tage - Follow-Up

Zum 30 Tage Follow-Up waren 87 Patienten (87%) die mit einer ES XT Prothese versorgt worden waren erschienen. Im Kollektiv der ES 3 Prothese konnten nur 67 Patienten (67%) für das Follow-Up gewonnen werden. Folgend wird der subjektive Eindruck bezüglich der Lebensqualität beim 30 Tage - Follow -up beschrieben.

#### 3.5.1 Lebensqualität

##### 3.5.1.1 Follow-Up ES 3

Von den zum 30 Tage Follow-Up erschienenen Patienten, konnten erfreulicherweise 24 Patienten (36%) einen kardial beschwerdefreien Zustand rückmelden. 39 Patienten (58%) empfanden eine subjektive Verbesserung ihrer Lebensqualität. 2 (3%) Patienten wurden notfallmäßig innerhalb der ersten 30 postoperativen Tage aufgrund von Vorhofflimmern bzw. kardialer Dekompensation stationär aufgenommen, ein Patient berichtete weiterhin über starke Dyspnoe, eine kardiale Genese konnte in diesem Fall jedoch nicht ermittelt werden.

Des Weiteren erlitt ein Patient am 29 postoperativen Tag einen zerebrale Ischämie, die eine Sehstörung mit sich zog. Eine objektive Einschätzung bezüglich dauerhafter Schädigung konnte nicht vorgenommen werden (siehe Kapitel 2.3.5.2 Seite 27.)

Über Symptomatik einer peripher arteriellen Verschlusskrankheit wurde von keinem Patienten berichtet.

##### 3.5.1.2 Follow-Up ES XT

34 (39%) der zum 30 Tage Follow-Up erschienenen Patienten, berichteten von einer kardialen Beschwerdefreiheit. 45 Patienten (52%) konnten sich an einem deutlich gebesserten Gesundheitszustand erfreuen. Bei jeweils 4 (5%) Patienten blieb das subjektive Gefühl der Lebensqualität

bezüglich kardiovaskulärer Einschränkungen unverändert, 4 (5%) Patienten berichteten von einem verschlechterten Allgemeinzustand innerhalb von 30 postinterventionellen Tagen. Hierbei konnte jedoch nur bei einem Patienten, der kardial dekompensierte, eine kardiale Genese für die Verschlechterung des Gesundheitszustandes erkannt werden. Weder über zerebrale Ischämien, noch Symptome einer peripheren vaskulären Verschlusskrankheit wurde berichtet.

	<b>ES 3 (n=67)</b>	<b>ES XT (n=87)</b>	<b>p-value</b>
beschwerdefrei (%)	24 (36)	34 (39)	0,679
verbessert (%)	39 (58)	45 (52)	0,423
unverändert (%)	0	4 (5)	3,14e-08***
verschlechtert (%)	2 (3)	4 (5)	0,808
Schlaganfall (%)	1 (1)	0	0,253

**Tabelle 17:** Lebensqualität nach TAVI.

## 4 Diskussion

Der transfemorale Aortenklappenersatz ist eine minimalinvasive Alternative zum chirurgischen Aortenklappenersatz für inoperable Patienten mit mittlerem bis hohem Operationsrisiko. Bisher publizierte Studien zeigten eine sehr gute Überlebensrate nach transfemoralem Aortenklappenersatz. [Genereux et al., 2012a]

Vaskuläre Komplikationen erhöhen die postinterventionelle Morbidität und Mortalität und tragen somit maßgeblich zum Behandlungsergebnis bei. Unter Verwendung der „parallelen Nahttechnik“ zeigte diese Studie eine geringe Rate an großen vaskulären Komplikationen. Alle vaskulären Komplikationen konnten mittels endovaskulärer Interventionen behandelt werden. Nur eine, zentraler Venenkatheter assoziierte, Perforation der A. carotis communis musste chirurgisch saniert werden. Auch bereits publizierte Studien zeigten die Häufigkeit großer Gefäßkomplikationen, eingeteilt anhand der aktuellen VARC 2 Kriterien. Die Ergebnisse variierten von 9,8% bis zu 51,6% und waren mit einer Verdreifachung der 30-Tage-Mortalität assoziiert. [Genereux et al., 2012a]

Unsere Resultate zeigen, dass Fortschritte der Methodik und Technik des Gefäßverschlusses vaskuläre Komplikationen reduzieren und eine TAVI auch bei hochrisiko Patienten sicher durchgeführt werden kann. Ziel der Studie war es, einen Vergleich der bereits länger eingesetzten ES XT Prothese und der seit 2014 zugelassenen ES 3 Prothese bezüglich postinterventionell auftretender, vaskulärer Komplikationen zu ermöglichen. Des Weiteren wurden die beiden Prothesen bezüglich peri- und postprozedural auftretender Blutungskomplikationen verglichen. Die Zugangsgefäße aller 200 an der Studie teilnehmenden Patienten wurden postprozedural mittels einer modifizierten ProGlide „parallel-Naht“ versorgt. Die klinischen Ergebnisse wurden anhand der international anerkannten VARC-2 (Valve Academic Research Consortium) Kriterien klassifiziert. So wurde ein Vergleich im Kontext aktueller Literatur ermöglicht.

In diese klinisch, retrospektive Studie wurden insgesamt 200 Patienten eingeschlossen. Die TAVI fand im Zeitraum von Februar 2013 bis September 2014 am Deutschen Herzzentrum in München statt. Die Indikation zur TAVI wurde in jedem der Fälle von einem interdisziplinären Herzteam unter Beachtung der aktuellen Leitlinien gestellt. Das Patientenkollektiv bestand aus 2 Kohorten, die sich hinsichtlich der implantierten Klappe unterschieden (ES3 vs ES XT). Jedes der Kollektive bestand aus 100 Patienten, beide Gruppen wurden mit einer ProGlide „parallel-Naht“ versorgt. Bezüglich kardiovaskulärer- und metabolischer Risikofaktoren, dem logistic EuroSCORE und dem Schweregrad der Aortenstenose wiesen die beiden Kohorten keine statistisch signifikanten Differenzen auf. Jedoch erlitten vermehrt Patienten der XT-Kohorte präinterventionell einen Myokardinfarkt ( $p=0,04^*$ ) und wurden entsprechend häufiger einer perkutanen Koronarintervention unterzogen ( $p=0,41$ ). In der Gruppe der ES 3 Empfänger waren präinterventionell 19% der Patienten an einer peripher arteriellen Verschlusskrankheit erkrankt, in der ES XT Kohorte waren es nur 10 % ( $p=0,007^{**}$ ). Die Schleusengröße betrug 16-20F in der ES XT Gruppe und 14-16F in der ES 3 Kohorte. Der äußere Durchmesser der Schleuse war in der ES 3 Gruppe deutlich geringer. Dies spiegelt die Reduktion der benötigten Schleusengrößen für

die Implantation einer ES 3 Klappe wieder. Der kleinere „Schleusen zu A. iliaca- sowie Schleusen zu A. femoralis communis-Quotient“ reflektiert ähnliche Gefäßdiameter in beiden Gruppen. In der ES XT Gruppe waren 4% der Gefäße <6mm durchmessend, in der ES 3 Kohorte 7%.

### **Ergebnisse im Bereich vaskulärer Komplikationen**

Vaskuläre Komplikationen, in Folge einer transfemorale Aortenklappenimplantation, führen zu einer verschlechterten postprozeduralen Lebensqualität, erhöhen die Morbidität und Mortalität, verlängern die hospitale Liegezeit und steigern somit die Kosten für die seit 2002 bestehende neue Behandlungsoption inoperabler, multimorbider, Hochrisikopatienten. [Steinvil et al., 2015, Toggweiler and Webb, 2012]

Um die postprozeduralen vaskulären Ergebnisse nach TAVI stetig verbessern zu können, sind zum Einen eine Weiterentwicklung des Prothesenmaterials und der Einführschleusen-Sets und eine Verbesserung der Methodik zum Anderen unabdingbar. Postprozedurale vaskuläre Komplikationen korrelieren vor allem mit der Kalibergröße der eingeführten Schleusen. [Mieghem et al., 2012]

Mehrere Studien beschreiben das weibliche Geschlecht sowie große Schleusendurchmesser als unabhängige Risikofaktoren für Gefäßkomplikationen nach TAVI. [Genereux et al., 2012a,b, Mieghem et al., 2012] Die ES 3 Prothese (Stand Sommer 2016) ist die jüngste Prothese von Edwards Lifescience. Der Hauptvorteil dieser Klappe ist die geringere Kalibergröße der Einführschleusen-Sets. Die Gefäße werden dadurch während dem Eingriff weniger stark traumatisiert. [Facchin et al., 2014] Die Tatsache, dass in unserer Studie zwischen der ES 3 Kohorte und der ES XT keine signifikanten Unterschiede bezüglich vaskulärer Komplikationen aufgetreten waren lässt sich möglicherweise dadurch erklären, dass aufgrund der reduzierten Schleusendurchmesser mehr Patienten mit peripherer Verschlusskrankheit behandelt werden konnten.

In einer von 2009 bis 2013 durchgeführten Studie (n=100) wurden 68 Patienten mit einer transfemorale TAVI behandelt, bei 32 Patienten erfolgte der Zugang transapikal. Die Patienten erhielten entweder eine Edwards Sapien Prothese oder eine Medtronic CoreValve. 7,4 % bzw. 16,2% der Patienten mit dem transfemorale Zugangsweg erlitten VARC 2 major bzw. minor vaskuläre Komplikationen. [Martinez et al., 2014]. Als aktuelle große Studie zum Thema Komplikationen nach einer transkatheter Aortenklappenimplantation zeigt das GARY Register (German Aortic Valve Registry) eine Rate von 4,1% bezüglich großer vaskulärer Komplikationen nach einer TAVI. [Walther et al., 2015]

Zum heutigen Zeitpunkt hat sich die vaskuläre Gesamtkomplikationsrate zwischen 15% und 25% eingependelt. Große vaskuläre Komplikationen treten in etwa 10% der Fälle auf. [Steinvil et al., 2015] Jedoch besteht in der aktuellen Literatur immer noch eine sehr große Schwankungsbreite diesbezüglich, welche sich auf unterschiedliche Klassifikationen, Erfahrungswerte der Operateure, Zugangswege und Verschlussysteme zurückführen lassen. In unserer monozentrischen Studie traten zwischen 1% (ES 3) und 3% (ES XT) VARC 2 major Komplikationen auf. Dies ist eine

signifikante Reduktion großer vaskulärer Komplikationen verglichen mit anderen Meta-Analysen mit einer Komplikationsrate von 11,9%. [Genereux et al., 2012a] 17% (ES XT) und 14% (ES 3) der Patienten erlitten eine kleine vaskuläre Komplikationen ( $p=0,56$ ). Die Rate an VARC 2 minor Komplikationen ist somit höher als in vergleichbaren Meta-Analysen mit 9,7%. [Genereux et al., 2012a] Die höhere Rate an kleinen vaskulären Komplikationen in unserer Studie könnte dadurch erklärt werden, dass wir jeden Patienten vor Entlassung einem Komplikationsscreening mittels Duplexsonographie der Beinarterien zugeführt hatten. Ein ähnliches Screening wurde in keiner anderen Studie durchgeführt. Insgesamt wurden im Kollektiv der ES XT Prothese 4% der Patienten interventionell und 1% gefäßchirurgisch versorgt. Vaskuläre Komplikationen waren, vergleichbar mit anderen Studien, mit einer erhöhten Transfusionsbedürftigkeit assoziiert. Dies war jedoch nicht mit einer erhöhten Mortalität der Patienten verbunden.

Zusammenfassend kann eine TAVI sowohl unter Verwendung einer ES 3- als auch ES XT Prothese und in Kombination mit einer ProGlide „parallel-Naht“ sicher und komplikationsarm durchgeführt werden. Ein direkter Vergleich der Ergebnisse dieser Studie mit aktueller Literatur ist durch den Einsatz verschiedenster Prothesen, unterschiedlicher Klassifikationen und diverser Verschlussysteme nur limitiert möglich. Auch eine detaillierte Beschreibung einzelner vaskulärer Ereignisse findet sich in aktueller Literatur nicht.

### **Ergebnisse im Bereich des Gefäßverschlusses**

Im Gegensatz zu vergleichbaren Studien benutzten wir erstmalig eine „parallele Nahttechnik“ mit 2 ProGlide Einheiten. Vergleichbar mit der Nahttechnik von Gefäßchirurgen platzierten wir 2 Nähte in Verlaufsrichtung des Gefäßes. Dies reduziert das Risiko für das Auftreten von Stenosen oder Okklusionen aufgrund der anatomischen Kräfteverteilung der Nähte über die Gefäßwand. Im Vergleich zur ursprünglich verwendeten Technik (gekreuzte ProGlide Naht) könnte die neue „parallele Naht“ die gegenseitige Beeinflussung der Nähte mit folgendem Verschlussystemversagen verhindern. Zudem erlaubt diese Technik ein sofortiges Platzieren einer dritten, parallelen Gefäßnaht im Falle einer unzureichenden Hämostase. Dies kann ohne Beeinträchtigung der übrigen Nähte durchgeführt werden. In unserer Studie war kein Patient von einem Versagen des Verschlussystems betroffen. Nur ein ES XT Patient erlitt Stenose der A. femoralis communis, welche auf das ProGlide Verschlussystem zurückzuführen war. Interessanterweise konnten alle Gefäßkomplikationen durch endovaskuläre Interventionen oder konservativ behandelt werden. Die primäre Erfolgsrate für einen suffizienten Gefäßverschluss lag in unserer bei 100%. Dies bestätigt die Sicherheit dieser Methode.

Studien die verschiedene Verschlussysteme miteinander vergleichen zeigen bessere Behandlungserfolge mit Prostar verglichen mit ProGlide [Barbanti et al., 2015], doppelte Prostar Naht verglichen mit einfacher [Saleh et al., 2015] oder ProGlide verglichen mit Prostar. [Barbash et al., 2015] Dies zeigt die Wichtigkeit der Entwicklung einer adäquaten Technik der Nahtapplikation. Unsere Studie zeigt unter Benutzung der „parallel-Naht“ mit 2 verschiedenen Klappentypen und unterschiedlichen Schleusendurchmesser eine geringe Rate an vaskulären Komplikationen. Ein Vorteil dieser Technik gegenüber anderen kann jedoch nur in einer randomisierten Studie



gezeigt werden. Eine Studie, welche zum Vergleich der Erfolgsrate hinsichtlich eines suffizienten Gefäßverschlusses herangezogen werden kann, wurde von 2006 bis 2009 am Herzzentrum in Essen durchgeführt (n=41). Als Verschlussystem wurden das *Prostar XL*,- und das *ProGlide Verschlussystem* eingesetzt.

Insgesamt erlitten 32% der Patienten vaskuläre Komplikationen der Interventionsseite. Bei 10 % der Patienten traten Komplikationen, verursacht durch ein Versagen des Verschlussystems, auf. Ein retroperitoneales Hämatom wurde bei 2% der Patienten diagnostiziert, häufiger trat eine Dissektion der Intima (10%) der A. femoralis bzw. der A. iliaca auf. 5% der Patienten mussten aufgrund von vaskulären Komplikationen konservativ behandelt werden, 8% der Patienten wurden einer endovaskulären Intervention- und 6% einer chirurgischen Behandlung unterzogen. [Kahlert et al., 2009]

Eine weitere Studie aus dem *Journal of Vascular Surgery* kann zum Vergleich der Erfolgsrate des Gefäßverschlusses hinzugezogen werden. Die Studie vergleicht das Prostar-XL Device mit dem ProGlide-Abott-Device hinsichtlich der Verschluss-Erfolgsrate bei endovaskulärer Aortenaneurysma Intervention. Hier wurden, wie auch im Rahmen einer TAVI, große Zugangsschleusen (21F) eingesetzt. Der primäre Verschlusserfolg lag beim ProGlide-Device bei 94% während dieser beim Prostar-XL Device nur 88% betrug. [Nelson et al., 2014]

Eine andere Studie (n=162) untersuchte die Erfolgsrate des Gefäßverschlusses mit dem ProGlide-Device. Die Patienten erhielten entweder eine ES XT Prothese oder eine Medtronic CoreValve. In 6,1% der Fälle kam es zu einem Verschlussystemversagen. 1,8% der Patienten erlitten als Komplikation des Verschlussystems eine Dissektion oder Okklusion. 0,6% der Patienten wurden aufgrund der Komplikation endovaskulär therapiert, 5,5% mussten chirurgisch versorgt werden. [Griese et al., 2013]

Obwohl die Objektivität eines Vergleiches der Verschlussysteme im Literaturkontext durch den Einsatz studienspezifisch unterschiedlicher Klappentypen (ES XT und Medtronic CoreValve) limitiert ist, legen die vorliegenden Daten dieser Arbeit eine deutliche Verbesserung des vaskulären *Outcomes* durch die modifizierte ProGlide „parallel-Naht“ dar.

### **Ergebnisse im Bereich von Blutungskomplikationen**

Neben vaskulären Komplikationen sind ebenso Blutungskomplikationen als limitierender Faktor der postprozeduralen Prognose der Patienten zu nennen. Diese werden, ähnlich wie vaskuläre Komplikationen, nach aktuellen Definitionen der VARC Klassifikation eingeteilt.

6% der ES XT Patienten und nur 1% der ES 3 Patienten (p=0,06) erlitten eine lebensgefährliche Blutung. Im Kollektiv der ES 3 Prothese kam es in 1% der Fälle zu einer Perikardtamponade. 4% der Patienten im ES XT Kollektiv waren von einer Perikardtamponade betroffen.

Im Kollektiv der ES XT Prothese traten vermehrt schwere Blutungen auf (13% vs. 3%, p=0,009\*\*\*). Kleine Blutungen traten häufiger im Kollektiv der ES 3 Prothese auf (10% vs. 4%). Viele als minor Blutungen klassifizierte Komplikationen waren große Hämatome (>5cm) in Kombination mit minimalem Hb-Verlust.

Im Literaturkontext ist das auftreten von Blutungskomplikationen innerhalb der hier zugrunde liegenden Patientendaten als niedrig einzuschätzen. Vergleichend kann hierzu die Studie [Gutmann et al., 2015] herangezogen werden. Bei einer Kostenanalyse bezüglich Blutungskomplikationen nach TAVI (n=63), erhielten alle Patienten einen transfemorale Aortenklappenersatz. 8,2% der Patienten erlitten eine lebensgefährliche Blutung, verursacht durch Läsionen der Interventionsseite, 9,3% bzw. 8,2% waren von einer großen bzw. kleinen Blutung der Interventionsseite betroffen. Blutungen, die nicht mit der Interventionsseite in Verbindung gebracht werden konnten, waren 2,1% lebensgefährliche Blutungen, 7,2% große Blutungen und 9,3% kleine Blutungen.

Eine australische Studie (n=68) zeigte 4,4% lebensgefährliche Blutungen, 8,8% große Blutungen und 10,3% kleine Blutungen. Alle Patienten erhielten einen transfemorale Aortenklappenersatz, mit Implantation einer ES XT Prothese oder einer Medtronic CoreValve. Ein Vergleich mit dieser Arbeit ist aufgrund des Einsatzes verschiedener Klappentypen und der fehlenden Darstellung von Blutungsdetails nur eingeschränkt möglich.

Insgesamt zeigten die Daten dieser Arbeit sehr gute Ergebnisse im Bereich vaskulärer Komplikationen und Blutungskomplikationen. Endovaskuläre bzw. chirurgische Eingriffe waren in der gesamten Studienpopulation selten erforderlich. Ein Vergleich im Kontext aktueller Literatur legt sehr gute Ergebnisse, in den von unserer Studie untersuchten Bereichen, dar.

In Zusammenschau aller klinischen Resultate zeigten sich zwar keine deutlichen klinischen Vorteile der ES 3 Klappe bezüglich vaskulärer Komplikationen. Bei Implantation der ES 3 Prothese konnten jedoch signifikant weniger lebensgefährliche- und große Blutungskomplikationen nachgewiesen werden. Dies könnte durch die reduzierte Schleusengröße und dadurch erleichtertes Erreichen einer suffizienten Hämostase erklärbar sein.

### **Prozedurale Daten**

Die Interventionsdauer war in der Gruppe der ES 3 Patienten signifikant geringer als in der ES XT Kohorte ( $59 \pm 18$  versus  $71 \pm 22$ ,  $p = <0,001^{***}$ ). Die längere Prozedurdauer bei Implantation einer ES XT Klappe könnte auf die längere Kompressionsdauer bis zum Erreichen einer kompletten Hämostase hinweisen, verursacht durch größere Schleusendurchmesser bei Implantation einer ES XT Klappe. Diese These wird zudem durch den Fakt, dass alle 200 Patienten voll Heparinisiert wurden und bei allen Patienten eine manuelle Kompression bis zum Erreichen einer kompletten Hämostase durchgeführt wurde, unterstützt.

Die geringe Zahl an vaskulären Komplikationen und die fehlende Notwendigkeit von chirurgischen Eingriffen bei Auftritt von Komplikationen nach transfemorale TAVI unter Einsatz der „parallelen Naht“ legt nahe, dass eine TAVI ohne chirurgische Supervision sicher durchgeführt werden kann. Zudem ist die neue Nahttechnik auch auf andere Klappensysteme mit größeren

Schleusendiameter übertragbar.

Zusammenfassend war die Kombination aus ES 3 Prothese und modifizierter ProGlide „parallel-Naht“ ein positiv prognostischer Faktor hinsichtlich aller untersuchten Komplikationen. Durch sorgfältige Planung des Eingriffs, Erfahrung des Implantationsteams und Kombination von kleinen Einführschleusen und modifizierter Gefäßnaht lässt sich eine TAVI erfolgreich und sicher durchführen.

### **Studien Limitationen**

Die vorliegende, monozentrische Studie wurde retrospektiv und mit einer geringen Fallzahl durchgeführt. Eine Selektionsbias ist aufgrund fehlender Randomisierung nicht auszuschließen.

### **Schlussfolgerung**

Die „parallele Nahttechnik“, bei Einsatz des ProGlide Systems ist, auch unter Verwendung von größeren Schleusen mit einer geringen Anzahl von vaskulären Komplikationen assoziiert. Dies konnte sowohl bei Einsatz der ES 3- als auch der ES XT Prothese gezeigt werden.

## 5 Zusammenfassung

Die degenerative (senile) Aortenstenose ist das Klappenitium mit der höchsten Prävalenz in der westlichen Bevölkerung ab einem Lebensalter von 65 Jahren. Aufgrund der massiv erhöhten intra- und postoperativen Mortalität älterer, multimorbider Patienten im Rahmen eines offen chirurgischen Klappenersatzes, steht seit 2002 der transkatheter Aortenklappenersatz als alternative Behandlungsmöglichkeit zur Verfügung. Trotz der Minimalinvasivität des Eingriffs birgt die Prozedur ein breites Spektrum möglicher Komplikationen. Im Rahmen dieser Studie wurden insbesondere schwerwiegende Blutungskomplikationen und vaskuläre Komplikationen des transfemorale Aortenklappenersatzes, die bis zu einem gefäßchirurgischen Folgeeingriff führen können, untersucht. Da diese Komplikationen die Langzeitprognose der Patienten verschlechtern, gilt es diese zu minimieren.

In dieser Studie wurden 2 Patientenkollektive, die sich hinsichtlich ihrer implantierten Klappe unterschieden, bezüglich des Auftretens vaskulärer Verletzungen bzw. Blutungskomplikationen verglichen. Jedes Kollektiv umfasste 100 Patienten. Im Zeitraum von Februar 2013 bis September 2014 wurde in konsekutiver Reihenfolge entweder eine neuere ES 3- oder eine ES XT Prothese implantiert. Ein Gefäßverschluss fand in beiden Kollektiven mit einer modifizierten ProGlide „parallel-Naht“ statt, welche den Vorteil eines zuverlässigeren Gefäßverschluss gewährleistet und mit einer geringeren Rate an vaskulären Komplikationen behaftet ist. Die bei der ES 3 Prothese eingesetzten Schleusen waren mit 14-16F deutlich kleinkalibriger als bei der ES XT mit 16-20F. Alle Komplikationen wurden nach den aktuellen VARC-2 Kriterien klassifiziert, um einen objektiven Vergleich beider Kohorten im Kontext aktueller Literatur zu ermöglichen.

Sowohl Patienten der ES XT Gruppe als auch Patienten der ES Gruppe zeigten eine geringe Rate großer vaskulärer Komplikationen (3% versus 1%). 4% der Patienten der ES XT- und 1% Patienten ES 3 Prothese wurden aufgrund vaskulärer Komplikationen endovaskulär interveniert. 1% der ES XT Kohorte musste aufgrund einer Perforation der A. carotis communis im Rahmen einer ZVK Anlage offen chirurgisch versorgt werden. Die Erfolgsrate für einen suffizienten Gefäßverschluss lag bei 100%. Insgesamt erlitten die Patienten der ES XT Gruppe eine höhere Anzahl an lebensgefährlichen- bzw. schweren Blutungen (6% vs. 1% bzw. 13% vs. 3%). Leichte Blutungen traten vermehrt in der ES 3 Kohorte auf (4% vs. 10%). Die aufgetretenen Blutungskomplikationen korrelierten in weniger als 50% der Fälle mit vaskulären Komplikationen, ein großer Anteil fiel auf Perikardtamponaden, intraprozedurale Blutungen oder Hämatome zurück.

Im Vergleich mit der aktuellen Literatur zeigt diese Studie insgesamt eine sehr geringe Gesamtanzahl an Gefäßkomplikationen. Die Durchführung einer „parallelen Nahttechnik“ unter Verwendung eines ProGlide-Systems ist, auch bei Einsatz großkalibriger Schleusensets, mit einer niedrigen vaskulären Komplikationsrate assoziiert und ermöglicht somit einen sicheren und komplikationsarmen Eingriff.

## A Literaturverzeichnis

URL <http://www.abbottvascular.com/us/products/vessel-closure/perclose-proglide.html>.

URL <http://www.edwards.com/de/Products/TranscatheterValves/Pages/thvhome.aspx>.

URL <http://www.dgthg.de>.

URL <http://www.euroscore.org/calc.html>.

MD Alain Cribier, MD Helene Eltchaninoff, PhD Assaf Bash, MD Nicolas Borenstein, MD Christophe Tron, MD Fabrice Bauer, MD Genevieve Derumeaux, MD Frederic Anselme, MD; Francois Laborde, and MD Martin B. Leon. Percutaneous transcatheter implantation of an aortic valve prosthesis for calcific aortic stenosis first human case description. *Circulation*, 106(24):3006–8, December 2002.

MD Albert M. Kasel, MD Anupama Shivaraju, MD Stephan Schneider, MD Stephan Krapf, MD Frank Oertel, MD Christoph Burgdorf, MD Ilka Ott, MD Christian Sumer, MD Adnan Kastrati, MD Wolfgang von Scheidt, and MD Christian Thilo. Standardized methodology for transfemoral transcatheter aortic valve replacement with the edwards-sapien xt valve under fluoroscopy guidance. *Journal of Invasive Cardiology*, 26(9):451–61, September 2014.

R Bagur, JG Webb, F Nietlispach, E Dumont, R De Larochelliere, D Doyle, JB Masson, MJ Gutierrez, MA Clavel, OF Bertrand, P Pibarot, and J Rodes-Cabau. Acute kidney injury following transcatheter aortic valve implantation: predictive factors, prognostic value, and comparison with surgical aortic valve replacement. *Euro Heart J*, 31(7):865–74, April 2010.

M Barbanti, A Latib, C SgROI, C Fiorina, M De Carlo, F Bedogni, F De Marco, F Etori, AS Petronio, A Colombo, L Testa, S Klugmann, A Poli, D Maffeo, F Maisano, P Aruta, S Gulino, A Giarratana, M Patane, S Cannata, S Imme, L Mangoni, A Rossi, and C Tamburino. Acute kidney injury after transcatheter aortic valve implantation with self-expanding corevalve prosthesis: results from a large multicentre italian research project. *EuroIntervention*, 10(1):133–40, May 2014.

M Barbanti, P Capranzano, Y Ohno, S Gulino, C SgROI, S Imme, C Tamburino, S Cannata, M Patane, D Di Stefano, D Todaro, E Di Simone, W Deste, G Gargiulo, D Capodanno, C Grasso, and C Tamburino. Comparison of suture-based vascular closure devices in transfemoral transcatheter aortic valve implantation. *Eurointervention*, 11(6):690–7, October 2015.

IM Barbash, M Barbanti, J Webb, J Molina-Martin De Nicolas, Y Abramowitz, A Latib, C Nguyen, F Deuschl, A Segev, K Sideris, S Buccheri, M Simonato, FD Rosa, C Tamburino, H Jilaihawi, T Miyazaki, D Himbert, N Schofer, V Guetta, S Bleiziffer, D Tchetché, S Imme, RR Makkar, A Vahanian, H Treede, R Lange, A Colombo, and D Dvir. Comparison of vascular closure devices for access site closure after transfemoral aortic valve implantation. *European Heart Journal*, 36(47):3370–9, December 2015.

- AS Bleiziffer, M Krane, MA Deutsch, Y Elhmidi, N Piazza, B Voss, and R Lange. Which way in? the necessity of multiple approaches to transcatheter valve therapy. Current Cardiology Reports, 9(4):268–73, November 2013.
- RO Bonow, BA Carabello, K Chatterjee, AC de Leon, DP Faxon, MD Freed, WH Gaasch, BW Lytle, RA Nishimura, PT O Gara, RA O'Rourke, CM Otto, PM Shah, JS Shanewise, 2006 Writing Committee Members, American College of Cardiology, and American Heart Association Task Force. 2008 focused update incorporated into the acc/aha 2006 guidelines for the management of patients with valvular heart disease: a report of the american college of cardiology/american heart association task force on practice guidelines (writing committee to revise the 1998 guidelines for the management of patients with valvular heart disease): endorsed by the society of cardiovascular anesthesiologists, society for cardiovascular angiography and interventions, and society of thoracic surgeons. Circulation, 118(15):e523–661, October 2008.
- M Martinez-Selles Mand Bramlage, M Thoenes, and G Schymik. Clinical significance of conduction disturbances after aortic valve intervention: current evidence. Clin Res Cardiol, 104(1):1–12, January 2014.
- JM Brown, SM O'Brien, C Wu, JA Sikora, BP Griffith, and JS Gammie. Isolated aortic valve replacement in north america comprising 108,687 patients in 10 years: changes in risks, valve types, and outcomes in the society of thoracic surgeons national database. J Cardiovasc Surg, 137(1):82–90, January 2009.
- BA Carabello. The symptoms of aortic stenosis: a step closer to understanding their cause. JAAC Cardiovascular Intervention, 6(2):147–9, February 2013.
- P Codner, K Orvin, A Assali, R Sharony, H Vaknin-Assa, Y Shapira, S Schwartzberg, T Bental, A Sagie, and R Kornowski. Long-term outcomes for patients with severe symptomatic aortic stenosis treated with transcatheter aortic valve implantation. American Journal of Cardiology, 116(9):1391–8, November 2015.
- A Cribier. Development of transcatheter aortic valve implantation (tavi): a 20-year odyssey. Arch Cardiovasc Disc, 105(3):146–52, March 2012.
- G Ducrocq, F Francis, JM Serfaty, D Himbert, JM Maury, N Pasi, S Marouene, S Provenchere, B Iung, Y Castier, G Leseche, and A Vahanian. Vascular complications of transfemoral aortic valve implantation with the edwards sapien prosthesis: incidence and impact on outcome. EuroIntervention, 5(6):666–72, January 2010.
- E Durand, B Borz, M Godin, C Tron, PY Litzler, JP Bessou, JN Dacher, F Bauer, A Cribier, and H Eltchaninoff. Performance analysis of euroscore ii compared to the original logistic euroscore and sts scores for predicting 30-day mortality after transcatheter aortic valve replacement. The American Journal of cardiology, 111(6):891–7, March 2013.
- Mr Dweck, Na Boon, and DE Newby. Calcific aortic stenosis: a disease of the valve and the myocardium. J Am Coll Cardiol, 60(19):1854–63, November 2012.

- H Eggebrecht, A Schmermund, P Kahlert, R Erbel, T Voigtlaender, and RH Mehta. Emergent cardiac surgery during transcatheter aortic valve implantation (tavi): a weighted meta-analysis of 9,251 patients from 46 studies. EuroIntervention, 8(9):1072–80, January 2013.
- D Erkapic, S De Rosa, A Kelava, R Lehmann, S Fichtlscherer, and SH Hohnloser. Risk for permanent pacemaker after transcatheter aortic valve implantation: a comprehensive analysis of the literature. J. Cardiovasc Electrophysiol, 23(4):391–7, April 2012.
- M. Facchin, M. Mojoli, E. Covolo, and G. Tarantini. The sapien 3 valve: lights and shadows. MINERVA MED, 105(6):497–500, December 2014.
- P Jonathon Fanning, J Allan Wesley, G David Platts, L Darren Walters, M Eamonn Eeles, Michael Seco, Oystein Tronstad, Wendy Strugnell, Adrian G. Barnett, Andrew J. Clarke, Judith Bellapart, Michael P. Vally, Peter J. Tesar, and John F. Fraser. The silent and apparent neurological injury in transcatheter aortic valve implantation study (sanity): concept, design and rationale. Cardiovasc Disord, 5:14–45, April 2014.
- PW Fedak, S Verma, TE David, RL Leask, RD Weisel, and J Butany. Clinical and pathophysiological implications of a bicuspid aortic valve. Circulation, 106(8):900–4, August 2002.
- P Genereux, SJ Head, DA Wood, SK Kodali, MR Williams, JM Paradis, M Spaziano, AP Kaptejin, JG Webb, A Cribier, and MB Leon. Transcatheter aortic valve implantation: 10-year anniversary part ii: clinical implications. European Heart Journal, 33(19):2399–402, October 2012a.
- P Genereux, P Pnereux, JG Webb, LG Svensson, SK Kodali, LF Satler, WF Fearon, CJ Davidson, AC Eisenhauer, RR Makkar, GW Bergman, V Babaliaros, JE Bavaria, OC Velazquez, MR Williams, I Hueter, K Xu, MB Leon, and PARTNER Trial Investigators. Vascular complications after transcatheter aortic valve replacement: insights from the partner (placement of aortic transcatheter valve) trial. Journal of American Cardiology, 0(12):1043–52, September 2012b.
- M Gilard, H Eltchaninoff, B Iung, P Donzeau-Gouge, K Chevreul, J Fajadet, P Leprince, A Leguerrier, M Lievre, A Prat, E Teiger, T Lefevre, D Himbert, D Tchetché, D Carrie, B Albat, A Cribier, G Rioufol, A Sudre, D Blanchard, F Collet, P Dos Santos, N Meneveau, A Tirouvanziam, C Caussin, P Guyon, J Boschhat, H Le Breton, F Collart, R Houel, S Delpine, G Souteyrand, X Favereau, P Ohlmann, V Doisy, G Grollier, A Gommeaux, JP Claudel, F Bournon, B Bertrand, E Van Belle, and M Laskar. Registry of transcatheter aortic-valve implantation in high-risk patients. N Engl J Med., 366(18):1705–15, May 2012.
- DP Griese, W Reents, A Diegeler, S Kerber, and J Babin-Ebell. Simple, effective and safe vascular access site closure with the double-proglide preclose technique in 162 patients receiving transfemoral transcatheter aortic valve implantation. Catheter Cardiovascular Intervention, 82(5):E734–41, November 2013.
- A Grimaldi, F Figini, F Maisano, M Montorfano, A Chieffo, A Latib, F Pappalardo, P Spagnolo, M Cioni, AC Vermi, S Ferrarello, D Piraino, V Cammalleri, E Ammirati, FM Sacco, I Arendar,

- E Collu, G La Canna, O Alfieri, and A Colombo. Clinical outcome and quality of life in octogenarians following transcatheter aortic valve implantation (tavi) for symptomatic aortic stenosis. International Journal of Cardiology, 168(1):281–6, September 2013.
- JF Gummert, AK Funkat, A Beckmann, M Ernst, K Hekmat, F Beyersdorf, and W Schiller. Cardiac surgery in germany during 2010: a report on behalf of the german society for thoracic and cardiovascular surgery. Thorac Cardiovasc Surg, 59(5):259–67, August 2010.
- A Gutmann, K Kaier, S Sorg, C von Zur Muehlen, M Siepe, M Moser, A Geibel, A Zirlik, I Ahrens, H Baumbach, F Beyersdorf, W Vach, M Zehender, C Bode, and J Reinhoehl. Analysis of the additional costs of clinical complications in patients undergoing transcatheter aortic valve replacement in the german health care system. International Journal of Cardiology, 179:231–7, January 2015.
- CW Hamm, H Hillmann Moellmann, D Holzhey, A Beckmann, C Veit, HR Figulla, J Cremer, HK Kuck, R Lange, R Zahn, S Sack, G Schuler, T Walther, F Beyersdorf, M Boehm, G Heusch, AK Funkat, T Meinertz, T Neumann, K Papoutsis, S Schneider, A Welz, and FW Mohr. The german aortic valve registry: in hospital outcome. Eur Heart J, 35(24):1588–98, June 2014.
- R Hein, M Abdel-Wahab, H Sievert, KH Kuck, M Voehringer, R Hambrecht, S Sack, KE Hauptmann, J Senges, R Zahn, and H Mudra. Outcome of patients after emergency conversion from transcatheter aortic valve implantation to surgery. EuroIntervention, 9(4):446–51, August 2013.
- B Iung, G Baron, EG Butchart, F Delahaye, C Gohlke Baerwolf, OW Levang, P Tornos, JL Vannoverschelde, F Vermeer, E Boersma, P Ravaut, and A Vahanian. A prospectice survey of patients with valvuar heart disease in europe: the euro heart survey on valvular heart disease. Eur Heart, 24(13):1231–43, July 2003.
- Philipp Kahlert, Fadi Al-Rashid, Marcel Weber, Daniel Wendt, Torsten Heine, Eva Kottenberg, Mathias Thielmann, Hilmar Kuehl, Juergen Peters, Heinz G. Jakob, Stefan Sack, Raimund Erbel, and Holger Eggebrecht. Vascular access site complications after percutaneous transfemoral aortic valve implantation. Herz, 34(5):398–408, August 2009.
- D Kalavrouziotis, D Li, KJ Buth, and JF Legare. The european system for cardiac operative risk evalustudy (euroscore) is not appropriate for withholwith surgery in high-risk patients with aortic stenosis: a prospectice cohort study. J Cardiothoracic Surgery, 14:4–32, July 2009.
- AR Kamath and RG Pai. Risk factors for progression of calcific aortic stenosis and potential therapeutic targets. International Journal of Angiology, 17(2):63–70, Summer 2008.
- JW Kang, HG Song, DH Yang, S Baek, DH Kim, JM Song, DH Kang, TH Lim, and JK Song. Association between bicuspid aortic valve phenotype and patterns of valvular dysfunction and bicuspid aortopathy: comprehensive evaluation using mdct and echocardiography. JACC Cardiovasc Imaging, 6(2):150–61, February 2013.
- A. Pieter Kappetein, Stuart J. Head, Philippe Genereux, Nicolo Piazza, Nicolas M. van Mieghem, Eugene H. Blackstone, Thomas G. Brott, David C. Cohen, Donald E. Cutlip, Gerrit-Anne van



- Es, Rebecca T. Hahn, Ajay J. Kirtane, Michell W. Krucoff, Susheel Kodali, Michael J. Mack, Roxana Meheran, Josep Rodes-Cabau, Pascal Vranckx, John G. Webb, Stephan Windecker, Patrick W. Serruys, and Martin B. Leon. Updated standardized endpoint definitions for transcatheter aortic valve implantation. Journal of the American College of Cardiology, 145 (1):6–23, January 2012.
- AM Kasel, S Cassese, S Bleiziffer, M Amaki, RT Hahn, A Kastrati, and PP Sengupta. Standardized imaging for aortic annular sizing: implications for transcatheter valve selection. JACC Cardiovasc Imaging, 6(2):249–62, February 2013.
- S Kodali, MR Williams, CR Smith, LG Svensson, JG Webb, RR Makkar, GP Fontana, TM Dewey, VH Thourani, AD Pichard, M Fischbein, WY Szeto, S Lim, KL Greason, PS Teirstein, SC Malaisrie, PS Douglas, RT Hahn, B Whisenant, A Zajarias, D Wang, JJ Akin, WN Anderson, and MB Leon. Two-year outcomes after transcatheter or surgical aortic-valve replacement. N Engl J Med., 366(18):1686–95, May 2012.
- K.H. Kuck, H. Eggebrecht, H.R. Figulla, M. Haude, H. Katus, H. Moellmann, C.K. Naber, H. Schunkert, H. Thiele, and C. Hamm. Qualitaetskriterien zur durchfuehrung der transvaskulaeren aortenklappenimplantation (tavi) positionspapier der deutschen gesellschaft fuer kardiologie. Karidologie 2014, 9:11–26, 2014.
- MB Leon, CR Smith, M Mack, DC Miller, JW Moses, LG Svensson, EM Tuzcu, JG Webb, GP Fontana, RR Makkar, DL Brown, PC Block, RA Guyton, AD Pichard, JE Bavaria, HC Herrmann, PS Douglas, JL Petersen, JJ Akin, WN Anderson, D Wang, and S Pocock. Transcatheter aortic-valve implantation for aortic stenosis in patients who cannot undergo surgery. New England Journal of Medicine, 363(17):1597–607, October 2010.
- MJ Mack, JM Brennan, R Brindisan, J Carroll, F Edwards, F Grover, D Shahian, EM Tuzcu, ED Peterson, JF Rumsfeld, K Hewitt, C Shewan, J Michaels, B Christensen, A Christian, S O'Brien, and D Holmes. Outcomes following transcatheter aortic-valve replacement in the united states. JAMA, 310(19):2069–77, November 2013.
- GJ Martinez, M Seco, SK Jaijee, MR Adams, BL Cartwright, P Forrest, DS Celermajer, MP Valley, MK Wilson, and MK Ng. Introduction of an interdisciplinary heart team-based transcatheter aortic valve implantation programme: short and mid-term outcomes. Intern Medicine Journal, 44(9):876–83, September 2014.
- NP Mayr, J Michel ans S Bleiziffer, P Tassani, and K Martin. Sedation or general anesthesia for transcatheter aortic valve implantation (tavi). Journal of Thoracic Disease, 7(9):1518–26, September 2015.
- Nicolas M. Van Mieghem, Didier Tchetché, Alaide Chieffo, Nicolas Dumonteil, MD David Messika Zeitoun, Robert M.A. van der Boon, Olivier Vahdat, Gill L. Buchanan, Bertrand Marcheix, Dominique Himbert, Patrick W. Serruys, Jean Fajadet, Antonio Colombo, Didier Carrie, Alec Vahanian, and Peter P.T. de Jaegere. Incidence, predictors, and implications of access site complications with transfemoral transcatheter aortic valve implantation. The American Journal of cardiology, 110(9):1361–7, November 2012.

- NM Van Mieghem, RJ Nuis, N Piazza, T Apostolos, J Ligthart, C Schultz, PP de Jaegere, and PW Serruys. Vascular complications with transcatheter aortic valve implantation using the 18 fr medtronic corevalve system: the rotterdam experience. EuroIntervention, 5(6):673–9, January 2010.
- M Najjar, M Salna, and I George. Acute kidney injury after aortic valve replacement: incidence, risk factors and outcomes. Expert Rev Cardiovasc Ther, 13(3):301–16, March 2015.
- PR Nelson, Z Kracjer, N Kansal, V Rao, C Bianchi, H Hashemi, P Jones, and JM Bacharach. A multicenter, randomized, controlled trial of totally percutaneous access versus open femoral exposure for endovascular aortic aneurysm repair (the pevar trial). Journal of vascular surgery, 59(5):1181–93, May 2014.
- RA Nishimura, CM Otto, RO Bonow, BA Carabello, JP Erwin, RA Guyton, PT O Gara, CE Ruiz, NJ Skubas, P Sorajja, TM Sundt, JD Thomas JD, American College of Cardiology, and American Heart Association Task Force on Practice Guidelines. 2014 aha/acc guideline for the management of patients with valvular heart disease: executive summary: a report of the american college of cardiology/american heart association task force on practice guidelines. Journal of American College of Cardiology, 63(22):2438–88, June 2014.
- VT Nkomo, JM Gardin, TN Skelton, JS Gottdiener, CG Scott, and M Enriquez-Sarano. Burden of valvular heart disease: a population-based study. Lancet, 368(9540):1005–11, September 2006.
- NM Rajamannan. Calcific aortic stenosis: lessons learned from experimental and clinical studies. Arterioscler Thromb Vasc Biol., 29(2):162–8, February 2009.
- MR Reynolds, EA Magnuson, Y Lei, MB Leon, CR Smith, LG Svensson, JG Webb, VC Babalarios, BS Bowers, WF Fearon, HC Herrmann, S Kapadia, SK Kodali, RR Makkar, AD Pichard, DJ Cohen DJ, and Placement of Aortic Transcatheter Valves (PARTNER) Investigators. Health-related quality of life after transcatheter aortic valve replacement in inoperable patients with severe aortic stenosis. Circulation, 124(18):1964–72, November 2011.
- F Roques, P. Michel, A.R. Goldstone, and S.A.M. Nashef. The logistic euroscore. European Society of Cardiology, 24(9):881–2, May 2003.
- R Rosenhek, R Zilberszac, M Schemper, M Czerny, G Mundigler, S Graf, J Bergler-Klein, M Grimm, H Gabriel, and G Maurer. Natural history of very severe aortic stenosis. Circulation, 121(1):151–6, January 2010.
- Da Roy, U Schaefer, V Guetta, D Hildick-Smith, H Moellmann, H Hllmann, N Dumonteil, T Modine, J Bosmans, AS Petronio, N Moat, A Linke, C Moris, D Champagnac, R Parma, A Ochala, D Medvedofsky, T Patterson, F Woitek, M Jahangiri, JC Laborde, and SJ Brecker. Transcatheter aortic valve implantation for pure severe native aortic valve regurgitation. J Am Coll Cardiol, 61(15):1577–84, April 2013.

- N Saleh, R De Palma, M Settergren, and A Rueck. Femoral access-related complications during percutaneous transcatheter aortic valve implantation comparing single versus double prostar xl device closure. Catheter Cardiovascular Intervention, 86(7):1255–61, December 2015.
- G Schymik, M Heimeshoff, P Bramlage, R Wondraschek, T Sueselbeck, J Gerhardus, A Luik, H Posival, C Schmitt, and H Schroefel. Ruptures of the device landing zone in patients undergoing transcatheter aortic valve implantation: an analysis of tavi karlsruhe (tavik) patients. Clin Res Cardiol, 103(11):912–20, November 2014.
- M Seiffert, P Diemert, D Koschyk, J Schirmer, L Conradi, R Schnabel, S Blankenberg, H Reichen-spurner, S Baldus, and H Treede. Transapical implantation reguritation-generation transcatheter heart valve in patients with noncalcified aortic reguritation. JACC Cardiovasc Intervention, 6(6):590–7, June 2013.
- JM Sinning, M Vasa-Nicotera, D Chin, C Hammerstingl, A Ghanem, J Bence, J Kovac, E Grube, G Nickenig, and N Werner. Evaluation and management of paravalvular aortic reguritation after transcatheter aortic valve replacement. American College of Cardiology Foundation, 62(1):11–20, July 2013.
- G Siontis, P Jueni, T Pilgrim, S Stortecky, L Buellesfeld, B Meier, P Wenaweser, and S Win-decker. Predictors of permanent pacemaker implantation in patients with severe aortic stenosis undergoing tavr: A meta-analysis. Journal of the American College of Cardiology, 64(2):129–40, July 2014.
- CR Smith, MB Leon, MJ Mack, DC Miller, JW Moses, LG Svensson, EM Tuzcu, JG Webb, GP Fontana, RR Makkar, M Williams, T Dewey, S Kapadia, V Babaliaros, VH Thourani, P Corso, AD Pichard, JE Bavaria, HC Herrmann, JJ Akin, WN Anderson, D Wang, and JS Pocock. Transcatheter versus surgical aortic-valve replacement in high-risk patients. New England Journal of Medicine, 364(23):2187–98, June 2011.
- Arie Steinvil, Eran Leshem Rubinow, Amir Halkin, Yigal Abramowitz, Eyal Ben Assa, Yacov Shacham, Avner Bar Dayan, Gad Keren, Shmuel Banai, and Ariel Finkelstein. Vascular complications after transcatheter aortic valve implantation and their association with mortality reevaluated by the valve academic research consortium definitions. The American Journal of cardiology, 115(1):100–6, January 2015.
- BF Stewart, D Siscovick, BK Lind, JM Gardin, JS Gottdiener, VE Smith, DW Kitzman, and CM Otto. Clinical factors associated with calcific aortic valve disease. cardiovascular health study. J, 29(3):630–4, March 1997.
- B.M. Swinkels and H.W. Plokker. Evaluating operative mortality of cardiac surgery: first define operative mortality. Netherlands Heart Journal, 18(7-8):344–5, August 2010.
- D Tchetché, N Dumonteil, A Sauguet, F Descoutures, A Luz, O Garcia, P Soula, Y Gabiache, G Fournial, B Marcheix, D Carrie, and J Fajadet. Thirty-day outcome and vascular complications after transarterial aortic valve implantation using both edwards sapien and medtronic corevalve bioprostheses in a mixed population. EuroIntervention, 5(6):659–65, January 2010.

- M Thomas, G Schymik, T Walther, D Himbert, T Lefevre, H Treede, H Eggebrecht, P Rubino, I Michev, R Lange, WN Anderson, and O Wendler. Thirty-day results of the sapien aortic bioprosthesis european outcome (source) registry: a european registry of transcatheter aortic valve implantation using edwards sapien valve. Circulation, 122(1):62–9, July 2010.
- M Thomas, G Schymik T Walther, D Himbert, T Lefevre, H Treede, H Eggebrecht, P Rubino, A Colombo, R Lange, RR Schwarz, and O Wendler. One-year outcomes of cohort 1 in the edwards sapien aortic bioprosthesis european outcome (source) registry: the european registry of transcatheter aortic valve implantation using the edwards sapien valve. Circulation, 124(4):425–33, July 2011.
- S Toggweiler and JG Webb. Challenges in transcatheter aortic valve implantation. Swiss Medical Weekly, 17(1):142, December 2012.
- S Toggweiler, R Gurvitch, J Leipsic, DA Wood, AB Willson, RK Binder, J Cheung A Ye, and JG Webb. Percutaneous aortic valve replacement: vascular outcomes with a fully percutaneous procedure. J Am Coll Cardiol, 59(2):113–8, January 2012.
- A Vahanian, O Alfieri, F Andreotti, MJ Antunes, G Baron-Esquivias, H Baumgartner, MA Borger, TP Carrel TP, M De Bonis, A Evangelista, V Falk, B Iung, P Lancellotti, L Pierard, S Price, HJ Schafers, G Schuler, J Stepinska, K Swedberg, J Takkenberg, UO Von Oppell, S Windecker, JL Zamorano, and M Zembala. Guidelines on the management of valvular heart disease (version 2012). the joint task force on the management of valvular heart disease of the european society of cardiology (esc) and the european association for cardio-thoracic surgery (eacts). G Ital Cardiol Rome, 14(3):167–214, March 2013.
- P Varadarajan, N Kapoor, RC Bansal, and RG Pai. Clinical profile and natural history of 453 nonsurgically managed patients with severe aortic stenosis. Ann Thorac Surg, 82(6):2111–5, December 2006.
- Thomas Walther, Helge Moellmann, H. Mudra, Armin Welz, Karl-Heinz Kuck, Jochen Cremer, Friedrich W. Mohr, and Christian Hamm. Incidence of procedural complications in 9271 consecutive tavi patients: analysis from the german aortic valve registry (gary). J Am Coll Cardiol, 63(12):928–06, March 2014.
- Thomas Walther, Christian, Hamm, Gerhard Schuler, Alexander Berkowitsch, Joachim Koetting, Norman Mangner, Harald Mudra, Andreas Beckmann, Jochen Cremer, Armin Welz, Ruediger Lange, Karl Heinz Kuck, Friedrich W. Mohr, and Helge Moellmann. Peri-operative results and complications in 15,964 transcatheter aortic valve implantations from the german aortic valve registry (gary). Journal of the American College of Cardiology, March 2015. Epub, ahead of print.
- JG Webb, M Chandavimol, CR Thompson, DR Ricci, RG Carere, BI Munt, CE Buller, S Papsupati, and S Lichtenstein S. Percutaneous aortic valve implantation retrograde from the femoral artery. Circulation, 113(6):842–50, February 2006.

N Werner, U Zeymer, S Schneider, T Bauer, U Gerckens, A Linke, C Hamm, H Sievert, H Eggebrecht, UR Zahn, and German Transcatheter Aortic Valve Interventions-Registry Investigators. Incidence and clinical impact of stroke complicating transcatheter aortic valve implantation: Results from the german tavi registry. Catheter Cardiovascular Intervention, June 2016. epub ahead of print.

A Willson, JG Webb, TM Labounty, S Achenbach, R Moss, M Wheeler, C Thompson, JK Min, R Gurvitch, BL Norgaard, CJ Hague, S Toggweiler, R Binder, M Freeman, R Poulter, S Poulsen, DA Wood, and J Leipsic. 3-dimensional aortic annular assessment by multidetector computed tomography predict moderate or severe paravalvular regurgitation after transcatheter aortic valve replacement: a multicenter retrospective analysis. J Am Coll Cardiol, 59(14): 1287–94, April 2012.

## **B Vorveröffentlichungen**

Teile dieser Arbeit wurden bereits in folgendem Artikel veröffentlicht:

Ott I, Shivaraju A, Schäffer NR, Frangieh AH, Michel J, Husser O, Hengstenberg C, Mayr P, Colleran R, Pellegrini C, Cassese S, Fusaro M, Schunkert H, Kastrati A, Kasel AM. Parallel suture technique with ProGlide: a novel method for management of vascular access during transcatheter aortic valve implantation (TAVI). *Eurointervention*, 13(8): 928-934, October 2017

## C Tabellenverzeichnis

<u>1 Schweregradeinteilung der Aortenstenose</u>	2
<u>2 ES 3 Daten</u>	12
<u>3 ES XT Daten</u>	13
<u>4 Definition der Blutungskomplikationen</u>	26
<u>5 Definition vaskulärer Komplikationen</u>	27
<u>6 Definition der Mortalität</u>	28
<u>7 Definition eines akuten Nierenversagens</u>	29
<u>8 Definition anderer TAVI bezogener Komplikationen</u>	32
<u>9 Demographische Daten</u>	33
<u>10 Baseline Daten</u>	34
<u>11 Prä- und postoperative Laborparameter</u>	37
<u>12 Präoperatives EKG</u>	38
<u>13 Prozedurale Daten</u>	40
<u>14 Details zu den postprozeduralen Gefäßläsionen</u>	45
<u>15 Blutungskomplikationen</u>	46
<u>16 Blutungskomplikationen</u>	49
<u>17 Lebensqualität nach TAVI</u>	52

## D Abbildungsverzeichnis

<u>1 Implantation einer Aortenklappe</u>	4
<u>2 Klappengenerationen</u>	5
<u>3 Zugangswege TAVI</u>	7
<u>4 Abschließende Schritte einer TAVI</u>	9
<u>5 ProGlide Device</u>	10
<u>6 ProGlide Technik in Einzelschritten</u>	10
<u>7 PARTNER-Studie</u>	11
<u>8 Berechnung des logistic EuroSCORE</u>	19
<u>9 Geeignete Punktionsstellen</u>	22
<u>10 Darstellung des Gefäßzuganges mittels MSCT</u>	22
<u>11 Punktionstechnik</u>	23
<u>12 ProGlide parallele Nahttechnik</u>	24
<u>13 Vermessung eines Gefäßdiameters mit Syngo InSpace</u>	30
<u>14 Altersverteilung</u>	34
<u>15 Geschlechtsverteilung</u>	35
<u>16 Klappenöffnungsfläche und mittlerer Gradient</u>	35
<u>17 BMI</u>	36
<u>18 Metabolische Grunddaten</u>	36
<u>19 logistig EuroSCORE</u>	36
<u>20 Kardiovaskuläre Vorerkrankungen</u>	37



<b><u>21</u></b> <b>Vaskuläre Vorerkrankungen</b>	<b>37</b>
<b><u>22</u></b> <b>Präinterventionelle Rhythmusstörungen</b>	<b>38</b>
<b><u>23</u></b> <b>Gefäßdurchmesser/ äußerer Schleusendurchmesser</b>	<b>41</b>
<b><u>24</u></b> <b>Vaskuläre Komplikationen</b>	<b>42</b>
<b><u>25</u></b> <b>Postprozedurales Auftreten von Pseudoaneurysmata</b>	<b>42</b>
<b><u>26</u></b> <b>Endovaskuläre Intervention</b>	<b>44</b>
<b><u>27</u></b> <b>Lebensgefährliche Blutungen</b>	<b>48</b>
<b><u>28</u></b> <b>Schwere Blutungen</b>	<b>48</b>
<b><u>29</u></b> <b>Leichte Blutungen</b>	<b>49</b>
<b><u>30</u></b> <b>Postinterventionelle Perikardergüsse und Perikardtamponaden</b>	<b>50</b>
<b><u>31</u></b> <b>Klappen-Insuffizienz</b>	<b>51</b>

## E Abkürzungsverzeichnis

### A

A.	Arterie
ACC	American College of Cardiology
AHA	American Heart Association
AKIN	Akute Kidney Injury Network
AL	Amplatz Draht
AV-Block	Atrio-ventrikular-Block

### B

BARC	Bleeding Academic Research Consortium
------	---------------------------------------

### C

CCS	Canadian Cardiovascular Society
CK-MB	Creatinkinase vom Myokardtyp
cm <sup>2</sup>	Quadratzentimeter
cm	Zentimeter
CT	Computertompgrafie

### E

Echo	Echokardiographie
EF	Ejektionsfraktion, Auswurffraktion
EKG	Elektrokardiogramm
EM.-Entkoppelung	Elektromechanische Entkoppelung
ESC	European Society of Cardiology
ES XT	Edwards Sapien XT
ES 3	Edwards Sapien 3

### F

F	French
---	--------

### G

GARY	German Aortic Valve Registry
GFR	Glomeruläre Filtrationsrate

### L

LV Funktion	linksventrikuläre Funktion
LSB	Linksschenkelblock
LVOT	Linksventrikulärer Ausflusstrakt

### M

min	Minute
ml	Milliliter
MSCT	Mult-Slice Computertomographie
µm	Mikrometer
MRT	MagnetResonanzTomographie

### N

NYHA	New York Heart Association
------	----------------------------

### O

O <sub>2</sub>	Sauerstoff
<b>P</b>	
Partner A	Placement of AoRtic TranscathetER Valve
pAVK	periphere arterielle Verschlusskrankheit
<b>R</b>	
RSB	Rechtsschenkelblock
<b>S</b>	
SANITY Studie	The Silent and Apparent Neurological Injury in TAVI
SAVR	Surgical Aortic Valve Replacement
<b>T</b>	
TAVI	transkatheter Aortenklappen Implantation
TF TAVI	Transfemoraler Transkatheter Aortenklappenimplantation
TIA	Transiente Ischämische Attacke
<b>V</b>	
V.	Vene
VARC	Valve Acaemic Research Consortium
VC	Vascular Complication

## F Danksagungen

An dieser Stelle möchte ich mich bei allen Personen bedanken, die mich Unterstützt haben und somit zum Gelingen dieser Arbeit beigetragen haben.

Frau *Prof. I. Ott* danke ich für die Vergabe dieses spannenden Themas, die freundliche Aufnahme in die Arbeitsgruppe und für die gute Betreuung während der gesamten Promotionsdauer. Auch für die Geduld bei der Korrektur dieser Arbeit möchte ich mich herzlich bedanken.

Herrn *Dr. med. M. Kasel* danke ich für die freundliche Aufnahme in das Team sowie für wertvolle Anregungen und Ratschläge für das Schreiben der Arbeit.

*Dr. med. F. Bourier* möchte ich für die geduldige Einarbeitung in das Computerprogramm *Syngo InSpace* von *Siemens* danken.

*A. Shivaraju, MD* danke ich für die Einführung in die Thematik sowie für die Unterstützung beim Erstellen der Datenbank.

Für die Hilfestellung beim Durchführen der statistischen Auswertung möchte ich mich an dieser Stelle auch bei meinem Mitdoktoranden *Karl Dewitz* bedanken.

Ein ganz besonderer Dank gilt *meiner Familie*, besonders meinen Eltern Astrid und Wolfgang, meinen Großeltern Franz und Erika und meinem Bruder Christoph. Im Studium, beruflich sowie privat hattet ihr immer ein offenes Ohr für meine Freuden und Sorgen. Vielen Dank für die liebevolle und geduldige Unterstützung während meines gesamten Studiums, meiner Promotion und meinem ersten Berufsjahr.

Bedanken möchte ich mich auch bei allen, die mich bei der Durchführung und Ausarbeitung meiner Promotion unterstützt haben und hier nicht genannt wurden.

## G Lebenslauf

**Persönliches**     Nina Renate Schäffer  
Dreikönigstrasse 44  
79104 Freiburg  
  
Tel.: +49 (0)176 70306889  
E-Mail: schaeffer.nina@gmx.at

### Universitärer Werdegang

10/2012-12/2016    Klinisches Studium der Humanmedizin  
Technische Universität München  
12/2016 Dritter Abschnitt der ärztlichen Prüfung  
10/2015 Zweiter Abschnitt der ärztlichen Prüfung

10/2012-12/2016    Vorklinisches Studium der Humanmedizin  
Ludwig-Maximilians-Universität München  
06/2012 Erster Abschnitt der ärztlichen Prüfung

2008                 Allgemeine Hochschulreife  
Bundesoberstufenrealgymnasium St. Johann im Pongau

### Praktisches Jahr

06/2016–10/2016    Klinik für Allgemeine Innere Medizin, Spital Münsingen, Bern, CH

03/2016–06/2016    Universitätsklinik für Dermatologie, Inselspital Bern, CH

01/2016–03/2016    Upper Gastrointestinal Surgery, Monash Medical Centre, Melbourne, AUS

11/2015–01/2016    Surgical Transplant Service, Sir Charles Gairdner Hospital, Perth, AUS

### Beruflicher Werdegang

03/2017–8/2017     Assistenzärztin in der Klinik für Gastroenterologie und Onkologie, Ortenau-  
klinikum Lahr (Lehrkrankenhaus der Universitätsklinik Freiburg)

seit 09/2017         Assistenzärztin im Haut-, und Venenzentrum Freiburg

25. Juni 2018