

Institut für Röntgendiagnostik
der Technischen Universität München
Klinikum rechts der Isar
(Direktor: Univ. Prof. Dr. E. Rummeny)

Wertigkeit des neuen makromolekularen Kontrastmittels Feruglose (Clariscan™) für die Differenzierung von benignen und malignen Mamma-Tumoren mit dynamischer Magnetresonanztomographie

Anna Kaiser

Vollständiger Abdruck der von der Fakultät für Medizin der Technischen Universität München zur Erlangung des akademischen Grades eines
Doktors der Medizin
genehmigten Dissertation.

Vorsitzender: Univ.-Prof. Dr. D. Neumeier

Prüfer der Dissertation:

1. Univ.-Prof. Dr. E. Rummeny
2. Privatdozent Dr. Th. M. Link

Die Dissertation wurde am 13.02.2002 bei der Technischen Universität München eingereicht und durch die Fakultät für Medizin am 05.06.2002 angenommen.

Inhaltsverzeichnis

1	Einleitung	1
1.1	Zielsetzung der Arbeit	3
2	Theoretischer Hintergrund	4
2.1	Erkrankungen der Mamma	4
2.1.1	Gutartige Mammaläsionen	4
2.1.2	Bösartige Mammaläsionen	7
2.2	Die Tumor-induzierte Angiogenese	16
2.3	Magnetresonanztomographie	19
2.3.1	Die physikalischen Grundlagen der Kernspintomographie	19
2.3.2	MR-Sequenzen	20
2.3.3	Strahlenbelastung, Risiken und Kontraindikationen in der Magnetresonanztomographie (MRT)	21
2.4	Stellenwert der MR-Mammographie in der Mamma-diagnostik	22
3	Material und Methoden	23
3.1	Studienüberblick	23
3.2	Patientenkollektiv	23
3.2.1	Einschlusskriterien	24
3.2.2	Ausschlusskriterien	24
3.2.3	Vergleichende Untersuchungen mit Gd-DTPA	25
3.3	MR-Kontrastmittel Clariscan™	25
3.4	MR-Kontrastmittel Gadopentetat (Gd-DTPA)	26
3.5	MR-Untersuchungstechnik	28
3.5.1	MRT-Studienuntersuchung mit Feruglose	28
3.5.2	Vergleichende MRT-Standarduntersuchung mit Gd-DTPA	31
3.6	Patientenüberwachung	32
3.7	Datenauswertung:	33
3.8	Histopathologie	33
3.9	MRT-Datenauswertung und kinetische Analyse	35
3.10	Statistik	39
4	Ergebnisse	41
4.1	Verträglichkeit von Clariscan™	41
4.2	Ergebnisse der histopathologischen Aufarbeitung	45
4.3	Klinische Befunde	48
4.4	Auswertung der dMRT-Daten	49
4.4.1	Vergleich zwischen dem Standard-MRT-Kontrastmittel Gd-DTPA und dem neuen MRT-Kontrastmittel Ferumoxtran	50
4.4.2	Quantitative Beurteilung der Mikrozirkulation von benignen und malignen Brustläsionen bei Verwendung von Feruglose: kinetische Analysen der dMRT-Daten	67
5	Diskussion	73
6	Zusammenfassung	86
7	Abbildungsverzeichnis	89
8	Tabellenverzeichnis	90
9	Literaturverzeichnis	91
10	Danksagung	95

Abkürzungsverzeichnis und Glossar

ALT	Alaninaminotransferase
AP	alkalische Phosphatase
AST	Aspartataminotransferase
BI-RADS	Breast Imaging Reporting Data System
bFGF	basic fibroblast growth factor
Ca	Kalzium
CK	Kreatinkinase
C (KM)	lokale Kontrastmittelkonzentration
$C_I(t)$	Kontrastmittelkonzentration im Interstitium zum Zeitpunkt t
Cl	Chlor
CLIS	carcinoma lobulare in situ, das lobuläre Karzinom in situ
$C_P(t)$	Kontrastmittelkonzentration im Plasma zum Zeitpunkt t
$C_T(t)$	Kontrastmittelkonzentration im Tumor zum Zeitpunkt t
CUP-Syndrom	carcinoma of unknown primary, unbekannter Primärtumor
Da	Dalton-Einheit der Molekulargewicht
DCIS	carcinoma ductale in situ, das duktales Karzinom in situ
dMRM	dynamische Magnetresonanzmammographie
E	Kontrastmittel-Extraktionsfraktion
EKG	Elektrokardiogramm
Ery	Erythrozyten
F	Plasmafluß
FA	Flip angle-Pulswinkel
Fe	Eisen
FFE	Fast Field Echo-Sequenz, Gradientenechosequenz
FLR_{IN}	fractional leak rate-Diffusion aus dem Intravasalraum in das Tumorinterstitium
FLR_{OUT}	fractional leak rate-Rückdiffusion aus dem Tumorinterstitium zurück in den Intravasalraum
FOV	Field of view-Größe des gewählten Bildausschnitts
fPV	fraktionales Plasmavolumen
g	Gramm
Hb	Hämoglobin
Gd-DTPA	Gadolinium-Diäthylentriaminpentaessigsäure, Gadopentetat

GGT	Gammaglutamyltransferase
Hkt	Hämatokrit
HPF	high power fields-Gesichtsfelder bei der Bestimmung der Zahl der Mitosen eines Brustkarzinoms
IP	interstitial pressure-interstitieller Druck
K	Kalium
kg	Kilogramm
KG	Körpergewicht
KM	Kontrastmittel
K^{PS}	endothelialer Transferkoeffizient
L	Liter
LDH	Laktatdehydrogenase
Leu	Leukozyten
MAI	mitotic activity index-Mitoserate
mm	Millimeter
MMCM	macromolecular contrast media-makromolekulare Kontrastmittel
mmol	Millimol
MMP	Matrixmetalloproteasen
MNP	Mastitis non puerperalis
MRT	Magnetresonanztomographie
MRM	Magnetresonanzmammographie
ms	Millisekunde
MVD	microvessel density, Mikrogefäßdichte
-aMVD	prozentualer Anteil der Gefäßfläche an der untersuchten Fläche
-nMVD	Mikrogefäßanzahl pro mm^2
μmol	Mikromol
Na	Natrium
P	Phosphor
PS	Kapillarpermeabilitäts-Oberflächenprodukt
PTT	partieller Thromboplastinzeit
PVK	peripherer Verweilkatheter
RES	retikuloendotheliales System
ROI	region of interest-Untersuchungsregion
SBR	Scarff-Bloom-Richardson

SD	standard deviation-Standardabweichung
SI	Signalintensität
Δ SI	Differenz der gemessenen Signalintensitäten vor und nach Kontrastmittelgabe
SI prä	native Signalintensität
SI t post	Signalintensität zum Zeitpunkt t nach Kontrastmittelapplikation
SLNE	Sentinel-Lymphonodektomie
SMCM	small molecular contrast media-niedrigmolekulare Kontrastmittel
SPIO	superparamagnetic iron oxide particles-superparamagnetische Eisenoxidpartikel
T	Tesla
TE	Echozeit-die Zeitspanne zwischen der Anregung der Spins und der Messung des MR-Signals
TEBK	totale Eisenbindungskapazität
TR	Repetitionszeit-die Zeitspanne zwischen zwei aufeinander folgenden Anregungen derselben Schicht
T1-Relaxation	Spin-Gitter-Relaxation, longitudinale Relaxation
T1	Zeitkonstante der T1-Relaxation
T2-Relaxation	Spin-Spin-Relaxation, transversale Relaxation
T2	Zeitkonstante der T2-Relaxation
TSE	Turbo Spin Echo-Sequenz, Fast Spin Echo-Sequenz
U	Unit
UICC	International Union Against Cancer
USPIO	ultra small superparamagnetic iron oxides-ultrakleine superparamagnetische Eisenoxid-Präparate
VEGF	vascular endothelial growth factor (=VPF- vascular permeability factor)
VVOs	vesikulo-vacuolar organelles-Vesikel im Zytoplasma der Endothelzellen
WHO	World Health Organisation
ZSK	Zeit/Signalintensitätskurve

1 Einleitung

Das Mammakarzinom ist in den westlichen Industrieländern die häufigste Krebstodesursache bei Frauen. Sechs bis zehn Prozent aller Frauen erkranken im Laufe ihres Lebens an einem Brustkarzinom [Gnauert K., 2001, #31]. Die Inzidenz des Mammakarzinoms in Deutschland beträgt 43.000 Neuerkrankungen pro Jahr [Gatzemeier, 1999, #26] und ist weiter ansteigend. Betroffen ist besonders die Altersgruppe zwischen dem 60. und 69. Lebensjahr. In den letzten 20 Jahren wird das Mammakarzinom aber auch zunehmend bei jüngeren Frauen (unter dem 55. Lebensjahr) beobachtet und stellt inzwischen sogar die häufigste Todesursache von Frauen im Alter zwischen dem 35. und 45. Lebensjahr dar [Gatzemeier, 1999, #26]. Der Früherkennung kommt somit eine besondere Bedeutung zu.

Etablierte Methoden der Früherkennung sind die klinische Untersuchung (Palpation) und die konventionelle Mammographie. Die Röntgen-Mammographie hat eine hohe Sensitivität, aber begrenzte Spezifität für die Detektion und Differenzierung von Mammakarzinomen. Mit der konventionellen Röntgen-Mammographie werden fünf- bis zehnmal häufiger maligne Läsionen vermutet, als sich letztendlich histopathologisch als Karzinom erweisen [Velanovich, 1999, #62]. Insgesamt werden ca. 0,5-2,0% aller mammographischen Läsionen biopsiert [Wedegärtner, 2001, #64], wobei der Anteil benigner Histologien bei den Mammabiopsien bei 80-90% liegt [Messelwith, 2000, #46]. Als häufigste falsch-positive Befunde werden hier die Mastopathie und das Fibroadenom angegeben.

Neuere und zusätzliche Methoden für die Detektion von Mamma-Tumoren sind die Sonographie und die Magnetresonanztomographie (MRT). Bei beiden Verfahren wird zur Bildgebung keine ionisierende Strahlung genutzt. Die Sonographie ist im Vergleich zur konventionellen Mammographie die genauere Methode. Im Ultraschall werden Mammakarzinome schon ab einer Größe von 8 mm diagnostiziert. Die Tumorgrenzen sind hier auch bei dichtem Drüsenparenchym gut abgrenzbar, was unter anderem eine wichtige Rolle bei der Größenbestimmung eines Tumors spielt. Allerdings können große Geschwülste, deren Grenze die Breite des Schallfeldes überragen, nur schwer vermessen werden. Das führt zu einer ungenauen Tumorgößenbestimmung. Die wichtigsten Vorteile der Magnetresonanzmammographie (MR-Mammographie, MRM) gegenüber anderen bildgebenden Modalitäten zur Mammadiagnostik liegen in der überlagerungsfreien Brustdarstellung, dem Nachweis der Tumorangio-genese und einem besseren Weichteilkontrast. Außerdem ist die Magnetresonanztomographie die genaueste Methode zur Bestimmung der Tumorgöße beim invasiven Mammakarzinom. Die Gd-DTPA-unterstützte dynamische MR-Mammographie (dMRM) weist eine hohe Sensitivität für die Diagnose des

Mammakarzinoms bis 100% auf ([Kaiser, 1993, #40]; [Bone, 1996, #7]). Mit diesem sensitiven Verfahren sind invasive Brustkarzinome schon ab einer Größe von 3 mm nachweisbar [Kaiser, 1993, #40]. Problematisch ist jedoch die geringe Spezifität der Gd-DTPA-unterstützten MR-Mammographie von 37 bis 89% ([Fischer, 1997, #22]; [Bone, 1996, #7]; [Kuhl, 1999, #43]).

Möglichkeiten für die Differenzdiagnose von Mammakarzinomen mit der MRT bietet die Tumor-Morphologie sowie die Anreicherungsgeschwindigkeit und die Form der Zeit/Signalintensitätskurve (ZSK). Ein sehr frühes und intensives Enhancement mit horizontalem ZSK-Verlauf oder einem „wash-out“-Phänomen nach einem initialen Signalanstieg wird mit einem Malignom in Verbindung gebracht, während ein langsames und schwaches Enhancement mit einem stetig steigenden ZSK-Verlauf auf ein benignes Geschehen deutet [Kuhl, 1999, #43]. Es wird jedoch eine signifikante Überlappung dieser Kriterien für maligne und benigne Mammaläsionen beobachtet. Ein großes Problem bereiten gut vaskularisierte benigne Tumoren mit einem karzinomtypischen raschen, kräftigen Enhancement (zum Beispiel: myxoide Fibroadenome) und maligne Brustveränderungen (ca. 5% aller Mammakarzinome) mit einer karzinomtypischen schwachen und protrahierten Kontrastmittelanreicherung, die einen stetig ansteigenden Signalverlauf aufweisen. Dadurch kommt es häufig zu falsch-positiven Befunden und sehr viel seltener zu falsch-negativen Befunden. Aufgrund der limitierten Spezifität ist die dynamische Gd-DTPA-verstärkte MR-Mammographie bisher nur für spezielle Indikationen zugelassen: 1) für die Differenzierung zwischen einer Narbe und einem Tumorrezidiv, 2) für die Detektion von Läsionen des dichten Brustdrüsenparenchyms bei jüngeren Risikopatientinnen, 3) für das präoperative Tumorstaging beim Verdacht auf ein Mammakarzinom, 4) für den Nachweis beziehungsweise Ausschluss der Multifokalität oder Multizentrität, 5) für die Primärtumorsuche bei einer Lymphknotenmetastasierung eines unbekanntes Primärtumors sowie 6) für die Kontrolle nach Protheseimplantation. Die Verbesserung der Spezifität der dynamischen MR-Mammographie könnte zu Erhöhung der Effektivität des Verfahrens, Reduzierung der hohen falsch-positiven Biopsierate und somit Senkung der Kosten führen. Außerdem könnte vielen Patientinnen eine Operation erspart werden und für die brusterhaltene Therapie geeignete Patientinnen von diesen unterschieden werden, bei denen eine Mastektomie unumgänglich ist.

Neue makromolekulare Kontrastmittel können helfen eine bessere Spezifität der MR-Mammographie zu erreichen, da sie aufgrund ihres großen Durchmessers intakte Kapillarwände in normalen, nicht-neoplastischen Geweben nicht passieren können, aber bei einer pathologisch erhöhten Permeabilität der Kapillarwände von Malignomen in das

Interstitialium gelangen ([Brasch, R., 1997, #9]; [Daldrup, 1998, #15]). Experimentelle Studien zeigten, dass die erhöhte Gefäßpermeabilität ein sehr spezifisches Charakteristikum von Karzinomen ist und mittels kinetischer Analysen der dMRM-Daten quantifiziert werden kann ([Shames, 1993, #56]; [Brasch, R., 1994, #10]). Darüber hinaus konnte eine positive Korrelation zwischen Gefäßhyperpermeabilität und Tumorgrading gezeigt werden ([Brasch, R., 1997, #9]; [Daldrup, 1998, #15]), hierdurch wird eine In-vivo-Evaluierung der Tumorbiologie ermöglicht.

Feruglose (Clariscan™) gehört zur Gruppe makromolekularer „Blood-pool“-Kontrastmittel. Neue experimentelle Studien, die an Ratten durchgeführt wurden, lassen eine hohe Spezifität dieses Kontrastmittels für die Differenzierung von benignen und malignen Mammatumoren erwarten [Turetschek, 2001, #59].

1.1 Zielsetzung der Arbeit

Diese Arbeit soll klären, ob die beschriebene hohe Spezifität der Feruglose-unterstützten MRT in der Mammadiagnostik auch bei Menschen erreicht werden kann. Ziel ist es zu untersuchen, ob die Clariscan™-unterstützte MR-Mammographie in der Lage ist, benigne und maligne Brustveränderungen zu differenzieren. Dafür werden die Clariscan™-unterstützte dMRM-Daten qualitativ und quantitativ mittels kinetischer Analysen ausgewertet. Die quantitativ erhaltenen Werte (Kapillarpermeabilität, K_{ps} , und fraktionales Plasmavolumen, f_{PV}) werden dann mit dem histopathologischen Tumorgrading (quantifiziert nach dem Scarff-Bloom-Richardson Score) und der Mikrogefäßdichte (MVD, microvessel density) korreliert. Darüber hinaus werden in der vorliegenden Studie Clariscan™, ein makromolekulares MR-Kontrastmittel, und Gd-DTPA, ein niedrigmolekulares MR-Kontrastmittel, in Bezug auf ihre Fähigkeit benigne und maligne Mammaveränderungen zu differenzieren, verglichen.

2 Theoretischer Hintergrund

2.1 Erkrankungen der Mamma

2.1.1 Gutartige Mammaläsionen

Zu den benignen Mammaveränderungen gehören die Mastopathie, die gutartigen Geschwülste und die Mastitis.

Als Mastopathie [Synonyme: Mastopathia cystica fibrosa, Mastitis fibrosa cystica, Morbus Schimmel-Busch, Fibroadenomatosis (skandinavische Lit.), cystic disease (anglo-amerikanische Lit.), Morbus Reclus (französische Lit.)] werden progressive und regressive Umbauvorgänge am Brustdrüsengewebe bezeichnet, die unter dem Einfluss zyklusabhängiger, hormoneller Dysregulationen entstehen. Fast alle Komponenten der weiblichen Brust sind an dem komplexen Geschehen beteiligt: das Milchgangsepithel, das Bindegewebe und das Drüsengewebe. Die Hyperplasie der Milchgangsepithelien variiert zwischen geringgradiger und mittelgradiger Proliferation. Auch die Entwicklung einzelner Papillome oder einer Papillomatose gehört dazu. Vermehrte Sekretproduktion führt zu einer Erweiterung der Drüsenlichtungen (blunt duct adenosis) mit Bildung von Mikrozysten. Durch den Sekretdruck vergrößern sich die Mikrozysten und durch Atrophie sowie Zerreißen der Zwischenwände entstehen aus mehreren kleinen Zysten größere solitäre Zysten (Makrozysten). Durch eine Vermehrung des Stromas entsteht eine mastopathische Fibrose. Die Hyperplasie und Hypertrophie der Drüsenendstücke (Azini) führt zu einer Adenose (Adenomatose). Neben harmlosen, regulären Epithelproliferationen können atypische Proliferationen vorkommen. Diese atypischen Proliferationen sind als fakultative Präkanzerosen anzusehen und mit einem hohen Entartungsrisiko verbunden. Um die Beurteilung der Größe dieses Entartungsrisikos zu verbessern, wird die Mastopathie nach den histologisch-zytologischen Kriterien unter Berücksichtigung atypischer Epithelproliferationen eingeteilt (Tabelle 1, Seite 5). Die Mastopathie wird am häufigsten bei Frauen im Alter von 35-50 Jahren diagnostiziert. Histopathologisch werden fibrös-zystische Veränderungen der Mamma bei bis zu 90% aller Frauen festgestellt.

Tabelle 1: Einteilung der Mastopathie nach Prechtel [Hoeffken, 1987, #35]

	Histologischer Befund	Entartungsrisikofaktor	Verteilung (%)
Mastopathie I	keine Epithelproliferation	0,86	70
Mastopathie II	reguläre Epithelproliferation ohne Atypien	2,43	21
Mastopathie III	Epithelproliferation mit mäßiggradigen Atypien	wahrscheinlich höher als die Mastopathie II	5
	Epithelproliferation mit gesteigerten Atypien	31,4	4

Das Fibroadenom ist die häufigste benigne Geschwulst der weiblichen Brust [Bick, 2000, #5]. Es ist ein hormonabhängiger Tumor. Die meisten Fibroadenome werden bei Frauen im Alter von 20-40 Jahren beobachtet; sie treten aber auch im späteren Lebensalter auf. Histologisch handelt es sich bei dem Fibroadenom um einen Misch tumor, der sowohl mesenchymale (Bindegewebe) als auch epitheliale (Azini, Milchgänge) Anteile hat. Je nach dem Vorherrschen der adenomatösen oder der fibrösen Komponenten spricht man von einem Adenom, einem Fibroadenom oder einem Fibrom. Der histologische Aufbau hängt vom Alter der Patientinnen ab. Bei jungen Frauen findet man überwiegend myxoide Fibroadenome in der Wachstumsphase mit lockerer wasser- und mukopolysaccharidreicher Bindegewebsmatrix sowie zellreiche adenomatöse Fibroadenome, bei älteren Frauen treten dagegen überwiegend zellarme Geschwülste mit faserreichem Stroma auf. Die Fibroadenome neigen oft zur Hyalinisierung sowie Verkalkung und treten vorwiegend solitär, aber auch multipel und bilateral auf. Die epithelialen Anteile des Fibroadenoms können karzinomatös und die bindegewebigen Anteile sarkomatös entarten, aber eine maligne Entartung kommt äußerst selten vor.

Das Papillom gehört zu den gutartigen Geschwülsten der Mamma. Es handelt sich um einen epithelialen, intraduktal oder intrazystisch wachsenden, vorwiegend solitär (aber auch multipel) auftretenden Tumor. Die solitären Papillome sind meist subareolar gelegen, die

multiplen dagegen häufig peripher und da sie oft mit einer atypischen Epithelproliferation einhergehen, sind sie mit einem erhöhten Karzinomrisiko verbunden. Ein eigenständiges Krankheitsbild stellt die juvenile Papillomatose dar. Es betrifft überwiegend junge Frauen unter 35 Jahren. Histologisch zeigen sich papilläre Epithelhyperplasien mit Zysten und Duktektasien. Die juvenile Papillomatose stellt keine Präkanzerose dar.

Das Brusthamartom (Synonym: Fibroadenolipom) ist eine seltene benigne Geschwulst der Mamma. Das Fibroadenolipom ähnelt dem normalen Mammagewebe und enthält Fettgewebe sowie fibröse und adenomatöse Anteile. Charakteristisch für das Brusthamartom ist eine zarte bindegewebige Kapsel, die die benigne Raumforderung umgibt. Eine maligne Entartung ist äußerst selten.

Zu den anderen seltenen gutartigen Tumoren der Mamma, deren Kenntnis aus vorwiegend differentialdiagnostischen Gründen erforderlich ist, gehören: das Hämangiom, das Lymphangiom, das Neurofibrom (Neurofibrome der Mammakutis können gelegentlich beim Morbus Recklinghausen beobachtet werden), das Leiomyom (entsteht aus der glatten Muskulatur in dem Areolarbereich und in der Wand der Blutgefäße sowie in den Myoepithelzellen der Azini und der Milchgänge), das Granularzellmyoblastom (sein Ausgangsort sind die Schwann-Zellen peripheren Nerven) und das Lipom (eine Geschwulst aus Fettgewebe, die von einer zarten bindegewebigen Kapsel umgeben ist).

Die Mastitiden werden nach pathogenetischen Gesichtspunkten in die puerperale, non-puerperale und die spezifische beziehungsweise mykotische Mastitis unterteilt. Je nach Verlaufsform werden akute, subakute und chronische Formen unterschieden. Entzündliche Veränderungen der Mamma machen 3% aller benignen Erkrankungen der weiblichen Brust aus [Wedegärtner, 2001, #64]. Bei der Mastitis puerperalis handelt es sich um eine akute, meist einseitige (in 1/3 der Fälle doppelseitige) Infektion der Mamma während der Stillperiode. Das Eindringen pathogener Keime (*Staphylococcus aureus hämolyticus*) erfolgt über Rhagaden der Brustwarze. Eine lymphogene Ausbreitung des Prozesses verursacht eine Mastitis interstitialis. Nur selten verläuft der Infektionsweg intrakanalikulär in den Milchgängen und führt zu der Mastitis parenchymatosa. Bei der Mastitis non puerperalis (MNP) handelt es sich um alle entzündlichen (bakteriellen sowie abakteriellen) Veränderungen der weiblichen Brustdrüse und der Brustwarze außerhalb der Laktationsphase. Die Erscheinungsformen der MNP sind sehr unterschiedlich und reichen von einmalig auftretenden, kurz dauernden bis zu rezidivierenden, eitrig einschmelzenden, fistelbildenden Mastitiden. Die Ätiologie ist nicht einheitlich und in den meisten Fällen unklar. Bekannte begünstigende Faktoren für die Ansammlung von Keimen sind: Nikotinabusus, der die

Zusammensetzung des Brustdrüsensekrets verändert, sowie Hyperprolaktinämie, die eine verstärkte Sekretion verursacht. Mehr als 1/3 der Fälle wird als ein abakterieller Prozeß bewertet. Außer seltenen Fällen im Säuglings- und Kleinkindalter kann die MNP zwischen Thelarche und dem hohen Alter auftreten. Mehr als 50 % der Fälle betrifft Frauen im Alter von 18-40 Jahren. Während das Auftreten der puerperalen Mastitis abgenommen hat (ca. 0,8% aller Wöchnerinnen, das entspräche bei 70000 Geburten in Deutschland 5600 Fällen) [Peters, 2001, #52], tritt die nonpuerperale Mastitis (1-2 Fälle / 10000 Frauen / 1 Jahr [Peters, 2001, #52]) mit einer 13fachen Häufigkeit auf [Krainick, 2001, #42]. Morphologisch werden bei einer nonpuerperalen Mastitis erweiterte distale Milchgänge (Milchgangektasie) mit einem Sekretstau und einer periduktalen Entzündungsreaktion beobachtet, oft findet man Hornperlen in Milchausführungsgängen, die auch einen Sekretstau verursachen. Klinisch zeigt sich eine umschriebene Rötung und eine Überwärmung der Brust, einhergehend mit einer schmerzhaften Induration. Begleitend können Mamillensekretion und Mamillenretraktion auftretend. Die MNP kann aber auch symptomlos verlaufen. Die Plasmazellmastitis (Komedomastitis) ist eine der Form der chronischen abakteriellen Mastitis und entsteht durch eine Sekretretention, die eine Duktektasie verursacht. Der Sekretaustritt in das periduktale Gewebe führt zu einer Fettgewebsnekrose und zu einer lymphozytären, histiozytären und plasmazellulären Infiltration. In der letzten Phase des Prozesses entsteht eine schrumpfende Fibrose. Klinisch verläuft die Plasmazellmastitis in der Regel ohne Brusthautveränderung und ohne Abszessbildung. Die Mammatuberkulose stellt ein Beispiel für eine spezifische granulomatöse Mastitis dar. Die Häufigkeit der Erkrankung wird in der Literatur mit 0,1% in den Industrieländern und 3-4,5% in den Entwicklungsländern angegeben [Kakkar, 2000, #41]. Pathogenetisch werden eine seltenere Primärform und eine häufigere sekundäre Form unterschieden. Die Mastitis tuberculosa wird durch einen tastbaren Knoten in der Drüsengewebe symptomatisch.

2.1.2 Bösartige Mammaläsionen

Zu den malignen Veränderungen der weiblichen Brust gehören Karzinome (Tumore epithelialen Ursprungs) und Sarkome (Tumore mesenchymalen Ursprungs). Sarkome der Mamma kommen sehr selten vor und machen 1% aller Malignome der Brust aus [Bick, 2000, #5]. Am häufigsten werden folgende Subtypen der Sarkome im Bereich der Mamma beobachtet: maligne fibröse Histiozytome, Fibrosarkome, Liposarkome und Angiosarkome. Das Cystosarcoma phylloides (Riesenfibroadenom, Adenoma pseudosarcomatodes) ist ein seltener (ca. 2% aller Fibroadenome [Möller, 1997, #47]), rasch wachsender, großer (bis zu 10 cm) mesenchymaler Mammatumor, der außer mesenchymalen Gewebsstrukturen auch

eine epitheliale Komponente enthält. Es werden maligne und benigne Formen unterschieden. Beide Varianten neigen zur lokalen Rezidivierung nach Operationen, bei der malignen Form wird hämatogene Metastasierung beobachtet. Histologisch und in der Bildgebung ähnelt das Cystosarcoma phylloides dem Fibroadenom. Das Unterscheidungsmerkmal gegenüber dem Fibroadenom sind lediglich zystische Hohlräume, die von Epithel ausgekleidet sind.

Das histologische Bild der Mammakarzinome hat ein breites Spektrum. Prinzipiell werden invasive von In-situ-Karzinomen unterschieden.

2.1.2.1 In-situ-Karzinome

Hier werden lobuläre und duktales In-situ-Karzinome unterschieden. Das lobuläre Karzinom in situ (CLIS - carcinoma lobulare in situ) entwickelt sich in den Lobuli und in den terminalen Milchgängen. Das Risiko beim Vorliegen eines lobulären Karzinoms in situ an einem invasiven Mammakarzinom zu erkranken ist hoch (10- bis 11-fach größer gegenüber der Vergleichsgruppe) [Reiner, 2000, #54]. Dieses invasive Brustkarzinom entwickelt sich aber meist an anderen Stellen oder sogar in der kontralateralen Brust. Das CLIS wird daher häufig als Risikomarker und nicht als eigentliche Präkanzerose aufgefasst. Da das CLIS nur selten Mikroverkalkungen aufweist, ist es in der konventionellen Mammographie oft nicht nachweisbar und wird meist nur zufällig histopathologisch entdeckt. Georgian-Smith und Lawton haben in ihrer Studie zwei Formen der Verkalkungen des CLIS gezeigt: die klassische, klinisch harmlose mit kleinen monomorphen Tumorzellen und pleomorphe (morphologisch den Mikroverkalkungen des präinvasiven intraduktalen Komedokarzinoms ähnlich) mit großen, pleomorphen Tumorzellen, mit zentralen Nekrosen und einem hohen Risiko des Überganges in ein invasiv wachsendes Karzinom verbunden [Georgian-Smith, 2001, #27].

Das duktales Karzinom in situ (DCIS-carcinoma ductale in situ) weist zwar alle zytomorphologischen und biologischen Kriterien der Malignität auf, zeigt aber keine Zeichen des invasiven Wachstums. Das DCIS überschreitet die Basalmembran nicht, die Milchgangswand bleibt intakt. Das DCIS wird als nichtinvasive Tumorform und als Vorstufe des invasiv wachsenden Mammakarzinoms eingestuft. Das Risiko des Überganges in ein invasiv wachsendes duktales Brustkarzinom beträgt 30% [Fischer, 1993, #21]. Bezüglich der architektonischen Merkmalen werden folgende Formen des DCIS unterschieden: Komedokarzinom, Kribriform, papilläre, mikropapilläre und solide Form. Die Van-Nuys-Klassifikation dagegen berücksichtigt das nukleäre Grading der intraduktalen Proliferationen und sie beruht auf einer Kombination von einem nukleären Grading und dem Nachweis

beziehungsweise Fehlen von Comedo-nekrosen [Silverstein, 1995, #57]. Es ergibt sich eine 3-stufige Graduierung (Tabelle 2, Seite 9).

Tabelle 2: Die Van-Nuys-Klassifikation des DCIS (nach Silverstein) [Silverstein, 1995, #57]

Grading	Histologischer Befund	Rezidivfreie 8-Jahre-Überlebensrate
Grad I	nicht hochgradiges DCIS ohne Comedo-Nekrosen	93%
Grad II	nicht hochgradiges DCIS mit Comedo-Nekrosen	84%
Grad III	hochgradiges DCIS mit oder ohne Comedo-Nekrosen	61%

2.1.2.2 Invasive Karzinome

An einem Brustkarzinom erkranken sechs bis zehn % aller Frauen im Laufe ihres Lebens [Gnauert, 2001, #30]. In der Bundesrepublik Deutschland ist das Mammakarzinom mit 43.000 Neuerkrankungen pro Jahr die häufigste maligne Erkrankung bei Frauen [Gatzemeier, 1999, #26]. Die Inzidenz in den westlichen Industrieländern sowie in Japan steigt weiter an. Der häufigste Tumortyp ist mit etwa 70% das invasive duktales Karzinom NOS (not otherwise specified) gefolgt von dem invasiven lobulären Karzinom mit etwa 15% [Bick, 2000, #5]. Andere histologische Typen sind seltener und haben meist eine bessere Prognose als das invasive duktales Karzinom.

Die WHO-Einteilung der Mammakarzinome beruht im wesentlichen auf der Invasivität und dem histologischen Aufbau einer Läsion (Tabelle 3, Seite 10).

Tabelle 3: Histologische Einteilung der Mammakarzinome (Kurzfassung der WHO-Klassifikation)

1. Nichtinfiltrierendes Mammakarzinom
a) intraduktales Karzinom – Carcinoma ductale in situ (IDC/DCIS)
b) intralobuläres Karzinom – Carcinoma lobulare in situ (ILC/CLIS)
2. Infiltrierendes Mammakarzinom
a) infiltrierendes duktales Karzinom NOS
b) infiltrierendes duktales Karzinom mit dominierender intraduktaler Komponente
c) infiltrierendes lobuläres Karzinom
d) muzinöses Karzinom
e) medulläres Karzinom
f) papilläres Karzinom
g) tubuläres Karzinom
h) adenoid-zystisches Karzinom
i) sekretorisches (juveniles Karzinom)
j) apokrines Karzinom
k) Karzinom mit Metaplasie <ul style="list-style-type: none"> - squamöser Typ - Spindelzelltyp - kartilaginärer und ossärer Typ - gemischter Typ
l) andere
3. M. Paget der Mamille

Das invasive duktales Mammakarzinom entsteht durch maligne Entartung des Epithels der Milchgänge und das invasive lobuläre Mammakarzinom durch maligne Entartung des Epithels der Brustdrüsenläppchen. Den Übergang zwischen dem präinvasiven und invasiven Brustkarzinom markiert das Frühkarzinom (minimal breast cancer). Das sogenannte „Minimal-Cancer“ hat einen Durchmesser von bis zu 5 mm (liegt also unter der kritischen Grenze zur Metastasierung) und wird konventionell mammographisch nur dann erkennbar, wenn innerhalb der Tumornekrosen Mikroverkalkungen auftreten. Histopathologisch finden sich bei einem Frühkarzinom neben den atypischen Epithelproliferationen die ersten Zeichen einer Stromainfiltration. Histologische Einteilung des Mammakarzinoms bezieht sich überwiegend auf die Relation von Karzinom- und Stromaanteilen. Beim Dominieren der produktiven Fibrose spricht man von einem Carcinoma scirrhosum. Wenn die zellulären und

die bindegewebigen Anteile ungefähr gleich groß sind, spricht man von einem einfachen Karzinom (Carcinoma solidum simplex). Bei einem medullären Karzinom (Carcinoma medullare) überwiegt der zelluläre Aufbau und das muzinöse Karzinom (Carcinoma gelatinosum) wird von intratumoraler Schleimbildung charakterisiert. Sonderformen duktaler Ausbreitung des Mammakarzinoms sind das Paget-Karzinom und das inflammatorische Karzinom. Das Paget-Karzinom ist ein Milchgangskarzinom mit klinischer Manifestation in der Epidermis der Mamille und des Warzenhofes, das vornehmlich einseitig vorkommt. Histologisch zeigen sich charakteristische große Karzinomzellen mit hellem Zytoplasma und einem großem, rundlichem oder polymorphem Kern (sogenannte Paget-Zellen). Das inflammatorische diffuse Brustkarzinom ist eine mit einer extrem hohen Morbidität und Mortalität einhergehende systemische Erkrankung, die 1-4% aller Mammakarzinome ausmacht [Krainick, 2001, #42]. Hier handelt sich meist um dedifferenzierte Karzinome hohen Malignitätsgrades, die mit einer ausgedehnten Lymphangiosis carcinomatosa einhergehen. Bei über 80% der Patientinnen liegt ein axillärer Lymphknotenbefall bei Diagnoseerstellung. Bei regionären Lymphknotenmetastasen liegt die 5-Jahres-Überlebensrate bei 3-31%. Charakteristische Merkmale der malignen diffusen Erkrankung sind ein akuter Krankheitsbeginn mit Schmerzen, Schwellung und einer umschriebenen oder diffusen Rötung sowie oftmals die klassisch ausgeprägte Peau d'orange.

2.1.2.3 Stadieneinteilung der Mammakarzinome (TNM-Klassifikation)

Mammakarzinome werden nach dem TNM-Staging-System der UICC (International Union Against Cancer) klassifiziert (Tabelle 4, Seite 12 und Tabelle 5, Seite 12). Dabei werden die Größe des Primärtumors [T] (berücksichtigt wird nur die invasive Tumorkomponente, intraduktale, In-situ-, Tumoranteile werden außer Acht gelassen), das Ausmaß des regionären Lymphknotenbefalls [N] (zu den regionären Lymphknoten zählen die axillären und die intramammären Lymphknoten, die supraklavikulären, die zervikalen und die kontralateralen Lymphknoten werden als Fernmetastasen betrachtet) und eine eventuell vorhandene Fernmetastasierung [M] evaluiert. Bei der Beurteilung der Tumorgröße gelten als wichtige Grenzwerte 2 und 5 cm. Im Fall eines multizentrischen oder multifokalen Mammakarzinoms wird der größte invasive Tumorherd vermessen. Der Begriff „Multifokalität“ gilt für die Lokalisation mehrerer Tumorherde in einem Quadranten, die Multizentrität dagegen bedeutet, dass in verschiedenen Mammaquadranten mehrere Läsionen lokalisiert sind (z.B. bei der Bezeichnung pT₂(m) „m“ steht für „multizentrisch“ oder „multifokal“). Beim Staging der regionären Lymphknoten wird die Zahl der metastatisch befallenen im Verhältnis zu der Gesamtzahl der operativ entfernten Lymphknoten angegeben. Außerdem wird es

berücksichtigt, ob sich in den befallenen Lymphknoten Mikro- (< 0,2 cm) oder Makrometastasen (> 0,2 cm) finden.

Tabelle 4: TNM-Klassifikation der Mammakarzinome der UICC (aus [Helbich, 1999, #32])

Primärtumor (pT)	
TX	Primärtumor kann nicht beurteilt werden
T0	Kein Anhalt für Primärtumor
Tis	Karzinom in situ (DCIS oder CLIS) oder M. Paget ohne Tumor
T1	Tumor 2 cm oder weniger in der größten Ausdehnung
T1mic	Mikroinvasion <0,1 cm
T1a	> 0,1 cm aber < 0,5 cm in der größten Ausdehnung
T1b	> 0,5 cm aber < 1,0 cm in der größten Ausdehnung
T1c	> 1,0 cm aber < 2,0 cm in der größten Ausdehnung
T2	> 2,0 cm aber < 5,0 cm in der größten Ausdehnung
T3	> 5,0 cm in der größten Ausdehnung
T4	Tumor jeder Größe mit direkter Ausdehnung auf die Brustwand oder die Haut
T4a	mit Ausdehnung auf die Brustwand
T4b	mit Ödem oder Ulzeration der Haut oder Tumorsatelliten der Haut
T4c	T4a und T4b gemeinsam
T4d	Das inflammatorische Karzinom
regionäre Lymphknotenmetastasen (N)	
NX	Die regionären Lymphknoten können nicht beurteilt werden
N0	Kein regionärer Lymphknotenbefall
N1	Metastasen in beweglichen ipsilateralen axillären Lymphknoten
N1a	nur Mikrometastasen (keine > 0,2 cm)
N1b	zumindest eine Lymphknotenmetastase > 0,2 cm
N2	Metastasen in ipsilateralen axillären Lymphknoten, die untereinander oder an andere Strukturen fixiert sind
N3	Metastase(n) in Lymphknoten entlang der A. mammaria interna
Fernmetastasen (M)	
MX	Fernmetastasen können nicht beurteilt werden
M0	keine Fernmetastasen
M1	Fernmetastasen

Tabelle 5: Stadieneinteilung der Mammakarzinome an Hand der einzelnen TNM-Merkmale im Zusammenschau mit der 5-Jahres Überlebensrate (aus [Helbich, 1999, #32])

Stadium	Tumorgröße	Regionäre Lymphknoten	Fernmetastasen	5-Jahres Überlebensrate
0	Tis	N0	M0	98%
I	T1	N0	M0	93%
IIA	T0	N1	M0	85%
	T1	N1	M0	
	T2	N0	M0	
IIB	T2	N1	M0	70%
	T3	N0	M0	
IIIA	T<3	N2	M0	53%
	T3	N1	M0	

IIIB	T4	jedes N	M0	50%
	jedes T	N3	M0	
IV	jedes T	jedes N	M1	18%

2.1.2.4 Prognosefaktoren

Bei den klinisch relevanten Faktoren für die Prognose eines Mammakarzinoms werden zwei Gruppen unterschieden: die gesicherten und die neueren, mit zukünftigen Bedeutung Parameter. Zu den etablierten Prognosefaktoren gehören der TNM-Status (Primärtumorgröße, Lymphknotenstatus und Fernmetastasen), das histologische Tumor-Grading sowie der Steroidhormonrezeptorstatus. Der prognostisch wichtigste Parameter ist der regionäre Lymphknotenstatus. Bei fehlendem Befall der axillären Lymphknoten beträgt die Rezidivrate 20% und bei axillären Lymphknotenmetastasen ist im gleichen Zeitraum dagegen mit einer Rezidivrate von 60-80% zu rechnen [Brodowicz, 1999, #13]. Da immer häufiger kleine Mammatumoren entdeckt werden, bei denen metastatisch befallene Lymphknoten selten vorkommen (bei etwa 60% der Patientinnen werden in den regionären Lymphknoten keine Krebszellen gefunden), wird die Notwendigkeit der axillären Dissektion zunehmend kontrovers diskutiert [Reiner, 2000, #54]. Die Entfernung der axillären Lymphknoten ist oft mit einer erhöhten perioperativen Morbidität (Lymphödem, Bewegungseinschränkungen, Taubheitsgefühle, Schmerzen) verbunden. Als Alternative zu der axillären Dissektion bei Patientinnen mit einem Mammakarzinom wird eine wenig invasive Methode der Sentinel-Lymphonodektomie (SLNE) angewandt. Dabei wird der Sentinel-Lymphknoten (der Wächter-Lymphknoten, engl.: sentinel node) mit Hilfe einer Farblösung (z.B. Patentblau) oder ⁹⁹Tc markiertes humanes Serumalbumins identifiziert, operativ entfernt und histopathologisch untersucht. Auf die axilläre Dissektion kann verzichtet werden, wenn der Sentinel-Lymphknoten (SL) tumorzellnegativ ist [Giuliano, 1997, #29]. Zu den regionären Lymphknoten zählen außer den axillären die intramammären (entlang der A. mammaria interna lokalisiert) Knoten, deren Metastasen auch eine wesentliche prognostische Bedeutung haben. Der Lymphknotenstatus korreliert hochpositiv mit dem Tumordurchmesser [Obermair, 1994, #50]. Je größer der Durchmesser der malignen Läsion, desto wahrscheinlicher der metastatische Befall der regionären Lymphknoten. Die häufigsten Lokalisationen der Fernmetastasen sind: die Knochen, die Leber, die Lunge und das ZNS. Um eine eventuell vorhandene Fernmetastasierung auszuschließen, werden routinemäßig (meist nach gesicherter Histologie) Thoraxübersichtsaufnahme, Abdomensonographie und Ganzkörperszintigraphie

durchgeführt. Bei Patientinnen mit klinisch manifest metastasiertem Mammakarzinom beträgt die mittlere Überlebensrate 16-27 Monaten [Brodowicz, 1999, #13].

Als weiterer entscheidender Prognosefaktor der Tumorerkrankung gilt auch das Tumorgrading, quantifiziert nach dem Scarrf-Bloom-Richardson Score. Dabei werden der Anaplasiegrad der Tumorzellkerne, die Mitoserate und die tubuläre Differenzierung des Karzinoms evaluiert. Patientinnen mit einem gut differenzierten Mammakarzinom haben eine signifikant bessere Prognose. Sowohl das Gesamtüberleben als auch das rezidivfreie Überleben ist länger als bei Patientinnen mit einem schlecht differenzierten Tumor der Brust [Doussal, 1989, #16].

Darüber hinaus korreliert das histologische Tumorgrading mit der Größe der Läsion [Müller-Schimpfle, 2000, #48] und dem Steroidhormonrezeptorstatus. Gut differenzierte Mammakarzinome sind deutlich häufiger steroidhormonrezeptorpositiv als die schlecht differenzierte Karzinome [Reiner, 2000, #54].

Der Steroidhormonrezeptorstatus, der ebenfalls eine große Bedeutung für die Prognose und die Therapie des Mammakarzinoms hat, wird als schwach, mittel oder hoch positiv eingestuft. Der Cut-off für einen negativen Rezeptorstatus wird mit 10% rezeptorpositiven Krebszellen angenommen. Ungefähr 60-70% aller Karzinome der Brust sind rezeptorpositiv [Reiner, 2000, #54]. Patientinnen mit Steroidhormonrezeptorpositiven Mammakarzinomen haben ein signifikant besseres Gesamtüberleben und rezidivfreies Überleben sowie sprechen besser auf die adjuvante Therapie an. Es besteht eine signifikante Korrelation zwischen dem histologischen Grading und dem Steroidhormonrezeptorstatus. Die höher differenzierten Mammakarzinome sind meist rezeptorpositiv und weisen im Vergleich zu den undifferenzierten, rezeptornegativen Brustkarzinomen eine bessere Prognose bezüglich der Überlebensrate auf. Darüber hinaus, wie Müller-Schimpfle und Mitarb. in ihrer Studie gezeigt haben, korreliert die Östrogenrezeptorexpression positiv mit der Progesteronrezeptorexpression und negativ mit dem regionären Lymphknotenstatus [Müller-Schimpfle, 2000, #48].

In Bezug auf den Tumortyp haben die beste Prognose tubuläre und muzinöse Mammakarzinome. Die 5-Jahres-Überlebensrate liegt bei diesen bei 90 bis 95%, während bei lobulären und medullären Mammakarzinomen bei 70 bis 80% und bei duktalem Karzinomen bei 60% [Reiner, 2000, #54].

Zu den neuen, mit zukünftiger Bedeutung Prognosefaktoren gehören folgende Parameter:

- Die Proliferationsrate von Mammakarzinomen korreliert signifikant mit der Prognose und wird mit verschiedenen Methoden nachgewiesen: immunhistochemische

Bestimmung mit Hilfe vom Antikörper anti-Ki-67 (MIB 1), Bestimmung der S-Phasefraktion, Mitoserate und Thymidin-Labeling-Index (TLI).

- p 53, ein Tumorsuppressorgen, kann durch immunhistochemische Methoden nachgewiesen werden; ein abnormer p 53 Phänotyp korreliert mit einer schlechten Prognose und das betrifft sowohl die lymphknotenpositiven als auch die lymphknotennegativen Patientinnen; mit Hilfe von p 53 können Hochrisikopatientinnen identifiziert werden.
- Angiogenetische Tumoraktivität: MVD (microvessel density) – die Bestimmung der Mikrogefäßdichte erfolgt immunhistochemisch gegen Faktor VIII-Antigen oder gegen CD 31-, CD 34-Antigen; angiogenetische und anti-angiogenetische Faktoren (Tabelle 6, Seite 15).

Tabelle 6: Beispiele für die endogenen angiogenetischen und anti-angiogenetischen Faktoren:

angiogenetische	Anti-angiogenetische Faktoren
Fibroblast growth factor basic/acidic (bFGF, aFGF)	b FGF-löslicher Rezeptor
Vascular endothelial growth factor (VEGF)	Transforming growth factor β 1 + 2 (TGF β 1 + 2)
Platelet-derived endothelial growth factor (PDGF)	Interne Thrombospondinfragmente (Vorläuferprotein: Thrombospondin)
Transforming growth factor α + β (TGF α + β)	Endostatin (Vorläuferprotein: KollagenVIII)
Angogenin	Angiostatin (Vorläuferprotein: Plasminogen)
	Antithrombinfragment (Vorläuferprotein: Antithrombin III)

In der Studie von Johannes S. de Jong et al. zeigte b FGF eine positive Korrelation mit der Mitoserate (MAI-Mitotic activity index), während TGF β 2 einen negativen Zusammenhang zeigte, mit der Mikrogefäßdichte korrelierten positiv: b FGF, TGF α und TGF β 2 [Jong, 1998, #39].

- C-erbB-2 (HER-2/neu), ein an der Zelloberfläche lokalisiertes Onkoprotein, ist als Wachstumsfaktorrezeptor an der Regulation der Zelldifferenzierung, Adhäsion und Zellmotilität beteiligt. Einen positiven Zusammenhang zwischen c-erbB-2 und dem Tumorgrading wurde in einer Studie von Yang et al. belegt [Yang, 2001, #72]. Darüber hinaus haben Vargas-Roig et al. [Vargas-Roig, 1999, #61] und Aziz et al.

[Aziz, 2001, #3] in ihren Studien gezeigt, dass c-erbB-2 mit dem axillären Lymphknotenbefall sowie mit dem Gesamtüberleben und dem rezidivfreien Überleben hochpositiv korreliert, aber die prognostische Bedeutung von c-erbB-2 wird auch angezweifelt [Sutterlin, 2000, #58]. Wichtig ist sein prädiktiver Wert in Bezug auf eine Resistenz gegenüber einer Chemotherapie. Eine c-erbB-2-Überexpression korreliert mit einer Resistenz gegenüber Cytoxan, Methotrexat [Reiner, 2000, #54] und Tamoxifen [Pinto, 2001, #53]. Viel Hoffnung wird auf die Antikörpertherapie bei c-erbB-2 positiven Mammakarzinomen (das sind ungefähr 20-30% aller Brustkarzinomen) gesetzt.

- Vimentin ist ein Strukturprotein, das normalerweise in den mesenchymalen Zellen vorkommt und kann durch immunhistochemische Methoden nachgewiesen werden. Mit Suppression der epithelspezifischen Keratine zugunsten des mesenchymalen Vimentins im Rahmen der malignen Transformation gewinnt die Tumorzelle an Motilität und Plastizität, die gewebliche Integrität wird aufgehoben, was bedeutet, dass die Tumorzelle metastasierungs- und invasionsfähig ist und die Prognose schlecht ist. Wenn aber ein Karzinom die physiologische Keratine, die für die Zellform, Zellstabilität und den interzellulären Zusammenhalt wichtig ist, enthält, bedeutet das klinisch ein Metastasierungshindernis und eine bessere Prognose.

2.2 Die Tumor-induzierte Angiogenese

Ein solider Tumor benötigt ab einer Größe von 2-3 mm³ (das entspricht ca. einer Million Tumorzellen) für das weitere Wachstum eine eigene Gefäßversorgung, weil die nutritive Versorgung durch Diffusion nicht mehr ausreicht [Folkman, 1982, #24]. Dieses Phänomen, das Einsprossen von Kapillaren in den Tumor wird als Neoangiogenese bezeichnet.

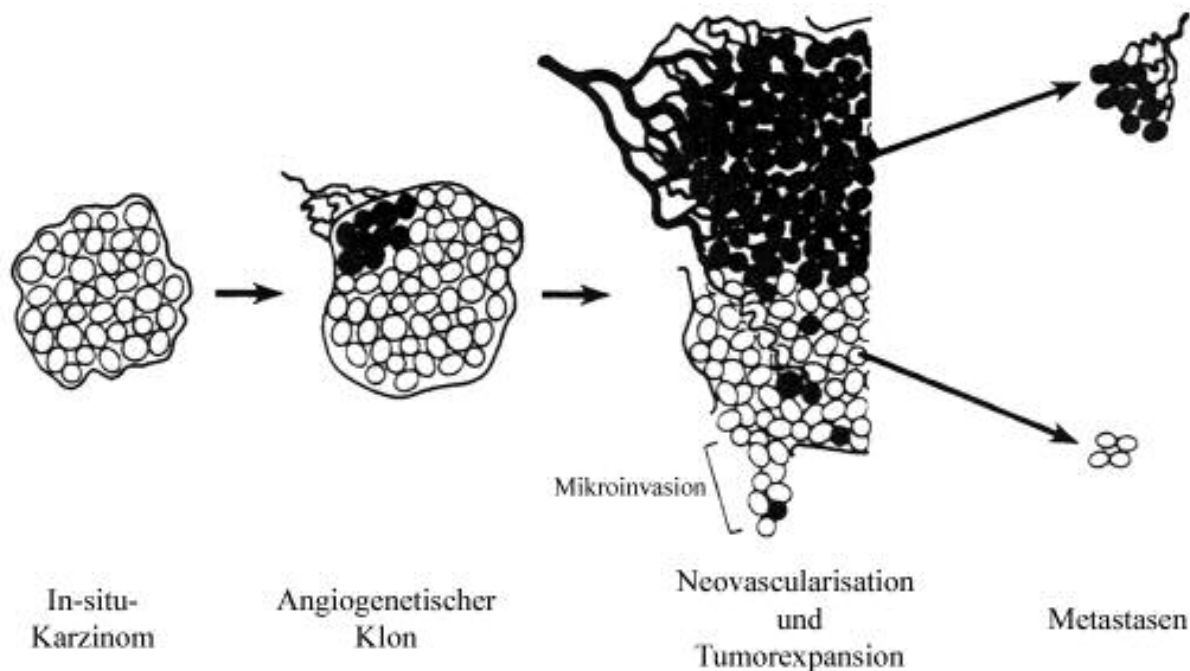
Die Tumorneoangiogenese beginnt mit einer Aktivierung der Endothelzellen bereits vorhandener Blutgefäße, wodurch die Kapillarpermeabilität erhöht wird und die Plasmaproteine austreten. Die Endothelzellen fangen an, sich unter dem Einfluß von Mitogenen zu teilen und proteolytische Enzyme (MMP = Matrixmetalloproteasen) herzustellen. Danach erfolgt die Migration der Endothelzellen zum Tumor, wobei die Matrix durch die MMP abgebaut wird und der Anschluss an das Gefäßsystem gebaut wird. Die Aktivierung, Proliferation und Migration der Endothelzellen wird durch verschiedene endotheliale Wachstumsfaktoren (zum Beispiel VEGF = vascular endothelial growth factor, auch VPF = vascular permeability factor genannt, und bFGF = basic fibroblast growth factor), die von den proliferierenden Zellen sezerniert werden, stimuliert. Die Wirkung der

angiogenetischen Faktoren wird über spezifische Rezeptoren auf den Endothelialzellen vermittelt. Für VEGF beispielsweise wurden zwei Rezeptoren beschrieben: FLK-1 und FLT-1.

Die Bedeutung der Neovaskularisation für das Tumorwachstum liegt nicht nur in der Tumorperfusion aber auch in dem parakrinen Effekt der vaskulären Endothelzellen auf Tumorzellen. Endothelzellen sezernieren Wachstumsfaktoren, die das Tumorzellwachstum stimulieren. Dadurch kommt es zur parakrinen Wechselwirkung, durch die sich Tumorzellen und vaskuläre Endothelzellen gegenseitig stimulieren [Folkman, 1994, #23]. Darüber hinaus kommt es oft durch das zunehmende Tumorwachstum und den hohen interstitiellen Druck zur Kompression von Tumormikrogefäßen und zu einer Gewebshypoxie [Jain, 1988, #37], die häufig eine gesteigerte Expression der angiogenetischen Wachstumsfaktoren und eine Dysfunktion der endothelialen Rezeptoren für angiogenetische Mediatoren [Brown, 1993, #14] verursacht. Neben Stimulatoren (Agonisten) der Neoangiogenese gibt es auch Inhibitoren (Antagonisten) der Neoangiogenese. Dies sind vorwiegend proteolytische Spaltprodukte größerer Proteine, die selbst keine antiangiogenetische Wirkung haben (sogenannte Vorläuferproteine). Zu den Vorläuferproteinen gehören zum Beispiel Kollagen XVIII, Thrombospondin oder einige Komponenten des Gerinnungssystems (Plasminogen, Antithrombin III). Die Relation angiogenetische - antiangiogenetische Faktoren bestimmt das Ausmaß der Neoangiogenese.

Die Neoangiogenese selbst ist ein physiologischer Prozeß und spielt eine wichtige Rolle u.a. in der Embryonalentwicklung, der Plazentaentwicklung, der Wundheilung oder in dem Menstruationszyklus. Die durch Neoangiogenese entstandene Tumormikrozirkulation unterscheidet sich von physiologischen Gefäßen durch folgende Merkmale: 1. eine erhöhte Permeabilität, 2. ein vermehrtes intravasales Volumen, 3. arteriovenöse Shunts, 4. ein größerer Durchmesser (Tumorkapillaren haben einen durchschnittlichen Durchmesser von 10 µm [Less, 1991, #45], während der mittlere Durchmesser von physiologischen Kapillaren beträgt 6 µm [Brix, 1997, #12]), 5. Expression typischer Oberflächenmarker oder Botenstoffe. Brusttumoren zeigen eine inhomogene Verteilung der Mikrogefäßdichte, sie enthalten Areale intensiver Neoangiogenese neben Arealen von einer geringen Mikrogefäßdichte (Abbildung 1, Seite 18).

Abbildung 1: Ein Primärtumor enthält Areale intensiver Neovaskularisation („hot spots“) mit angiogenetisch aktiven Zellklonen neben Arealen mit geringer Mikrogefäßdichte. Die Tumorzellen ohne angiogenetischen Phänotyp können „latente“ Mikrometastasen werden, während die angiogenetisch aktiven Tumorzellen rasch wachsende, klinisch nachweisbare Metastasen bilden [Folkman, 1994, #23].



Die Entwicklung eines Tumors verläuft zweistufig. Es werden ein prävasculäres und ein vaskuläres Tumorstadium unterschieden [Weidner, 1991, #67]. Die zwei Stufen einer Tumorenwicklung werden von „angiogenic switch“ demarkiert. Die prävasculäre Phase (vor der Ausbildung von Kapillaren) kann bis zu mehreren Jahren dauern und ist mit einem begrenzten Tumorstadium sowie mit geringen oder keinen Metastasen assoziiert. Die vaskuläre Phase dagegen ist meist durch ein rapides Tumorstadium, Blutungen und intensive Metastasierung gekennzeichnet.

Eine Methode zur Abschätzung der angiogenetischen Tumorstadium stellt die immunhistochemische Bestimmung der Mikrogefäßdichte dar. Hierbei werden Endothelmarker (CD 31, CD 34) oder der von-Willebrand-Faktor (der Faktor VIII) immunhistochemisch angefärbt und die Anzahl an Mikrogefäßen ausgezählt. In zahlreichen Studien wurde eine signifikante Korrelation zwischen der MVD (microvessel density = Mikrogefäßdichte) und dem rezidivfreien Überleben sowie Gesamtüberleben belegt ([Bevilacqua, 1995, #4]; [Obermair, 1994, #50]). Diese Studien haben auch gezeigt, dass die MVD ein signifikanter und unabhängiger Prognosefaktor ist und die stark vaskularisierten Tumoren biologisch aggressiver und mit einer schlechteren Prognose assoziiert sind. Die prognostische Bedeutung der Mikrogefäßdichte wird jedoch auch angezweifelt [Fridman, 2000, #25]. Die Diskrepanz kann dadurch erklärt werden, dass die Tumoren eine inhomogene Verteilung der Mikrogefäßdichte zeigen, so dass einzelne histologische Schnitte nicht immer

repräsentativ sind; darüber hinaus ist die Erfahrung der Histopathologen von großer Bedeutung [Weidner, 2000, #65].

2.3 Magnetresonanztomographie

2.3.1 Die physikalischen Grundlagen der Kernspintomographie

Das klinische MRT (Magnetresonanztomographie) verwendet die Kerne der Wasserstoffatome (H^1) zur Bildgebung. Wasserstoffatome haben als Kern nur ein einziges Teilchen – ein Proton. Das Proton besitzt eine positive elektrische Ladung und die Eigenschaft des Spins. Damit verhält es sich wie ein kleiner Magnet und wird von äußeren Magnetfeldern beeinflusst. Auf ein äußeres Magnetfeld B_0 reagiert der Spin mit einer sogenannten Präzessionsbewegung, die mit der Larmorfrequenz erfolgt (für Protonen beträgt die Larmorfrequenz 63,8 MHz bei 1,5 Tesla). Die Spins richten sich allmählich parallel zum Feld aus, wobei sie Energie an die Umgebung abgeben. Während das Spin-System in den stabilen Zustand kommt, baut sich eine Längsmagnetisierung M_Z (in der Z-Richtung) auf. In das stabile Spin-System kann mit einer elektromagnetischen Welle (einem Hochfrequenzimpuls) wieder Energie eingebracht werden, die genau der Larmorfrequenz entspricht (Resonanzbedingung). Die Energie wird mit einem starken Radiosender erzeugt und mit einer Antennenspule auf das Untersuchungsobjekt eingestrahlt. Mit einem 90° -Impuls werden alle Spins in die XY-Ebene umgeklappt (transversale Magnetisierung = M_{XY}). Das Kreisen der Spins erzeugt in der Empfangsspule das MR-Signal. Zwei unabhängige Vorgänge bewirken, dass die M_{XY} und das MR-Signal abnehmen und der stabile Ausgangszustand, Grundzustand (vor der Anregung) erreicht wird:

- die longitudinale Relaxation (T1), hier wird die Energie in Form von elektromagnetischen Wellen an die Umgebung abgegeben (Spin-Gitter-Relaxation), die T1-Zeit dauert 0,5-5 sek.
- die transversale Relaxation (T2), hier wird der Verlust der M_{XY} durch („Aus-der Phase-Geraten“) Dephasierung der Spins erreicht und die Energie von den Spins untereinander ausgetauscht (Spin-Spin-Relaxation), die T2-Zeit ist kürzer als die T1-Zeit (100-300 ms).

Die in Form von elektromagnetischen Wellen abgegebene Energie wird gemessen, verstärkt, ortskodiert und mit Hilfe von Computersystem zu Bildern verarbeitet.

Im MR-Bild bestimmen drei Parameter die Helligkeit eines Gewebes:

- die Protondichte (die Anzahl anregbarer Spins pro Volumeneinheit)
- die T1-Zeit (bestimmt, wie schnell sich die Spins von einer Anregung erholen)

- die T2-Zeit (bestimmt, wie rasch das MR-Signal nach einer Anregung abklingt).

Die Zeit, die zwischen zwei aufeinander folgenden Anregungen der selben Schicht verstreicht, wird Repetitionszeit (TR) genannt und die Zeit, die zwischen der Anregung und der Messung des MR-Signals abgelaufen ist, wird Echozeit (TE) genannt.

Tabelle 7: Zusammenhang zwischen TR, TE und dem entstehenden Bildkontrast

	TE kurz (weniger als ca. 30 ms)	TE lang (mehr als ca. 60 ms)
TR kurz (unter ca. 600 ms)	T1-gewichtet	T1- und T2-gewichtet (keine praktische Bedeutung)
TR lang (größer als etwa 1500 ms)	Protonengewichtet	T2-gewichtet

Ein Gewebe mit kurzer T1-Zeit (zum Beispiel: Fett) erscheint auf T1-gewichteten Bildern hell (es erholt sich rasch, dadurch zeigt es mehr Signal). Ein Gewebe mit langer T1-Zeit (zum Beispiel: wässrige Flüssigkeiten) erscheint auf T1-gewichteten Bildern dunkel. Anders ist der Zusammenhang zwischen der T2-Zeit eines Gewebes und seiner Erscheinung im T2-gewichteten Bild: ein Gewebe mit kurzer T2-Zeit erscheint dunkel und ein Gewebe mit langer T2-Zeit (beispielsweise Liquor) erscheint hell.

2.3.2 MR-Sequenzen

In der Magnetresonanztomographie wird mittlerweile eine Vielzahl von unterschiedlichen Messtechniken eingesetzt:

- Spin-Echo-Sequenz (SE), die aus zwei Impulsen besteht: einem 90°- und einem 180°-Impuls. Der Vorteil dieser Sequenz liegt in ihrer Unempfindlichkeit gegenüber statischer Feldinhomogenitäten. Der Nachteil ist eine lange Messzeit.
- Gradienten-Echo-Sequenz (GRE, auch GRASS oder Fast Field Echo, FFE, genannt) – zur Erzeugung des Echos werden die Gradientenspulen und nicht ein Hochfrequenzimpuls verwendet. Der Vorteil dieser Sequenz ist eine kurze Messzeit, darüber hinaus kann es mit anderen als 90° Pulswinkeln gearbeitet werden. Als Nachteil dieser Messtechnik wird die Empfindlichkeit gegenüber statischen Feldinhomogenitäten angegeben. Um dieses Problem zu lösen, werden häufig Gradientenechosequenzen gespoilt („Spoiling“ bedeutet hier das absichtliche Zerstören des verbleibenden MR-Signals).
- Ultraschnelle Messtechniken, die dynamischen und „breath-hold“- Untersuchungen, verkürzen die Untersuchungszeit und reduzieren Bewegungsartefakte:

1. ultraschnelles Gradientenecho
2. Akquisition mehrerer Echo pro Anregung mit unterschiedlichen Phasenkodierungen (Fast-Spin-Echo, Echoplaner [EPI], GRASE)
3. Partieller K-Raum (mathematischer Datenraum)- Akquisitionen (Partial-scan, Half-scan, Rectangular Field of View).

2.3.3 Strahlenbelastung, Risiken und Kontraindikationen in der Magnetresonanztomographie (MRT)

Die in der MRT verwendeten Hochfrequenzen liegen im UKW-Bereich und sind nicht ionisierend. Ihre Energie ist für eine ionisierende Wirkung zu gering. Nach heutigem Wissensstand weist die MRT also keine Strahlenbelastung auf. Diese UKW-Wellen deponieren jedoch Energie im Gewebe, wodurch das Gewebe erwärmt wird. Der Abtransport dieser Wärme belastet geringfügig das Herz-Kreislaufsystem. Die geltenden Richtlinien sehen eine maximale Energiedeposition von 1 W/kg Körpergewicht vor. Die MR-Geräte überwachen den Wert elektronisch und verhindern ein Überschreiten. Selten werden von Patienten optische Halluzinationen wie Blitze in MRT beobachtet, die auf die magnetischen Wechselfeldern (von den Gradientenspulen erzeugt) zurückzuführen sind. Außerdem sind Stimulationen peripherer Nerven von Forschungsgeräten (die Gradienten hier sind viel stärker und schneller) bekannt. Die befürchteten Störungen der Reizleitung im Herzen und des Herzrhythmus konnten bei den routinemäßig verwendeten Gradientenstärken nicht bestätigt werden. Als wichtige Kontraindikationen gegen eine MR-Untersuchung gelten:

- Herzschrittmacher (seine Elektrode ist eine ideale Antenne, die die Hochfrequenz aufnimmt und dadurch Rhythmusstörungen und Verbrennungen verursachen kann, darüber hinaus kann ein Herzschrittmacher zerstört werden) und Neurostimulatoren
- metallische Fremdkörper, besonders im Auge, wo der Sehnerv geschädigt werden kann
- ältere, magnetische Aneurysma-Clips und ältere Fabrikate von Herzklappen
- Operation mit Einlage von Clips vor weniger als sechs Wochen
- schwerkranke, unkooperative Patienten
- schwangere Frauen in den ersten drei Monaten
- Klaustrophobie

2.4 Stellenwert der MR-Mammographie in der Mamma-diagnostik

Die Magnetresonanzmammographie (MR-Mammographie, MRM) erhielt in den letzten Jahren einen festen Platz in der bildgebenden Mammadiagnostik [Bick, 2000, #5]. Zu den wichtigsten Indikationen für die MR-Mammographie gehören:

- das präoperative Tumorstaging beim Verdacht auf ein Mammakarzinom;
- weitere Abklärung unklarer klinischer, mammographischer und sonographischer Befunde (dichte, mastopathisch veränderte Parenchymstrukturen, unklare Herdbefunde, suspekta Gewebeasymmetrien);
- präoperativer Nachweis beziehungsweise Ausschluss von multizentrischem/multifokalem Tumorwachstum;
- Primärtumorsuche bei Patientinnen mit einer axillären Lymphknotenmetastasierung eines unbekanntes Primärtumors (CUP-Syndrom = carcinoma of unknown primary);
- Kontrolluntersuchung nach brusterhaltender Operation sowie Nachbestrahlung beim Brustkarzinom und die Differenzierung von Narbe und Rezidivtumor (zuverlässige Rezidivdiagnostik kann möglich sein, wenn die Intervalle von sechs Monaten nach diagnostischer Probeexzision und zwölf Monaten nach Tumorektomie und Bestrahlung eingehalten werden);
- Kontrolle nach Protheseimplantation.

Umstritten ist der MRM-Einsatz bei sogenannten Risikopatientinnen. Hierzu zählen u.a. Frauen mit relativ dichten Drüsenparenchymstrukturen, die aufgrund ihrer familiären Prädisposition ein erhöhtes Karzinomrisiko aufweisen. Nicht indiziert ist die MR-Mammographie zur weiteren Abklärung suspekter Palpationsbefunde oder konventionell mammographisch nachweisbarer Mikrokalzifikationen sowie zur Differenzierung zwischen einer nonpuerperalen Mastitis und einem inflammatorischen Mammakarzinom.

3 Material und Methoden

3.1 Studienüberblick

Im Rahmen einer klinischen Prüfphase II-Studie wurden 25 Patientinnen mit palpatorisch, konventionell mammographisch und / oder sonographisch suspekten Brustläsionen vor und nach intravenöser Injektion des neuen superparamagnetischen Eisenoxid-Präparates Feruglose (Clariscan™) im Institut für klinische Radiologie der Technischen Universität München MR – tomographisch untersucht. Evaluiert wurde die diagnostische Wertigkeit des neuen MR – Kontrastmittels für die Detektion und Differenzierung von benignen und malignen Mammatumoren. Nach Klärung von Indikationen und Einschluss- sowie Ausschlusskriterien für eine Clariscan™-unterstützte MR-Mammographie erfolgte die Aufklärung der Patientinnen mit Hilfe des beigefügten Aufklärungsbogens. Die MR – Mammographie wurde unter Einsatz von axialen T2-gewichteten TSE-Sequenzen und axialen repetitiven FFE-Sequenzen direkt vor und bis zu 60 (in fünf Fällen – 30) Minuten nach der Clariscan™-Injektion durchgeführt. Vor, während und bis zu 72 Stunden nach der Applikation des im Rahmen der vorliegenden Studie untersuchten Kontrastmittels wurden die Herz-Kreislaufparameter (Blutdruck, Pulsrate, EKG) und Laborwerte (Hämatologie, Laborchemie, Urin) der Patientinnen gemessen. Nach Abschluss der MR-Untersuchung wurden die Patientinnen auf etwaige beobachtete Kontrastmittelnebenwirkungen hin befragt. Die Auswertung der MRT-Daten erfolgte qualitativ (von zwei unabhängigen Auswertern) und quantitativ (die Differenz der gemessenen Signalintensitäten vor und nach Clariscan™-Gabe, ΔSI). Die quantitativen Daten wurden als Mittelwerte und Standardabweichung für verschiedene Zeitpunkte vor und nach Kontrastmittelinjektion dokumentiert. Die erhaltenen quantitativen Werte wurden dann mit der Histopathologie der Tumoren, der Mikrogefäßdichte (microvessel density, MVD) und dem Tumorgrading, quantifiziert nach dem Scarrf-Bloom-Richardson Score, korreliert.

3.2 Patientenkollektiv

Im Rahmen einer klinischen Phase II Studie wurde bei 25 Patientinnen eine Clariscan™-verstärkte Magnetresonanz-Mammographie (MRM) durchgeführt. Das Studienprotokoll war von der zuständigen Ethikkommission der Technischen Universität München mit dem Beschluss vom 27.07.2000 begutachtet und genehmigt worden. Alle Patientinnen wurden innerhalb von 24 Stunden bis eine Stunde vor der Studien-Magnetresonanz-Mammographie über Art, Ziel und Ablauf der Prüfung mit dem neuen Kontrastmittel Clariscan™ sowie die zu

erwartenden Wirkungen und möglichen Nebenwirkungen bzw. Risiken aufgeklärt. Alle Studienteilnehmerinnen stimmten der Teilnahme an der Studie schriftlich zu. Die Altersverteilung der 25 Patientinnen reichte von 35 bis 78 Jahre (Tabelle 8, Seite 24), das Durchschnittsalter betrug 57 Jahre.

Tabelle 8: Altersverteilung des Patientenkollektivs.

Patientenalter	Patientenanzahl (n)	Patientenanteil (%)
0-30	0	0
31-40	3	12
41-50	5	20
51-60	8	32
61-70	5	20
71-80	4	16

3.2.1 Einschlusskriterien

Dem Protokoll entsprechend wurden Patientinnen in die Studie eingeschlossen, bei denen mittels Palpation, konventioneller Röntgen-Mammographie, oder Sonographie ein Verdacht auf einen benignen oder malignen Brusttumor bestand. Alle 25 Studienteilnehmerinnen wurden klinisch und konventionell röntgenmammographisch untersucht, einer ergänzenden Sonographie wurden 24 Patientinnen unterzogen. Die Auswertung der Mammographien wurde unter Anwendung der BI-RADS, Breast Imaging Reporting Data Systems, Kategorien (0- erforderliche zusätzliche bildgebende Abklärung, 1- unauffällig, 2- gutartig, 3- wahrscheinlich gutartig, 4- verdächtiger Befund, 5- hochverdächtiger Befund) durchgeführt. Folgende Einschlusskriterien wurden definiert:

1. Alter von 35 – 75 Jahren
2. Schwangerschaftstest – negativ bei allen Patientinnen, außer denen, die sich seit mindestens einem Jahr in der Postmenopause befinden oder bei denen eine Hysterektomie durchgeführt wurde
3. Die Patientinnen sind bei Bewußtsein und kooperativ
4. Bei den Patientinnen besteht aufgrund palpatorisch oder konventionell-mammographisch, oder sonographisch auffälliger Veränderungen der Verdacht auf einen Mamma-Tumor und sie sind für eine Biopsie oder eine Operation des Tumors vorgesehen.
5. Die schriftliche Einwilligung

3.2.2 Ausschlusskriterien

Ausgeschlossen von der Studie wurden Frauen mit einem Alter unter 18 Jahren sowie schwangere und stillende Frauen. Folgende Ausschlusskriterien wurden definiert::

1. Kontraindikation für die MRT-Untersuchung (z.B. Herzschrittmacher)
2. Teilnahme an einer früheren Clariscan™-Studie
3. Störungen des Eisenmetabolismus oder Eisenablagerungen
4. Frauen im gebärfähigen Alter : a) die in den letzten zwei Monaten vor der Aufnahme in die Studie keine Methode zur Empfängnisverhütung, wie Pille oder Spirale, angewandt haben; b) bei denen der Schwangerschaftstest positiv ist; c) die stillen
5. Eine bekannte Allergie gegen Eisenverbindungen, Dextran oder Polyethylenglykol
6. Einnahme von einem noch nicht zugelassenem Medikament innerhalb von dreißig Tagen vor der Aufnahme in die Studie.

Vierzehn Tagen bis eine Stunde vor der Clariscan™- verstärkten MR – Mammographie wurde eine Blutentnahme zur Bestimmung von Leberfunktionsparametern (Gammaglutamyltransferase – GGT, alkalische Phosphatase – AP, Alaninaminotransferase – ALT, Aspartataminotransferase – AST und Bilirubin) und Nierenfunktionsparametern (Kreatinin, Elektrolyte) durchgeführt, um die Laborwerte auf Ausschlusskriterien zu prüfen. Die Laborwerte durften nicht höher als das anderthalbfache des oberen Grenzwertes sein.

3.2.3 Vergleichende Untersuchungen mit Gd-DTPA

Da noch nicht geklärt war, ob die Clariscan™-Untersuchung einen Vorteil gegenüber der Standard-Magnetresonanzmammographie (Standard-MRM) bot, wurde den Patientinnen fakultativ eine Gd-DTPA-unterstützte Standard-MRM angeboten. 14 der 25 Patientinnen ließen diese vergleichende Standard-Untersuchung durchführen, die mindestens 24 Stunden vor oder nach der Studienuntersuchung und maximal 11 Tage nach der Studienuntersuchung durchgeführt wurde. Die Altersverteilung der 14 Patientinnen reichte von 35 bis 77 Jahre, das Durchschnittsalter betrug 55 Jahre.

3.3 MR-Kontrastmittel Clariscan™

Feruglose (Clariscan™, NC100150, Nycomed Imaging Amersham, Oslo, Norwegen) gehört zur Gruppe der intrazellulären ultrakleinen superparamagnetischen Eisenoxid-Präparate (ultra small superparamagnetic iron oxides: USPIO). Die in der vorliegenden Studie verwendeten Eisenoxidpartikel bestehen aus einem Kristallkern mit multiplen Eisenoxid-Aggregaten und einer stabilisierenden Dextran-Hülle, die als Transportmedium für den Eisenoxidkristall, der die kontrastgebende Substanz ist, dient. Der Durchmesser von den ultrakleinen Eisenoxidkristallen beträgt 6.43 nm [Bjørnerud, 2000, #6], von der sie umhüllenden oxidierten Stärkeummantelung etwa 12-16 nm. Die endgültige Größe der beschichteten

Eisenoxid-Partikeln ist somit ca. 20 nm. Clariscan™ hat eine Bluthalbwertszeit von ca. vier Stunden, verbleibt also relativ lange nach intravenöser Injektion im intravasalen Raum (Blutpool-KM). Das im Rahmen der vorliegenden Studie untersuchte Kontrastmittel wurde primär für die MR-Angiographie entwickelt. Die In-vivo-Wirkungen von Clariscan™ sind an Probanden und mindestens 200 Patienten in Phase I- und II-Studien umfassend untersucht worden [Robinson, 2000, #55]. Neuere experimentelle Studien lassen jedoch zusätzlich eine hohe Spezifität dieses Kontrastmittels für die Differenzierung von benignen und malignen Mamma-Tumoren erwarten. Die Feruglose-Partikel können aufgrund ihres großen Durchmessers von etwa 20 nm unter physiologischen Bedingungen Kapillarwände in normalen, nicht-neoplastischen Geweben nicht passieren. Nur bei einer pathologisch erhöhten Kapillarpermeabilität gelangen die Partikel in das Interstitium. Die Wirkung der Eisenoxid-Partikeln im Zielgewebe beruht auf einer Verkürzung der T1- und T2-Relaxationszeiten infolge lokaler Feldinhomogenitäten mit konsekutivem Signalanstieg des entsprechenden Zielgewebes auf T1-gewichteten MR-Aufnahmen und Signalabfall auf T2-gewichteten MR-Aufnahmen. Die T1-Relaxivität (R1) beträgt $\sim 20 \text{ mmol}^{-1} \text{ s}^{-1}$ und die T2-Relaxivität (R2) beträgt $\sim 35 \text{ mmol}^{-1} \text{ s}^{-1}$ bei 20 MHz und 37°C. Die relativ hohe R1 und die niedrige R2 ergeben ein niedriges R2/R1-Verhältnis ($\sim 1,75$), das ein starkes T1-Enhancement und ein geringeres T2-Enhancement garantiert. Clariscan™ ist eine kolloidale, isotone, dunkelbraune Flüssigkeit mit einer niedrigen Viskosität von 1,5 mPa \times s und einem pH-Wert von 6.0 – 8.3. Die Injektionslösung enthält 30mg Eisen (Fe II, III) / ml. Das MR-Kontrastmittel unterliegt dem physiologischen Eisenstoffwechsel und wird langsam, über Tage bis Wochen metabolisiert. Der Abbau der Eisenoxid-Partikeln findet in den Phagolysosomen der Makrophagen des retikuloendothelialen Systems (RES), hauptsächlich der Kupfer-Sternzellen in der Leber, statt. Gemäss den Studienunterlagen [Robinson, 2000, #55] wird das aus der Degradierung von Clariscan™ erhaltene Eisen als Ferritin und / oder Hämosiderin in Siderosomen deponiert. Sowohl Ferritin als auch Hämosiderin weisen superparamagnetische Eigenschaften auf. Die Stärkeummantelung, die in 75% aus Amylopektin besteht, wird über Gallenwege und Nieren ausgeschieden. Nach Angaben der Firma Nycomed Amersham Imaging sind nach 4 Wochen > 90% der Substanz eliminiert.

3.4 MR-Kontrastmittel Gadopentetat (Gd-DTPA)

Gadopentetat-Dimeglumin (Gd-DTPA, Magnevist; Schering AG, Berlin), das erste klinisch eingesetzte 1983 im Klinikum Charlottenburg der freien Universität Berlin MR-Kontrastmittel für die intravenöse Applikation, wird heute routinemäßig verwendet und hat

ein breites Indikationsspektrum. Die Verträglichkeit von Magnevist ist vergleichbar gut und die Nebenwirkungsrate in den ersten 30 Minuten post Injektionem beträgt 0,17%, wie eine Studie an 21000 Patienten beweist [Laniado, 1997, #44]. Gd-DTPA ist ein extrazelluläres, paramagnetisches MR-Kontrastmittel. Aufgrund seines Molekulargewichtes von 547 Da gehört Gd-DTPA zur Gruppe der niedrigmolekularen Kontrastmittel (SMCM-small molecular contrast medium) mit einem Molekulargewicht < 1000 Da [Wikström, 1989, #71]. Gd-DTPA ist ein extrem hydrophiles und niedrig visköses (seine Viskosität beträgt $2,9 \text{ mPa} \cdot \text{s}$ bei 37°C) Chelatkomplex mit einer Osmolalität von $1,96 \text{ Osm/kg H}_2\text{O}$ bei 37°C und einem pH-Wert von $6,5-8,0$. Die paramagnetische Wirkung des Kontrastmittels wird weitgehend von dem paramagnetischen Metall Gadolinium (Gd) bestimmt, während DTPA die pharmakokinetischen Eigenschaften des Komplexes determiniert. Das paramagnetische Ion Gd^{+3} verkürzt in erheblicher Weise, abhängig von seiner Konzentration, T1 (longitudinale Relaxation) und T2 (transversale Relaxation). Da die Relaxivität für T1 in ungefähr derselben Größenordnung ist wie die für T2, spielt bei geringen Konzentrationen des Kontrastmittels nur die Verringerung von T1 eine Rolle, weil T1 wesentlich größer als T2 ist. Das paramagnetische Kontrastmittel Gd-DTPA verkürzt also die T1-Relaxationszeit und führt zu einem Signalanstieg des Zielgewebes auf T1-gewichteten MR-Aufnahmen. Aufgrund seines niedrigen Molekulargewichtes und seiner stark hydrophilen Eigenschaften erfolgt die Distribution von Gd-DTPA ausschließlich extrazellulär. Das Kontrastmittel verteilt sich nach intravenöser Applikation zunächst im Intravasalraum und dann diffundiert rasch in den extrazellulären interstitiellen Raum mit Ausnahme von den Geweben, die eine intakte selektiv durchlässige Schranke zwischen Blut und dem Gewebe besitzen (z.B. Blut-Hirn-Schranke oder Blut-Hoden-Schranke). Das Distributionsvolumen von $0,266 \text{ L/kg}$ (etwa 25% des Körpervolumens) korrespondiert gut mit dem Volumen des Extrazellularwassers. Magnevist wird in vivo nicht metabolisiert und die Ausscheidung erfolgt fast ausschließlich durch glomeruläre Filtration in der Niere (mehr als 80% in 6 Stunden). Gd-DTPA hat eine Bluthalbwertszeit von 90 Minuten [Brasch, R. C., 1992, #8]. Eine pharmakokinetische Studie von Weinmann et al. [Weinmann, 1984, #68] ergab für Gd-DTPA Halbwertszeiten von $0,20 \pm 0,13 \text{ h}$ (Distributionsphase) und $1,58 \pm 0,13 \text{ h}$ (Eliminationsphase). Magnevist wird intravenös in einer Dosierung von $0,1-0,2 \text{ mmol pro kg Körpergewicht}$ appliziert.

3.5 MR-Untersuchungstechnik

3.5.1 MRT-Studienuntersuchung mit Feruglose

Die dynamische MR-Mammographie erfolgte an einem 1,5-Tesla-Ganzkörpermagneten (Gyroscan, Fa. Philips, The Best, Niederlande), das mit einer maximalen Gradientenfeldstärke von 15 mT/m ausgestattet ist. Die Studienuntersuchungen wurden in allen Fällen mit einer Mamma-Oberflächenspule zur gleichzeitigen Darstellung beider Brüste durchgeführt. Ihre Bestandteile sind die Spule mit einer Öffnung für die beiden Mammae und eine Kopfstütze. Die Spule wurde mit der Brustöffnung Richtung Magnet auf der Tischplatte platziert. Die Kopfstütze befand sich auf dem Tisch vor der Spule. Eine Matratze wurde doppelt gefaltet und am Spulenende positioniert. Damit wurde der Unterkörper der Patientin unterstützt. Die Brüste wurden in der Spulenöffnung positioniert und leicht gepolstert, um Bewegungsartefakte zu reduzieren. Die Arme der Patientinnen wurden nach kaudal neben den Körper gelegt, so dass das Injizieren von Kontrastmittel vereinfacht und die Axillaregion besser ausgeleuchtet wurde. Nach der Positionierung, wurde mit dem Lichtvisier auf die Markierungen an den Seiten der Spule zentriert und die Patientin wurde ins Isozentrum des Magneten gefahren.

Die Studien-MR-Mammographie wurde in allen Fällen unter Verwendung von folgenden Sequenzen durchgeführt:

1. nach einer Scout-Sequenz in drei Ebenen (koronar, sagittal und axial) und in fünf Schichten folgte
2. eine native T2-gewichtete 2D Turbo-Spinecho (TSE)-Sequenz in transversaler Schichtführung mit einer Repetitionszeit (TR) von 4000 ms, einer Echozeit (TE) von 150 ms, einem Flipwinkel (FA) von 90°, einer Akquisitionsmatrix von 512 Phasenschritten und 512 Frequenzschritten, einem Messfeld (FOV) von 370 mm sowie einer Schichtdicke von 3mm und einer Schichtlücke von 0 mm;
3. darauf folgten Aufnahmen in einer gespoilten, repetitiven, dynamischen T1-gewichteten 3D Fast Field Echo (FFE) 14/1/30° (TR/TE/FA)-Sequenz in axialer Orientierung.

Die genauen Messparameter der dynamischen Sequenzen, die in der vorliegenden Studie Verwendung fanden, sind der Tabelle 9, Seite 29 zu entnehmen.

Tabelle 9: Messparameter der durchgeführten dynamischen Sequenzen bei einer Feldstärke von 1,5 T.:

Parameter	T1-gewichtete 3D FFE – Sequenz bei den ersten 9 Patientinnen	T1-gewichtete 3D FFE – Sequenz bei den folgenden 15 Patientinnen
Repetitionszeit /TR (ms)	7	14
Echozeit /TE (ms)	1,4	1
Field of view /FOV (mm)	400.0 x 359.4	400.0 x 362.0
Akquisitionsmatrix	294 x 512	256 x 256
Flipwinkel/ α	30°	30°
Akquisitionszeit /TA (sek.)	58	112
Echo	1	1
Bandbreite (Hz/Pixel)	220	790
Schichtdicke (mm)	3.0	3.0
Schichtlücke (mm)	0	0
Anzahl der Einzelschichten pro Messung	32	32
Orientierung	transversal	Transversal

Nach der ersten nativen 3D FFE-Sequenz erfolgte eine intravenöse Injektion von Clariscan™ in einer Konzentration von 2 mg Eisen/kg Körpergewicht (KG) bei 20 Patientinnen und 4 mg Eisen/kg KG in 4 Fällen (Tabelle 10, Seite 30). Die Entnahme des Kontrastmittels aus einer Ampulle in eine Spritze erfolgte mit Hilfe von einer 18-20 Gauge großen Nadel und eines sterilen 5 µm-Filter. Die intravenöse Applikation von Feruglose wurde jeweils über einen in einer kubitalen Vene oder einer Handvene liegenden peripheren Verweilkatheter (PVK) mit einer Größe von 20 Gauge mit Hilfe einer Schlauchverlängerung durchgeführt. Clariscan™ wurde bolusartig, langsam, mit einer Förderrate von 1 ml/Sekunde injiziert. Unmittelbar anschließend wurde das Injektionssystem mit 20 ml 0,9% NaCl durchspült.

Tabelle 10: Die auf das Körpergewicht bezogene Clariscan™- Dosis:

kg	2mg FE /kg	ml KM	kg	2mg FE /kg	ml KM
40	80.00	2,66	71	142.00	4,73
41	82.00	2,73	72	144.00	4,8
42	84.00	2,8	73	146.00	4,86
43	86.00	2,86	74	148.00	4,93
44	88.00	2,93	75	150.00	5
45	90.00	3	76	152.00	5,06
46	92.00	3,06	77	154.00	5,13
47	94.00	3,13	78	156.00	5,2
48	96.00	3,2	79	158.00	5,26
49	98.00	3,26	80	160.00	5,33
50	100.00	3,33	81	162.00	5,4
51	102.00	3,4	82	164.00	5,46
52	104.00	3,46	83	166.00	5,53
53	106.00	3,53	84	168.00	5,6
54	108.00	3,6	85	170.00	5,66
55	110.00	3,66	86	172.00	5,73
56	112.00	3,73	87	174.00	5,8
57	114.00	3,8	88	176.00	5,86
58	116.00	3,86	89	178.00	5,93
59	118.00	3,93	90	180.00	6
60	120.00	4	91	182.00	6,06
61	122.00	4,06	92	184.00	6,13
62	124.00	4,13	93	186.00	6,2
63	126.00	4,2	94	188.00	6,26
64	128.00	4,26	95	190.00	6,33
65	130.00	4,33	96	192.00	6,4
66	132.00	4,4	97	194.00	6,46
67	134.00	4,46	98	196.00	6,53
68	136.00	4,53	99	198.00	6,6
69	138.00	4,6	100	200.00	6,66
70	140.00	4,66	101		

Direkt nach der Feruglose-Applikation erfolgte eine dynamische Untersuchung der Tumor-Kontrastmittelperfusion. Die repetitiven T1-gewichteten FFE Messungen nach der intravenösen Feruglose-Gabe wurden in den folgenden Zeitabständen durchgeführt:

1. bei den ersten neun Patientinnen (Patientennummer: 0001 – 0010, mit Ausnahme von der achten Patientin):

Zeit nach der KM-Applikation	0 – 5 Min.	6 – 15 Min	Ab der 16-en Min.
Zeitabstand	Jede Minute	Alle 2 Minuten	Alle 5 Minuten

2. bei den folgenden fünfzehn Patientinnen (Patientennummer: 0011 – 0025):

Zeit nach der KM-Applikation	0 – 10 Min.	Ab der 11-en Min.
Zeitabstand	Alle 2 Minuten	Alle 5 Minuten

Die Untersuchung erfolgte in fünf Fällen bis zu 30 Minuten und in neunzehn Fällen bis zu 60 Minuten nach der KM-Injektion. Die Anzahl der zur Bestimmung des dynamischen Signalverhaltens durchgeführten Clariscan™-unterstützten 3D Messungen war abhängig von der Dauer der Untersuchung und betrug unter den ersten neun untersuchten Patientinnen 20, unter den folgenden fünfzehn Patientinnen – 10 (bei einer 30-minütigen Aufnahme) und 16 Sequenzen (bei einer 60-minütigen Aufnahme). Es wurden repetitiv 32 Bilder pro Messung akquiriert. Von den Bildern der dynamischen Messserie wurden nachträglich Subtraktionsbilder durch eine Subtraktion der nativen Serie von den Serien nach der intravenösen Clariscan™-Gabe berechnet, um die Detektion der anreichernden Strukturen zu verbessern und die morphologischen Eigenschaften der Läsionen besser beurteilen zu können.

3.5.2 Vergleichende MRT-Standarduntersuchung mit Gd-DTPA

In 14 Fällen erfolgte eine vergleichende Standard-Untersuchung mit dem niedrigmolekularen Kontrastmittel Gadopentetat (Gd-DTPA, Schering, Berlin). In 12 Fällen wurde diese Untersuchung im Institut für klinische Radiologie der Technischen Universität München, in 2 Fällen in einer auswärtigen Praxis spätestens 24 Stunden vor der Clariscan™- verstärkten MR-Mammographie durchgeführt. Die GD-DTPA-unterstützte Standard-MRM erfolgte nach folgendem Protokoll:

1. zuerst eine 2D-Scout-Sequenz in drei Ebenen (sagittal, koronar und transversal) und in 15 Schichten, wobei die Schichtdicke 10 mm und die Schichtlücke 3 mm betrug;
2. danach erfolgte eine native 2D-T2 gewichtete Turbo-Spinecho (TSE) 4000ms/150ms/90° (TR/TE/FA)-Sequenz in axialer Schichtführung: 40 Einzelschichten pro Messung, Schichtdicke = 3.0 mm, Schichtlücke = 0.0 mm, Field of View/FOV = 350 mm, Matrixgröße = 512;
3. und anschließend eine dynamische 3D-T1 Fast Field Echo (FFE) 9.1ms/4.6ms/30° (TR/TE/FA)-Sequenz in transversaler Orientierung vor und nach intravenöser Gd-DTPA-Gabe mit 5 konsekutiven Messungen in 1- und 2-minütigen Abständen: 40 Einzelschichten pro Aufnahme, Schichtdicke = 3.0 mm, Schichtlücke = 0.0 mm, FOV (mm) = 400 x 362.5, Matrixgröße = 512 x 512.

Die intravenöse Gd-DTPA-Applikation erfolgte bolusartig in einer Dosis von 0,2 mmol/kg Körpergewicht über einen in einer kubitalen Vene oder einer Handvene liegenden peripheren Verweilkatheter mit Hilfe einer Schlauchverlängerung. Das Injektionssystem wurde unmittelbar nach der Magnevist-Gabe mit 20 ml 0,9% NaCl durchspült.

Die gesamte Untersuchungszeit der Standard-MR-Mammographie betrug ungefähr 15-20 Minuten.

3.6 Patientenüberwachung

Die Patientinnen wurden zwei bis eine Stunde vor sowie 2-4, 24 (20-28) und 72 (64-80) Stunden nach der Applikation des in der vorliegenden Studie geprüften Kontrastmittels körperlich untersucht. Unmittelbar nach der Feruglose-verstärkten Magnetresonanzmammographie und 2-4, 24 (20-28), 72 (68-80) Stunden nach der Injektion von Clariscan™ wurden alle Patientinnen auf etwaige Nebenwirkungen des neuen MR-Kontrastmittels, über subjektive Beschwerden oder neu aufgetretene Krankheitssymptome befragt.

Dreißig Minuten vor und 2 – 4, 24 (20-28), und 72 (64-80) Stunden nach der Clariscan™-Applikation sowie kontinuierlich während der Studien-MR-Mammographie im Magneten wurden die Vitalparameter, systolischer und diastolischer Blutdruck sowie Pulsrate, mit Hilfe eines nicht magnetischen digitalen Blutdruckmessgerätes gemessen. Das Elektrokardiogramm, zur Überwachung der Herzfunktion, wurde in jedem Fall zwei bis eine Stunde vor, sowie 2 – 4, 24 (20-28) und 72 (68-80) Stunden nach der Clariscan™-unterstützten MR – Mammographie durchgeführt.

Folgende Laborparameter wurden 2-1 Stunde vor sowie 2-4, 24 (20-28) und 72 (68-80) nach der Kontrastmittelinjektion bestimmt:

- Hämatologie: Hämoglobin (Hb), Hämatokrit (Hkt), Erythrozyten, Leukozyten, Thrombozyten, Retikulozyten; Koagulation: partielle Thromboplastinzeit (PTT) und Prothrombinzeit;
- Laborchemie: Harnstoff, Harnsäure, Kreatinin, Totalbilirubin, Totalprotein, Albumin, α -Amylase, Natrium (Na), Kalium (K), Kalzium (Ca), Phosphor (P), Cholesterin, Kreatinkinase (CK) und Leberfunktionsparameter: alkalische Phosphatase (AP), Gammaglutamyltransferase (GGT), alkalische Phosphatase (AP), Alaninaminotransferase (ALT), Aspartataminotransferase (AST), Laktatdehydrogenase (LDH);
- Urin: Blut, Glukose, Ketonkörper, Totalprotein, Bilirubin, Urobilinogen, pH-Wert, spez. Gewicht.

Zur Kontrolle des Eisenstoffwechsels erfolgte zu den oben genannten Zeitpunkten eine Bestimmung der Serumeisenwerte, der totalen Eisenbindungskapazität (TEBK), des Ferritins (Speicherform des Eisens) und des Transferrins (Transportform des Eisens).

3.7 Datenauswertung:

Drei Patientinnen wurden nach durchgeführter Studienuntersuchung von der folgenden Datenauswertung ausgeschlossen. Eine Patientin entschied sich nach Zusammenschau aller bildgebenden Befunde, die übereinstimmend eine benigne Läsion diagnostizierten, gegen eine Operation. Eine weitere Patientin konnte aufgrund starker Platzangst nur fünf Minuten der geplanten 60-minütigen Studienuntersuchung komplettieren. Bei einer dritten Patientin waren aufgrund erheblicher Artefakte (Herzpulsationen) die MR-Aufnahmen nicht diagnostisch verwertbar. Zur Datenauswertung dienten daher Daten von 22 Patientinnen.

3.8 Histopathologie

Bei 22 Patientinnen erfolgte eine histopathologische Aufarbeitung nach operativer Exzision von suspekten Brustveränderungen. Bei 19 dieser Patientinnen wurde eine solitäre Läsion exzidiert und histologisch untersucht, bei 3 Patientinnen wurden jeweils 2 Läsionen operiert, so dass insgesamt 25 Brusttumoren zur Auswertung kamen. Diese Mammaläsionen wurden unmittelbar postoperativ in Paraffin eingebettet und anschließend mit Hämatoxylin-Eosin gefärbt um die histopathologische Diagnose zu stellen und um den Malignitätsgrad der invasiven Mammakarzinome zu bestimmen. Das Tumorgading wurde nach dem Scarrf-

Bloom-Richardson (SBR) Score quantifiziert. Die von Bloom und Richardson 1957 beschriebene Methode [Howell, 1994, #36] zur Beurteilung des Malignitätsgrades invasiver Brustkarzinome beurteilt folgende histo- und zytomorphologische Merkmale [Doussal, 1989, #16]: Tubulusbildung (die Zahl der eindeutig erkennbaren Lumina, die von prismatischen und kubischen Zellen mit basalständigen Kernen umgeben sind, sogenannten Tubuli), Kernpleomorphie (diese Kategorie bezieht sich auf zwei morphologische Eigenschaften der Zellkerne, nämlich die Zellgröße und die Chromatinverteilung) sowie Mitoserate (die Zahl der Mitosen pro Gesichtsfeld bei Anwendung eines 40-er Objektivs, wobei mehrere Gesichtsfelder (HPF-high power fields) in einem Areal von der höchsten Dichte der mitotischen Figuren beurteilt werden und die mittlere Mitosezahl festgelegt wird) (Tabelle 11, Seite 34 und Tabelle 12, Seite 34).

Tabelle 11: SBR-Grading:

Tubuläre Differenzierung	> 75% der Gesamtfläche	10% - 75% der Gesamtfläche und unreife Tubuli	Minimale (< 10% der Gesamtfläche) oder fehlende tubuläre Differenzierung
Kernpleomorphie	Ein weitgehend einheitliches Kernmuster bei geringer Variabilität	Eine mittelgradige Variabilität	Starke Differenzen der Kerngrößen und der Chromatinmuster
Mitosezahl pro ein Feld von 0,159 mm ²	0-1/HPF= 0-10/10HPF	1-2/HPF= 10-20/10HPF	> 2= > 20/10HPF
Punkte	1	2	3

In jeder der drei Kategorien werden die Tumore mit 1-3 Punkten bewertet. Die Punkte werden addiert und der Brustläsion ein entsprechender Malignitätsgrad (G1, G2 oder G3) zugewiesen. Der niedrigstmögliche SBR Score beträgt somit 3 und der höchstmögliche SBR Score beträgt 9 Punkte.

Tabelle 12: Histologische Einteilung der Mammakarzinome nach Scarrf-Bloom-Richardson:

Grading	Malignitätsgrad	Scoresumme	Definition
G 1	gering	3 - 5	gut differenziert
G 2	mäßig	6 - 7	mäßig differenziert
G 3	hoch	8 - 9	schlecht differenziert

Zur Abschätzung der angiogenetischen Aktivität eines Tumors diente die immunhistochemische Bestimmung der Mikrogefäßdichte (microvessel density, MVD). Hierbei nach der Entparaffinierung und Rehydrierung der paraffineingebetteten Schnitte (die Dicke der Schnitte: 3-5 μm) der Läsionen wurde Endothelmarker CD 31 (mit Hilfe 1:50 verdünntes monoklonales Mausantikörpers gegen CD 31) nach Avidin-Biotin-Peroxidase-Complex-Methode immunhistochemisch angefärbt. Nach Aufsuchen der Stelle der höchsten Gefäßdichte („hot spot“) wurde die Anzahl an der Mikrogefäßen bei 400facher Gesamtvergrößerung pro Sichtfeld (Durchmesser: 445 μm) im Mikroskop ausgezählt. Diese Methode ist klinisch etabliert und weist eine hohe Spezifität auf [Bremer, 2000, #11]. Die Mikrogefäßdichte wurde von zwei unabhängigen Histopathologen bewertet. Zum Zeitpunkt der Bestimmung der Tumorangiogeneseaktivität lag den Untersuchern keine Information bezüglich der klinischen, konventionell mammographischen, sonographischen und MR-mammographischen Ergebnisse vor.

3.9 MRT-Datenauswertung und kinetische Analyse

Die Auswertung der MRT-Daten erfolgte qualitativ und quantitativ. Zwei unabhängige Radiologen, die gegenüber der Diagnose der Patientinnen geblindet waren, werteten subjektiv die Studien-MRM-Aufnahmen aus. Die Sichtbarkeit der Mammaveränderungen wurde als exzellent, gut, mäßig, schlecht oder nicht sichtbar bewertet. Darüber hinaus wurden von den Auswertern die Veränderungen der Signalintensität der Läsionen vor und nach der Applikation des im Rahmen der vorliegenden Studie untersuchten MR-Kontrastmittels evaluiert. Die Kontrastmittelanreicherung wurde als homogen, heterogen, Randenhancement, keine Signaländerung oder Signalabfall bewertet. Im Rahmen der qualitativen Auswertung der Studien-MRM-Aufnahmen wurde auch die Randkontur (glatt oder unregelmäßig), die Größe und die Konfiguration (rundlich oder polymorph) der Läsion beurteilt. Zusätzlich erfolgte eine subjektive Einschätzung der Dignität der Mamma-Läsion.

Die quantitative Auswertung der MRT-Daten erfolgte durch eine Computer-gesteuerte Messung der Signalintensitäten des Tumors vor und nach Kontrastmittel-Infusion. Der Signalintensitätsverlauf über die Messungszeit wurde aus der dynamischen Aufnahmeserie innerhalb einer vom Untersucher frei wählbaren Untersuchungsregion („ROI“- region of interest) in der Läsion sowie als Referenzmessung in Aorta und im Brustdrüsenparenchym ermittelt. Die Differenz der gemessenen Signalintensitäten (ΔSI) vor und nach Kontrastmittelgabe wurden für die detektierte Läsion, das Blut in der Aorta und das

Brustdrüsenparenchym zum Zeitpunkt t nach intravenöser Clariscan™-Applikation ($\Delta SI(t)$) anhand der folgenden Formel berechnet:

Gleichung 1

$$\Delta SI(t) = \frac{(SI_{\text{prä}} - SI(t)_{\text{post}})}{SI_{\text{prä}}} \quad (1)$$

$SI_{\text{prä}}$ = native Signalintensität ; $SI(t)_{\text{post}}$ = Signalintensität zum Zeitpunkt t nach Kontrastmittelinjektion.

Basierend auf diesen Daten wurden berechnet: 1. time to peak = Zeit nach Kontrastmittelapplikation bis zu dem maximalen Enhancement/peak [Min], 2. wash-in-rate = $\Delta SI(\%)/\text{sek.}$, wobei $\Delta SI = [(SI_{\text{peak}} - SI_{0 \text{ Min}})/SI_{0 \text{ Min}}] \times 100\%$ sowie 3. wash-out-rate = $\Delta SI(\%)/\text{sek.}$, wobei $\Delta SI = [(SI_{\text{Ende der Untersuchung}} - SI_{\text{peak}})/SI_{\text{Ende der Untersuchung}}] \times 100\%$.

Zusätzlich wurde die Anreicherungsgeschwindigkeit und der Verlauf der Zeit-/Signalintensitätskurve (ZSK) für die detektierte Läsion sowie für das Blut in der Aorta und das Brustdrüsenparenchym dokumentiert. Der Verlauf der ZSK wurde bewertet. Für die dynamischen Daten nach Injektion von Feruglose wurden zwei Typen der Kontrastmittelanreicherung definiert: Typ I mit einem initialen Signalanstieg, gefolgt von einem Plateau (parallel zu dem ZSK-Verlauf für das Blut) oder einem leichten Abfall der ZSK (typisch für benigne Läsionen), Typ II mit einem stets steigenden Verlauf der ZSK (typisch für maligne Läsionen). Für die dynamischen Daten nach Injektion von Gd-DTPA wurden 3 Typen der Kontrastmittelanreicherung definiert [Kuhl, 1999, #43]: Typ I mit einem stetig steigenden Verlauf der ZSK (typisch für benigne Läsionen), Typ II mit einem Plateau nach einem initialen Signalanstieg (kommt sowohl bei benignen als auch malignen Läsionen vor) und Typ III mit einem initialen Signalanstieg, gefolgt von einem „wash-out“-Phänomen/Auswaschungsphänomen (typisch für maligne Läsionen). Da die Pharmakokinetik von Feruglose und Gd-DTPA völlig unterschiedlich ist, ist auch die Kontrastmittelanreicherung im Tumorgewebe grundsätzlich unterschiedlich und daher können nicht gleiche Typen der Zeit-Signalintensitäts-Kurven für die beiden Kontrastmittel beschrieben werden.

Zur Quantifizierung der Kapillarpermeabilität und des fraktionalen Plasmavolumens der Tumoren erfolgten kinetische Analysen der ΔSI -Daten. Diese Auswertungen erfolgten in Zusammenarbeit mit Prof. Dr. R.C. Brasch, Dr. D. Shames und Dr. T.P.L. Roberts vom „Center of Pharmaceutical and Molecular Imaging“ der University of California (UCSF) in San Francisco, U.S.A. . Die quantitative Bewertung der Tumorgefäßpermeabilität mittels der

kinetischen Analyse stützt sich auf die Tatsache, dass die gemessenen MR-Signalveränderungen im Falle einer geringen Kontrastmittelkonzentration im Zielgewebe zu der lokalen KM-Konzentration im Tumorgewebe proportional ist, was die folgende Formel [Brix, 1997, #12] beschreibt:

Gleichung 2

$$\frac{SI_{\text{post}} - SI_{\text{prä}}}{SI_{\text{prä}}} = F \cdot C(\text{KM}) \quad (2)$$

SI post = Signalintensität nach Kontrastmittelgabe; SI prä = native Signalintensität; C(KM) = lokale Kontrastmittelkonzentration im Gewebe; F = Proportionalitätskonstante.

Die kinetischen Analysen erfolgten anhand eines zwei-Kompartimenten-Modelles [Brasch, R., 1994, #10]. Dieses pharmakokinetische Modell beschreibt die Diffusion des Makromoleküles Feruglose (Clariscan™) aus dem zentralen Kompartiment, dem Intravasalraum, in das periphere Kompartiment, das Interstitium des Tumors, (fractional leak rate, FLR_{in}) sowie die Rückdiffusion aus dem Interstitium zurück in den Intravasalraum (FLR_{out}).

Zur Auswertung der dynamischen Feruglose-unterstützten Aufnahmen wurden die nach Gleichung 1, Seite 36, für Blut und Tumorgewebe berechneten ΔSI-Werte zu einem kinetischen Zwei-Kompartiment-Modell gefittet, das in Abbildung 2, Seite 37, gezeigt ist und einen speziellen Fall des von Patlak und Mitarbeitern eingeführten Modells beschreibt [Patlak, 1983, #51].

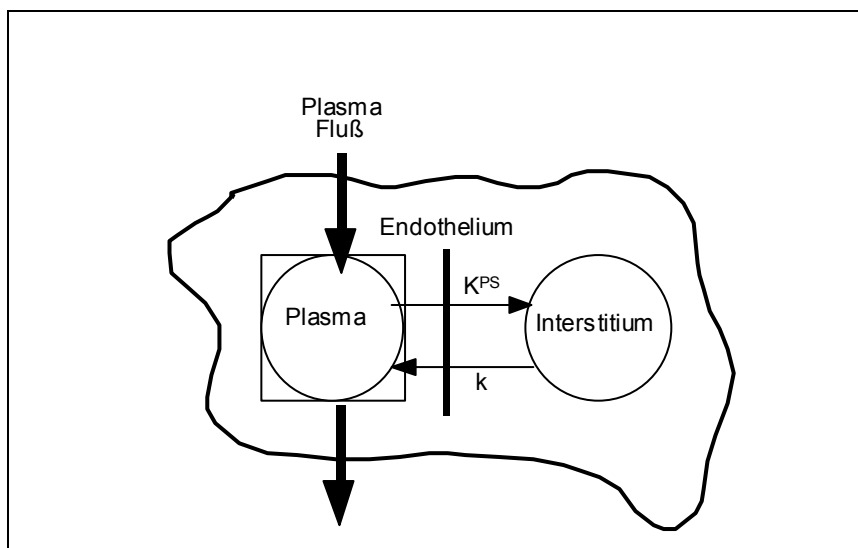


Abbildung 2: Zwei-Kompartiment-Model, modifiziert nach Patlak et al.

Die Kontrastmittelkonzentration im Plasma, $C_p(t)$, und Interstitium, $C_I(t)$, (mmol cc^{-1} Gewebe) wird durch Gleichung 3 beschrieben:

Gleichung 3

$$\frac{dC_I(t)}{dt} = K^{PS} C_p(t) - k C_I(t) \quad (3)$$

$C_p(t)$ ist die Kontrastmittelkonzentration im Plasmakompartiment des Zielgewebes und entspricht bei makromolekularen Kontrastmitteln etwa der Kontrastmittelkonzentration im Plasma des zentralvenösen Blutes (mmol ml^{-1}). K^{PS} ist der endotheliale Transferkoeffizient ($\text{ml min}^{-1} \text{cc}^{-1}$ Gewebe), ein quantitatives Maß für die Kapillarpermeabilität, und k ist eine Konstante, die den Reflux vom Interstitium zum Plasmakompartiment beschreibt (min^{-1}). Zum Zeitpunkt 0, also dem Start der Kontrastmittelinjektion, ist die Kontrastmittelkonzentration im Gewebeinterstitium = 0, d.h. $C_I(t) = 0$ bei $t = 0$ und Gleichung 3 kann zu Gleichung 4 gelöst werden

Gleichung 4

$$C_I(t) = K^{PS} \int_0^t C_p(\theta) e^{-k(t-\theta)} d\theta \quad (4)$$

Da die Kontrastmittelkonzentration im Zielgewebe zu jedem Zeitpunkt t , $C_T(t)$, (mmol cc^{-1} Gewebe) eine Kombination aus Kontrastmittelkonzentration im Plasmakompartiment und Interstitium ist, beschreibt Gleichung 5 die Dynamik des Zielgewebes:

Gleichung 5

$$C_T(t) = K^{PS} \int_0^t C_p(\theta) e^{-k(t-\theta)} d\theta + f_{pV} \cdot C_p(t) \quad (5)$$

Hierbei ist f_{pV} das fraktionale Plasmavolumen des Zielgewebes per Einheit Gewebe (mmol cc^{-1} Gewebe). Der endotheliale Transferkoeffizient, K^{PS} , ist nach dem Renkin und Crone Modell mit dem Kapillarpermeabilitäts-Oberflächenprodukt des Zielgewebes, PS , und der Kontrastmittel-Extraktionsfraktion während der initialen Gefäßpassage, E , wie folgt verbunden (28,29):

Gleichung 6

$$K^{PS} = F \cdot E = F(1 - \exp(-PS/F)) \quad (6)$$

Hierbei ist F der Plasmafluß durch das Gewebe, F_p ($\text{ml min}^{-1} \text{cc}^{-1}$ Gewebe).

Gleichung 6 reduziert sich für makromolekulare Kontrastmittel, für die gilt $E \ll 1$, zu Gleichung 7:

Gleichung 7

$$K^{PS} = PS \quad (7)$$

Anhand der Änderungen der Geweberelaxationsraten, $\Delta R1$, die direkt proportional zur Kontrastmittel-Gewebekonzentration sind, kann die Kapillarpermeabilität und das fraktionale Plasmavolumen des Zielgewebes anhand der genannten Gleichungen akkurat berechnet werden. Um die Meßzeiten nicht unnötig zu verlängern, wurden in dieser Studien ausschließlich ΔSI -Werte nach Gleichung 1, Seite 36, berechnet. Anhand dieser ΔSI -Werte können dann in einem engen Bereich relativ geringer Blut- u. Gewebe-Kontrastmittelkonzentrationen K^{PS} -Werte nach Gleichung 3-7 berechnet werden, die eine gute Näherung an die Kapillarpermeabilitäten darstellen.

Da bei den makromolekularen Eisenoxid-Kontrastmitteln nur mit einem geringen Partikelaustausch zwischen Plasmakompartiment und Interstitium zu rechnen ist, kann die Refluxkonstante $k = 0$ gesetzt werden, und das bidirektionale 2-Kompartiment Modell zu einem unidirektionalen 2-Kompartiment-Modell reduziert werden. Die aus den dynamischen MR-Untersuchungen gewonnen ΔSI -Werte werden folglich zu dem beschriebenen kinetischen Modell gefittet, mit Hilfe eines Computerprogramms für kinetische Datenanalysen (SAAM II; SAAM Institute, Seattle WA), das nicht lineare Regressionsanalysen erlaubt und Näherungswerte für K^{PS} und fPV angibt.

Die erhaltenen quantitativen Werte wurden dann mit der Histopathologie der Tumoren, der Gefäßdichte (microvessel density, MVD) und dem Tumorgrading, quantifiziert nach dem Scarff-Bloom-Richardson Score, korreliert.

3.10 Statistik

Die quantitativen dMRT-Daten (ΔSI) wurden als Mittelwerte und Standardabweichung (SD) für verschiedene Zeitpunkte vor und nach Kontrastmittelgabe dokumentiert. Werte prä- und postkontrast wurden mittels Varianzanalyse verglichen.

Mittels der linearen Regressionsanalyse wurde überprüft, ob ein Zusammenhang zwischen dem f_{pv} - (das fraktionale Plasmavolumen des Tumorgewebes) sowie K_{ps} - (der endotheliale Transferkoeffizient)-Wert für das in der vorliegenden Studie untersuchte Kontrastmittel, Clariscan™, und dem Tumorgrading der detektierten Brustläsionen, quantifiziert nach dem SBR-Score, sowie dem MVD-Wert besteht.

Zur Bewertung der Differenzen zwischen den von uns beobachteten benignen (SBR-Score = 3) und malignen (SBR-Score = 4-9) Mammaveränderungen bezüglich des f_{pv} - und K_{ps} -Wertes wurde der Zwei-Stichproben-t-Test verwendet. Die Nullhypothese besagte, dass es zwischen den gutartigen und bösartigen Läsionen keine Unterschiede in Bezug auf den Wert des fraktionalen Plasmavolumens sowie der Kapillarpermeabilität für Feruglose gibt. Die Alternativhypothese besagte das Gegenteil. Bei einem p-Wert, der kleiner als das Signifikanzniveau eines statistischen Tests, 5%, war ($p < 0.05$), wurde die Nullhypothese verworfen und die Differenzen als statistisch signifikant evaluiert.

Der χ^2 -Test wurde zur Berechnung der Differenzen der Häufigkeitsverteilung der Zeit/Signalintensitätskurven (ZSK) zwischen der beobachteten benignen und malignen Brustläsionen nach Feruglose- sowie Gd-DTPA-Injektion verwendet. Die Differenzen waren statistisch signifikant, wenn der im Rahmen des t-Tests berechnete p-Wert weniger als 0.05 betrug.

4 Ergebnisse

4.1 Verträglichkeit von Clariscan™

Alle Patientinnen tolerierten die Clariscan™-Applikation und die lange Untersuchungsdauer gut. 20 Patientinnen waren zu einer Untersuchungszeit bis 60 Minuten nach der Kontrastmittelapplikation bereit, 5 Patientinnen tolerierten aufgrund der relativ unbequemen Lagerung lediglich eine Untersuchungszeit von bis 30 Minuten nach der Kontrastmittelinjektion. In keinem Fall musste die Untersuchung aufgrund einer Kontrastmittelunverträglichkeit vorzeitig beendet werden. Die Kontrastmittelgabe führte in keinem Fall zu lokalen Reaktionen an der Injektionsstelle oder zu systemischen allergischen Reaktionen. Eine Patientin gab direkt nach der Untersuchung Kopfschmerzen an, die kurz danach ohne Behandlung abklangen. In keinem anderen Fall führte die Injektion von Clariscan™ zu subjektiven Missempfindungen.

Insgesamt konnte eine gute kardiovaskuläre Verträglichkeit des neuen Eisenoxid-haltigen Kontrastmittels nachgewiesen werden (Tabelle 13, Seite 42). Die Herz- und Kreislaufparameter (Pulsrate, systolischer und diastolischer Blutdruck, EKG), die 30 Minuten vor und 2-4, 24, 72 Stunden nach Feruglose-Applikation sowie kontinuierlich während der Studien-MRM gemessen worden waren, zeigten bei 21 der 22 Patientinnen (96%) keine signifikante Änderung in Zusammenhang mit der Kontrastmittelgabe ($p > 0.05$). Bei 6 von 22 (27%) Patientinnen wurde unmittelbar nach der Kontrastmittelinjektion ein geringer, nicht signifikanter Abfall des systolischen und diastolischen Blutdrucks verzeichnet, der sich innerhalb von 60 Minuten jeweils wieder normalisierte. Bei einer Patientin trat ein signifikanter Blutdruckabfall von 147/80 mm Hg auf 115/53 mm Hg zwei Minuten nach der Kontrastmittelapplikation auf, persistierte für mehrere Minuten und normalisierte sich dann ohne medikamentöse Behandlung wieder, 60 Minuten nach der Kontrastmittelapplikation waren die Ausgangswerte wieder erreicht.

Tabelle 13: Vitalparameter (Pulsrate, systolischer und diastolischer Blutdruck) vor sowie 15, 30 und 60 Minuten nach Kontrastmittelinjektion (Mittelwert \pm SD)

Parameter	Messzeit				p-Wert
	prä KM-Gabe	15 Min. post KM-Gabe	30 Min. post KM-Gabe	60 Min. post KM-Gabe	
Pulsrate (Schläge/Minute)	74 \pm 7,4	73 \pm 7,8	72 \pm 8,0	75 \pm 9,6	0,66* 0,80●
Blutdruck (mm Hg)					
systolischer	138 \pm 21,2	135 \pm 23,2	133 \pm 22,1	138 \pm 21,1	0,35* 0,89●
diastolischer	80 \pm 12,1	76 \pm 13,3	75 \pm 12,7	78 \pm 12,1	0,35* 0,91●

* Vergleich zwischen den vor KM-Gabe und den 30 Minuten nach KM-Gabe gemessenen Werten.

● Vergleich zwischen den vor KM-Gabe und den 60 Minuten nach KM-Gabe gemessenen Werten.

Die Untersuchungen der Laborparameter 2-4, 24 sowie 72 Stunden nach der ClariscanTM-Injektion ergaben im Vergleich zu den Normalwerten und den Basiswerten keine signifikanten Änderungen innerhalb der Toleranzbereiche von Hämoglobin (Hb), Hämatokrit (Hkt), Erythrozyten, Leukozyten, Thrombozyten, Retikulozyten, partieller Thromboplastinzeit (PTT) und Prothrombinzeit, Harnstoff, Harnsäure, Kreatinin, Totalbilirubin, Totalprotein, Albumin, α -Amylase, Natrium (Na), Kalium (K), Kalzium (Ca), Phosphor (P), Cholesterin und Kreatinkinase (CK) (Tabelle 16, Seite 44). Ein Leberfunktionsparameter, die Laktatdehydrogenase (LDH), zeigte in einem Fall eine deutliche Zunahme von 123 U/L auf 534 U/L 24 Stunden nach Feruglose-Applikation (dies entspricht ungefähr dem Vierfachen des 2 Stunden vor der Kontrastmittelgabe bestimmten Basiswertes und dem Dreifachen des oberen Grenzwertes). Da die Patientin am folgenden Tag nach Hause entlassen wurde, wurde dieser Laborwert vom Hausarzt kontrolliert, der nach telefonischer Rücksprache eine spontane Normalisierung der LDH auf den Ausgangswert innerhalb von 30 Tagen feststellte. Die übrigen Leberfunktionsparameter, Gammaglutamyltransferase (GGT), alkalische Phosphatase (AP), Alaninaminotransferase (ALT), Aspartataminotransferase (AST) sowie die Urinanalyse ergaben keine signifikanten Änderungen im Vergleich zu den entsprechenden

Werten vor der Kontrastmittelinjektion – sämtliche dieser Werte lagen im Normbereich (Tabelle 14, Seite 43).

Tabelle 14: Leberfunktionsparameter vor sowie 2, 24, 72 Stunden nach Clariscan™-Injektion (Mittelwert ± SD)

	prä KM	2 h post KM	24 h post KM	72 post KM	Einheit	Standard
LDH	162 ± 46.1	197 ± 93.4	137 ± 19.7	131 ± 19.6	U/L	100 - 220
GGT	31 ± 20.5	29 ± 20.4	29 ± 18.9	20 ± 8.9	U/L	2 – 65
AP	67 ± 21.9	63 ± 20.9	68 ± 18.2	58 ± 18.8	U/L	30 - 115
ALT	18.2 ± 8	16.9 ± 6.5	20.8 ± 11.3	20.5 ± 10.9	U/L	0 - 45
AST	20.2 ± 5.5	22.7 ± 8.3	20.3 ± 5.5	21.5 ± 5.3	U/L	0 - 41

Wie aus Tabelle 15, Seite 43, ersichtlich, zeigten die Serumeisenwerte eine tendenzielle Zunahme (diese Unterschiede waren signifikant, $p < 0.05$) und das Transferrin sowie die totale Eisenbindungskapazität (TEBK) eine tendenzielle Abnahme innerhalb der 72 Stunden nach der Clariscan™-Applikation (diese Unterschiede waren nicht signifikant, $p > 0.05$).

Tabelle 15: Die Serumeisenwerte, das Transferrin und die totale Eisenbindungskapazität (TEBK) 2 Stunden vor und 2, 24 sowie 72 Stunden nach Feruglose-Injektion (Mittelwert ± SD)

	prä KM	2 h post KM	24 h post KM	72 h post KM	Einheit	Standard
Eisen	12,7 ± 3,8	25,3 ± 8,8	36,8 ± 17,8	16,1 ± 11,5	µmol/L	7 - 26
Transferrin	2,68 ± 0,4	2,67 ± 0,4	2,55 ± 0,4	2,53 ± 0,3	g/L	2,30 – 4,30
TEBK	59,5 ± 8,3	59,1 ± 8,9	57,3 ± 8,6	56,9 ± 6,9	µmol/L	51,7 – 96,8

Tabelle 16: Laborwerte (Hämatologie, Laborchemie) vor und 2, 24, 72 Stunden nach Clariscan™-Injektion (Mittelwert ± SD).

Laborparameter	prä KM	2 h post KM	24 h post KM	72 h post KM	Einheit	Standard
Leu	7.6 ± 2.2	6.2 ± 1.9	7.9 ± 3.7	5.3 ± 1.7	x10E ⁹ /L	4.0 – 10.5
Ery	4.3 ± 0.5	4.1 ± 0.2	4.6 ± 0.5	4.3 ± 0.1	x10E ¹² /L	4.0 – 5.4
Hkt	0.39 ± 0.05	0.36 ± 0.03	0.42 ± 0.03	0.39 ± 0.03	L/L	0.38 - 0.49
Hämoglobin	130 ± 16	122 ± 4.1	140.2 ± 8.5	125.3 ± 8.1	g/L	121 -156
Thrombozyten	244.9 ± 86.3	215.7 ± 53.1	239.6 ± 109	206 ± 55.9	x10 E ⁹ /L	140 - 370
Ca	2.33 ± 0.19	2.32 ± 0.16	2.38 ± 0.13	2.33 ± 0.16	mmol/L	2.07 - 2,54
Na	140.1 ± 3.0	140.2 ± 2.7	140.6 ± 1.9	141 ± 1.7	mmol/L	135 - 148
K	4.3 ± 0.5	4.3 ± 0.3	4.1 ± 0.4	4.3 ± 0.4	mmol/L	3.5 - 5.3
Cl	104.1 ± 4.8	106.2 ± 2.9	105.5 ± 3.4	104 ± 2.9	mmol/L	98 - 110
P	1.19 ± 0.1	1.22 ± 0.1	1.18 ± 0.2	1.19 ± 0.1	mmol/L	0.87-1.55
Protein total	68.9 ± 3.6	66.2 ± 3.5	69.2 ± 5.1	70.6 ± 3.4	g/L	60 - 85
Albumin	41.8 ± 8.3	40.6 ± 8.6	40 ± 3.6	40.9 ± 2.9	g/L	32 -55
Harnstoff	5.5 ± 1.6	5.6 ± 1.5	5.5 ± 1.4	5.3 ± 1.5	mmol/L	2.1 – 8.9
Harnsäure	0.29 ± 0.01	0.28 ± 0.07	0.28 ± 0.09	0.27 ± 0.1	mmol/L	0.15 – 0.45
Kreatinin	83.2 ± 7.5	83.1 ± 7.3	80.1 ± 8.8	73.9 ± 9	µmol/L	53 - 133
Amylase	61.1 ± 19.6	61.2 ± 20.8	60.1 ± 18	64 ± 19.9	U/L	28 -100

· Hkt – Hämatokrit; · Ery – Erythrozyten; · Leu – Leukozyten.

4.2 Ergebnisse der histopathologischen Aufarbeitung

Bei den 22 Patientinnen, deren Daten im weiteren analysiert wurden, wurden innerhalb von zehn Tagen nach der Studien-MR-Mammographie 25 Tumoren entfernt, d. h. bei 19 Patientinnen wurden solitäre Läsionen entfernt, bei 3 Patientinnen wurden jeweils zwei suspektae Mammaveränderungen entfernt (bei einer Patientin zwei benigne Läsionen sowie bei zwei Patientinnen je eine benigne und eine maligne Läsion). Die operative Exzision erfolgte entweder im Rahmen einer Quadrantenresektion (n = 18) oder einer Mastektomie (n = 4). Die histopathologische Aufarbeitung ergab 13 maligne und 12 benigne Läsionen (Tabelle 17, Seite 46). Bei den benignen Befunden handelte es sich um 3 Fibroadenome, 6 Mastopathien, eine chronische Entzündung der Mamille, eine atypische Mykobakteriose und einen Fall einer floriden Papillomatose. Unter den malignen Veränderungen befanden sich 7 invasive duktae und 6 invasive lobuläre Karzinome. Das Tumorgrading ergab ein histologisches Spektrum von hochdifferenzierten Karzinomen zu niedrig differenzierten Karzinomen, entsprechend einem histopathologischen SBR-Score von 5-9. Die durchschnittliche Größe der malignen Läsionen betrug 21 ± 11 mm (Mittelwert \pm SD) mit einem Minimum von 11 mm und einem Maximum von 45 mm. Bei den Mastopathien und entzündlichen Veränderungen wurden keine Größenangaben ermittelt. Die durchschnittliche Größe der übrigen benignen Läsionen war 18 ± 15 mm (Mittelwert \pm SD) mit einem minimalen Wert von 5 mm und einem maximalen Wert von 45 mm. Die Größenverteilung der benignen und malignen Läsionen ist aus Tabelle 17, Seite 46, zu entnehmen.

Tabelle 17: Histologische Aufteilung sowie Läsionsgröße im Patientenkollektiv (n=22):

		Patientinnenanzahl (n)	Patientinnenanteil (%)	Durchschnittliche Läsionsgröße (mm)
Maligne Läsionen	ILC	6	27	21
	IDC	7	32	21
	Insgesamt	13	59	21
Benigne Läsionen	Mastopathie	6	27	*
	Fibroadenom	3	14	22
	Papillomatose	1	4	5
	Entzündung	2	9	*
	Insgesamt	12	55	-

IDC: Invasiv - duktales Karzinom

ILC: Invasiv - lobuläres Karzinom

* keine Größenangaben

Bei 17 Patientinnen, unter deren sich 12 mit einem Mammakarzinom, 3 mit einer Mastopathie und 1 mit einer Papillomatose befanden, wurde die Mikrogefäßdichte (microvessel density, MVD) immunhistochemisch bestimmt. Bei den übrigen 5 Tumoren war eine Bestimmung der MVD aufgrund einer schlechten Färbequalität nicht möglich. Die mittleren MVD-Werte waren für die malignen Mammaläsionen: $203,9 \pm 72,5/\text{mm}^2$ (Mittelwert \pm SD) höher als die für die benignen Veränderungen: $123,9 \pm 23,0/\text{mm}^2$ (Mittelwert \pm SD) (Tabelle 18, Seite 46).

Tabelle 18: Korellation der histologischen Entität und des Tumorgradings mit den MVD-Parametern

	Histo-Typ	Tumor- grading	SBR-Score	n MVD (n/ mm ²)	a MVD (x 100)
Maligne Mammläsionen	IDC	G1	5	113,5	3,78
			Σ	113,5	3,78
	ILC	G2	6	194,9	7,39
	ILC	G2	6	334,1	4,53
	ILC	G2	6	197,0	5,78
	ILC	G2	6	182,0	6,60
	ILC	G2	6	168,1	4,44
	IDC	G2	7	88,0	1,83

		Σ (Mittelwert \pm SD)		194,02 \pm 72,7	5,1 \pm 1,8
	IDC	G3	8	148,6	3,87
	IDC	G3	8	235,3	4,05
	IDC	G3	8	198,0	7,66
	IDC	G3	9	188,9	3,00
	IDC	G3	9	349,5	11,28
	IDC	G3	9	253,3	7,41
		Σ (Mittelwert \pm SD)		228,9 \pm 63,5	6,2 \pm 2,9
	Σ (Mittelwert \pm SD)			203,9 \pm 72,5	5,5 \pm 2,4
Benigne Mammaläsionen	Papillomatose			118,0	3,16
	Mastopathie			106,7	3,31
	Mastopathie			163,1	3,88
	Mastopathie			108,0	2,27
	Σ (Mittelwert \pm SD)			123,9 \pm 23,0	3,15 \pm 0,57

Σ - Insgesamt

a MVD: Prozentualer Anteil der Gefäßfläche an der untersuchten Fläche

n MVD: Mikrogefäßanzahl pro mm²

Bei allen 12 Patientinnen mit einem Mammakarzinom konnte der Lymphknotenstatus bestimmt werden. Wie aus Tabelle 19, Seite 48, ersichtlich, wiesen lymphknotenpositive Karzinome höhere MVD-Werte auf. Zwischen dem Lymphknotenstatus und dem Tumorgrading, quantifiziert nach dem SBR-Score, der Tumorgröße und den MVD-Werten sowie der Tumorgröße und dem SBR-Score konnte keine signifikante Korrelation ermittelt werden. Die MVD-Werte waren für die lobulären Karzinome: 223,5 \pm 64,8 (Mittelwert \pm SD) etwas höher als die für die duktaalen Karzinome: 195,2 \pm 74,1 (Mittelwert \pm SD). Dagegen war der SBR-Score für die duktaalen Mammakarzinome höher. Diese Unterschiede waren jedoch nicht signifikant ($p > 0,05$).

Tabelle 19: Korrelation anderer histopathologischer Kriterien (der Tumorgröße, des Lymphknotenstatus, der histologischen Entität) mit den MVD-Werten und dem SBR-Score.

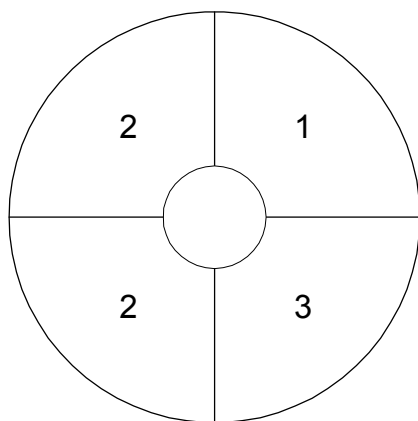
	n MVD (Mittelwert ± SD)	a MVD (Mittelwert ± SD)	SBR-Score (Mittelwert ± SD)
Axilläre Lymphknoten			
negativ (n = 7)	188,9 ± 69,1	4,44 ± 1,7	7,1 ± 1,2
positiv (n = 5)	221,4 ± 72,5	6,7 ± 2,5	7,2 ± 1,5
Tumorgröße			
< 20 mm (n = 6)	204,2 ± 84,8	4,68 ± 1,9	7,5 ± 1,3
≥ 20 mm (n = 6)	205,9 ± 67,8	6,46 ± 2,5	6,9 ± 1,4
Histologischer Typ			
duktal (n = 6)	195,2 ± 74,1	5,49 ± 2,8	8 ± 1,3
lobulär (n = 6)	223,5 ± 64,8	5,54 ± 1,2	6 ± 0

4.3 Klinische Befunde

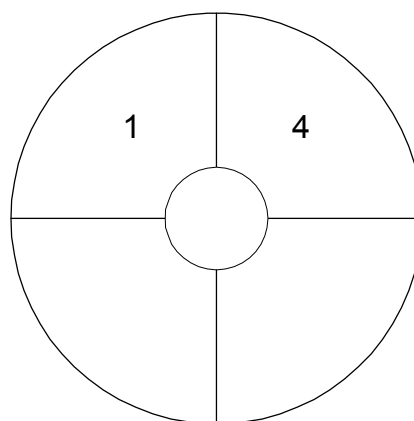
Die anatomische Verteilung der evaluierten Mamma-Läsionen zeigt Abbildung 3, Seite 48. Die überwiegende Mehrzahl der malignen 9/12 (75 %) und der benignen 8/13 (62 %) Brustveränderungen waren in den äußeren Quadranten der beiden Brüste lokalisiert.

Abbildung 3: Verteilung der Tumorlokalisation.

A. Benigne Mammaläsionen:

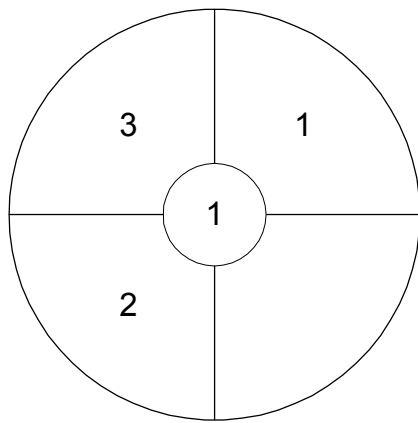


Links

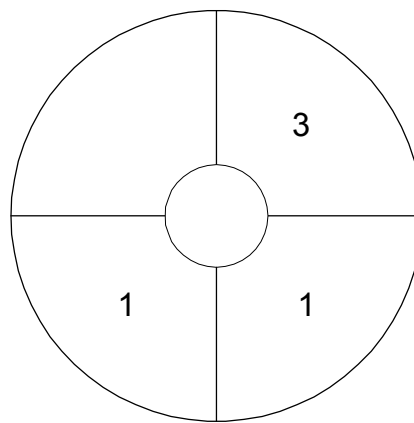


Rechts

B. Maligne Mammaläsionen:



Links



Rechts

Klinisch war bei 18 der 25 in die Studie aufgenommenen Patientinnen ein Tastbefund zu erheben.

Die konventionell röntgenmammographische Untersuchung zeigte in 2 Fällen ausschließlich Mikrokalzifikationen und in 19 Fällen solide Mammaläsionen, 4 (21%) dieser Läsionen wurden als BI-RADS 3 (wahrscheinlich gutartig) und 15 (79%) als BI-RADS 4 (verdächtiger Befund) klassifiziert. In 4 Fällen wurde bei auffälligem Tastbefund keine eindeutige Läsion in der Röntgen-Mammographie identifiziert. Die durchschnittliche Größe der konventionell röntgenmammographisch detektierten Mammaläsionen betrug $22 \pm 14,5$ mm (Mittelwert \pm SD) mit einem Minimum von 10 mm und einem Maximum von 60 mm, diese radiographischen Tumorgrößen waren nicht signifikant unterschiedlich im Vergleich zu den histopathologisch ermittelten Tumorgrößen ($p > 0,05$).

Die Sonographie ergab in 19 Fällen solide, Malignom-suspekte Tumoren, in 2 Fällen typische Zeichen von Fibroadenomen und in 4 Fällen keine suspekten Brustveränderung. Bei den sonographisch nachweisbaren Brustveränderungen betrug die durchschnittliche Größe $21 \pm 13,5$ mm (Mittelwert \pm SD) mit einem minimalen Wert von 8 mm und einem maximalen Wert von 50 mm, auch diese Größenangaben waren nicht signifikant unterschiedlich zur histologischen Tumorgröße ($p > 0,05$).

4.4 Auswertung der dMRT-Daten

Die im Folgenden unter 4.4.1 aufgeführten Daten vergleichen das niedermolekulare Standard-Kontrastmittel für die MRT, Gd-DTPA, mit dem neuen makromolekularen Kontrastmittel, Feruglose. Die unter 4.4.2 aufgeführten Ergebnisse zeigen ausführliche Analysen der Mikrozirkulation von benignen und malignen Mamma-Tumoren mit Feruglose.

4.4.1 Vergleich zwischen dem Standard-MRT-Kontrastmittel Gd-DTPA und dem neuen MRT-Kontrastmittel Ferumoxtran

4.4.1.1 Sichtbarkeit der Mammaveränderungen

Die subjektive Erkennbarkeit der untersuchten Mammaläsionen auf Kontrastmittel-unterstützten MR-Aufnahmen war bei Verwendung von Gadopentetat (Gd-DTPA, Magnevist®) im Vergleich zu Feruglose (Clariscan™) deutlich besser (Abbildung 5, Seite 52 und Abbildung 4, Seite 51). Bei Verwendung von Gadopentetat waren 18 von 19 Brustveränderungen gut sichtbar, lediglich eine Läsion wurde als mäßig gut sichtbar bezeichnet. Demgegenüber zeigten die Läsionen bei Verwendung von Feruglose ein breiteres Spektrum in ihrer Sichtbarkeit von gut (6 Läsionen: 2 benigne und 4 maligne) über mäßig gut (5 Läsionen: 2 benigne und 3 maligne) zu schlecht (8 Läsionen: 6 benigne 2 maligne).

Abbildung 4: Großes (ca. 3x3 cm), glatt begrenztes Fibroadenom einer 52-jährigen Patientin. Axiale dynamische T1-gewichtete 3D FFE-Aufnahmen nach Gd-DTPA-Gabe (unten) und nach Feruglose-Injektion (oben).

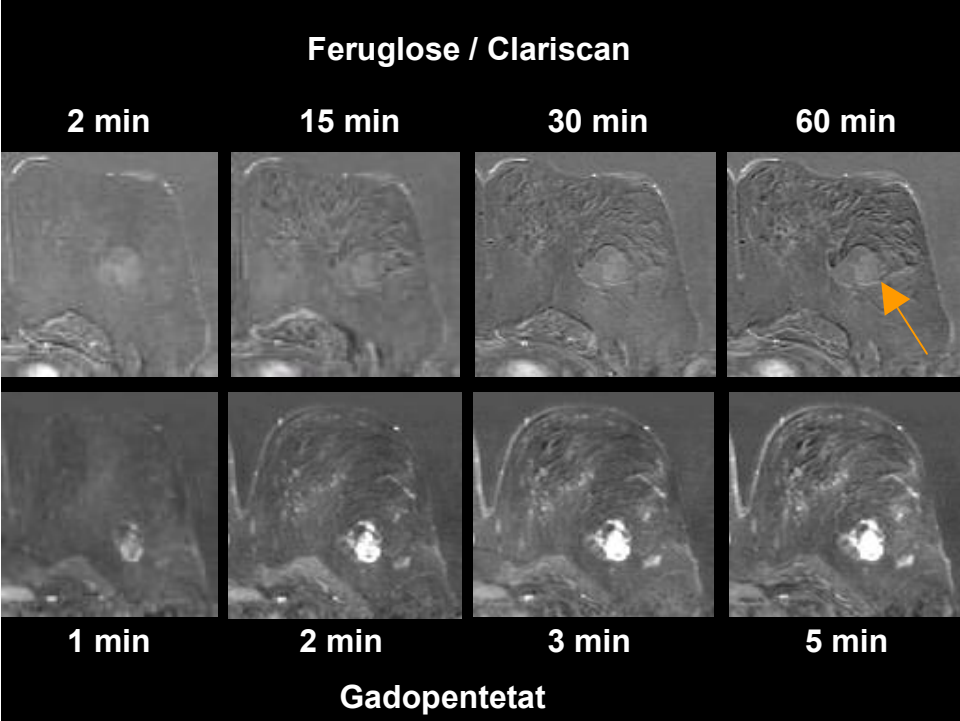
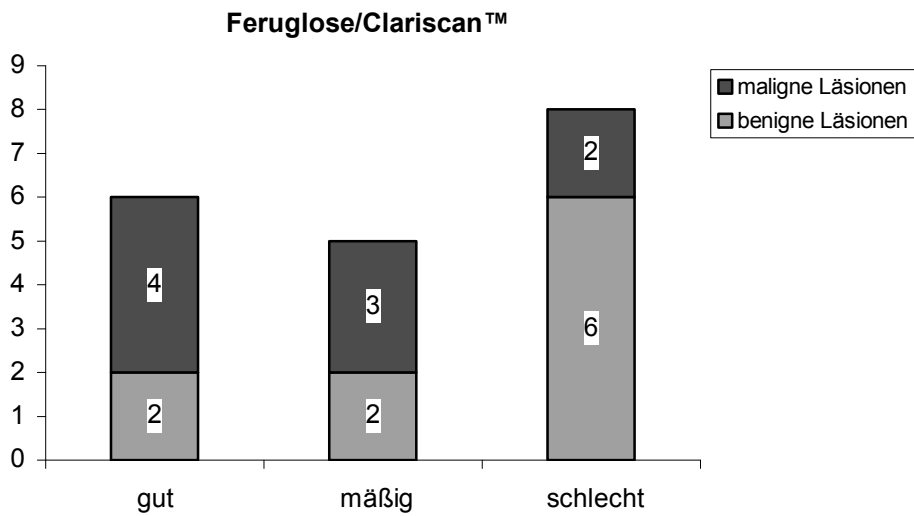
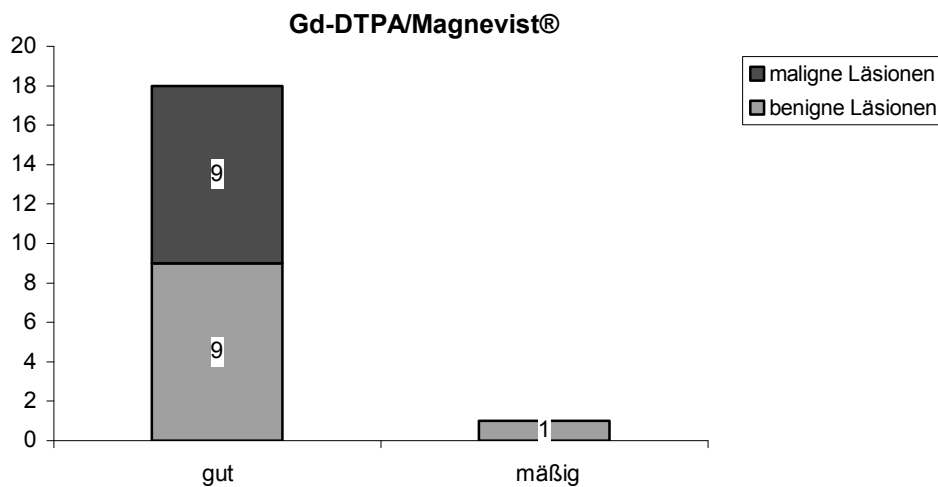


Abbildung 5: Sichtbarkeit der Mammaläsionen

A: Bei Verwendung des makromolekularen MR-Kontrastmittels-Feruglose



B: Bei Verwendung des niedrigmolekularen KM-Kontrastmittels-Gd-DTPA

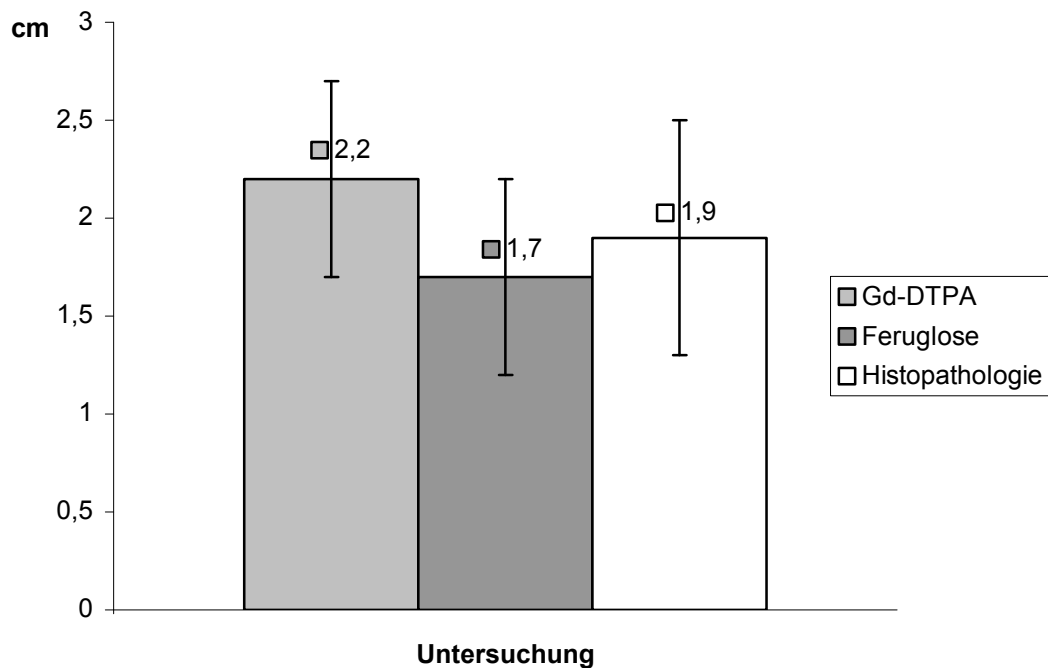


4.4.1.2 Größe der Läsionen

Die durchschnittlichen Größen konnten lediglich für die malignen Läsionen verglichen werden. Die meisten der benignen Läsionen waren in der Feruglose-unterstützten MR-Mammographie kaum sichtbar und damit war ihre Größe schlecht zu bestimmen. Die Unterschiede zwischen den in der Feruglose- und Gd-DTPA-unterstützten MRM sowie den im Rahmen der histopathologischen Aufarbeitung gemessenen mittleren Durchmessern der Karzinome (Abbildung 6, Seite 52) waren nicht signifikant ($p > 0.05$). Allerdings wurde die Läsionsgröße im Vergleich zu der histopathologisch gemessenen mittleren Größe der

Karzinome: $1,9 \pm 0,6$ cm (Mittelwert \pm SD) in der dMRM mit Gd-DTPA: $2,2 \pm 0,5$ cm (Mittelwert \pm SD) leicht überschätzt und in der dMRM mit Feruglose: $1,7 \pm 0,5$ cm (Mittelwert \pm SD) leicht unterschätzt.

Abbildung 6: Größenvergleich der malignen Läsionen in der Histopathologie sowie in der Feruglose- und Gd-DTPA-unterstützten MRM-ien.

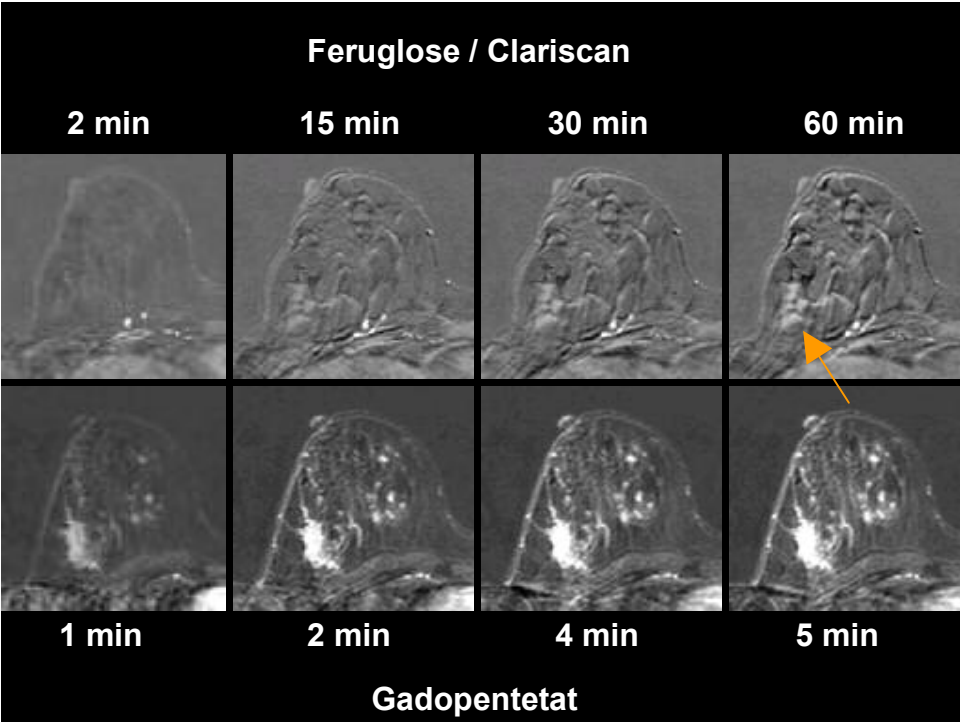


4.4.1.3 Morphologie und Anreicherungscharakteristika der Läsionen

Sämtliche invasiven Karzinome waren signalarm in den nativen T1- und T2-gewichteten Sequenzen und zeigten eine irreguläre Randbegrenzung und eine polymorphe Konfiguration. Nach Gadopentetat-Applikation zeigten alle Karzinome ein rasches kräftiges KM-Enhancement (Abbildung 7 unten, Seite 54), mit einem Signalmaximum in den ersten zwei (n=6) oder drei (n=3) Minuten. Die KM-Anreicherung war bei drei Karzinomen randständig-peripher und bei sechs Karzinomen inhomogen.

Nach Feruglose-Applikation zeigten alle Karzinome eine relativ geringe KM-Anreicherung (Abbildung 7 oben, Seite 54), die in drei Fällen homogen, in 3 Fällen inhomogen und in 3 Fällen ringförmig-peripher erfolgte.

Abbildung 7: Invasiv lobuläres Mammakarzinom (G2, SBR-Score: 6) einer 46-jährigen Patientin. Axiale dynamische T1-gewichtete 3D FFE-Aufnahmen: oben nach Feruglose-Applikation (ein mäßig ausgeprägtes KM-Enhancement) und unten nach Gd-DTPA-Applikation (eine frühzeitig kräftige KM-Aufnahme).



Von den benignen Läsionen stellten sich die Fibroadenome auf nativen Sequenzen rund (n=1) oder ovalär (n=1) und glatt begrenzt dar. Die Fibroadenome waren signalarm in den nativen T1-gewichteten Aufnahmen und signalarm (n=1) oder signalreich (n=1) auf den T2-gewichteten Aufnahmen. In der dMRT nach Gd-DTPA-Injektion wiesen beide Fibroadenome ein kräftiges, protrahiertes, inhomogenes KM-Enhancement auf (Abbildung 4, Seite 51). Nach Feruglose-Injektion zeigte ein Fibroadenom kein visuell erkennbares, allenfalls ein minimales quantitativ messbares (Abbildung 8, Seite 56), das andere Fibroadenom ein mäßig ausgeprägtes inhomogenes Enhancement (Abbildung 4, Seite 51).

In allen 5 Mastopathie-Fällen zeigten sich innerhalb des betroffenen Parenchyms einzelne kleine, Millimeter bis Zentimeter große, rundliche oder ovaläre, glatt begrenzte Zysten. Die Zysten stellten sich Flüssigkeits-isointens auf T1- und T2-gewichteten Aufnahmen dar und wiesen keine Kontrastmittelanreicherung auf. In der Gd-DTPA-unterstützten dMRT zeigte das mastopathische Drüsenparenchym ein ausgeprägtes, fleckiges, überwiegend protrahiertes KM-Enhancement (Abbildung 9 A unten, Seite 57). Nach Feruglose-Applikation zeigte das mastopathische Gewebe keine visuell erkennbare (n=3) oder eine minimale, inhomogene KM-Aufnahme (n=2) (Abbildung 9 A oben, Seite 57).

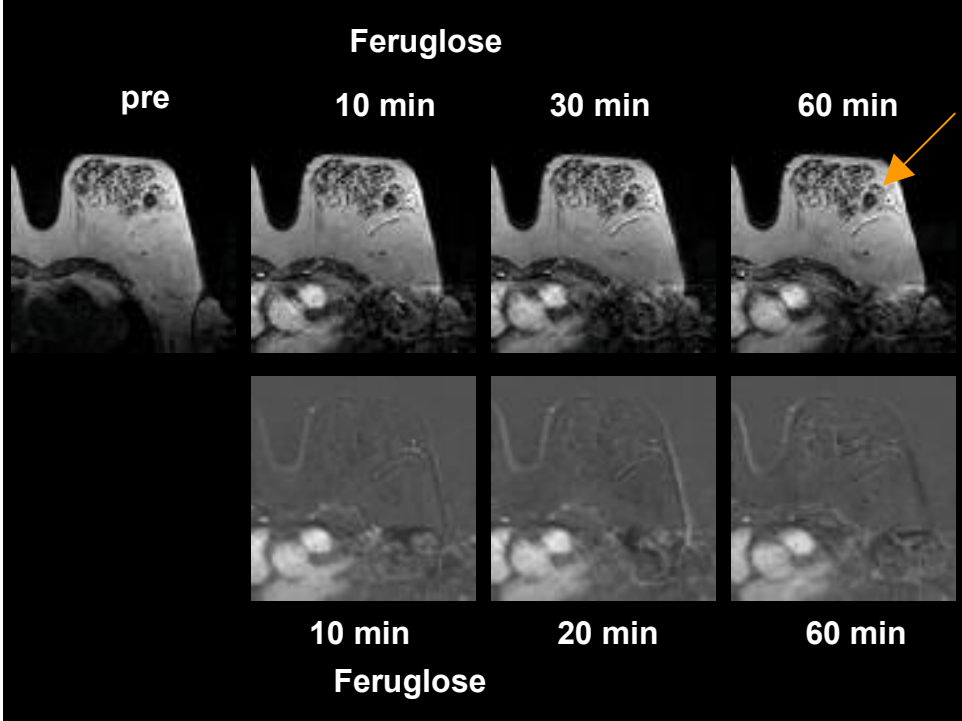
In drei Fällen von benignen Läsionen lagen chronisch entzündliche Veränderungen vor:

In einem Fall einer floriden Papillomatose wurden histologisch begleitende perifokale chronisch-entzündliche Veränderungen des Drüsenparenchyms festgestellt. Diese Läsion stellte sich MR-mammographisch als Herdbefund mit einer polymorphen Konfiguration und einer unregelmäßigen Randkontur dar. In der dMRT zeigte der Herdbefund nach Gd-DTPA-Injektion eine starke, protrahierte, inhomogene KM-Aufnahme. Auch nach intravenöser Feruglose-Injektion zeigte diese Läsion ein kräftiges, inhomogenes KM-Enhancement.

Eine chronische Entzündung der Mamille war MR-tomographisch durch eine deutliche Kutisverdickung mit einer mäßigen Signalanhebung auf den T2-gewichteten Aufnahmen und Isointensität zum übrigen Drüsenparenchym auf nativen T1-gewichteten Aufnahmen gekennzeichnet. In der dMRT konnte sowohl nach Gd-DTPA-Gabe als auch nach Feruglose-Applikation ein mäßiges KM-Enhancement der Läsion beobachtet werden.

Abbildung 8: Kleines (1,0x1,2 cm) Fibroadenom einer 74-jährigen Patientin. Axiale dynamische T1-gewichtete 3D FFE-Aufnahmen vor und 10, 20 sowie 60 Minuten nach Feruglose-Injektion (A): kein visuell erkennbares KM-Enhancement. Verlauf der Zeit/Signalintensitätskurve (ZSK) der Läsion (B) – nach einem initialen Signalanstieg ein Plateau. Der Kurvenverlauf ist typisch für benigne Läsionen.

A)



B)

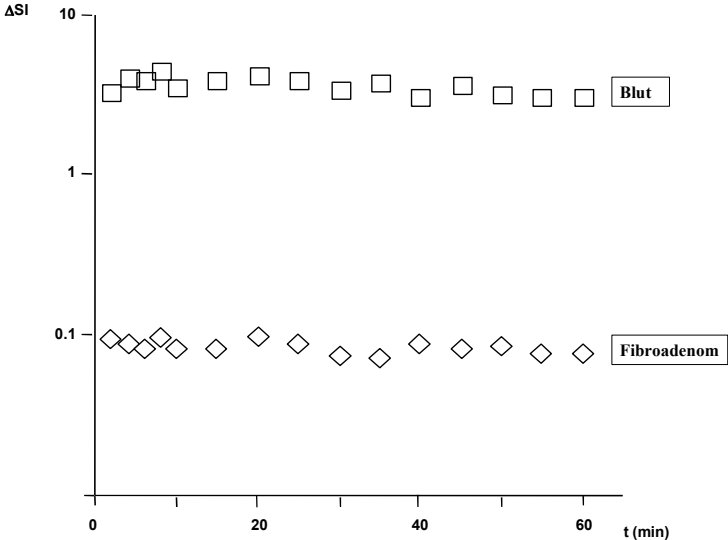
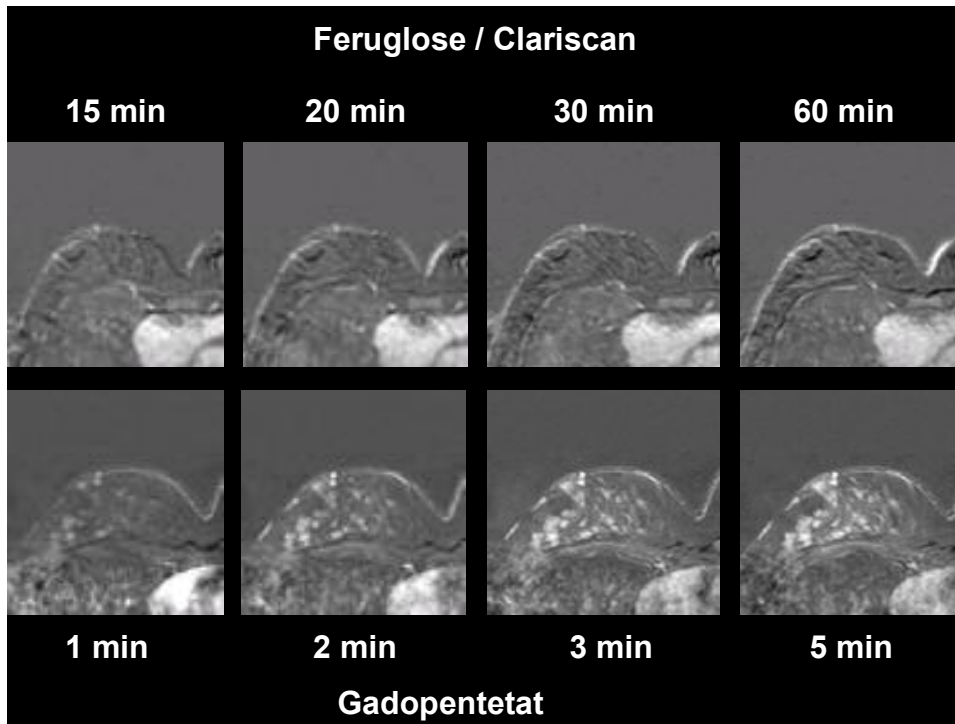
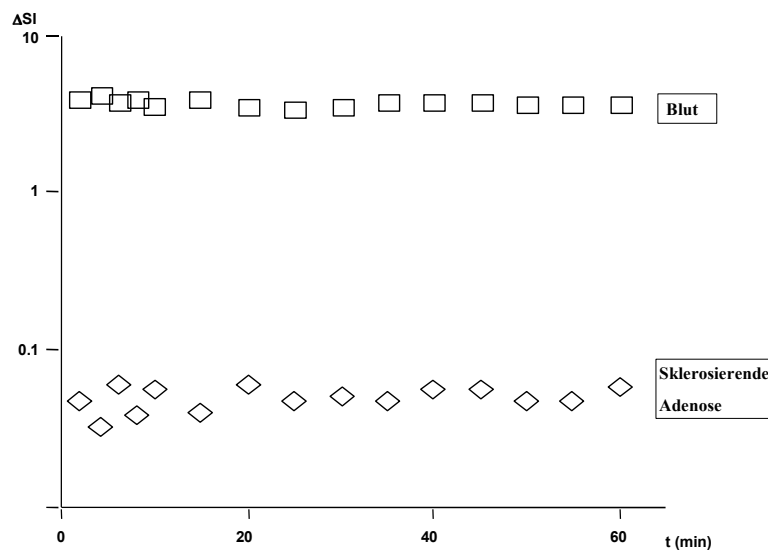


Abbildung 9: Sklerosierende Adenose einer 51-jährigen Patientin. Axiale dynamische T1-gewichtete 3D FFE-Aufnahmen (A): unten - nach Gd-DTPA-Gabe (ein deutliches, überwiegend protrahiertes, fleckiges KM-Enhancement), oben - nach Feruglose-Injektion (das mastopathische Drüsenparenchym reichert kaum KM auf). Diese Mammaveränderung zeigte einen für benigne Läsionen typischen Verlauf der Zeit/Signalintensitätskurve in der Feruglose-unterstützten dMRM (B).

A)



B)



Eine atypische Mykobakteriose als Sonderfall der benignen Läsionen

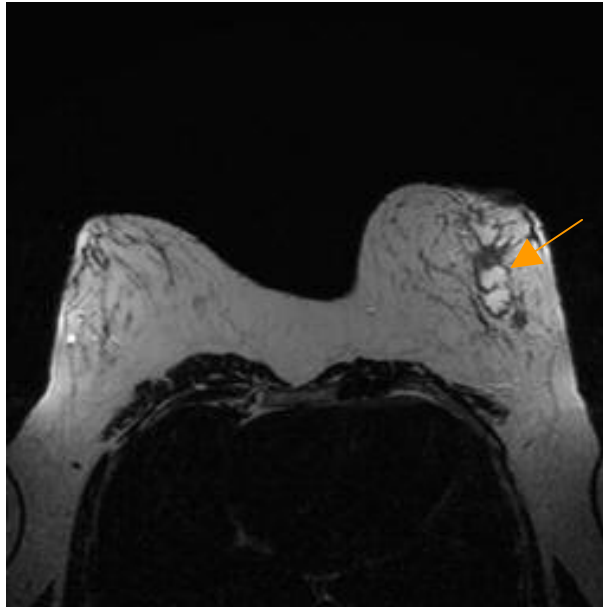
Ein seltener Fall einer atypischen Mykobakteriose stellte sich auf T2-gewichteten Aufnahmen als 7x3 cm große Formation dar, die eine ausgedehnte zentrale Zone mit sehr hohem, nahezu Flüssigkeits-isointensem Signal und eine schmale periphere Zone mit relativ niedrigem, weichteil-isointensem Signal aufwies (Abbildung 10 A, Seite 59). Native T1-gewichtete Aufnahmen zeigten eine unregelmäßig begrenzte, zum fettig konvertierten Drüsenparenchym hypointense Läsion (Abbildung 10 B, Seite 59). Die dynamischen Aufnahmen nach Injektion von Gd-DTPA zeigten ein rasches, kräftiges, ringförmiges Enhancement der peripheren Anteile der Läsion unter Aussparung der zentralen Anteile (Abbildung 10 C oben, Seite 59). Auch die dynamischen Aufnahmen nach Feruglose-Applikation zeigten eine starke, intensive, ringförmige KM-Aufnahme, die von jener der malignen Veränderungen nicht zu unterscheiden war (Abbildung 10 C unten, Seite 59). Damit wies die Patientin einen hochgradig malignomsuspekten Befund auf. Die an die Läsion angrenzende Haut zeigte eine deutliche Verdickung und geringe Kontrastmittel-Anreicherung. Links axillär fanden sich zwei über 1 cm große (13x10 mm und 10,4x7,7 mm) Lymphknoten. Unter der Verdachtsdiagnose eines Karzinoms erfolgte eine Stanzbiopsie der Läsion. Die histologische Aufarbeitung ergab eine granulomatöse Mastitis (Abbildung 11, Seite 61). In einer molekularpathologischen Analyse konnte mit Hilfe der Polymerase Kettenreaktion DNA atypischer Mykobakterien nachgewiesen werden.

4.4.1.4 Quantitative Analyse der dMRT-Daten

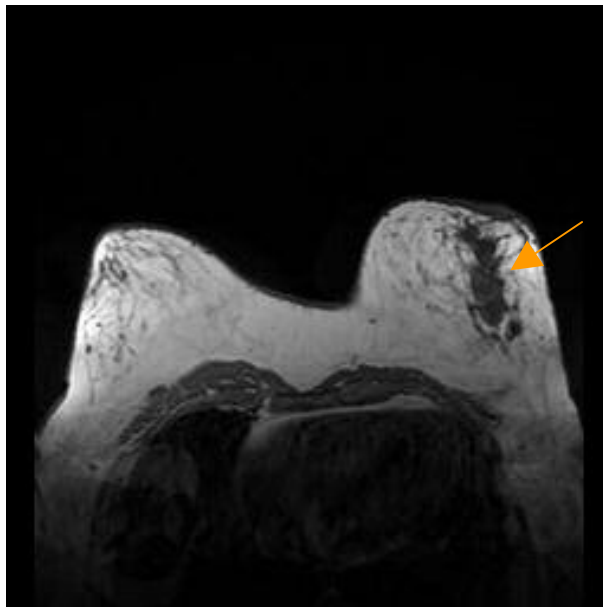
Der relative prozentuale maximale Signalanstieg [max. $\Delta SI\%$, das Peak-Enhancement] und die Wash-in-rate waren nach Gabe von Gd-DTPA signifikant höher und das Time-to-peak deutlich geringer als nach Gabe von Feruglose (Tabelle 20, Seite 62). Die Unterschiede zeigten eine statistische Relevanz ($p < 0,05$).

Abbildung 10: Atypische Mykobakteriose einer 35-jährigen Patientin. A) Die T2-gew. TSE-Aufnahme zeigt die 3x 7cm große, inhomogene Läsion im äußeren Quadranten in Höhe der Mammille. Die Läsion zeigt eine ausgedehnte zentrale Zone mit sehr hohem, nahezu Flüssigkeitsisointensem Signal und eine schmale periphere Zone mit niedrigem, weichteilisointensem Signal. B) Die T1-gew. FFE-Aufnahme vor Kontrastmittelinjektion zeigt in der entsprechenden Lokalisation eine hypointense, inhomogene, unregelmäßig begrenzte Läsion. C) T1-gew. FFE-Aufnahmen: oben nach Injektion von Gd-DTPA (kräftige, ringförmige KM-Aufnahme, zentrale Anteile der Läsion werden ausgespart); unten nach Feruglose-Gabe (ebenfalls ein intensives KM-Enhancement).

A)



B)



C)

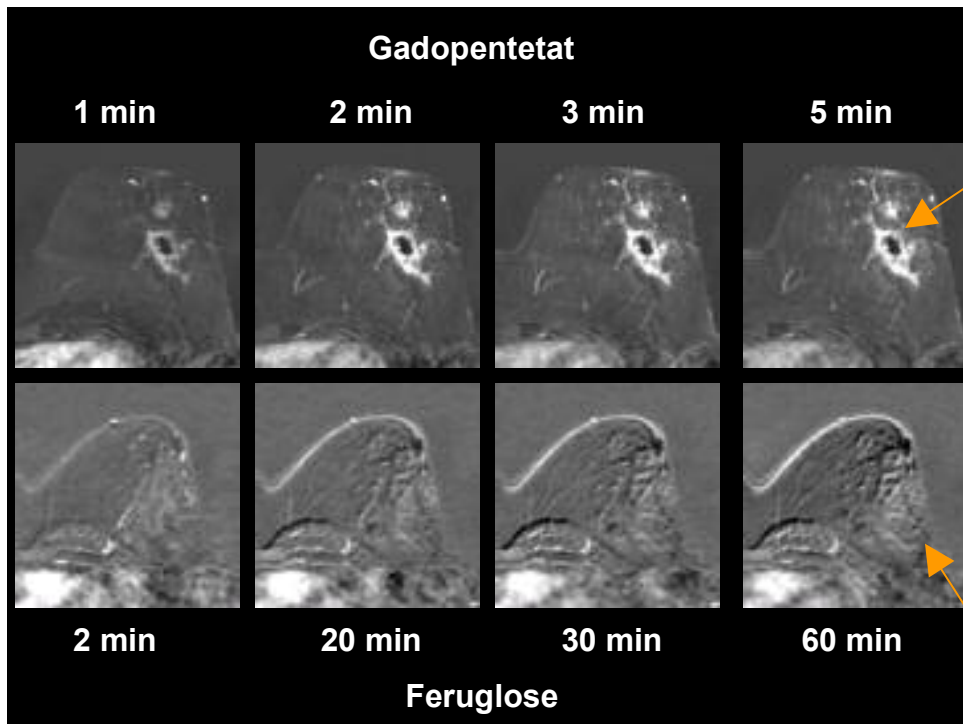


Abbildung 11: Pathologie: Epitheloidzelliges Granulom mit zum Teil mehrkernigen histozytären Zellen. Keine verkäsende Nekrose. In der Umgebung Reste eines Drüsenläppchens. (Hämatoxylin/Eosin, Vergrößerung x 450).

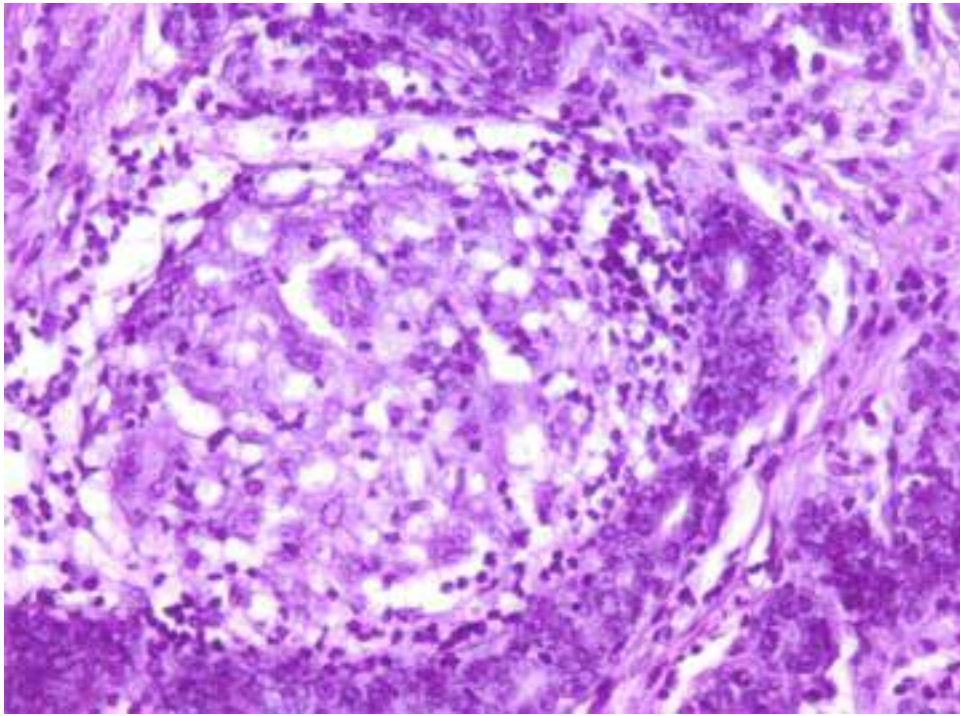


Tabelle 20: Das maximale Enhancement, Time-to-peak, Wash-in- sowie Wash-out-rate (Mittelwert \pm SD) gutartiger und bösartiger Mammaläsionen nach Feruglose- und Gadolinium-DTPA-Applikation.

Kontrastmittel	histologische Entität	max. Enh.	max. Enh. (%)	time-to-peak (min)	wash-in-rate (L/sek)	wash-out-rate (L/sek)
Feruglose	Karzinom	34,8 \pm 21,2	55,5 \pm 27,8	23,9 \pm 19,7	1,4 \pm 0,9	0,3 \pm 0,27
	Mastopathie	23,0 \pm 12,4	26,0 \pm 11,9	8,5 \pm 6,2	1,1 \pm 1,0	0,28 \pm 0,1
	Fibroadenom	39,0 \pm 28,6	38,25 \pm 31,1	11,5 \pm 7,2	1,8 \pm 1,3	0,2 \pm 0,1
	Entzündung	36,8 \pm 10,2	40,7 \pm 9,8	20 \pm 18,6	1,3 \pm 0,6	0,4 \pm 0,4
Gd-DTPA	Karzinom	298,3 \pm 93,6	290,6 \pm 115,5	4,3 \pm 0,7	6,8 \pm 1,3	1,0 \pm 0,8
	Mastopathie	226,1 \pm 58,9	233,5 \pm 44,2	4,4 \pm 0,6	8,6 \pm 1,9	0,8 \pm 0,6
	Fibroadenom	346,9 \pm 248,0	411,0 \pm 248,0	4,9 \pm 0,2	7,8 \pm 1,4	k. A.*
	Entzündung	213,7 \pm 201,5	229,8 \pm 229,1	4,9 \pm 0,2	6,8 \pm 5,0	k. A.*

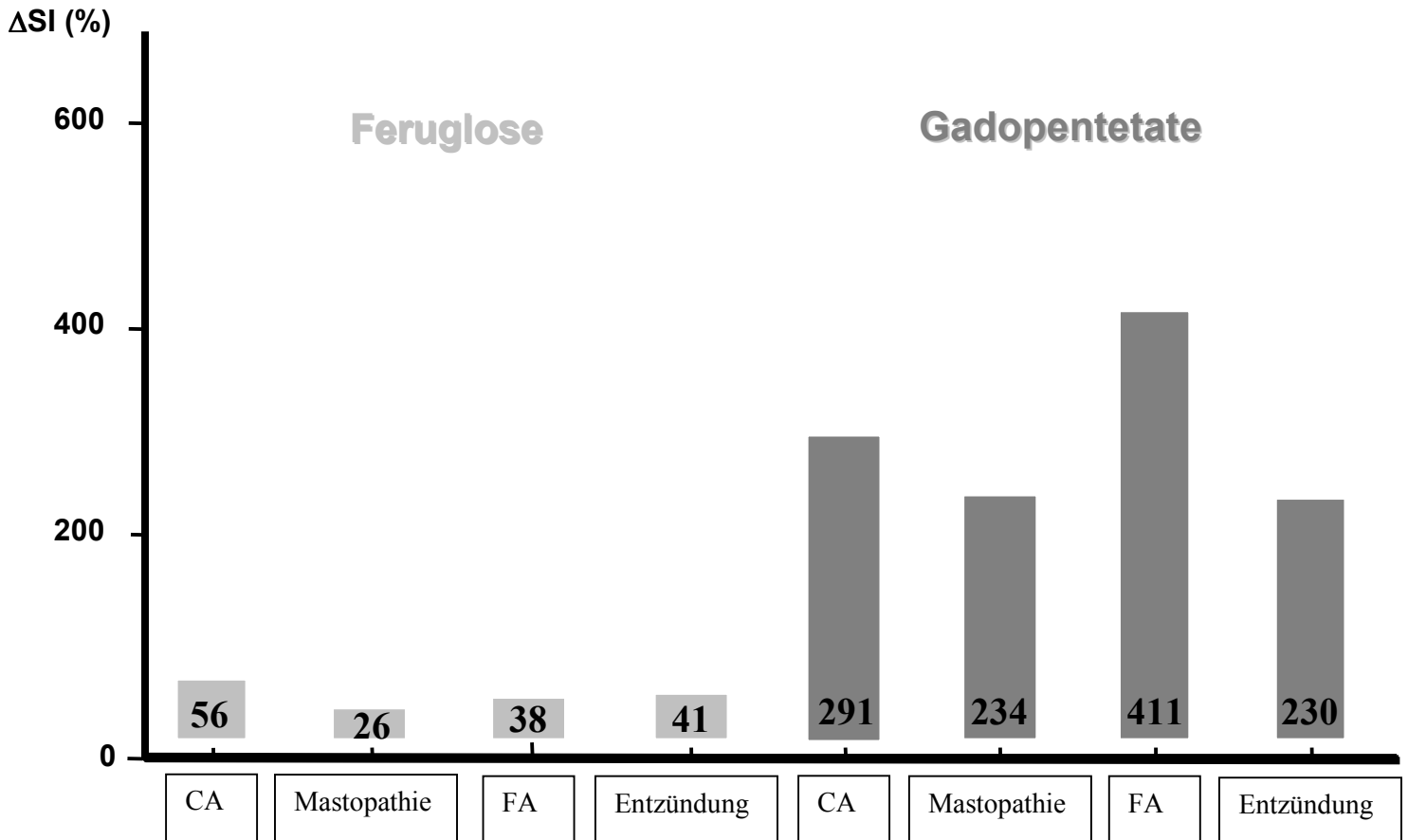
■ signifikante Unterschiede

* keine Angaben

Wie die Tabelle 20 auf der Seite 62 und die Abbildung 12 auf der Seite 63 veranschaulicht, war das maximale KM-Enhancement sowohl nach Injektion von Feruglose als auch Gd-DTPA höher für Malignome als für Mastopathien. Der Unterschied war allerdings nach Applikation von Feruglose statistisch signifikant ($p < 0,01$) und nach Applikation von Gd-DTPA nicht signifikant ($p > 0,05$). Darüber hinaus zeigten die Feruglose-unterstützten Daten ein signifikant längeres "Time-to-peak" (Zeitintervall bis zum Signalmaximum) für maligne Mammaläsionen ($23,9 \pm 19,7$ min, Mittelwert \pm SD) im Vergleich zu Mastopathien ($8,5 \pm 6,2$ min, Mittelwert \pm SD) und Fibroadenomen ($11,5 \pm 7,2$ min, Mittelwert \pm SD) [$p < 0,05$]. Zwischen dem Time-to-peak für Karzinome und für benigne Mammatumoren konnte in der Gd-DTPA-unterstützten MR-Mammographie dagegen keine signifikante Differenz festgestellt werden ($p > 0,05$). Die Wash-in- sowie Wash-out-rate für Malignome und für gutartige Brustveränderungen zeigte keine signifikanten Unterschiede zwischen benignen und

malignen Läsionen, weder nach Applikation von Gd-DTPA noch nach Applikation von Feruglose ($p > 0,05$).

Abbildung 12: Das prozentuale maximale Enhancement ($\Delta SI\%$) benigner und maligner Mammaläsionen nach Injektion von Feruglose und Gd-DTPA.



4.4.1.5 Verlauf der Zeit-Signalintensität-Kurven (ZSK)

Benigne Mammaläsionen wiesen in der Gd-DTPA-verstärkten dMRT in fünf von zehn Fällen einen stetig steigenden ZSK-Verlauf (Typ I) und in vier von zehn Fällen einen initialen Signalanstieg mit anschließendem Plateau (Typ II) auf. Karzinome zeigten in der Gd-DTPA-unterstützten dMRT in drei von neun Fällen einen Malignom-typischen ZSK-Typ III Verlauf mit einem raschen, starken initialen Signalanstieg und anschließend einem Auswaschphänomen auf und in den übrigen Fällen einen unspezifischen ZSK-Verlauf Typ II ($n=4$) oder Typ I ($n=2$). Folglich zeigte sich eine deutliche Überschneidung der KM-Anreicherungsprofile zwischen benignen und malignen Mammatumoren. Daher war $\chi^2 = 2,239$ nicht signifikant ($p = 0.3264$) and deutlich geringer im Vergleich zu Feruglose.

Bei acht der zehn (8/10; 80%) benignen Mammaveränderungen in der Clariscan™-unterstützten dMRT zeigte die Zeit-Signalintensität-Kurve (ZSK) direkt nach einem initialen

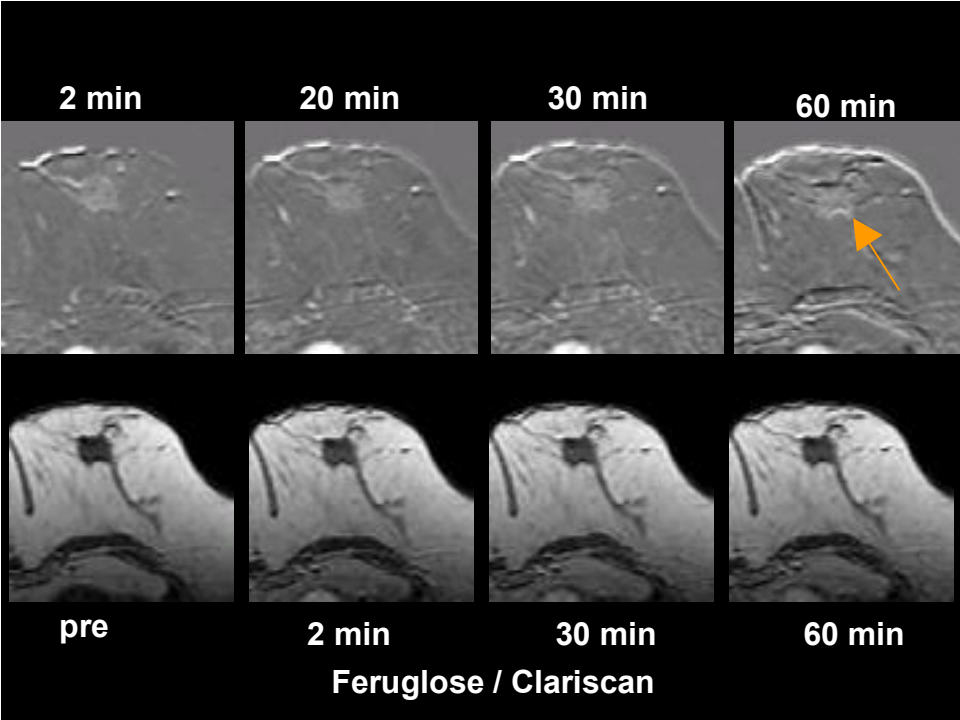
Signalanstieg einen plateauförmigen, horizontalen Kurvenverlauf, der einen leichten tendenziellen Abfall am Ende aufwies (Typ I). Der Kurvenverlauf war parallel zu dem Verlauf der ZSK für das Blut, was das Fehlen von einer Diffusion des makromolekularen Kontrastmittels durch die Gefäßwand in das Tumorinterstitium und damit das Fehlen der erhöhten Gefäßwandpermeabilität bewies (Abbildung 9, Seite 56, und Abbildung 8, Seite 56). Acht der neun Karzinome (8/9; 89%) wiesen in der Feruglose-verstärkten MR-Mammographie einen stets steigenden, Malignom-typischen Verlauf (Typ II), auch dann, wenn die ZSK für das Blut einen Signalabfall aufwies (Abbildung 13, Seite 65, und Abbildung 14, Seite 66). Das bewies die Diffusion des makromolekularen Kontrastmittels, Feruglose, aus dem Intravasalraum in das Tumorinterstitium und damit die Hyperpermeabilität der Tumorkapillaren für Feruglose. Bei einem Karzinom (1/9, 11%) zeigte der ZSK-Verlauf nach einem initialen Signalanstieg ein Plateau (Typ I). Wie Tabelle 21, Seite 64, zeigt, wurde ein Typ I Enhancement bei 8 von 10 benignen Läsionen und ein Typ II Enhancement bei 8 von 9 malignen Läsionen festgestellt. Diese Verteilung zeigte eine statistisch signifikante Differenz der Kontrastmittelanreicherung zwischen benignen und malignen Läsionen mit einem $\chi^2 = 9,017$ und $p = 0,0027$.

Tabelle 21: Enhancement-Profile von benignen und malignen Mammaläsionen nach Feruglose- und Gd-DTPA-Injektion, wie im Kapitel 3.9 („Material und Methoden: MRT-Datenauswertung und kinetische Analyse“) auf der Seite 36 definiert, mit statistischer Analyse der Häufigkeitsverteilung (der χ^2 -Test) und der Signifikanz der Differenzen (der t-Test).

	Enhancement-Profile	Benigne Läsionen	Maligne Läsionen	Statistik
Feruglose	I	8	1	$\chi^2 = 9.017$ $p = 0.0027$
	II	2	8	
Gd-DTPA	I	5	2	$\chi^2 = 2.239$ $p = 0.325$
	II	4	4	
	III	1	3	

Abbildung 13: Invasiv duktales Mammakarzinom (G1, SBR-Score: 5) einer 78-jährigen Patientin. Axiale dynamische T1-gewichtete 3D-Aufnahmen nach Feruglose-Applikation (A). Verlauf der Zeit/Signalintensitätskurve (ZSK) der Läsion (B) – stets steigend, Malignom-typisch.

A)



B)

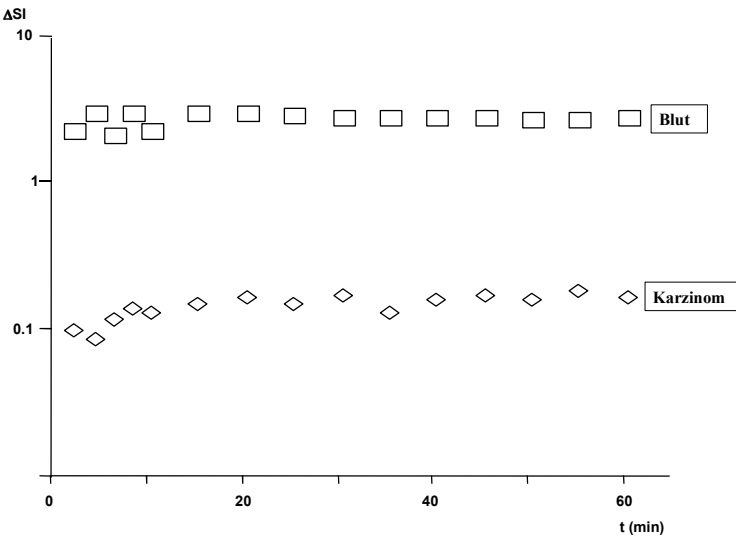
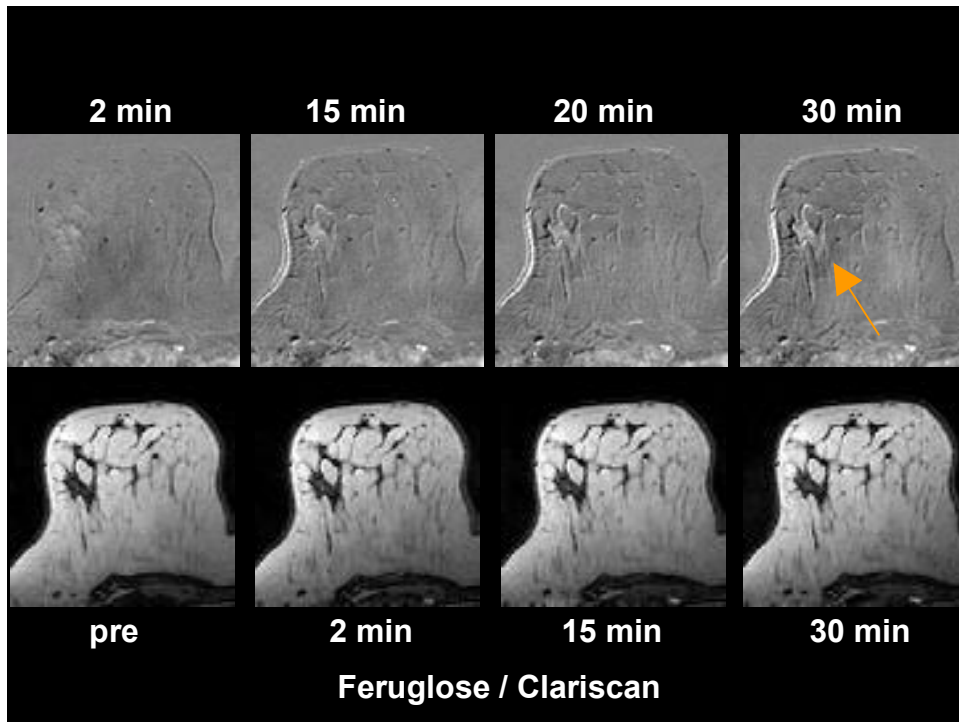
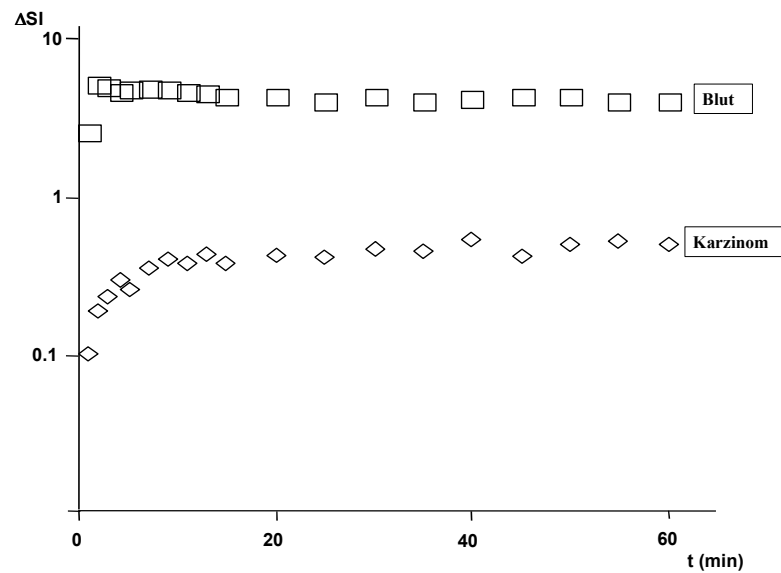


Abbildung 14: Invasiv duktales Mammakarzinom (G 3, SBR-Score: 9) einer 47-jährigen Patientin. Axiale dynamische T1-gewichtete 3D FFE-Aufnahmen nach Feruglose-Gabe (A). Die Läsion weist einen stetig steigenden karzinomtypischen Verlauf der Zeit/Signalintensitätskurve (ZSK) (B).

A)



B)



4.4.2 Quantitative Beurteilung der Mikrozirkulation von benignen und malignen Brustläsionen bei Verwendung von Feruglose: kinetische Analysen der dMRT-Daten

Die Tabelle 22 (Seite 68) zeigt Ergebnisse kinetischer Analysen der aus der Clariscan™-unterstützten dMRT gewonnenen ΔSI -Werte für benigne und maligne Mammaläsionen. Wie aus der Tabelle ersichtlich, differiert die Kapillarpermeabilität (K^{PS}) signifikant zwischen Karzinomen und benignen Brustveränderungen. Bei zehn der elf (10/11; 91%) benignen Mammaläsionen betrug der endotheliale Transfer-Koeffizient 0 und bei allen Karzinomen war der endotheliale Transfer-Koeffizient höher als 0. Das bedeutet, dass die Kapillaren der Karzinome eine pathologisch erhöhte Permeabilität für das makromolekulare MR-Kontrastmittel Feruglose aufweisen. Der durchschnittliche Kapillarpermeabilitätswert betrug für maligne Tumoren $0,07 \pm 0,05 \text{ ml min}^{-1} 100\text{cc}^{-1}\text{Gewebe}$ (Mittelwert \pm SD). Nur eine der elf (1/11; 9%) benignen Mammaläsionen, eine Entzündung (eine atypische Mykobakteriose der Mamma), zeigte eine positive Gefäßpermeabilität, die $0,023 \text{ ml min}^{-1} 100\text{cm}^{-1}$ betrug. Das durchschnittliche fraktionale Plasmavolumen für Mastopathien ($0,048 \pm 0,04 \text{ mmol cc}^{-1}$, Mittelwert \pm SD) war minimal geringer als das der malignen Tumoren ($0,05 \pm 0,03 \text{ mmol cc}^{-1}\text{Gewebe}$, Mittelwert \pm SD) und das durchschnittliche fraktionale Plasmavolumen aller benignen Läsionen ($0,064 \pm 0,08 \text{ mmol cc}^{-1}\text{Gewebe}$; Mittelwert \pm SD) war etwas höher als das der malignen Tumoren. Beide Unterschiede zeigten keine statistisch relevante Signifikanz ($p > 0.05$).

Tabelle 22: Histopathologische Parameter (histologische Entität, Gefäßdichte und Tumorgrading, quantifiziert nach dem SBR-Score) und durch kinetische Analysen der aus der Clariscan™-unterstützten dMRT gewonnenen Δ SI-Werte erhaltene Mikrozirkulationscharakteristik (KPS und fPV) benigner und maligner Mammaläsionen.

	SBR-Score	histologische Entität	MVD♦	fPV*	K ^{PS*}
Benigne Mammaläsionen	3	Fibroadenom	-	0,306	0
	3	Fibroadenom	-	0,006	0
	3	Mastopathie	106,7	0,124	0
	3	Mastopathie	163,1	0,024	0
	3	Mastopathie	-	0,022	0
	3	Mastopathie	-	0,038	0
	3	Mastopathie	108,0	0,077	0
	3	Mastopathie	-	0,005	0
	3	flor. Papillomatose	118,0	0,044	0
	3	chron.Mamillenentz.	-	0,039	0
	3	atyp.Mykobakteriose	-	0,021	0,023
Σ (Mittelwert \pm SD)			123,9 \pm 23,0	0,064 \pm 0,08	-
Maligne Mammaläsionen	5	Inv.dukt.Ca	113,5	0,027	0,006
	6	Inv.lobul.Ca	194,9	0,138	0,070
	6	Inv.lobul.Ca	334,1	0,031	0,025
	6	Inv.lobul.Ca	197,0	0,043	0,059
	6	Inv.lobul.Ca	182,0	0,077	0,162
	6	Inv.lobul.Ca	168,1	0,056	0,056
	7	Inv.dukt.Ca	88,0	0,021	0,023
	8	Inv.dukt.Ca	148,6	0,021	0,059
	8	Inv.dukt.Ca	235,3	0,061	0,142
	8	Inv.dukt.Ca	198,0	0,042	0,079
	9	Inv.dukt.Ca	188,9	0,061	0,157
	9	Inv.dukt.Ca	253,3	0,047	0,048
Σ (Mittelwert \pm SD)			203,9 \pm 72,5	0,05 \pm 0,03	0,07 \pm 0,05

*in mmol cc⁻¹ Gewebe

*in ml min⁻¹ 100cc⁻¹ Gewebe

♦in Mikrogefäßanzahl/mm²

Eine lineare Regressionsanalyse der Kapillarpermeabilität für Feruglose und des SBR-Scores der soliden Mammatumoren ergab eine deutliche, statistisch signifikante Korrelation mit

einem Bestimmtheitsmaß (r^2) von 0.636 (63,6%) und einer Wahrscheinlichkeit, die weniger als 5% betrug ($p\text{-Wert} \leq 0.01$). Das bedeutet, dass 63,6% der Varianz der Kapillarpermeabilität für Feruglose durch den SBR-Score erklärt werden kann. In der Abbildung 15 (Seite 69) ist dieser Zusammenhang dargestellt. Eine lineare Regressionsanalyse der Kapillarpermeabilität für Feruglose und der Mikrogefäßdichte (MVD) der Brustveränderungen (Abbildung 17, Seite 70) ergab keine signifikante Korrelation (r^2 betrug 0.113, $p\text{-Wert}$ war größer als 5% = $p > 0.05$), was bedeutet, dass nur 11,3% der Varianz in Kapillarpermeabilität für Feruglose durch Gefäßdichte (MVD) erklärbar ist.

Die Korrelation zwischen dem fraktionalem Plasmavolumen (fPV) und dem SBR-Score der Mammaläsionen war mit einem r^2 von 0.011 (1,1%) und einem $p\text{-Wert}$, der größer als 0.05 war, nicht signifikant (Abbildung 16, Seite 70).

Das fraktionale Plasmavolumen korrelierte ebenfalls nicht statistisch signifikant mit der Gefäßdichte der benignen und malignen Mammaläsionen (r^2 betrug 0.01 und die Wahrscheinlichkeit war größer als 5%, $p\text{-Wert} > 0.05$). Die Abbildung 18 auf der Seite 71 stellt diesen Zusammenhang dar.

Abbildung 15: Eine lineare Regression bezüglich des Zusammenhangs zwischen der Kapillarpermeabilität (K^{PS}) für Clariscan™ und dem SBR-Score der Mammaläsionen (eine positive Korrelation).

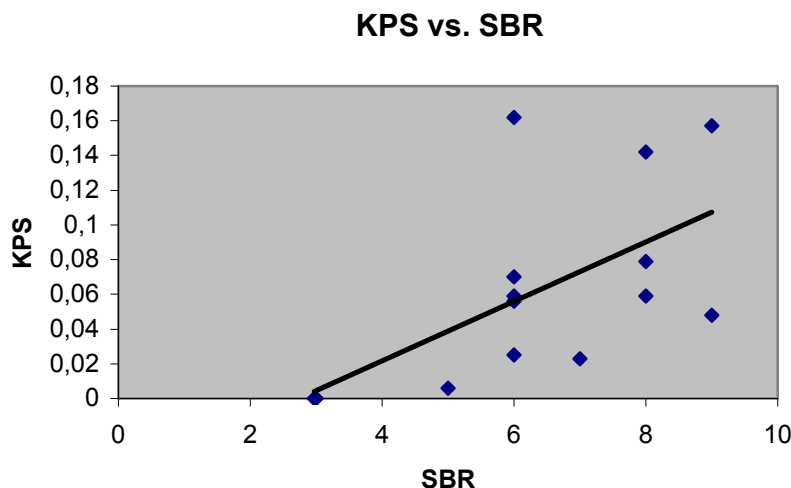


Abbildung 16: Eine lineare Regression in Bezug auf den Zusammenhang des fraktionalen Plasmavolumens (fPV) und des SBR-Scores der benignen und malignen Läsionen (eine negative Korrelation).

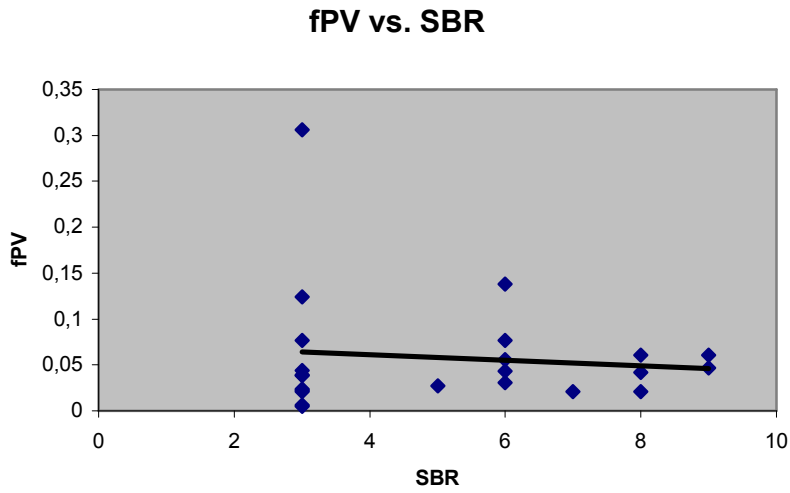


Abbildung 17: Abschätzung des Zusammenhangs zwischen der Kapillarpermeabilität für Clariscan™ und der Gefäßdichte (MVD) der benignen und malignen Tumoren (eine positive Korrelation).

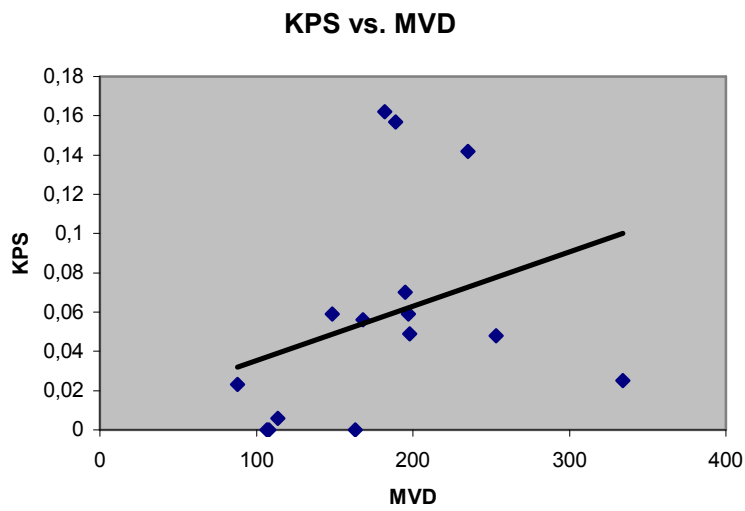


Abbildung 18: Abschätzung des Zusammenhangs des fraktionalen Plasmavolumen (fPV) und der Gefäßdichte (MVD) der benignen und malignen Mammaläsionen (eine negative Korrelation).

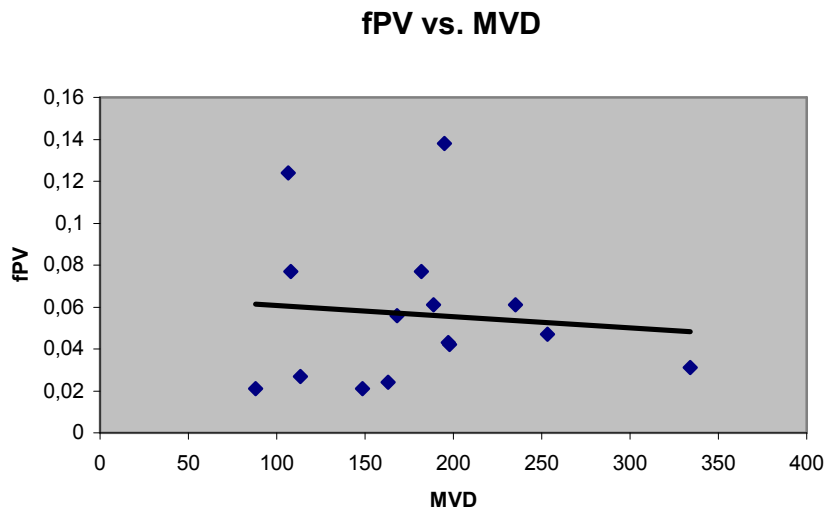
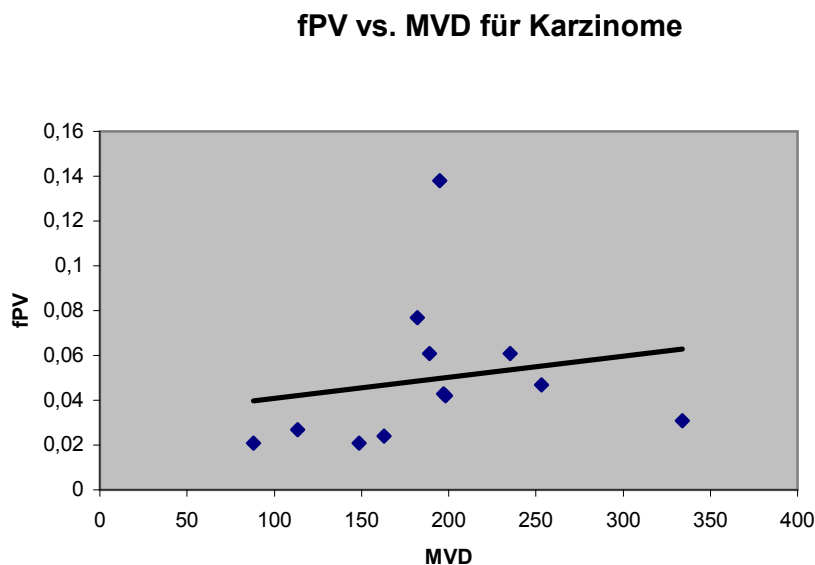


Abbildung 19: Abschätzung des Zusammenhangs zwischen dem fraktionalen Plasmavolumen (fPV) und der Gefäßdichte (MVD) der Karzinome (eine positive Korrelation).



Treffericherheit der Clariscan™-unterstützten dMR-Mammographie

Unter der Annahme der Gültigkeit der Hypothese, dass die Kapillaren der malignen Mammaläsionen eine erhöhte Permeabilität für das makromolekulare MR-Kontrastmittel, Clariscan™, aufweisen, ergab sich die Spezifität der Feruglose-unterstützten dMR-Mammographie $[(TN/(FP+TN)) \times 100]$ von 91%, der positive Vorhersagewert

$[(TP/(TP+FP)) \times 100]$ von 92%, der negative Vorhersagewert $[(TN/(TN+FN))]$ von 100% und die Genauigkeit der Methode $[(TP+TN)/(TN+FN+TP+FP) \times 100]$ von 95,5%. Wobei:

- TP (true positiv) = 1,0 (12/12 Karzinome)
- TN (true negativ) = 0,91 (10/11 benigne Läsionen)
- FP (false positiv) = 0,09 (1/11 benigne Läsionen)
- FN (false negativ) = 0,0 (0/12 Karzinome).

Tabelle 23: Kapillarpermeabilität (K_{PS}) für Feruglose bei malignen und benignen Mammaläsionen.

K_{PS}	Histologie		Σ
	Maligne Läsionen	Benigne Läsionen	
> 0	12	1	13
= 0	0	10	10
Σ	12	11	

5 Diskussion

Die dynamische Magnetresonanzmammographie (dMR-Mammographie, dMRM) erhielt in den letzten Jahren einen festen Platz in der bildgebenden Mammadiagnostik. Die MRM stellt ein wertvolles, leistungsfähiges Zusatzverfahren zur konventionellen Mammographie und Sonographie dar.

Der große Vorteil der dMR-Mammographie gegenüber anderen bildgebenden Untersuchungsmodalitäten zur Mammadiagnostik liegt darin, dass die dMRM Charakteristika der Neoangiogenese nachweisen kann, während die konventionelle Mammographie und die Sonographie sich ausschließlich auf anatomisch-morphologische Kriterien stützen. Die weiteren Vorteile der MR-Mammographie liegen in der überlagerungsfreien Darstellung der gesamten Brust und in der fehlenden Belastung mit ionisierenden Strahlen. Darüber hinaus bietet die MR-Mammographie eine bessere Orts- und Kontrastauflösung, besonders bei der Darstellung von Weichteilgeweben, die einen hohen Wassergehalt besitzen. Im Vergleich zur Palpation, konventionellen Röntgen-Mammographie und Sonographie ist die MR-Mammographie die genaueste Methode zur Bestimmung der Tumorgröße. Mit der MR-Mammographie können signifikant mehr und kleinere invasive Mammakarzinome diagnostiziert werden. Die mittlere Größe der Brusttumoren, die durch Palpation oder konventionelle Mammographie entdeckt werden, liegt über 20 mm [Kaiser, 1993, #40] und in der Sonographie werden Mammakarzinome erst ab einer Größe von 8 mm diagnostiziert, während in der MR-Mammographie untere Nachweisgrenze für invasive Brustkarzinome 3 mm beträgt [Gatzemeier, 1999, #26]. Der MR-Mammographie entziehen sich Mammakarzinome, die kleiner als 3 mm sind, sowie In-situ-Karzinome, die eine geringe beziehungsweise keine Gefäßneubildung aufweisen. Ein weiterer Vorteil liegt darin, dass in der MR-Mammographie Tumoren von dem umliegenden (auch strahlendichten) Drüsenparenchym oder ausgeprägten Fibrosierungen wegen des unterschiedlichen Kontrastmittelverhaltens besser abzugrenzen sind. Konventionell mammographisch dagegen sind 5-15% der Mammakarzinome nicht sichtbar [Heywang-Köbrunner, 1998, #34], weil sie oft von dichtem drüsigem Gewebe überlagert sind (hier besonders betroffen jüngere Frauen unter dem 45. Lebensjahr). Darüber hinaus stellt die MR-Mammographie die beste Methode für den Nachweis beziehungsweise Ausschluss einer Brustwandinfiltration sowie das sensitivste Verfahren zum Nachweis oder Ausschluss der Multifokalität beziehungsweise Multizentrität dar. Als Nachteile der MR-Mammographie werden zu hohe Kosten und die Möglichkeit von falsch-positiven Ergebnissen angegeben. Ein anfänglich gegen die

Magnetresonanztomographie verwendetes Argument, die lange Untersuchungszeit, konnte nach Einführung von schnellen Bildsequenzen entscheidend reduziert werden. Außerdem mit der verringerten Untersuchungsdauer verbesserte sich der Patientenkomfort, was besonders für ältere Patienten von großer Bedeutung ist.

Die Gd-DTPA-unterstützte dynamische MR-Mammographie ist ein sehr sensitives Untersuchungsverfahren. Die Sensitivität beim Malignomnachweis wird in der Literatur auf nahezu 100% geschätzt ([Kaiser, 1993, #40]; [Bone, 1996, #7]; [Kuhl, 1999, #43]). Ein Mammakarzinom kann also bei fehlender Signalanreicherung mit hoher Wahrscheinlichkeit ausgeschlossen werden. Bekannt ist die Tatsache, dass ein Brustkarzinom erst ab einer Größe von 10-15 mm tastbar wird und zu diesem Zeitpunkt schon zwei Drittel seines biologischen Lebens hinter sich hat [Kaiser, 1993, #40]. Deshalb und im Angesicht der kontinuierlich ansteigenden Inzidenz von Mammakarzinomen bei jüngeren Frauen (unter dem 45. Lebensjahr) [Gatzemeier, 1999, #26] kommt der Früherkennung eine besondere Bedeutung zu. Die dMR-Mammographie ist zwar ein sehr sensitives Untersuchungsverfahren, aber die hohe Sensitivität erweist sich bei der Befunderhebung als problematisch, da sie mit einer geringen Spezifität assoziiert ist. Nach Angaben in der Literatur liegt die Spezifität der Gd-DTPA-verstärkten dynamischen MR-Mammographie bei 37 bis 89% ([Kuhl, 1999, #43]; [Fischer, 1997, #22]; [Bone, 1996, #7]). Beobachtet wird eine signifikante Überlappung der Kontrastmittel-Anreicherungsprofile zwischen benignen und malignen Tumoren. Problematisch sind die gut vaskularisierten gutartigen Läsionen (zum Beispiel: myxoides Fibroadenom), die ein karzinomtypisches rasches, kräftiges KM-Enhancement aufweisen und Malignome (ca. 5% aller Karzinome) mit Karzinom-atypischer deutlich verzögerter, schwacher oder sogar fehlender KM-Anreicherung. In dieser Arbeit konnte gezeigt werden, dass die Verbesserung der Spezifität der dMR-Mammographie unter Verwendung des makromolekularen intravasalen Kontrastmittels Feruglose erreicht werden kann. Dies ist nach unserem Wissen die erste klinische Anwendung eines makromolekularen Kontrastmittels für die Differenzierung von benignen und malignen humanen Mamma-Tumoren.

Basierend auf Charakteristika der Tumormikrozirkulation konnten in der vorliegenden Studie benigne und maligne Brustläsionen mit hoher Spezifität differenziert werden. Ergebnisse dieser Studie zeigen eine deutliche, statistisch signifikante Korrelation zwischen der Kapillarpermeabilität für Clariscan™ und dem Tumorgrading, quantifiziert nach dem SBR-Score, mit einem Bestimmtheitsmaß (r^2) von 0.636 (63,6%) und einer Wahrscheinlichkeit von

weniger als 5% (p-Wert <0.05). Das bedeutet, dass 63,6% der Varianz der Kapillarpermeabilität für Clariscan™ durch das Tumorgrading der Mammaläsionen erklärt werden kann. Die Kapillarpermeabilität differierte deutlich zwischen Karzinomen und benignen Brustläsionen. Alle Karzinome zeigten eine positive Mikrogefäßpermeabilität ($K_{PS} > 0$), was bedeutet, dass ihre Kapillaren eine erhöhte Permeabilität für die Partikel des makromolekularen MR-Kontrastmittels Clariscan™ (Feruglose) aufweisen. Bei fast allen benignen Läsionen (in zehn von elf Fällen, 91%) betrug demgegenüber die K_{PS} Null ($K_{PS} = 0$), was darauf hinweist, dass das Endothel ihrer Mikrogefäße für das makromolekulare Kontrastmittel Clariscan™ nicht passierbar sind. Lediglich eine der elf gutartigen Brustveränderungen, eine Entzündung, wies eine positive Gefäßpermeabilität ($K_{PS} > 0$) für Feruglose auf. Die Korrelation zwischen der Mikrogefäßdichte (microvessel density, MVD) der Brustveränderungen und der Kapillarpermeabilität war nicht signifikant (r^2 von 0,113 [11,3%], p-Wert > 0.05). Diese Ergebnisse zeigen, dass die Kapillarpermeabilität ein spezifischerer Tumormikrozirkulationsparameter ist als das fraktionale Plasmavolumen.

Unsere Beobachtung einer pathologischen Hyperpermeabilität der Kapillaren von malignen Tumoren wurde durch zahlreiche experimentelle Studien belegt, die mit diversen invasiven Methoden (wie zum Beispiel Histopathologie, Untersuchungen mit radioaktiven Tracern, Fluoreszenzfärbung) zeigten, dass Tumormikrogefäße hyperpermeabel für makromolekulare Partikel sind ([Gerlowski, 1986, #28]; [Heuser, 1986, #33]). Diese Hyperpermeabilität der Tumorkapillaren wurde auch in experimentellen Studien für makromolekulare MR-Kontrastmittel nachgewiesen ([Daldrup, 1998, #15]; [Turetschek, 2001, #60]; [Turetschek, 2001, #59]). Die vorliegende Arbeit bestätigt nach unserem Wissen die Ergebnisse dieser experimentellen Studien zum ersten mal bei Patienten.

Die anatomischen und physiologischen Grundlagen der Tumor-Angiogenese, die unseren Beobachtungen zugrundeliegen, wurden ausgiebig pathohistologisch untersucht. Die Organisation und histologische Ultrastruktur der Tumorgefäße unterscheidet sich signifikant bei benignen und malignen Tumoren. Benigne Tumoren besitzen Kapillaren mit einem intakten Endothel, einer intakten Basalmembran und interendothelialen "tight junctions". Daher sind benigne Tumoren nicht permeabel für Makromoleküle. Maligne Tumoren dagegen besitzen ein diskontinuierliches Endothel, eine diskontinuierliche oder fehlende Basalmembran und interendotheliale Fenestrae ([Warren, 1979, #63]; [Dvorak, H.F., 1988, #19]), die bis zu 400-600 nm groß sein können [Yuan, 1995, #73]. Neben Stimulatoren

(Agonisten) der Neoangiogenese gibt es Inhibitoren (Antagonisten) der Neoangiogenese, die vorwiegend proteolytische Spaltprodukte größerer Proteine, sogenannter Vorläuferproteine, sind. Die Relation angiogenetische-antiangiogenetische Faktoren bestimmt das Ausmaß der Neoangiogenese. Bei malignen Läsionen erfolgt das Tumorzellwachstum und die Neoangiogenese unkontrolliert, während bei benignen Veränderungen diese Prozesse von angiogenetischen Stimulatoren und Inhibitoren kontrolliert werden, was das Auftreten von mikrovaskulärer Hyperpermeabilität verhindert.

Die Tumorgefäßpermeabilität, eine funktionelle Eigenschaft des Endothels, korrelierte hoch signifikant mit dem Tumorgrading (quantifiziert nach dem SBR-Score), einer morphologischen Eigenschaft der Tumorzellen. Die erhöhte Permeabilität der Tumormikrogefäße ist mit ausgeprägten Gefäßendothelschäden mit zahlreichen Lücken im Endothel, einer Alteration der Basalmembran (diskontinuierlich oder fehlend) und geringerer Perizyten- und glatter Muskelzellenanzahl verbunden ([Dvorak, H.F., 1988, #19]; [Jain, 1988, #38]).

Die von Bloom und Richardson 1957 beschriebene Methode [Howell, 1994, #36] zur Beurteilung des Malignitätsgrades bewertet ausschließlich histo- und zytomorphologische Merkmale (die tubuläre Differenzierung und die Mitosehäufigkeit des Tumors sowie der Anaplasiegrad der Tumorzellkerne), die Mikrogefäßdichte der Läsion wird dabei nicht berücksichtigt. Der SBR-Score ist somit von Neoangiogenese unabhängig. Die Korrelation zwischen Tumorgefäßpermeabilität und SBR-Score ist folglich auch eine Korrelation von Integrität der Endothelzellen und Tumorzellproliferation. Eine Erklärungsmöglichkeit dieses Zusammenhanges ist, dass proliferierende Zellen diverse endotheliale Wachstumsfaktorenausschütten, die die Proliferation der umgebenden Mikrogefäße stimulieren und deren Permeabilität erhöhen. Die Wirkung dieser angiogenetischen Mediatoren wird über spezifische Rezeptoren auf den Endothelzellen (zum Beispiel: für „vascular endothelial growth factor“ [VEGF] – Rezeptoren: FLK-1 und FLT-1) vermittelt. VEGF, auch „vascular permeability factor“ [VPF] genannt, stimuliert die Aktivierung, die Proliferation und die Migration der Endothelzellen. Der Zusammenhang von VEGF-Expression und Mikrogefäßpermeabilität wurde durch ausgedehnte experimentelle und klinische Studien belegt [Dvorak, H., 1995, #18]. Darüber hinaus sezernieren Endothelzellen Wachstumsfaktoren, die das Tumorzellwachstum stimulieren. Dadurch kommt es zur parakrinen Wechselwirkung, durch die sich Tumorzellen und vaskuläre Endothelzellen

gegenseitig stimulieren [Folkman, 1994, #23]. Dieser parakrine Effekt der vaskulären Endothelzellen auf Tumorzellen und vice versa kann eine weitere Erklärungsmöglichkeit der signifikanten Korrelation von Tumorgefäßpermeabilität und Tumorgrading darstellen.

Die VEGF-induzierte Erhöhung der Mikrogefäßpermeabilität spielt in der Tumorneoangiogenese eine entscheidende Rolle. Zusätzlich induziert VEGF eine vermehrte Aktivität und Anzahl der Vesikel (VVOs = vesiculo-vacuolar organelles) im Zytoplasma der Endothelzellen, wodurch wiederum die Transzytose stimuliert wird. Dieser Extravasationsmechanismus beruht auf dem transendothelialen Partikeltransport mittels Vesikel [VVOs = vesiculo-vacuolar organelles] [Dvorak, A.M., 1996, #17]. Diese traubenförmigen Vesikel-Gruppen im Zytoplasma der Endothelzellen sollen Poren oder Fenestrae darstellen, durch die Plasmaproteine (beispielsweise Thrombin, Fibrinogen) und andere Makromoleküle aus dem Intravasalraum ins Interstitium perfundieren. Die Anzahl der Vesikel und deren funktionelle Aktivität soll sich infolge der Tumor-Neoangiogenese massiv vermehren. Somit resultiert sowohl eine positive Kapillarpermeabilität als auch Transzytose für makromolekulare Kontrastmittel und ein Übertritt aus dem Intravasalraum in die extrazelluläre Matrix.

Bei zunehmendem, intensivem Tumorwachstum kommt es zusätzlich durch den hohen interstitiellen Druck (IP = interstitial pressure), der vermutlich Folge mangelnder lymphatischer Drainage, pathologisch erhöhter vaskulärer Permeabilität für Makromoleküle und ischämischer Zellschwellung ist [Jain, 1988, #38], zur Kompression von Tumormikrogefäßen und zu einer Gewebshypoxie [Jain, 1988, #37], die die Expression der angiogenetischen Wachstumsfaktoren weiter steigert [Brown, 1993, #14]. Damit wäre es gut erklärbar, warum die hoch malignen Tumoren höhere Permeabilität der Mikrogefäße als die niedrig malignen Tumoren aufweisen.

Das histologische Tumorgrading ist neben dem Lymphknotenstatus ein etablierter wichtiger prognostischer Faktor. Patienten mit hoch differenzierten Karzinomen haben eine bessere Prognose, ihr metastasenfreies Überleben ist signifikant länger als bei Patienten mit niedrig differenzierten, hoch malignen Karzinomen [Doussal, 1989, #16]. Das Tumorgrading korrelierte in dieser Studie in Übereinstimmung mit früheren experimentellen Untersuchungen hoch signifikant mit der Kapillarpermeabilität für makromolekulare Kontrastmittel. Diese erhöhte Tumorgefäßpermeabilität, die mit erheblichen Gefäßendothelschäden assoziiert ist, prädestiniert für einen potentiellen Einbruch von

Tumorzellen in den Kreislauf [Folkman, 1994, #23]. Durch Evaluierung der Tumorgefäßpermeabilität mittels kinetischer Analysen der dynamischen Clariscan™-unterstützten MR-Mammographie-Daten kann also die Dignität des Tumors und damit indirekt auch das Metastasierungsrisiko eingeschätzt werden. Dies ist wiederum für die Wahl und das Ansprechen einer Therapie (zum Beispiel: anti-angiogenetische Therapie, zytotoxische Chemotherapie oder Bestrahlung) von großer Bedeutung. Zusätzlich erlaubt die MR-Mammographie unter Verwendung der makromolekularen Bloodpool-MR-Kontrastmittel (wie zum Beispiel von dem in der vorliegenden Studie untersuchten Clariscan™) die Identifizierung von Arealen innerhalb des Tumors, die eine hohe Kapillarpermeabilität aufweisen und folglich mit hoher Wahrscheinlichkeit dedifferenziert sind. Diese, sogenannten „permeability hot spots“, stellen sich in den Spätaufnahmen als sehr signalreiche Tumorareale dar und könnten gezielt biopsiert werden.

Potentielle weitere Anwendungsgebiete der Bewertung der Tumorproliferation und der Tumorangiogenese durch die Feruglose-verstärkte dMR-Mammographie bietet das Monitoring von anti-angiogenetischen Therapien. Neue nicht-operative anti-angiogenetische Therapieverfahren sind sehr kostspielig und verlaufen kontinuierlich über Monate. Ein effektives Monitoring des Therapieeffektes ist hier von großer Bedeutung. Derzeit routinemäßig angewandte Methode zur Beurteilung des Therapieerfolges sind invasive Verfahren, wie zum Beispiel die immunhistochemische Bestimmung der Mikrogefäßdichte in Biopsiepräparaten. Die MR-Mammographie mit makromolekularen Kontrastmitteln könnte hier eine weniger kostspielige, sensitive und nicht-invasive bildgebende Alternative darstellen.

Die Mikrogefäßdichte (MVD) ist neben dem Tumorgrading und dem Lymphknotenstatus einer der wichtigsten Prognosefaktoren für Patientinnen mit Mammatumoren. In zahlreichen Studien erwies sich MVD als ein unabhängiger Prognoseparameter für das rezidivfreie Überleben sowie das Gesamtüberleben bei Mammakarzinom ([Obermair, 1994, #50]; [Bevilacqua, 1995, #4]). Die MVD wird daher beim initialen Staging häufig immunhistochemisch zur Abschätzung der angiogenetischen Tumoraktivität bestimmt [Weidner, 1995, #66]. Die histologische MVD korreliert mit dem Blutvolumen oder fraktionalem Plasmavolumen (fPV) von Mammatumoren, das mit der MR-Mammographie unter Verwendung von makromolekularen „Blutpool“-Kontrastmitteln exakt quantifiziert

werden kann ([Turetschek, 2001, #60]; [Turetschek, 2001, #59]). In der vorliegenden Studie konnte demgegenüber keine statistisch signifikante Korrelation zwischen dem fraktionalem Plasmavolumen und der MVD ($r^2 = 0.01$, p-Wert > 0.05) beobachtet werden. Diese Diskrepanz der Ergebnisse könnte dadurch erklärt werden, dass die histologische Bestimmung der Mikrogefäßdichte eine geringe Sensitivität aufweist und sehr stark untersucherabhängig ist [Weidner, 1995, #66]. Bekannt ist die Tatsache, dass die Mammatumoren eine inhomogene Verteilung der Mikrogefäßdichte aufweisen, so dass einzelne histologische Schnitte nicht repräsentativ für die ganze Läsion sind [Fridman, 2000, #25]. Diese intratumorale heterogene Distribution der Mikrogefäße kann zu einem sogenannten "sampling error" führen, d.h. Fehlern beim Rückschluss der anhand einer Tumorschicht bestimmten MVD auf den gesamten Tumor [Axelsson, 1995, #2]. Zusätzlich zeigt die Bestimmung der MVD eine hohe inter- und intra-Observer-Variabilität, d.h. die Reproduzierbarkeit der Ergebnisse ist relativ gering und von der Erfahrung des untersuchenden Histopathologen abhängig [Weidner, 2000, #65].

Für die MR-tomographische Charakterisierung der Tumor-Mikrozirkulation und – Neoangiogenese kommen verschiedene alternative Kontrastmittel in Frage, die sich in Bezug auf ihr Molekulargewicht und ihre physiologischen und physikalischen Eigenschaften unterscheiden. Niedermolekulare Kontrastmittel mit einem Molekulargewicht < 1 kDa zeigen eine hohe Sensitivität, aber begrenzte Spezifität für die Differenzierung von benignen und malignen Mammatumoren, makromolekulare Kontrastmittel mit einem Molekulargewicht > 20 kDa [Wikström, 1989, #71] zeigen dagegen eine hohe Spezifität aber relativ geringere Sensitivität. Die optimale Größe eines klinisch für die MRM einzusetzenden Kontrastmittels muss in Abwägung der jeweiligen Vor- und Nachteile entschieden werden.

Das in der vorliegenden Studie untersuchte Kontrastmittel Clariscan™ gehört zur Gruppe der ultrakleinen superparamagnetischen Eisenoxid-Präparate (USPIO = ultra small superparamagnetic iron oxides). Diese Eisenoxidpartikel bestehen aus einem Kristallkern mit einem Durchmesser von ca. 6 nm und einer 12-16 nm durchmessenden stabilisierenden Dextran-Hülle. Die endgültige Größe der Clariscan™-Partikel beträgt ungefähr 20 nm, das Molekulargewicht von etwa 100 kDa beträgt ungefähr das 200fache des Standard MRT-Kontrastmittels Gd-DTPA. Die USPIO haben eine hohe Spezifität, aber begrenzte Sensitivität für die Differenzierung von benignen und malignen Mamma-Tumoren gezeigt. Ähnliche Ergebnisse sind auch von anderen USPIO-Präparaten, wie zum Beispiel Ferumoxtran (Sinerem) zu erwarten.

Die deutlich größeren superparamagnetischen Eisenoxidpartikel (SPIO = superparamagnetic iron oxide particles), wie zum Beispiel Endorem (\varnothing 150 nm) oder Resovist (\varnothing 58 nm), sind für die dMRM weniger gut geeignet als USPIO. SPIO werden rasch vom retikuloendothelialen System (RES) der Leber (Kupffer-Sternzellen) in 80% und vom RES der Milz in 12% aufgenommen. Die Bluthalbwertszeit der SPIO (8-10 min) ist deutlich kürzer im Vergleich zu den USPIO (ca. 4 Stunden). Damit bleibt den SPIO weniger Zeit für eine Interaktion mit dem Tumor-Gefäßendothel. Zusätzlich ist die Kapillarpermeabilität für die SPIO ($0,0032 \text{ mg Fe/h} \cdot \text{cm}^2$) deutlich geringer im Vergleich zu der der USPIO ($0,066 \text{ mg Fe/h} \cdot \text{cm}^2$) [Weissleder, 1990, #70].



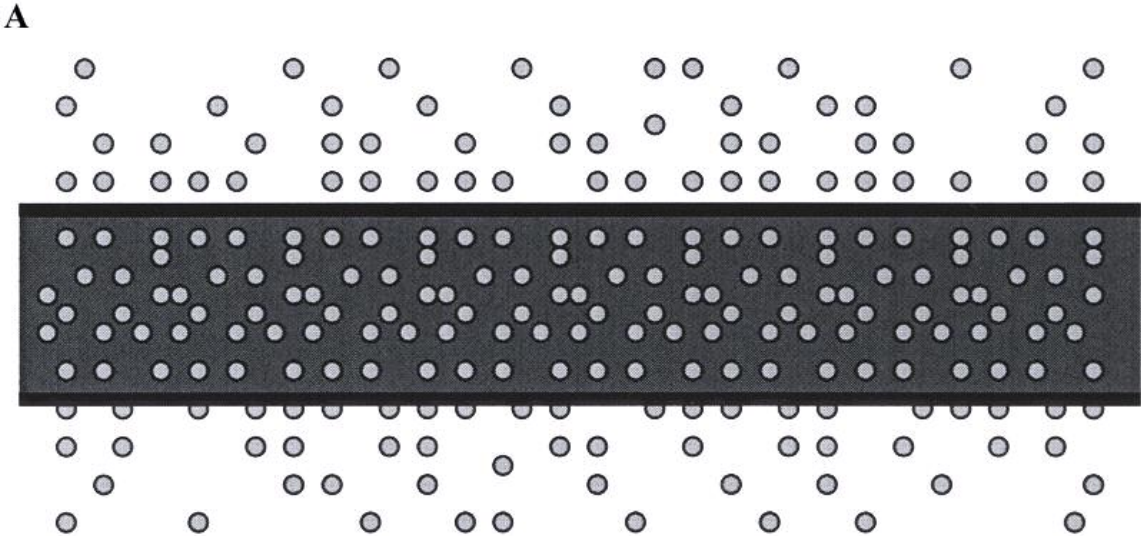
Das extrazelluläre, paramagnetische Kontrastmittel Gadolinium (Gd) – DTPA, das im November 1983 im Klinikum der Charlottenburg der Freien Universität Berlin als weltweit erstes MR-Kontrastmittel intravenös an einem Probanden angewandt wurde, gehört mit seinem Molekulargewicht von 547 Da zur Gruppe der niedrigmolekularen MR-Kontrastmittel (SMCM = small molecular contrast media). Die niedrigmolekularen MR-Kontrastmittel, deren Molekulargewicht niedriger als 1000 Da ist [Wikström, 1989, #71], verteilen sich nach intravenöser Injektion zunächst im Intravasalraum und perfundieren rasch in das Interstitium, wobei sie sowohl hyperpermeable Tumormikrogefäßwände mit ausgeprägten Endothelschäden und Alteration der Basalmembran als auch intakte Kapillarwände in normalen Geweben passieren (Abbildung 20 A, Seite 82). Die makromolekularen (MMCM = macromolecular contrast media) Bloodpool-Kontrastmittel dagegen, deren Molekulargewicht über 20 kDa beträgt [Wikström, 1989, #71], gelangen nur bei pathologisch erhöhter Kapillarpermeabilität in den Interstitiellen Raum (Abbildung 20 C, Seite 82) und verbleiben unter physiologischen Bedingungen im Intravasalraum (Abbildung 20 B, Seite 82).

Diese Differenzen zwischen makro- und niedrigmolekularen MR-Kontrastmitteln wurden in der aktuellen Studie besonders deutlich. Alle Tumoren zeigten mit Gd-DTPA ein kräftiges Enhancement, das durch das große Verteilungsvolumen des Kontrastmittels im Extrazellulärvolumen der Tumoren bestimmt war. Da das Extrazellulärvolumen zwischen benignen und malignen Läsionen nicht signifikant unterschiedlich war, ergab Gd-DTPA jedoch kein signifikant unterschiedliches Enhancement zwischen benignen und malignen Tumoren. Nach Injektion von Feruglose dagegen zeigten alle Tumoren aufgrund ihres geringen Verteilungsvolumens, das dem Blutvolumen entsprach, ein relativ geringes Enhancement. Auf Spätaufnahmen zeigten maligne Läsionen jedoch aufgrund ihrer Kapillar-

Hyperpermeabilität ein deutlich angestiegenes Signal während benigne Läsionen aufgrund ihres intakten Gefäßendothels keinen wesentlichen Signalanstieg oder sogar einen Signalabstieg zeigten.

Diese Zusammenhänge erklären auch die Beobachtungen an den in dieser Studie untersuchten Mastopathie-Fällen. Während nach Gd-DTPA-Applikation das mastopathische, benigne Drüsenparenchym ein ausgeprägtes KM-Enhancement zeigte, das möglicherweise durch einen ödematöse erweiterten Extrazellularraum bedingt war, konnte nach intravenöser Feruglose-Gabe keine visuell erkennbare KM-Aufnahme beobachtet werden, was durch das intakte Gefäßendothel dieser benignen Läsionen bedingt war. Alle Karzinome zeigten in der Gadopentetat-unterstützten dMR-Mammographie ein unspezifisches, rasches und kräftiges KM-Enhancement. Auch nach Feruglose-Injektion nahmen die Malignome langsam protrahiert Kontrastmittel auf, bedingt durch den Leak des makromolekularen Kontrastmittels über das hyperpermeable Gefäßendothel in das Tumorinterstitium.

Abbildung 20: Kapillarpermeabilität für niedrigmolekulare MR-Kontrastmittel (SMCM = small-molecular contrast media) [A] und für makromolekulare MR-Kontrastmittel (MMCM = macromolecular contrast media) unter physiologischen Bedingungen [B] sowie bei pathologisch erhöhter Durchlässigkeit der Mikrogefäße [C].



Insgesamt war das KM-Enhancement der beobachteten Mammaläsionen in der Gd-DTPA-verstärkten dMR-Mammographie wesentlich kräftiger, als das in der Feruglose-unterstützten dMR-Mammographie. Eine Erklärungsmöglichkeit dafür ist das geringere Feruglose-Verteilungsvolumen, das ungefähr dem Blutvolumen (und damit etwa 5% des Tumolvolumens) entspricht, im Vergleich zu dem Gd-DTPA-Verteilungsvolumen, das annähernd dem Volumen des Extrazellulärwassers (ca. 25% des Körpervolumens und über 90% des Tumolvolumens) gleicht.

Das niedrigere KM-Enhancement der Brustläsionen bedingt eine geringere Sensitivität der Feruglose-unterstützten dMR-Mammographie im Vergleich zur hohen Sensitivität der dMR-Mammographie nach Gadopentetat-Injektion. Um eine bessere Spezifität der dMR-Mammographie nicht auf Kosten von schlechterer Sensitivität zu erreichen, müsste die Intensität der KM-Anreicherung verbessert werden. Dieses kann durch eine Optimierung der Dosis von Clariscan™ und der Messparameter der dynamischen Sequenzen erreicht werden. Die Wirkung ultrakleiner superparamagnetischer Eisenoxid-Partikel (USPIO) von Clariscan™ im Zielgewebe beruht auf einer Verkürzung der T1- und T2-Relaxationszeiten mit konsekutivem Signalanstieg des entsprechenden Zielgewebes auf T1-gewichteten MR-Aufnahmen und Signalabfall auf T2-gewichteten MR-Aufnahmen. Der T1- und T2-Effekt hängt von den angewandten Sequenzparametern sowie von der eingesetzten Feruglose-Dosis ab. Für einen verstärkten T1-Effekt beispielsweise müsste die Echozeit verkleinert [$TE \leq 1\text{ms}$] und der Flipwinkel erhöht werden unter Verwendung niedriger Clariscan™-Dosen (der T2- beziehungsweise T2*-Effekt wird dadurch unterdrückt). Höhere Eisenoxid-Konzentrationen dagegen und lange Echozeiten [$TE \geq 30\text{ms}$] führen zu einer Dominanz vom T2-Effekt mit konsekutiver Abnahme der Signalintensität. In vorangegangenen experimentellen Studien wurde gezeigt, dass eine Dosis von 1mg Fe/kg Körpergewicht zu niedrig [Turetschek, 2001, #59] und eine Dosis von 5mg Fe/kg Körpergewicht zu hoch ist [Turetschek, 2001, #60]. Bei applizierter Dosis von 1mg Fe/kg Körpergewicht war das KM-Enhancement der Tumoren zu schwach. Eine Eisenoxid-Dosis zwischen 2 und 4 mg wäre für einen optimierten T1-Kontrast zu empfehlen, eine Dosis zwischen 4-5 mg für einen optimierten T2-Kontrast.

Die Neoangiogenese ist kein ausschließlich für Neoplasmen spezifischer Vorgang. Das Tumormikrogefäßendothel proliferiert allerdings bis zu 20.000 mal schneller als das

Gefäßendothel in jedem anderen Gewebe (außer Plazenta) [Nagy, 1995, #49]. Die Angiogenese spielt eine fundamentale Rolle in sowohl physiologischen (Embryonalentwicklung, Plazentaentwicklung, Wundheilung) als auch pathologischen (Entzündung, proliferative Retinopathia, Ischämie, Tumorwachstum) Prozessen. Granulationsgewebe, das in der Regeneration entzündlich veränderter Gewebe sowie in der Wundheilung, Narbenbildung eine wesentliche Rolle spielt, wird unter anderem auch durch Gefäßreichtum und eine erhöhte Permeabilität des Gefäßendothels für Makromoleküle charakterisiert. Die Durchlässigkeit der Kapillaren wird bei einer Entzündung durch Entzündungsmediatoren beeinflusst, wie zum Beispiel Histamin, das an Kapillaren und Venolen Endothelkontraktion verursacht und damit den interendothelialen (zwischen den Endothelzellen hindurch) Partikeltransport stimuliert.

Da also eine erhöhte Kapillarpermeabilität auch bei nicht-neoplastischen pathologischen Prozessen auftreten kann, wie z.B. Entzündungen oder reaktiven Gewebsveränderungen nach Bestrahlung oder Chemotherapie, ist das beschriebene Konzept für die Differenzierung von benignen und malignen Tumoren anhand ihrer Kapillarpermeabilität für Makromoleküle limitiert auf die Charakterisierung von nicht-vorbehandelten, nicht inflammatorischen Tumoren. Für die Differentialdiagnose zwischen benignen und malignen Brustläsionen unter Verwendung von MMCM stellen entzündliche Veränderungen der Mamma ein Problem dar, wie zum Beispiel ein in der vorliegenden Studie untersuchter Fall der atypischen Mykobakteriose der Brust. Diese benigne entzündliche Läsion zeigte sowohl nach Feruglose- als auch Gadopentetat-Applikation eine kräftige, ringförmige KM-Aufnahme, die von jener der malignen Veränderungen nicht zu unterscheiden war. Falls die Unterscheidung klinisch nicht möglich ist, kann eine sichere Differenzierung zwischen einem entzündlichen oder malignen Prozess auch MR-tomographisch nicht erfolgen, weder mit einem niedermolekularen noch mit einem makromolekularen Kontrastmittel. Letztendlich muss eine bioptisch-histologische Abklärung erfolgen. Bei Betrachtung dieser Hintergründe wird verständlich, dass die in der vorliegenden Studie untersuchte neue MR-Mammographiemethode für Fälle mit klinischen Entzündungszeichen und nach einer durchgeführten Probeexzision, nicht geeignet ist.

Die Clariscan™-Applikation wurde bei allen Patientinnen gut toleriert. In keinem Fall kam es zu lokalen Reaktionen an der Injektionsstelle oder zu systemischen allergischen Reaktionen. Anhand der Überwachung der Vitalparameter (Pulsrate, systolischer und diastolischer Blutdruck, EKG) konnte insgesamt eine gute Verträglichkeit des eisenoxidhaltigen MR-

Kontrastmittels nachgewiesen werden. Diese Ergebnisse bestätigen Resultate vorangegangener Studien mit Clariscan™ ([Ahlstrom, 1999, #1]; [Weishaupt, 2000, #69]; [Robinson, 2000, #55]). Unmittelbar nach Clariscan™-Bolusinjektion wurde bei sechs von zweiundzwanzig Patientinnen ein nicht signifikanter, bei einer Patientin signifikanter Blutdruckabfall verzeichnet, der sich jeweils ohne medikamentöse Behandlung innerhalb von 60 Minuten wieder normalisierte. Derartige Wirkungen einer Bolusinjektion von Eisenoxiden auf das Herz-Kreislaufsystem sind aus der Literatur bekannt [Ferruci, 1990, #20]. In der vorliegenden Studie zeigte zudem in einem Fall ein Leberfunktionsparameter, die Laktatdehydrogenase (LDH), eine deutliche Zunahme von 123 U/L auf 534 U/L 24 Stunden nach Feruglose-Applikation. Ein eindeutiger Kausal-Zusammenhang zu der Studienmedikation konnte nicht geführt werden und ist nach unserem Kenntnisstand auch in der Literatur bisher nicht beschrieben worden. Bei unserer Patientin wurde innerhalb von 30 Tagen eine spontane Normalisierung der LDH auf den Ausgangswert festgestellt. Die Untersuchungen der übrigen Laborparameter ergaben mit Ausnahme des Eisenstoffwechsels keine signifikanten Veränderungen. Die Änderungen der Serumeisenwerte, des Transferrins und der Eisenbindungskapazität verliefen ohne jegliche klinische Konsequenzen. Die Eisenoxid-Partikel von Clariscan™ werden in den Phagolysosomen der Makrophagen des retikuloendothelialen Systems (RES), hauptsächlich der Kupffer-Sternzellen der Leber gespeichert, daher stellten wir bei sechs Patientinnen, bei denen wir T2-gewichtete Aufnahmen ein bis zwölf Tage nach der Eisenoxid-Injektion durchführten, einen T2-Signalabfall des Leberparenchyms fest. Nach Angaben der Firma Nycomed Amersham Imaging kann das gesunde Lebergewebe noch bis zu sechs Monaten nach intravenöser Feruglose-Gabe auf T2-gewichteten MR-Aufnahmen signalarm erscheinen. Entsprechende Signalveränderungen auf T2-gewichteten Aufnahmen sind nach Erfahrungen mit anderen USPIO-Präparaten auch für die Milz und das Knochenmark zu erwarten.

6 Zusammenfassung

Die vorliegende Arbeit sollte die diagnostische Wertigkeit des neuen makromolekularen MR-Kontrastmittels Feruglose (Clariscan™) für die Detektion und Differenzierung von benignen und malignen Brustläsionen mit dynamischer Magnetresonanzmammographie (dMR-Mammographie, dMRM) untersuchen. Die MR-Mammographie spielt in der Mammadiagnostik als ein sehr sensitives, leistungsfähiges Zusatzverfahren zur konventionellen Mammographie und Sonographie eine wichtige Rolle. In der Literatur wird eine MRM-Sensitivität für den Malignomnachweis bis zu 100% angegeben [Kaiser, 1993, #40]; [Bone, 1996, #7]. Allerdings erwies sich die hohe Sensitivität der dynamischen MR-Mammographie in der Befunderhebung als problematisch, weil sie mit einer geringen Spezifität verbunden ist. Gadopentetat-Dimeglumin (Gd-DTPA), das derzeit routinemäßig eingesetzte Kontrastmittel in der dynamischen MR-Mammographie, ist ein extrazelluläres, paramagnetisches und niedrigmolekulares (547 Da) MR-Kontrastmittel (SMCM = small molecular contrast media). Feruglose (Clariscan™, Nycomed Imaging Amersham, Oslo, Norwegen) ist ein intrazelluläres ultrakleines superparamagnetisches Eisenoxid-Präparat (ultra small superparamagnetic iron oxides: USPIO), das aufgrund seines hohen Molekulargewichtes zur Gruppe der intravaskulären makromolekularen MR-Kontrastmittel (MMCM = macromolecular contrast media) gehört. In dieser Studie wurde untersucht, ob die Feruglose-unterstützte dynamische MR-Mammographie die Differenzierung von benignen und malignen Mammaläsionen und damit die Spezifität der dMRM verbessern kann.

Im Rahmen einer klinischen Prüfphase II-Studie wurde bei 25 Patientinnen mit Verdacht auf einen benignen oder einen malignen Brusttumor, diagnostiziert mittels Palpation, Sonographie und konventioneller Röntgen-Mammographie, eine dynamische MR-Mammographie vor und nach Injektion des neuen, eisenoxidhaltigen Kontrastmittels, Feruglose, durchgeführt. Die magnetresonanztomographischen Messungen erfolgten mit einer Mamma-Oberflächenspule an einem 1,5-Tesla-Ganzkörpermagneten (Gyrosan, Fa. Philips, The Best, Niederlande) unter Einsatz von einer nativen T2-Sequenz und einer repetitiven, dynamischen T1-gewichteten FFE-Sequenz vor und nach intravenöser Clariscan™-Applikation zur Untersuchung der Tumor-Kontrastmittelperfusion. Die Auswertung der dMR-Mammographie-Daten erfolgte qualitativ (zwei unabhängige Radiologen, die gegenüber der Diagnose des Patienten geblendet waren, werteten subjektiv die Studien-MRM-Aufnahmen aus) und quantitativ (eine Computer-gesteuerte Messung der Signalintensitäten der Tumoren vor und nach Clariscan™-Infusion). Die Differenz der gemessenen Signalintensitäten (SI) vor

und nach Kontrastmittelgabe wurde anhand der Formel $\Delta SI = (SI \text{ prä} - SI \text{ post}) / SI \text{ prä}$ quantifiziert. Mittels kinetischer Analysen (durchgeführt anhand eines zwei-Kompartimenten-Modells) der ΔSI -Daten erfolgte die Quantifizierung der Tumormikrozirkulationsparameter: Kapillarpermeabilität (K_{PS}) und fraktionales Plasmavolumens (fPV). Diese quantitativen Werte wurden dann mit der Histopathologie der Tumoren, der Gefäßdichte (microvessel density, MVD) und dem Tumorgrading, quantifiziert nach dem Scarrf-Bloom-Richardson Score, korreliert. Bei vierzehn Patientinnen wurde außer der Feruglose-verstärkten Studien-MR-Mammographie eine vergleichende Standard-Untersuchung mit Gd-DTP durchgeführt.

Die Ergebnisse zeigten, dass das KM-Enhancement und damit die Sensitivität der dMRT bei Verwendung von Gd-DTPA signifikant besser war als bei Verwendung von Feruglose. Die Spezifität der dMRT war dagegen bei Verwendung von Feruglose signifikant besser im Vergleich zu Gd-DTPA. Nach Gd-DTPA-Injektion zeigten sowohl Mastopathien als auch Karzinome eine intensive KM-Anreicherung, während nach Feruglose-Gabe Mastopathien ein minimales, Karzinome ein deutliches, protrahiertes Enhancement zeigten. Die Kapillarpermeabilität (K_{PS}) für Feruglose korrelierte ferner hoch signifikant mit dem Tumorgrading (SBR-Score) der Mammaläsionen. Die vorliegende Studie zeigte ebenfalls, dass Feruglose ein sicheres, gut verträgliches Präparat ist. Bis 72 Stunden nach Clariscan™-Injektion ergaben sich keine signifikanten Änderungen von Kreislaufparametern und hämatologisch-biochemischen Laborwerten.

Die verbesserte Spezifität der dMR-Mammographie unter Verwendung von Feruglose wurde offensichtlich auf Kosten einer schlechteren Sensitivität (niedrigeres KM-Enhancement) erreicht. Weitere Studien müssen zeigen, ob eine Verbesserung des Tumorenancements mit Clariscan™ durch eine Optimierung der Clariscan™-Dosis und der Sequenzparameter erzielt werden kann.

Der Pathomechanismus, der der beobachteten hohen Spezifität der Clariscan™-unterstützten dMRM zugrunde liegt, ist die pathologische Hyperpermeabilität der Gefäße von malignen Tumoren für Makromoleküle. Benigne Tumoren zeigen intakte Gefäße, deren Endothel für das makromolekulare Kontrastmittel Feruglose nicht permeabel ist. Eine Ausnahme bildet Granulationsgewebe, das in der Regeneration von Entzündungen, in der Wundheilung sowie in der Narbenbildung eine wichtige Rolle spielt, und das eine abnorm erhöhte Kapillarpermeabilität für Makromoleküle, ähnlich der von malignen Tumoren, aufweisen

kann. Daher ist die neue MR-Mammographie-Methode für Fälle mit klinischen Entzündungszeichen und nach durchgeführter Biopsie nicht geeignet.

Durch die quantitative Charakterisierung der Tumormikrozirkulation unter Verwendung von Feruglose kann die geringe Spezifität der MR-Mammographie erhöht und die hohe (80–90%) falsch-positive Biopsierate [Messelwith, 2000, #46] reduziert werden.

Durch Evaluation der Tumorgefäßpermeabilität in der Feruglose-unterstützten dMR-Mammographie kann präoperativ die Dignität und das Metastasierungsrisiko von Mammatumoren eingeschätzt werden, was enorm wichtig für die Wahl und das Ansprechen einer Therapie ist. Darüber hinaus stellt die ClariscanTM-verstärkte dMRM ein nicht-invasives Verfahren dar, das ein Monitoring des Therapieeffektes von nicht-operativen Behandlungsmethoden (zum Beispiel anti-angiogenetische Therapien) anhand der Bewertung der Tumorproliferation und der Angiogenese ermöglicht.

Die Ergebnisse dieser Arbeit legen nahe, weitere Prüfungen dieses oder anderer makromolekularer MR-Kontrastmittel durchzuführen.

7 Abbildungsverzeichnis

Abbildung 1: Ein Primärtumor enthält Areale intensiver Neovaskularisation („hot spots“) mit angiogenetisch aktiven Zellklonen neben Arealen mit geringer Mikrogefäßdichte. Die Tumorzellen ohne angiogenetischen Phänotyp können „latente“ Mikrometastasen werden, während die angiogenetisch aktiven Tumorzellen rasch wachsende, klinisch nachweisbare Metastasen bilden [Folkman, 1994, #23].....	18
Abbildung 2: Zwei-Kompartiment-Model, modifiziert nach Patlak et al.....	37
Abbildung 3: Verteilung der Tumorlokalisation.....	48
Abbildung 4: Großes (ca. 3x3 cm), glatt begrenztes Fibroadenom einer 52-jährigen Patientin. Axiale dynamische T1-gewichtete 3D FFE-Aufnahmen nach Gd-DTPA-Gabe (unten) und nach Feruglose-Injektion (oben)...	51
Abbildung 5: Sichtbarkeit der Mammaläsionen.....	52
Abbildung 6: Größenvergleich der malignen Läsionen in der Histopathologie sowie in der Feruglose- und Gd-DTPA-unterstützten MRM-ien.....	53
Abbildung 7: Invasiv lobuläres Mammakarzinom (G2, SBR-Score: 6) einer 46-jährigen Patientin. Axiale dynamische T1-gewichtete 3D FFE-Aufnahmen: oben nach Feruglose-Applikation (ein mäßig ausgeprägtes KM-Enhancement) und unten nach Gd-DTPA-Applikation (eine frühzeitig kräftige KM-Aufnahme).....	54
Abbildung 8: Kleines (1,0x1,2 cm) Fibroadenom einer 74-jährigen Patientin. Axiale dynamische T1-gewichtete 3D FFE-Aufnahmen vor und 10, 20 sowie 60 Minuten nach Feruglose-Injektion (A): kein visuell erkennbares KM-Enhancement. Verlauf der Zeit/Signalintensitätskurve (ZSK) der Läsion (B) – nach einem initialen Signalanstieg ein Plateau. Der Kurvenverlauf ist typisch für benigne Läsionen.....	56
Abbildung 9: Sklerosierende Adenose einer 51-jährigen Patientin. Axiale dynamische T1-gewichtete 3D FFE-Aufnahmen (A): unten - nach Gd-DTPA-Gabe (ein deutliches, überwiegend protrahiertes, fleckiges KM-Enhancement), oben - nach Feruglose-Injektion (das mastopathische Drüsenparenchym reichert kaum KM auf). Diese Mammaveränderung zeigte einen für benigne Läsionen typischen Verlauf der Zeit/Signalintensitätskurve in der Feruglose-unterstützten dMRM (B).....	57
Abbildung 10: Atypische Mykobakteriose einer 35-jährigen Patientin. A) Die T2-gew. TSE-Aufnahme zeigt die 3x 7cm große, inhomogene Läsion im äußeren Quadranten in Höhe der Mamille. Die Läsion zeigt eine ausgedehnte zentrale Zone mit sehr hohem, nahezu Flüssigkeitsisointensem Signal und eine schmale periphere Zone mit niedrigem, weichteilisointensem Signal. B) Die T1-gew. FFE-Aufnahme vor Kontrastmittelinjektion zeigt in der entsprechenden Lokalisation eine hypointense, inhomogene, unregelmäßig begrenzte Läsion. C) T1-gew. FFE-Aufnahmen: oben nach Injektion von Gd-DTPA (kräftige, ringförmige KM-Aufnahme, zentrale Anteile der Läsion werden ausgespart); unten nach Feruglose-Gabe (ebenfalls ein intensives KM-Enhancement).....	59
Abbildung 11: Pathologie: Epitheloidzelliges Granulom mit zum Teil mehrkernigen histozytären Zellen. Keine verkäsende Nekrose. In der Umgebung Reste eines Drüsenläppchens. (Hämatoxylin/Eosin, Vergrößerung x 450).....	61
Abbildung 12: Das prozentuale maximale Enhancement ($\Delta SI\%$) benigner und maligner Mammaläsionen nach Injektion von Feruglose und Gd-DTPA.....	63
Abbildung 13: Invasiv duktales Mammakarzinom (G1, SBR-Score: 5) einer 78-jährigen Patientin. Axiale dynamische T1-gewichtete 3D-Aufnahmen nach Feruglose-Applikation (A). Verlauf der Zeit/Signalintensitätskurve (ZSK) der Läsion (B) – stets steigend, Malignom-typisch.....	65
Abbildung 14: Invasiv duktales Mammakarzinom (G 3, SBR-Score: 9) einer 47-jährigen Patientin. Axiale dynamische T1-gewichtete 3D FFE-Aufnahmen nach Feruglose-Gabe (A). Die Läsion weist einen stetig steigenden karzinomtypischen Verlauf der Zeit/Signalintensitätskurve (ZSK) (B).....	66
Abbildung 15: Eine lineare Regression bezüglich des Zusammenhangs zwischen der Kapillarpermeabilität (K^{PS}) für Clariscan™ und dem SBR-Score der Mammaläsionen (eine positive Korrelation).....	69
Abbildung 16: Eine lineare Regression in Bezug auf den Zusammenhang des fraktionalen Plasmavolumens (fPV) und des SBR-Scores der benignen und malignen Läsionen (eine negative Korrelation).....	70
Abbildung 17: Abschätzung des Zusammenhangs zwischen der Kapillarpermeabilität für Clariscan™ und der Gefäßdichte (MVD) der benignen und malignen Tumoren (eine positive Korrelation).....	70
Abbildung 18: Abschätzung des Zusammenhangs des fraktionalen Plasmavolumen (fPV) und der Gefäßdichte (MVD) der benignen und malignen Mammaläsionen (eine negative Korrelation).....	71
Abbildung 19: Abschätzung des Zusammenhangs zwischen dem fraktionalen Plasmavolumen (fPV) und der Gefäßdichte (MVD) der Karzinome (eine positive Korrelation).....	71
Abbildung 20: Kapillarpermeabilität für niedrigmolekulare MR-Kontrastmittel (SMCM = small-molecular contrast media) [A] und für makromolekulare MR-Kontrastmittel (MMCM = macromolecular contrast media) unter physiologischen Bedingungen [B] sowie bei pathologisch erhöhter Durchlässigkeit der Mikrogefäße [C].....	82

8 Tabellenverzeichnis

Tabelle 1: Einteilung der Mastopathie nach Prechtel [Hoeffken, 1987, #35].....	5
Tabelle 2: Die Van-Nuys-Klassifikation des DCIS (nach Silverstein) [Silverstein, 1995, #57]	9
Tabelle 3: Histologische Einteilung der Mammakarzinome (Kurzfassung der WHO-Klassifikation).....	10
Tabelle 4: TNM-Klassifikation der Mammakarzinome der UICC (aus [Helbich, 1999, #32]).....	12
Tabelle 5: Stadieneinteilung der Mammakarzinome an Hand der einzelnen TNM-Merkmale im Zusammenschau mit der 5-Jahres Überlebensrate (aus [Helbich, 1999, #32])	12
Tabelle 6: Beispiele für die endogenen angiogenetischen und anti-angiogenetischen Faktoren:.....	15
Tabelle 7: Zusammenhang zwischen TR, TE und dem entstehenden Bildkontrast.....	20
Tabelle 8: Altersverteilung des Patientenkollektivs.	24
Tabelle 9: Messparameter der durchgeführten dynamischen Sequenzen bei einer Feldstärke von 1,5 T.:	29
Tabelle 10: Die auf das Körpergewicht bezogene Clariscan™- Dosis:.....	30
Tabelle 11: SBR-Grading:	34
Tabelle 12: Histologische Einteilung der Mammakarzinome nach Scarrf-Bloom-Richardson:.....	34
Tabelle 13: Vitalparameter (Pulsrate, systolischer und diastolischer Blutdruck) vor sowie 15, 30 und 60 Minuten nach Kontrastmittelinjektion (Mittelwert ± SD).....	42
Tabelle 14: Leberfunktionsparameter vor sowie 2, 24, 72 Stunden nach Clariscan™-Injektion (Mittelwert ± SD)	43
Tabelle 15: Die Serumeisenwerte, das Transferrin und die totale Eisenbindungskapazität (TEBK) 2 Stunden vor und 2, 24 sowie 72 Stunden nach Feruglose-Injektion (Mittelwert ± SD).....	43
Tabelle 16: Laborwerte (Hämatologie, Laborchemie) vor und 2, 24, 72 Stunden nach Clariscan™-Injektion (Mittelwert ± SD).	44
Tabelle 17: Histologische Aufteilung sowie Läsionsgröße im Patientenkollektiv (n=22):.....	46
Tabelle 18: Korellation der histologischen Entität und des Tumorgradings mit den MVD-Parametern.....	46
Tabelle 19: Korrelation anderer histopathologischer Kriterien (der Tumorgröße, des Lymphknotenstatus, der histologischen Entität) mit den MVD-Werten und dem SBR-Score.	48
Tabelle 20: Das maximale Enhancement, Time-to-peak, Wash-in- sowie Wash-out-rate (Mittelwert ± SD) gutartiger und bösartiger Mammaläsionen nach Feruglose- und Gadolinium-DTPA-Applikation.....	62
Tabelle 21: Enhancement-Profile von benignen und malignen Mammaläsionen nach Feruglose- und Gd-DTPA-Injektion, wie im Kapitel 3.9 („Material und Methoden: MRT-Datenauswertung und kinetische Analyse“) auf der Seite 36 definiert, mit statistischer Analyse der Häufigkeitsverteilung (der χ^2 -Test) und der Signifikanz der Differenzen (der t-Test).....	64
Tabelle 22: Histopathologische Parameter (histologische Entität, Gefäßdichte und Tumorgrading, quantifiziert nach dem SBR-Score) und durch kinetische Analysen der aus der Clariscan™-unterstützten dMRT gewonnenen Δ SI-Werte erhaltene Mikrozirkulationscharakteristik (KPS und fPV) benigner und maligner Mammaläsionen.	68
Tabelle 23: Kapillarpermeabilität (K_{PS}) für Feruglose bei malignen und benignen Mammaläsionen.....	72

9 Literaturverzeichnis

1. Ahlstrom, K. H., Johansson, L.O., Rodenburg, J. B., Ragnarson, A. S., Akeson, P. und Borseth, A., "Pulmonary MR angiography with ultrasmall superparamagnetic iron oxide particles as a navigator echo for respiratory gating: pilot study". *Radiology*, 1999. **211**: p. 865-869.
2. Axelsson, K., Ljung, B.M., Moore, D.H., Thor, A.D., Chew, K.L., Edgerton, S.M., Smith, H.S. und Mayall, B.H., "Tumor angiogenesis as a prognostic assay for invasive ductal breast carcinoma". *Journal of the national cancer institut*, 1995. **87**: p. 997-1008.
3. Aziz, S.A., Pervez, S., Khan, S., Kayani, N., Azam, S.I. und Rahbar, M.H., "Significance of immunohistochemical c-ErbB-2 product localisation pattern prognosis in human breast cancer". *Pathology Oncology Research*, 2001. **7**: p. 190-196.
4. Bevilacqua, P., Barbareschi, M., Verderio, P., Boracchi, P., Caffo, O., Palma, P. Dalla, Meli, S., Weidner, N. und Gasparini, G., "Prognostic value of intratumoral microvessel density, a measure of tumor angiogenesis, in node-negative breast carcinoma-results of a multiparametric study". *Breast cancer Research and Treatment*, 1995. **36**: p. 205-217.
5. Bick, U., "Typische und ungewöhnliche Befunde in der MR-Mammographie". *Fortschritte auf dem Gebiet der Röntgenstrahlen und der bildgebenden Verfahren*, 2000. **172**: p. 415-428.
6. Bjørnerud, A., Briley-Sæbø, K., Johansson, L.O. und Kellar, K.E., "Effect of NC100150 injection on the ¹H NMR linewidth of human whole blood ex vivo: dependency on blood oxygen tension". *Magnetic resonance in medicine*, 2000. **44**: p. 803-807.
7. Bone, B., Aspelin, P., Bronge, L., Isberg, B., Perbeck, L. und Veress, B., "Sensitivity and specificity of MR-mammography with histopathological correlation in 250 breasts". *Acta radiologica*, 1996. **37**: p. 208-213.
8. Brasch, R. C., "New Directions in the Development of MR Imaging Contrast Media". *Radiology*, 1992. **183**: p. 1-11.
9. Brasch, R., Pham, C., Shames, D., Roberts, T., Dijke, K. van, Bruggen, N. van, Mann, J., Ostrowitzki, S. und Melnyk, O., "Assessing tumor angiogenesis using macromolecular MR imaging contrast media". *Journal of magnetic resonance imaging*, 1997. **7**: p. 68-74.
10. Brasch, R., Shames, D., Cohen, F.M., Kuwatsuru, R., Neuder, M., Mann, J., Vexler, V., Mühler, A. und Rosenau, W., "Quantification of capillary permeability to macromolecular resonance imaging contrast media in experimental mammary carcinomas". *Investigative radiology*, 1994. **29**(Supplement 2).
11. Bremer, C., Bogdanov, A.A. Weissleder, R., "Bildgebung von Angiogenese". *Radiologe*, 2000. **41**: p. 138-145.
12. Brix, G., Schreiber, W., Hoffmann, U., Gückel, F., Hawighorst, H. und Knopp, M.V., "Methodische Ansätze zur quantitativen Beurteilung der Mikrozirkulation im Gewebe mit der dynamischen Magnetresonanztomographie". *Radiologe*, 1997. **37**: p. 470-480.
13. Brodowicz, T. Zielinski, C.C., "Bildgebung als Teil des klinischen Tumorstaging". *Radiologe*, 1999. **39**: p. 508-512.
14. Brown, L.F., Berse, B., Jackman, R.W., Tognazzi, K., Manseau, E.J., Dvorak, H.F. und Senger, D.R., "Increased expression of vascular permeability factor (vascular endothelial growth factor) and its receptors in kidney and bladder carcinoma". *American journal of pathology*, 1993. **143**: p. 1255-1262.
15. Daldrup, H., Shames, D., Wendland, M., Okuhata, Y., Link, T., Rosenau, W., Lu, Y. und Brasch, R., "Correlation of dynamic contrast-enhanced MR imaging with histologic tumor grad: comparison of macromolecular and small-molecular contrast media". *American journal of roentgenology*, 1998. **171**: p. 941-949.
16. Doussal, V. Le, Tubiana-Hulin, M., Friedman, S., Hacene, K., Spyrtatos, F. und Brunet, M., "Prognostic value of histologic grade nuclear components of Scarrf-Bloom-Richardson (SBR)". *Cancer*, 1989. **64**: p. 1914-1921.
17. Dvorak, A.M., Kohn, S., Morgan, E.S., Fox, P., Nagy, J.A. und Dvorak, H.F., "The vesiculo-vacuolar organelle (VVO): a distinct endothelial cell structure that provides a transcellular pathway for macromolecular extravasation". *Journal of leukocyte biology*, 1996. **59**: p. 100-115.
18. Dvorak, H., Brown, L., Detmar, M. und Dvorak, A., "Vascular permeability factor/vascular endothelial growth factor, microvascular hyperpermeability and angiogenesis". *American journal of pathology*, 1995. **146**: p. 1029-1039.
19. Dvorak, H.F., Nagy, J.A., Dvorak, J.T. und Dvorak, A.M., "Identification and characterization of the blood vessels of solid tumors that are leaky to circulating macromolecules". *American journal of pathology*, 1988. **133**: p. 95-109.
20. Ferruci, J. T. Stark, D. D., "Iron-oxide enhanced MR imaging of the liver and spleen: Review of the first 5 years". *American Journal of Roentgenology*, 1990. **155**: p. 943-950.

21. Fischer, U., Heyden, D. v., Vosshenrich, R., Vieweg, I. und Grabbe, E., "Signalverhalten maligner und benigner Läsionen in der dynamischen 2D-MRT der Mamma". Fortschritte auf dem Gebiet der Röntgenstrahlen und der bildgebenden Verfahren, 1993. **158**: p. 287-292.
22. Fischer, U., Kopka, L., Brinck, U., Korabiowska, M., Schauer, A. und Grabbe, E., "Prognostic value of contrast-enhanced MR-mammography in patients with breast cancer". European radiology, 1997. **7**: p. 1002-1005.
23. Folkman, J., "Angiogenesis and breast cancer". Journal of clinical oncology, 1994. **12**(3): p. 441-443.
24. Folkman, J., "Angiogenesis: initiation and control". Annals of the New York Academy of Science, 1982. **401**: p. 212-227.
25. Fridman, V., Humblet, C., Boujeau, K. und Boniver, J., "Assessment of tumor angiogenesis in invasive breast carcinomas: absence of correlation with prognosis and pathological factors". Virchows Archiv, 2000. **437**: p. 611-617.
26. Gatzemeier, W., Liersch, T., Stylianou, A., Buttler, A., Becker, H. und Fischer, U., "Präoperative MR-Mammographie beim Mammacarcinom". Der Chirurg, 1999. **70**: p. 1460-1468.
27. Georgian-Smith, D. Lawton, T. J., "Calcifications of lobular carcinoma in situ of the breast". American journal of roentgenology, 2001. **176**: p. 1255-1259.
28. Gerlowski, L.E. Jain, R.K., "Microvascular permeability of normal and neoplastic tissues". Microvascular research, 1986. **31**: p. 288-305.
29. Giuliano, A.E., Jones, R.C., Brennan, M. und Statman, R., "Sentinel Lymphadenectomy in breast cancer". Journal clinical oncology, 1997. **15**: p. 2345-2350.
30. Gnauert, K., Löhr, A., Eitelbach, F., du Bois, A. und Müller, H., "Minimal invasive Mammadiagnostik: Eine Studie über die stereotaktische Biopsie mit dem ABBI-System - ein wichtiger Eckpfeiler in der Mammadiagnostik?" Geburtshilfe und Frauenheilkunde, 2001. **61**: p. 85-91.
31. Gnauert K., Löhr A., Eitelbach F., du Bois A., Müller H., "Minimal invasive Mammadiagnostik: Eine Studie über die stereotaktische Biopsie mit dem ABBI-System - ein wichtiger Eckpfeiler in der Mammadiagnostik?" Geburtshilfe und Frauenheilkunde, 2001. **61**: p. 85-91.
32. Helbich, T.H., Stadler, A. Wolf, G., "Staging des Mammakarzinoms". Radiologe, 1999. **39**: p. 546-554.
33. Heuser, L. Miller, F., "Differential macromolecular leakage from the vasculature of tumors". Cancer, 1986. **57**: p. 461-464.
34. Heywang-Köbrunner, S.H., "Stand der kontrastmittelverstärkten Mamma-MRT". Fortschritte der Medizin, 1998. **116**: p. Supplement 184.
35. Hoeffken, W. Lanyi, M., "Röntgenuntersuchung der Mamma". 7 ed. Schinz "Radiologische Diagnostik in Klinik und Praxis", ed. W. Frommhold, W. Dihlmann und H. Stender. Vol. I /1. 1987, Stuttgart-New York: Thurn P.Georg Thieme Verlag. 517-598.
36. Howell, L. Pleotis, Gandour-Edwards, R. O'Sullivan, D., "Applikation of the Scarrf-Bloom-Richardson tumor grading system to fine-needle aspirates of the breast". American Journal of Clinical Pathology, 1994. **101**: p. 262-265.
37. Jain, R.K., "Determinants of tumor blood flow". Cancer research, 1988. **48**: p. 2641-2658.
38. Jain, R.K., "Transvascular and interstitial transport in tumors". Advances in experimental medicine and biology, 1988. **242**: p. 215-220.
39. Jong, J. S. de, Diest, P. J. van, Valk, P. van der und Baak, J. P. A., "Expression of growth factor, growth-inhibiting factors, and their receptors in invasive breast cancer. II: Correlations with proliferation and angiogenesis". Journal of pathology, 1998. **184**: p. 53-57.
40. Kaiser, W.A., "MR-Mammographie". Radiologe, 1993. **33**: p. 292-299.
41. Kakkar, S., Kapila, K., Singh, M.K. und Verma, K., "Tuberculosis of the breast. A cytomorphicologic study". Acta Cytologica, 2000. **44**: p. 292-296.
42. Krainick, U., Fersis, N., Krauß, K., Berning, S., Smyrzcek-Gargya, B., Schubert, A., Menton, S., Müller-Schimpfle, M., Ruck, P. und Wallwiener, D., "Mastitis nonpuerperalis versus Mammakarzinom: Eine differenzialdiagnostische Herausforderung". Geburtshilfe und Frauenheilkunde, 2001. **61**: p. 187-192.
43. Kuhl, C.K., Mielcareck, P., Klaschik, S., Leutner, C., Wardelmann, E., Gieseke, J. und Schild, H.H., "Dynamic breast MR imaging: are signal intensity time course data useful for differential diagnosis of enhancing lesions". Radiology, 1999. **211**: p. 101-110.
44. Laniado, M. Kopp, A. F., "Gegenwertiger Stand der klinischen Entwicklung von MR-Kontrastmitteln". Fortschritte auf dem Gebiet der Röntgenstrahlen und der bildgebenden Verfahren, 1997. **167**(6): p. 541-550.
45. Less, J.R., Skalak, T.C., Sevick, E.M. und Jain, R.K., "Microvascular architecture in a mammary carcinoma: branching patterns and vessel dimensions". Cancer research, 1991. **51**: p. 265-273.
46. Messelwith, B., Dötsch, M. Berle, P. "Qualitätssicherung in der Diagnostik des Mammakarzinoms - eine Analyse der Hessischen Qualitätssicherung in der operativen Gynäkologie". in Die 172. Tagung der Mittelrheinischen Gesellschaft für Geburtshilfe und Gynäkologie. 2000.

47. Möller, T.B. Reif, E., *"Diagnostische Radiologie der Mamma"*. 1 ed. 1997, Stuttgart-New York: Georg Thieme Verlag. 35-36.
48. Müller-Schimpfle, M., Noack, F., Oettling, G., Kienzler, D., Geppert, M. und Dietz, K., *"Einfluß histopathologischer Faktoren auf die dynamische MR-Tomographie der Mamma"*. Fortschritte auf dem Gebiet der Röntgenstrahlen und der bildgebenden Verfahren, 2000. **172**: p. 894-900.
49. Nagy, J.A., Morgan, E.S., Herzberg, K.T., Manseau, E.J., Dvorak, A.M. und Dvorak, H.F., *"Pathogenesis of ascites tumor growth: angiogenesis vascular remodeling, and stroma formation in the peritoneal lining"*. Cancer research, 1995. **55**: p. 376-385.
50. Obermair, A., Czerwenka, K., Kurz, Ch., Kaider, A. und Sevelde, P., *"Tumorale Gefäßdichte bei Mammatumoren und ihr Einfluß auf das rezidivfreie Überleben"*. Chirurg, 1994. **65**: p. 611-615.
51. Patlak, C., Blasberg, R. Fenstermacher, J., *"Graphical evaluation of blood-to-brain transfer constants from multiple time uptake data"*. Journal of cerebral blood flow and metabolism, 1983. **3**: p. 1-7.
52. Peters, F., *"Die nonpuerperale Mastitis"*. Der Gynäkologe, 2001. **34**: p. 930-939.
53. Pinto, A.E., Andre, S., Pereira, T., Nobrega, S. und Soares, J., *"c-erbB-2 oncoprotein overexpression identifies a subgroup of estrogen receptor positiv (ER+) breast cancer patients with poor prognosis"*. Annals of oncology, 2001. **12**(4): p. 523-533.
54. Reiner, A., *"Das Mammakarzinom aus der Sicht des Pathologen"*. Wiener Medizinische Wochenschrift, 2000. **4**: p. 58-61).
55. Robinson, Ron, *Investigator's Brochure*. 2000: p. 11-12.
56. Shames, D., Kuwatsuru, R., Vexler, V., Mühler, A. und Brasch, R., *"Measurement of capillary permeability to macromolecules by dynamic magnetic resonance imaging: a quantitative noninvasive technique"*. Magnetic Resonance in Medicine, 1993. **29**: p. 616-622.
57. Silverstein, M. J., Poller, D. N., Waisman, J. R., Colburn, W. J., Barth, A., Gierson, E. D., Lewinsky, B., Gamagami, P. und Slamon, D. J., *"Prognostic classification of breast ductal carcinoma-in-situ"*. Lancet, 1995. **345**: p. 1154-1157.
58. Sutterlin, M.W., Haller, A., Gassel, A.M., Peters, K., Caffier, H. und Dietl, J., *"The correlation of c-erbB-2 oncoprotein and established prognostic factors in human breast cancer"*. Anticancer Research, 2000. **20**: p. 5083-5088.
59. Turetschek, K., Huber, S., Floyd, E., Helbich, T., Roberts, T., Shames, D., Tarlo, K., Wendland, M. und Brasch, R., *"MR imaging characterisation of microvessels in experimental breast tumors by using a particulate contrast agent with histopathologic correlation"*. Radiology, 2001. **218**: p. 562-569.
60. Turetschek, K., Roberts, T.P.L., Floyd, E., Preda, A., Novikov, V., Shames, D. M., Carter, W.O. und Brasch, R.C., *"Tumor microvascular characterization using ultrasmall superparamagnetic iron oxide particles [USPIO] in an experimental breast cancer model"*. Journal of magnetic resonance imaging, 2001. **13**: p. 882-888.
61. Vargas-Roig, L.M., Gago, F.E., Tello, O., Civetta, M.T. Martin de und Ciocca, D.R., *"c-erbB-2 (HER-2/neu) protein and drug resistance in breast cancer patients treated with introduction chemotherapy"*. International Journal of Cancer, 1999. **84**: p. 129-134.
62. Velanovich, V., Lewis, F. R. Jr., Nathanson, S.D., Strand, V.F., Talpos, G.B. und Bhandarkar, S., *"Comparison of mammographically quided breast biopsy techniques"*. Annals of Surgery, 1999. **229**(5): p. 625-639.
63. Warren, B. A., *"The ultrastructure of the microcirculation at the advancing edge of Walker 256 carcinoma"*. Microvascular research, 1979. **2**: p. 443-453.
64. Wedegärtner, U., Otto, U., Buitrago-Tellez, C., Bremerich, J., Oertli, D., Torhorst, J. und ;, G. Bongartz ., *"Perkutane Stereotaktische Biopsie nicht palpabler Mammaläsionen mit dem Advanced Breast Biopsy Instrumentation (ABBI) System: Kritische Evaluation der Indikationsstellung"*. Fortschritte auf dem Gebiet der Röntgenstrahlen und der bildgebenden Verfahren, 2001. **173**: p. 224-228.
65. Weidner, N., *"Angiogenesis as a predictor of clinical outcome in cancer patients"*. Human pathology, 2000: p. 403-404.
66. Weidner, N., *"Intratumor microvessel density as a prognostic factor in cancer"*. American journal of pathology, 1995. **147**: p. 9-19.
67. Weidner, N., Semple, J.P., Welch, W.R. und Folkman, J., *"Tumorangiogenesis and metastasis-correlation in invasiv breast carcinoma"*. The New England journal of medicine". 1991. **324**(1): p. 1-7.
68. Weinmann, H., Brasch, R., Press, W. und Wesbey, *"Characteristics of gadolinium-DTPA complex: a potential new NMR contrast agent"*. American journal of roentgenology, 1984. **142**: p. 619-624.
69. Weishaupt, D., Ruhm, S. G., Binkert, C. A., Schmidt, M., Patak, M. A., Steybe, F., McGill, S. und Debatin, J. F., *"Equilibrium-phase MR angiography of the aortoiliac and renal arterias using a blood pool contrast agent"*. American journal of roentgenology, 2000. **175**(1): p. 189-195.
70. Weissleder, R., Elizondo, G., Wittenberg, J., Rabito, C. A., Bengele, H. H. und Josephson, L., *"Ultrasmall superparamagnetic iron oxide: characterization of contrast agent for MR imaging"*. Radiology, 1990. **175**: p. 489-493.

71. Wikström, M. G., Moseley, M. E., White, D. L., Dupon, J. W., Winkelhake, J. L., Kopplin, J. und Brasch, R., "*Contrast-enhanced MRI of tumors. Comparison of Gd-DTPA and a macromolecular agent*". Investigative radiology, 1989. **24**(8): p. 609-615.
72. Yang, Q., Mori, I., Sakurai, T., Yoshimura, G., Suzuma, T., Nakamura, Y., Nakamura, M., Taniguchi, E., Tomaki, T., Umemura, T. und Kakudo, K., "*Correlation between nuclear grade and biological prognostic variables in invasive breast cancer*". Breast cancer, 2001. **8**: p. 105-110.
73. Yuan, F., Dellian, M., Fukumura, D., Leunig, M., Berk, D. A., Torchilin, V. P. und Jain, R. K., "*Vascular permeability in a human tumor xenograft: molecular size dependence and cut off*". Cancer research, 1995. **55**: p. 3752-3756.

10 Danksagung

Herrn Prof. Dr. med. Ernst J. Rummeny möchte ich für die Überlassung der Thematik und die Möglichkeit der Bearbeitung sowie für die Betreuung dieser Arbeit und seine stete Hilfsbereitschaft danken.

Mein besonderer Dank gilt meiner Betreuerin, Frau Dr. Heike Daldrup-Link, für die außerordentlich gute Zusammenarbeit in jeglicher Form, die stete Diskussionsbereitschaft, viele wertvolle Hinweise und fachliche Ratschläge sowie ihr jederzeit offenes Ohr, ihre Geduld mit mir und aufmunternden Worte während meiner gesamten Doktorarbeit. Durch sie wurde mein Interesse an der Wissenschaft geweckt.

Mein großer Dank gilt Frau Prof. Dr. M. Kiechle sowie allen Ärztinnen und Ärzten der Frauenklinik der Technischen Universität München, insbesondere Frau Dr. K. Freitag, Frau Dr. A. Raab, Frau Dr. U. Schwarz-Boeger und Frau Dr. S. Sinz, für die Unterstützung bei der Auswahl von für die vorliegende Studie geeigneten Patientinnen. Ohne diese wäre die hier vorgestellte Arbeit nicht möglich gewesen.

Ganz herzlich danken möchte ich auch Herrn Dr. Diplomphysiker Marcus Settles, der mir bei vielen computertechnischen Problemen stets helfend zur Seite stand.

Danken möchte ich auch Frau Dr. Karin Staudaher für ihre wertvollen Hinweise zur statistischen Datenauswertung.

Bei allen nicht namentlich erwähnten Mitarbeiterinnen und Mitarbeitern des Instituts für Röntgendiagnostik am Klinikum rechts der Isar der Technischen Universität München bedanke ich mich herzlich für die freundliche Aufnahme, die erwiesene Hilfsbereitschaft sowie das gute Arbeitsklima.

Nicht zuletzt danke ich meinen Eltern, die mich während dieses Jahres aus der Ferne unterstützten sowie meinem Mann, der in dieser nicht immer leichten Zeit hinter mir stand.