

**Klinik und Poliklinik
für Mund-Kiefer-Gesichtschirurgie
der Technischen Universität München**

Klinikum rechts der Isar

(Direktor: Univ.-Prof. Dr. Dr. Dr. h. c. (UMF Temeschburg) H.-H. Horch)

**Funktionelle Analyse des diskokondylären Komplexes in der statischen und
dynamischen Magnetresonanztomographie anhand eines neuen Algorithmus mit
Bezug zur klinisch diagnostischen Reliabilität**

Elisabeth Niggel

Vollständiger Abdruck der von der Fakultät für Medizin der Technischen Universität
München zur Erlangung des akademischen Grades eines

Doktors der Zahnheilkunde

genehmigten Dissertation.

Vorsitzender: Univ.-Prof. Dr. D. Neumeier

Prüfer der Dissertation:

1. Priv.-Doz. Dr. Dr. A. M. Neff
2. Univ.-Prof. Dr. Dr. Dr. h. c. (UMF Temeschburg) H.-H. Horch

Die Dissertation wurde am 23.02.05 bei der Technischen Universität München
eingereicht und durch die Fakultät für Medizin am 19.10.05 angenommen.

**Funktionelle Analyse des diskokondylären Komplexes in der statischen und
dynamischen Magnetresonanztomographie anhand eines neuen Algorithmus mit
Bezug zur klinisch diagnostischen Reliabilität**

Elisabeth Niggli

Meinen Eltern

Inhaltsverzeichnis

1	Einleitung.....	5
1.1	Kiefergelenk.....	6
1.1.1	Anatomie des Kiefergelenkes	6
1.1.2	Physiologie der Mundöffnungs- und Mundschließbewegung	7
1.1.3	Internal Derangement	8
1.2	Kiefergelenkdiagnostik – bildgebende Verfahren	10
1.2.1	Physikalisches Prinzip der Magnetresonanztomographie (MRT)	10
1.2.2	Darstellung des Kiefergelenkes in der statischen MRT.....	11
1.2.3	Fehlinterpretation des Discus articularis in der statischen MRT	12
1.2.4	Dynamische MRT-Verfahren	13
1.3	Beurteilung des diskokondylären Komplexes mit Hilfe der MRT	16
2	Zielsetzung der Arbeit	17
3	Material und Methoden.....	18
3.1	Patientengut	18
3.2	Klinische Befunderhebung	19
3.3	Kernspintomographische Untersuchung.....	20
3.4	Metrische MRT-Analyse	22
3.4.1	Bildverarbeitung	22
3.4.2	Morphometrische Erfassung.....	22
3.4.3	Berechnung der Parameter.....	25
3.5	Statistische Auswertung.....	26
3.5.1	Statistische Auswertung der Bildvermessung.....	26
3.5.2	Statistische Auswertung klinischer und radiologischer Befunde	27
4	Ergebnisse.....	28
4.1	Verteilung des Gesamtkollektivs	28
4.2	Kondylusposition	30
4.3	Diskusposition	34
4.3.1	Geschlossener Gelenkzustand.....	34
4.3.2	Geöffneter Gelenkzustand	37
4.3.3	ROC-Analyse.....	39
4.3.4	Winkelmessung in Abhängigkeit von der 12-Uhr-Position.....	39

4.4	Mobilität von Kondylus und Diskus.....	41
4.4.1	Kondylusmobilität	41
4.4.2	Diskusmobilität.....	45
4.4.3	Relation der Mobilität.....	47
4.5	Korrelation und Regression der Messwerte.....	49
4.6	Konkordanz der Diagnostik.....	53
5	Diskussion.....	54
5.1	Patientenkollektiv	54
5.2	Anatomische Grundlagen zur Erstellung des Auswertungsschemas.....	56
5.3	Kondylus-Fossa-Relation.....	58
5.4	Bestimmung der Diskusposition.....	61
5.5	Mobilität von Kondylus und Diskus.....	64
5.6	Reliabilität des klinischen Befundes.....	67
5.6.1	Diagnostische Genauigkeit der statischen MRT.....	67
5.6.2	Übereinstimmung zwischen klinischem Befund und MRT.....	67
5.6.3	Interbeobachterübereinstimmung bei der MRT-Diagnostik.....	69
5.7	Bewertung der dynamischen MRT im Realtime-Modus.....	71
6	Zusammenfassung	73
7	Literaturverzeichnis	75
8	Tabellenverzeichnis	93
9	Abbildungsverzeichnis.....	94
10	Abkürzungsverzeichnis.....	97
11	Anhang.....	98
12	Danksagung	99
13	Lebenslauf.....	100

1 Einleitung

Der diskokondyläre Komplex steht im Mittelpunkt der Kiefergelenkdiagnostik (*Dorsay et al. 1994 S. 1220, Katzberg et al. 1986 S. 183, Kumar und Cooney 1994 S. 107, Rammelsberg et al. 1992 S. 444*). Diskus und Kondylus, sowie die angrenzenden Strukturen, können in ihrer Funktion gestört sein und degenerativen Veränderungen unterliegen. Das Internal Derangement beschreibt dieses Krankheitsbild (*Emshoff et al. 2003 S. 537, Farrar und McCarty 1979 S. 548, Sanchez-Woodworth et al. 1988 S. 281, Tallents et al. 1996 S. 529, Vahlensieck et al. 2002 S. 1416*). Die klinische Symptomatik äußert sich vornehmlich in Knack- und Reibegeräuschen, Ohren-, Kopf- und Muskelschmerzen sowie eingeschränkter Mundöffnung (*Augthun et al. 1998 S. 39, Kumar und Cooney 1994 S. 107, Schwaighofer et al. 1990 S. 1245*). Der Anteil der betroffenen Personen in der Bevölkerung liegt bei etwa einem Drittel (*Barclay et al. 1999 S. 37, Pullinger et al. 1988 S. 228*).

Ätiologisch müssen primäre Gelenkerkrankungen wie Tumore, Arthritiden oder Entwicklungsstörungen von posttraumatischen Veränderungen und funktionellen Erkrankungen mit daraus resultierenden Arthrosen und Ankylosen unterschieden werden (*Bumann und Lotzmann 2000 S. 141*).

Da die klinische Diagnostik des Internal Derangement oftmals unsicher ist, wird die bildhafte und detailgenaue Darstellung des Kiefergelenkes notwendig (*Karlé et al. 2002 S. 358*). Die konventionelle Magnetresonanztomographie hat sich dabei als Goldstandard etabliert (*Eckelt und Klengel S. 115, von Lindern et al. 2001 S. 99, Neff et al. 2002 S. 353*). Neben Struktur- und Lageveränderungen von Diskus und Kondylus gewinnt in jüngeren Studien zunehmend die Mobilität an diagnostischer Bedeutung (*Kolk et al. 2000 S. 196, Neff et al. 2000 S. 111, Neff et al. 2002 S. 353, Nitzan und Dolwick 1991 S. 810, Pho Duc et al. 1994 S. 484, Rao et al. 1993 S. 823*). Eine entscheidende Entwicklung vollzieht sich hierbei in der Technik der dynamischen Magnetresonanztomographie mittels Turbospinechosequenzen (TSE), welche zur Darstellung funktioneller Aspekte weitere Fortschritte bringt (*Demolin et al. 1997 S. 31*). Unter Anwendung der dynamischen (TSE) sowie der konventionellen statischen Magnetresonanztomographie werden im Rahmen dieser Studie physiologische und gestörte Funktionen des Kiefergelenkes analysiert und auf der Grundlage vorhandener Erkenntnisse diskutiert.

1.1 Kiefergelenk

1.1.1 Anatomie des Kiefergelenkes

Im Kiefergelenk treten Mandibula und Os temporale in Kontakt. Caput und Collum mandibulae bilden die kondyläre Komponente. Die temporale Komponente setzt sich aus der Fossa articularis und dem Tuberculum articulare zusammen (Frick *et al.* 1987 S. 638). Zwischen den Gelenkflächen sorgt der faserknorpelige Discus articularis für reibungsreduziertes Gleiten und Belastungsverteilung (Katzberg *et al.* 1989 S. 297). Dorsal an den Diskus grenzt die bilaminäre Zone mit dem retroartikulären Plexus. Sie besteht aus dem Stratum superius und dem Stratum inferius und schließt das Genu vasculosum mit zahlreichen Gefäßen, Nerven und Fettgewebe ein (Hollender *et al.* 1998 S. 45, Schimmerl *et al.* 1993 S. 193). Die knöchernen Anteile des Kiefergelenkes sind von einer dünnen fibrösen Kapsel umgeben, welche dem Kondylus besonders nach anterior genügend Raum für Exkursionsbewegungen gibt (Frick *et al.* 1987 S. 638). Die Innenseite der Kapsel ist mit der Synovialmembran ausgekleidet und bildet Synovialflüssigkeit, die der Ernährung des avaskulären Gelenkflächenknorpels und als Gleitmittel dient. Zur Verstärkung der medialen und lateralen Gelenkkapsel existieren gleichnamige Ligamente (Bumann und Lotzmann 2000 S. 26).

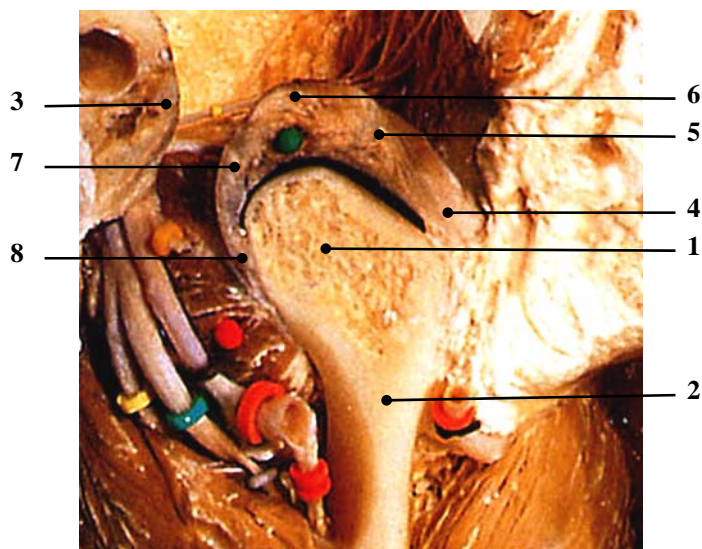


Abbildung 1: Anatomie des Kiefergelenkes (Troest 1995 S.15)
 (1 Processus condylaris, 2 Collum mandibulae, 3 Porus acusticus externus, 4 anteriores Band des Discus articularis, 5 intermediäre Zone, 6 posteriore Band, 7 bilaminäre Zone, 8 posteriore Anheftung des Discus articularis)

1.1.2 Physiologie der Mundöffnungs- und Mundschließbewegung

Die Aktivität des Caput inferius des M. pterygoideus lateralis und der suprahyoidalen Muskeln bewirkt die Mundöffnung. Dabei rotiert und gleitet der Kondylus mit dem Diskus aus der Fossa articularis in Richtung Tuberculum articulare. Begrenzt wird die Mundöffnung von der Gelenkkapsel, dem Ligamentum laterale und der Kaumuskulatur (*Bumann und Lotzmann 2000 S. 46, Theusner et al. 1993 S. 209*).

Der Mundschluss erfolgt durch die Musculi temporalis, masseter, pterygoideus medialis und das Caput superius des M. pterygoideus lateralis. Während der Kondylus muskulär nach dorsal in die Fossa gezogen wird, wird der Diskus durch das elastische Stratum superius und passiv durch die Konvexität der Pars posterior zurückgeführt. Zuletzt hält das straffe Stratum inferius den Diskus auf dem Kondylus (*Bumann und Lotzmann 2000 S. 47, Frick et al. 1987 S. 640*).

Den dynamischen Abläufen im Kiefergelenk wurde bisher in der Diagnostik von Funktionsstörungen wenig Aufmerksamkeit geschenkt (*Price 1990 S. 59*). Erst durch die Untersuchungen von Katzberg et al. (1996) fokussiert sich das Interesse zunehmend auf die Diskus- und Kondylusmobilität als mögliche Ursache diskoligamentärer Veränderungen (*Katzberg et al. 1996 S. 147*). Das traditionelle Konzept der Mundöffnungsbewegung beschreibt eine initiale Rotation des Kondylus unter dem Diskus, gefolgt von einer Translation des Kondylus mit dem Diskus entlang der Eminentia articularis. Es ordnet also dem unteren Gelenkspalt eine vorwiegend rotatorische bzw. dem oberen Gelenkspalt eine vorwiegend translatorische Komponente zu (*Bumann und Lotzmann 2000 S. 46, Hollender et al. 1998 S. 46, Price 1990 S. 62*). Price (1990) stellte jedoch eine größere Gleitbewegung zwischen der Kondylusoberfläche und dem Diskus (unteres Kompartiment) als zwischen Diskus und Eminentia (oberes Kompartiment) fest (*Price 1990 S. 62*). Seine Untersuchungen bestätigen somit die strikte Zuordnung von Translationsbewegung zum oberen und Rotation zum unteren Gelenkkompartiment nicht. Da Price die Kreisbewegung des Diskus um die Eminentia entsprechend der Rotationsbewegung zwischen Kondylus und Diskus betrachtete, scheinen sowohl Translation als auch Rotation in beiden Kompartimenten in ähnlichem Verhältnis stattzufinden (*Price 1990 S. 61*). Auch Pho Duc et al. (1994) bestätigen in ihrer Studie über die „Variabilität der Diskus- und Kondylusmobilität in der statischen MRT“ die Gleitbewegung im unteren

Gelenkkompartiment. Nach ihren Untersuchungen finden ein Drittel der Translation im unteren und zwei Drittel im oberen Kompartiment statt (*Pho Duc et al. 1994 S. 484*).

1.1.3 Internal Derangement

Das Internal Derangement repräsentiert vermutlich sehr häufig die pathologischen Grundlagen eines temporomandibulären Dysfunktionssyndroms (*Tallents et al. 1996 S. 531, Wilkes 1989 S. 469*). Die Ätiologie des Internal Derangement wird multikausal diskutiert. Hervorzuheben sind dabei Faktoren wie Traumata, okklusale Interferenzen, muskuläre Dyskoordination, Formveränderung der artikulierenden Flächen, psychogene Faktoren und die Steilheit der Eminentia articularis als anatomische Disposition (*Galante et al. 1995 S. 248, Kordaß et al. 1994 S. 741, Rammelsberg et al. 2000 S. 240, Ren-Fang et al. 1995 S. 258*). Wilkes (1989) unterteilt das Internal Derangement nach der Verlaufsform in fünf Stadien (*Wilkes 1989 S. 470*). Dabei tritt eine Verlagerung des Diskus, vorwiegend nach anterior auf. Zusätzlich können mediale oder laterale Verlagerungskomponenten festgestellt werden (*Foucart et al. 1998 S. 89, Kumar und Cooney 1994 S. 107, Matsuda et al. 1994 S. 266, Schwaighofer et al. 1990 S. 1245, Tasaki et al. 1996 S. 249*). Im Verlauf der Öffnungs- bzw. Protrusionsbewegung kann der verlagerte Diskus wieder seine physiologische Beziehung zu Kondylus und Fossa aufnehmen. Diese Reposition des Diskus geht häufig mit einem Knackgeräusch einher (*Nitzan und Dolwick 1991 S. 810, Rammelsberg et al. 1992 S. 444*).

Stadieneinteilung des Internal Derangement des Temporomandibulargelenkes (*Wilkes 1989 S. 470*):

- I. Die Frühphase des Internal Derangement weist klinisch bis auf reziprokes Gelenkknacken keine signifikanten mechanischen Symptome auf. Radiologisch lässt sich eine geringe anteriore Diskusverlagerung bei gleichzeitig erhaltener Diskusform erkennen.
- II. Die Früh- bzw. Intermediärphase zeigt sich klinisch durch erste Schmerzepisoden, verstärkte Knackgeräusche und eine beginnende mechanische Mundöffnungsbehinderung. Radiologisch stellt sich eine geringe anteriore

Verlagerung mit beginnender Diskusdeformierung, vor allem mit Verdickung des posterioren Bandes dar.

- III. Die Intermediärphase äußert sich klinisch durch multiple Schmerzepisoden und Funktionsbehinderung bis hin zur Kieferklemme. Radiologisch kann man eine anteriore Diskusverlagerung mit signifikanter Deformierung feststellen.
- IV. Die Intermediär- bzw. Spätphase ist klinisch durch eine Zunahme der Symptomatik gegenüber der Intermediärphase charakterisiert. Radiologisch stellt man eine Zunahme der Diskusveränderungen und erste degenerative Umformungen von Kondylus und Fossa articularis fest.
- V. In der Spätphase treten Gelenkreiben, variable und episodentartige Schmerzen mit Funktionsbehinderung und chronischer Bewegungseinschränkung auf. Radiologisch manifestiert sich eine starke Diskusdeformierung bzw. sind auch Perforationen des Diskus oder der Diskusanheftung möglich.

1.2 Kiefergelenkdiagnostik – bildgebende Verfahren

Während zur Diagnostik einer Funktionsstörung zunächst manuelle und instrumentelle Funktionsanalysen herangezogen werden, sind darüber hinaus auch bildgebende Verfahren zur Sicherung der Befunde, zum Ausschluss primärer Gelenkerkrankungen oder zur Visualisierung und Dokumentation von Adaptationen notwendig (*Bumann u. Lotzmann 2000 S. 141*). Verschiedene Verfahren kommen zur Anwendung (*Brooks et al. 1997 S.610, Katzberg 1989 S. 300*):

Die Computertomographie dient in erster Linie der Darstellung knöcherner Strukturen (*Katzberg 1989 S. 302*).

Mit Panoramaschichtaufnahmen sind nur ausgeprägte degenerative Veränderungen des Kondylus beurteilbar (*Bumann und Lotzmann 2000 S. 143*).

Dynamische Aspekte können sehr gut mit Hilfe der Sonographie wiedergegeben werden. Diese ist ein schnell verfügbares Verfahren, dessen morphologische Darstellungsmöglichkeit jedoch auf laterale Gelenkanteile limitiert ist. (*Landes et al. 2001 S. 352, Uysal et al. 2002 S. 120*).

Die Arthrographie stellt eine invasive Technik mit sehr hohem Kostenaufwand dar und ist heute weitgehend durch die Kernspintomographie ersetzt worden (*Emshoff et al 2002 S. 1557*).

Aufgrund der Noninvasivität und der hohen Detailwiedergabe muskulärer, diskoligamentärer und ossärer Strukturen hat sich die Magnetresonanztomographie als Methode der Wahl etabliert (*Katzberg et al. 1985 S. 334, von Lindern et al. 2001 S. 99, Neff et al. 2002 S. 353*). Kontraindikationen stellen ferromagnetische Fremdkörper, Herzschrittmacher und Aneurysmenclips dar (*Bumann und Lotzmann 2000 S. 158*). Die metrische Genauigkeit der Magnetresonanztomographie lässt sich durch Vergleiche mit der elektronischen Achsiographie bestätigen (*Kolk et al. 2000 S. 196, Piehslinger et al. 1993 S. 537, Piehslinger et al. 1995 S. 13*).

1.2.1 Physikalisches Prinzip der Magnetresonanztomographie (MRT)

Das Prinzip der Magnetresonanztomographie, erstmals von Bloch et al. und Purcell et al. im Jahr 1946 beschrieben (*Schach und Sadowsky 1988 S. 23*), beruht auf der

unterschiedlichen Protonendichte im Gewebe. Jedes im Gewebe enthaltene Wasserstoffatom (Proton) besitzt einen Eigendrehimpuls, den Spin, und damit ein magnetisches Moment. Wird der Patient einem äußeren Magnetfeld ausgesetzt, richten sich die Magnetpole der Wasserstoffatome zu diesem Magnetfeld aus. Durch Zuschalten eines dynamischen Magnetfeldes werden die Protonen kurzzeitig ausgelenkt und kehren anschließend in den Ausgangszustand zurück. Spezielle Empfängerspulen nehmen die dabei freiwerdende Energie auf. Die Frequenzsignale werden zu einem Bild verarbeitet, das auf den räumlichen Unterschieden der Signale basiert (*Manziona et al. 1987 S. 41, Monahan et al. 1994 S. 998, Schach und Sadowsky 1988 S. 23*).

Beim Zurückkehren der Protonen in ihre Ausgangslage treten unterschiedliche Relaxationszeiten auf, welche die Grundlage für eine T1- und T2-Gewichtung von Bildern darstellt. T1-gewichtete Sequenzen dienen in erster Linie der exakten Abgrenzung der anatomischen Strukturen bei optimaler topographischer Auflösung. Das T2-gewichtete Bild eignet sich besonders zum Nachweis von Gelenkergüssen, Ödemen oder raumfordernden Prozessen (*Adame et al. 1998 S. 314, Bumann et al. 1992 S. 13, Edelstein et al. 1983 S. 391, Hugger et al. 1994 S. 489, Manziona et al. 1987 S. 45*).

Die Entwicklung von Oberflächenspulen Mitte der 80er Jahre war ausschlaggebend für den Einsatz der Magnetresonanztomographie in der Kiefergelenkdiagnostik. Diese empfindlichen Oberflächenspulen ermöglichen durch ein verbessertes Signal-Rausch-Verhältnis eine detailgenaue Darstellung des signal- bzw. protonenarmen Kiefergelenkes (*Burnett et al. 1987 S. 959, Gibbs und Simmons 1998 S. 237, Hugger et al. 1994 S. 489, Katzberg et al. 1986 S. 183*).

1.2.2 Darstellung des Kiefergelenkes in der statischen MRT

Die diagnostische Genauigkeit der statischen MRT für Diskusform und Diskusposition beträgt nach Tasaki und Westesson (1993) 95 %. Knöcherner Veränderungen können mit einer Sicherheit von 93 % wiedergegeben werden (*Tasaki und Westesson 1993 S. 723*). Für die Beurteilung des Kiefergelenkes im sagittalen Magnetresonanztomogramm werden in der Regel jeweils eine mediale, eine zentrale und eine laterale Schicht herangezogen. Die zentrale Schicht ist am Hinterrand des aufsteigenden Unterkieferastes, die mediale Schicht am M. pterygoideus lateralis erkennbar (*Crowley*

et al. 1996 S. 199). Zur Verbesserung der diagnostischen Genauigkeit ist zusätzlich eine frontale Schicht hilfreich (Haider-Neto et al. 2002 S. 377, Schwaighofer et al. 1990 S. 1245, Tasaki und Westesson 1993 S. 723).

Der physiologische Diskus zeichnet sich durch eine ovale bikonkave Form aus (Katzberg 1989 S. 297). Nach Pho Duc et al. (1994) können bikonkave Disci nur in 80 % klinisch gesunder Kiefergelenke gefunden werden. 20 % der klinisch gesunden Gelenke sind durch Formveränderungen gekennzeichnet (Pho Duc et al. 1994 S. 484). Die Formenvielfalt reicht von verdickten und ausgedünnten Disci über bikonvexe und runde bis zu gefalteten Disci (Kordaß et al. 1994 S. 738, Taşkaya-Yılmaz und Öğütcent-Toller 2002 S. 318). Die Diagnose im Magnetresonanztomogramm kann dadurch erschwert sein.

1.2.3 Fehlinterpretation des Discus articularis in der statischen MRT

Die Leitstruktur zur Beurteilung der Diskusposition ist das posteriore Band des Discus articularis (Schimmerl et al. 1993 S. 192). Unmittelbar an das posteriore Band grenzt der retroartikuläre vaskuläre Plexus, der durch den Blutfluss und den hohen Fettgehalt ein helles Signal bedingt (Burnett et al. 1987 S. 962, Manzione et al. 1987 S. 42, Schimmerl et al. 1993 S. 192). Damit ist er vom Discus articularis, der in T1-gewichteten Aufnahmen ein hypointenses Signal aufweist, in der Regel deutlich abzugrenzen (Katzberg et al. S. 333, Schimmerl et al. 1993 S. 194). Drace und Enzmann (1990) beschreiben jedoch das retrodiskale Gewebe gegenüber dem Diskus mit nur leicht höherer Signalintensität und verweisen auf mögliche Fehlinterpretationen (Drace und Enzmann 1990 S. 73). Eine weitere Fehlermöglichkeit hinsichtlich der Diskusposition stellt die Fibrosierung der bilaminären Zone mit Ausbildung eines Pseudodiskus (Abbildung 2) aufgrund progressiver Adaptation dar (Drace et al. 1990 S. 73, Isberg und Isacsson 1986 S. 159, Katzberg et al. 1986 S. 183, Mongini et al. 1995 S. 22). Nach Untersuchungen von Toyama et al. (1999) nimmt die Diskuslänge bei fortschreitendem Internal Derangement kontinuierlich ab (Toyama et al. 1999 S. 303). Aufnahmen bei maximaler Mundöffnung oder die Einbeziehung T2-gewichteter Aufnahmen dienen hierbei zur Abklärung (Nishiyama et al. 2000 S. 571, Sano 2000 S. 260). Signalarme Sehnenanteile in der Pars superior oder der Pars inferior des M.

pterygoideus lateralis können zur Verwechslung mit einem gefalteten Diskus führen (Bumann *et al.* 1992 S. 45, Piehslinger 1997 S. 391). Implantate, prothetische Restaurationen und kieferorthopädische Apparaturen stellen zwar keine Kontraindikationen für MRT-Untersuchungen dar, können aber zu Artefakten führen (Brooks *et al.* 1997 S. 613, Bumann und Lotzmann 2000 S. 158).

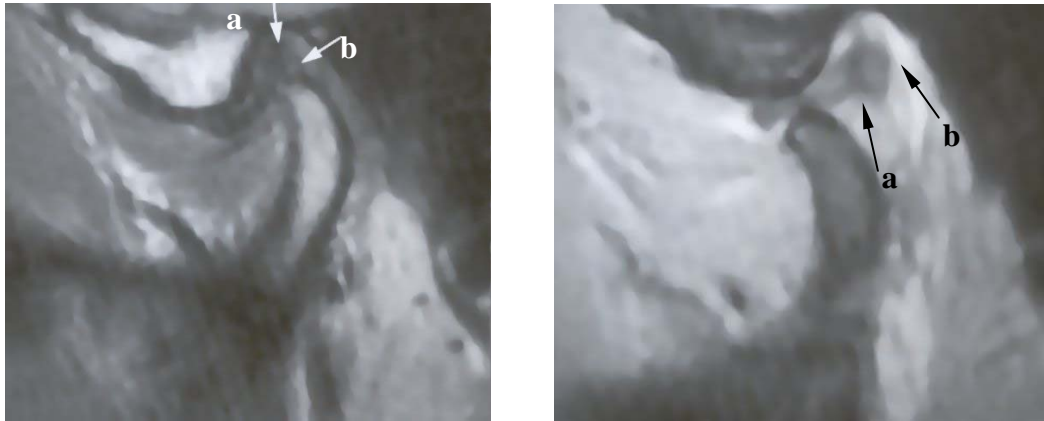


Abbildung 2: **a** posteriore Begrenzung des Discus articularis, **b** Adaptation des retrodiskalen Gewebes (Pseudodiskus); linkes Bild: geschlossener Gelenkzustand; rechtes Bild: maximal geöffnet (Bumann und Lotzmann 2000, S.171)

1.2.4 Dynamische MRT-Verfahren

1.2.4.1 Pseudodynamische MRT

Die diagnostischen Möglichkeiten wurden durch die Entwicklung der dynamischen MRT erweitert, da eine wesentliche Einschränkung der statischen MRT die fehlende Darstellung der Strukturen unter Funktion ist (Benito *et al.* 1998 S. 246). Hierbei unterscheidet man zwischen pseudodynamischen und Realtime-Verfahren. Bei der pseudodynamischen Technik werden sechs bis zwölf statische Aufnahmen in den verschiedenen Mundöffnungsstadien angefertigt und anschließend zur kinematographischen Anschauung aneinander gereiht (Behr *et al.* 1995 S. 243, Burnett *et al.* 1987 S. 959, Helms *et al.* 1986 S. 246, Katzberg 1991 S. 476, Quemar *et al.* 1993 S. 61). Um die Mundöffnungsstadien genau zu definieren, können entweder Aufbisskeile unterschiedlicher Stärke (Bell *et al.* 1992 S. 313) oder hydraulische

Spreizgeräte (*Burnett et al. 1987 S. 959, Vogl et al. 1992 S. 479*) verwendet werden. Durch die pseudodynamische Technik wird in der Regel keine Verbesserung der Diagnosemöglichkeiten zur statischen MRT erreicht, da die Bewegung durch die Aneinanderreihung der einzelnen statischen Bilder entsteht und nicht das reale Zusammenspiel der Kiefergelenkstrukturen dargestellt wird (*Behr et al. 1996 S. 212, Chen et al. 2000 S. 65, Dorsay und Youngberg 1995 S. 163, Kordaß 1999 S. 33, Kordaß et al 1993 S. 327*). Außerdem führt die Verkürzung der Aufnahmezeit durch kürzere Repetitionszeiten, größerem FOV (Field of View) oder verringerter Zahl der Akquisitionen zu einem reduzierten Signal-Rausch-Verhältnis und zu einer schlechteren Ortsauflösung, so dass sich die Bildqualität gegenüber der statischen MRT verschlechtert und der Diskus nicht immer darstellbar ist (*Behr et al. 1996 S. 212, Bumann et al. 1992 S. 399, Ren et al. 1996 S. 110*).

1.2.4.2 Dynamische Realtime-MRT

Erst ultraschnelle MRT-Verfahren mit Gradientenechosequenzen oder Turbospinechosequenzen (TSE) ermöglichen aufgrund erheblich reduzierter Aufnahmezeit eine kontinuierliche dynamische Darstellung der Mundöffnungs- und Mundschließbewegungen im Echtzeitverfahren (*Bumann et al. 1996 S. 511, Chen et al. 2000 S. 65, Kordaß et al. 1994 S. 738, Manière-Ezvan et al. 1999 S. 262, Neff et al. 2002 S. 353, Schröder et al. 1992 S. 60*). Eine weitgehend artefaktfreie Bildgewinnung mit gutem Auflösungsvermögen ist vor allem mit TSE-Sequenzen (Abbildung 3) möglich (*Demolin 1997 S. 31, Neff et al. 2002 S. 353*). Für den Messvorgang werden T1-gewichtete Aufnahmen verwendet.

Mit dieser Realtime-Technik lassen sich sowohl Beanspruchungen der bilaminären Zone und der Pars posterior in Funktion als auch Diskusadhäsionen darstellen (*Chen et al. 2000 S. 65*). Über den klinischen Einsatz dieser MRT-Verfahren liegen bisher nur wenige Berichte vor. Die bislang einzig publizierte Studie über die metrische Evaluation der Diskus- und Kondylusmobilitäten in der dynamischen Realtime-MRT bzw. in konventionellen Verfahren stammt aus der Arbeitsgruppe der Klinik und Poliklinik für MKG-Chirurgie der Technischen Universität München (*Kolk et al. 2000 S. 196, Neff et al. 2002 S. 353*). In weiteren Studien über die dynamische Realtime-MRT ist zum einen

das Probandenkollektiv nicht aussagekräftig, zum anderen werden keine Untersuchungen bzgl. der Funktion unternommen (*Chen et al. 2000 S. 66, Manière-Ezvan et al. 1999 S. 263, Yotsui et al. 2000 S. 551*). Doch vor allem der dynamische Ablauf der Kiefergelenkbewegung ist bei der Studie des Internal Derangement von zunehmendem Interesse, da eine Veränderung der Mobilität kausal diskutiert wird (*Kolk et al. 2000 S. 196, Neff et al. 2000 S. 111, Neff et al. 2002 S. 353, Rao et al. 1993 S. 823*).

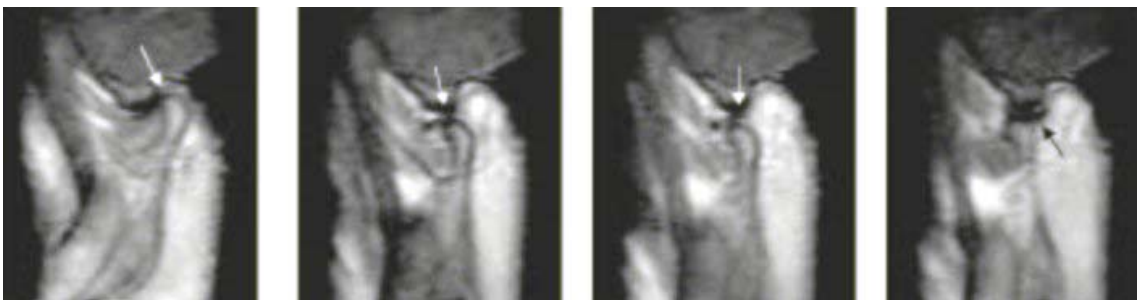


Abbildung 3: Dynamische MRT-Sequenz im Echtzeitverfahren (TSE)

1.3 Beurteilung des diskokondylären Komplexes mit Hilfe der MRT

In der Literatur existieren verschiedene Methoden zur Bewertung des diskokondylären Komplexes:

- Die Kondyluslage in Relation zu den knöchernen Komponenten der Fossa articularis wird mittels Vermessungen des zweidimensional dargestellten Gelenkspaltes beschrieben (*Dumas et al. 1984 S. 320, Karpac et al. 1992 S. 534, Katzberg et al. 1983 S. 250*).
- Berechnungen der Mobilität von Kondylus und Diskus sind durch Bildüberlagerung des geöffneten Gelenkzustandes möglich (*Alexander et al. 1993 S. 231, Beer et al. 2004 S. 2, Neff et al. 2002 S. 354, Pho Duc et al. 1994 S. 485*).
- Zur Bewertung der Diskusposition in der Sagittalebene der MRT-Aufnahmen ist die Bestimmung der physiologischen Diskuslage notwendig. Die häufigst angewandte Methode wird von Katzberg et al. (1986) anhand zweier Kriterien definiert:
 1. Bei maximaler Interkuspitation liegt das posteriore Band des Diskus an der 12-Uhr-Position.
 2. Die intermediäre Zone des Diskus ist zwischen Caput mandibulae und posterioem Abhang der Eminentia articularis gelagert.

Zur Ermittlung der 12-Uhr-Position verwenden Katzberg et al. (1986) eine Senkrechte durch den Kondylusmittelpunkt nach kranial zum höchsten Punkt des Kondylus. (*Katzberg et al. 1986 S. 184, Katzberg 1989 S. 297, Nebbe 1998 et al. S. 598, Rammelsberg et al. 1997 S. 394*). Von dieser 12-Uhr-Position abweichende Disci gelten als verlagert (*Drace und Enzmann 1990 S. 67*). Diese Determinierung des physiologischen Situs wird jedoch durch die hohe Zahl der falsch positiven Befunde bei asymptomatischen Probanden von 30 % in Frage gestellt (*Katzberg et al. 1996 S. 147, Kircos et al. 1987, Tallents et al. 1996 S. 529, Tasaki et al. 1996 S. 261*).

Im Rahmen der vorliegenden Studie soll ein neuer Algorithmus erstellt werden, der zu einer validen Beurteilung von Morphologie und Funktion des diskokondylären Komplexes beiträgt.

2 Zielsetzung der Arbeit

Ziel der Arbeit ist die Definition eines neuen Algorithmus zur metrischen Analyse des diskokondylären Komplexes in der MRT. Darauf basierend soll die Gegenüberstellung von konventioneller statischer (K-MRT) und dynamischer MRT im Realtime-Verfahren (C-MRT) stattfinden und deren Wertigkeit für die Kiefergelenkdiagnostik evaluiert werden.

Dazu sollen folgende Fragen geklärt werden:

1. Wie werden physiologische und davon abweichende Gelenkstrukturen und -funktionen determiniert?
2. Ist die Reliabilität inter- und intraindividuelle Befunde durch die Anwendung des Algorithmus erhöht?
3. Wie groß ist die Konkordanz von klinischem und radiologischem Befund?
4. Ist der Einsatz der MRT in der Kiefergelenkdiagnostik gerechtfertigt?

Die metrische Analyse bezieht sich auf folgende Aspekte:

- Relation des Kondylus zur Fossa articularis
- Physiologische Diskusposition und Diskusdislokation bei Internal Derangement
- Mobilität von Diskus und Kondylus im gesunden und funktionsgestörten Kiefergelenk

3 Material und Methoden

3.1 Patientengut

Im Rahmen der prospektiven Studie wurden alle Patienten und Probanden erfasst, an denen im Institut für Röntgendiagnostik der Technischen Universität München, Klinikum rechts der Isar¹ im Zeitraum von Januar 1999 bis September 2002 eine standardisierte bilaterale MRT-Untersuchung der Kiefergelenke (K-MRT und C-MRT) durchgeführt wurde. Das Kollektiv umfasste 58 Frauen und 29 Männer im Alter zwischen 14 und 78 Jahren, bei denen der Verdacht auf ein Internal Derangement bestand bzw. ausgeschlossen werden sollte.

Die Altersverteilung der 87 untersuchten Personen ist in Tabelle 1 dargestellt.

	männlich	weiblich	Gesamt
Anzahl n	29	58	87
Alter Ø [a]	37,1	41,9	40,3
Alter min [a]	17	14	14
Alter max [a]	72	78	78

Tabelle 1: Altersverteilung des Patientengutes

¹ Direktor: Univ.-Prof. Dr. E. J. Rummeny

3.2 Klinische Befunderhebung

Der MRT-Diagnostik ging die klinische Untersuchung durch in der Funktionsdiagnostik erfahrene Behandler der Klinik und Poliklinik für Mund-Kiefer-Gesichtschirurgie der Technischen Universität München, Klinikum rechts der Isar² voraus. Nach routinemäßiger Anamnese und Erhebung des Eingangsbefundes erfolgte der detaillierte klinische Funktionsstatus gemäß den Richtlinien der Arbeitsgemeinschaft für Funktionsdiagnostik der Deutschen Gesellschaft für Zahn-, Mund- und Kieferheilkunde (Anhang 1). Dieser beinhaltet Angaben bezüglich Anamnese, Schmerzempfindung und Schmerzlokalisation, Druckdolenz bei Palpation des Kiefergelenkes, der Kaumusculatur, der akzessorischen Kaumuskeln und Kiefergelenkgeräusche. Des Weiteren wurden die Schneidekantendistanz bei aktiver und passiver maximaler Mundöffnung sowie die Okklusion überprüft und anschließend eine klinische Verdachts- bzw. Arbeitsdiagnose gestellt. Aufgrund dieser Diagnosen ließen sich Patienten mit uni- bzw. bilateraler Diskusdislokation (ADD), sowohl mit (ADDmR) als auch ohne Diskusreposition (ADDoR), Patienten mit ein- bzw. beidseitiger Kiefergelenkfraktur in der Anamnese und Patienten mit der Symptomatik einer Myoarthropathie ohne Verdacht auf eine Diskusdislokation unterscheiden (Tabelle 2).

klinischer Befund	Anzahl [n] Patienten	Anzahl [n] männlich	Anzahl [n] weiblich	mittleres Alter [a]	Altersverteilung[a]
Gesamtkollektiv	87	29	58	40,3	14-78
ADD einseitig	26	5	21	44,8	17-78
ADD beidseitig	29	10	19	39,8	14-76
Fraktur einseitig	8	6	2	36,9	16-68
Fraktur beidseitig	7	4	3	37,3	18-48
Myoarthropathie	17	4	13	38,1	16-74

Tabelle 2: Verteilung der klinischen Arbeitsdiagnosen im Gesamtkollektiv (n=87)

² Direktor: Univ.-Prof. Dr. Dr. Dr. h. c. H.-H. Horch

3.3 Kernspintomographische Untersuchung

Zur Beurteilung der arthrogenen Veränderungen und zum Ausschluss klinischer Fehldiagnosen wurde in den genannten Fällen eine MRT-Untersuchung angeordnet. Die Untersuchung wurde von Radiologen des Instituts für Röntgendiagnostik der Technischen Universität München durchgeführt. Dabei wurde nach folgendem Schema vorgegangen:

Mit Hilfe von Lichtmarkierungen entsprechend der Frankfurter Horizontalen wurde der Patientenkopf reproduzierbar positioniert. Nachfolgend wurden standardisiert statische (K-MRT) und dynamische (C-MRT) MRT-Aufnahmen beider Kiefergelenke angefertigt. Beide MRT-Verfahren wurden mit einem 1,5 Tesla Scanner (Tabelle 3) in parasagittaler Schichtung durchgeführt. Dazu wurde eine C1-Oberflächenspule direkt über dem zu untersuchenden Kiefergelenk platziert. Die K-MRT-Aufnahmen erfolgten in Schlussbiss, bei maximaler Mundöffnung und Protrusion. Zur Fixierung der Mandibula in der maximal geöffneten und protrudierten Position wurden individuell gefertigte Silikonbissklötze verwendet.

Bei der C-MRT wurden die Patienten zur kontinuierlichen Mundöffnung bzw. Protrusion bis zur Terminalposition angewiesen.

Verfahren	K-MRT	C-MRT
Gerätetyp	Philips Gyroscan ACS-NT, PT 6000 mit bilateralen, sagittal angeordneten C1-Oberflächenspulen (Durchmesser 11 cm)	
Sequenz Wichtung	SE Sequenz T1w	TSE Sequenz T1w
Ausrichtung	parasagittal	parasagittal
Schichtdicke	3 mm	5 mm
Repetitionszeit (TR)/ Echozeit(TE)/ Flip angle (FA)	ms 310/15/90°	ms 333/23
Messzeit	5,37 min	12 sec mit 3 Bildern/sec
Matrix	179 x 256	128 x 256
Field of view	140 mm	200 mm

Tabelle 3: Technische Daten (K-MRT, C-MRT)

3.4 Metrische MRT-Analyse

3.4.1 Bildverarbeitung

Die MRT-Bilder wurden an einer Easy Vision Workstation[®] (Fa. Philips, NL-Best) aufgezeichnet und im dicom-Format auf Optical Discs gespeichert. Über die Imaging Software Osiris[®] Version 4.12 (Hôpitaux Universitaire de Genève, CH-Genf) wurden die Bilder in ein tiff-Format konvertiert und anschließend in das Konstruktionsprogramm AutoCAD[®] Mechanical 2000 (Fa. Autodesk[®], D-München) eingefügt. Durch Skalierung der Bilder blieb der Originalmaßstab erhalten.

3.4.2 Morphometrische Erfassung

Zur metrischen Analyse wurden die zentrale Sagittalschicht in geschlossener und maximal geöffneter Kondylusposition der K-MRT und die entsprechenden Bilder der C-MRT ausgewählt und vergrößert.

Die Auswertung der MRT-Bilder erfolgte an einem handelsüblichen PC mit der Software AutoCAD[®]. Dazu wurde im Rahmen der vorliegenden Arbeit ein neuer Algorithmus erstellt, der über die morphologischen Referenzstrukturen eine reproduzierbare und metrisch erfassbare Darstellung der Diskus- und Kondyluspositionen in geschlossenem und geöffnetem Gelenkzustand ermöglicht. Der Algorithmus beschreibt folgendes Schema:

1. Die äußere kortikale Begrenzung des Kondylus und der temporalen Gelenkanteile, sowie des Diskus articularis werden nachgezeichnet (Abbildung 4).
2. Die erste Referenzlinie läuft durch den tiefsten Punkt des Processus postglenoidalis S und den Zenit der Eminentia E (Abbildung 4).
3. Eine Parallelverschiebung dieser Geraden an den tiefsten Punkt der Fossa glenoidalis ergibt den Schnittpunkt O (Abbildung 4).
4. Die Gerade durch die Punkte O und E stellt in Annäherung die Kondylenbahn dar (Abbildung 4).

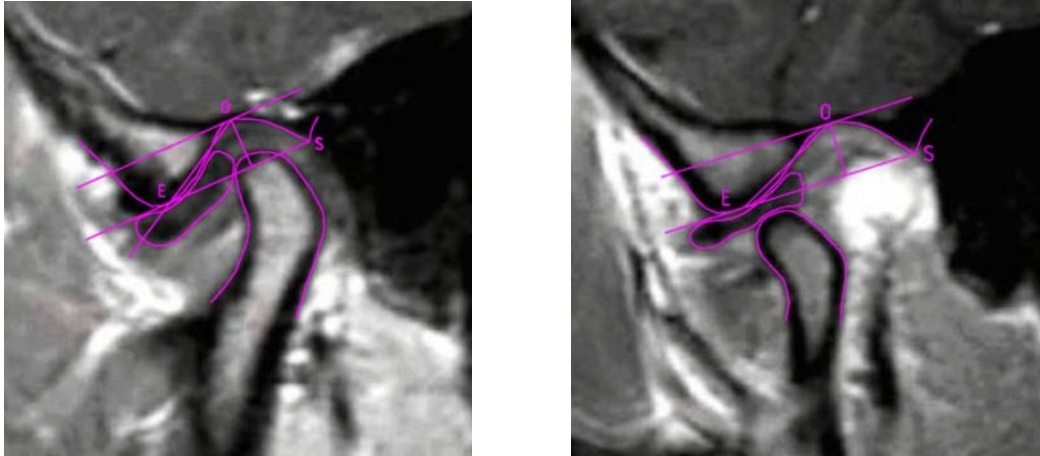


Abbildung 4: Referenzstrukturen im geschlossenen und geöffneten Gelenkzustand in der K-MRT

- Der Kondylusmittelpunkt wird durch die Konstruktion eines Quadrates um die äußere Kontur des Kondylus ermittelt. Dabei bildet die Tangente an die obere Kontur des Kondylus parallel zur ersten Referenzlinie SE die obere Waagrechte des Quadrates. Als Vertikale dienen Tangenten an die anteriore und posteriore Kondyluskontur im 90° -Winkel auf die obere Waagrechte. Die geometrische Ermittlung des Quadratmittelpunktes ergibt den Kondylusmittelpunkt (Abbildung 5).

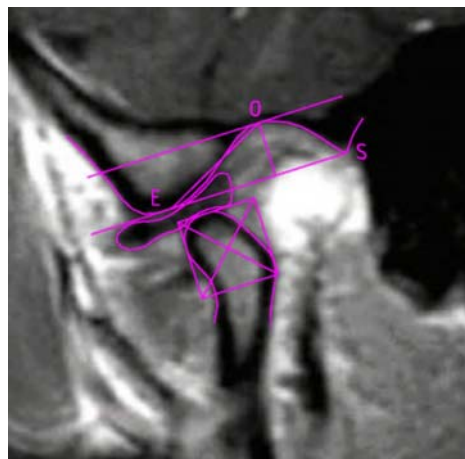


Abbildung 5: Ermittlung des Kondylusmittelpunktes

- Durch den Kondylusmittelpunkt wird ein Lot auf die Gerade durch die Punkte O und E gefällt. Ebenso wird vom Diskushinterrand ein Lot auf diese Gerade gefällt. An den entstandenen Schnittpunkten wird jeweils die Distanz [mm] von Diskus bzw. Kondylus zum Punkt O bei geschlossenem (d_1, k_1) sowie maximal geöffnetem (d_2, k_2) Gelenkzustand abgetragen (Abbildung 6).

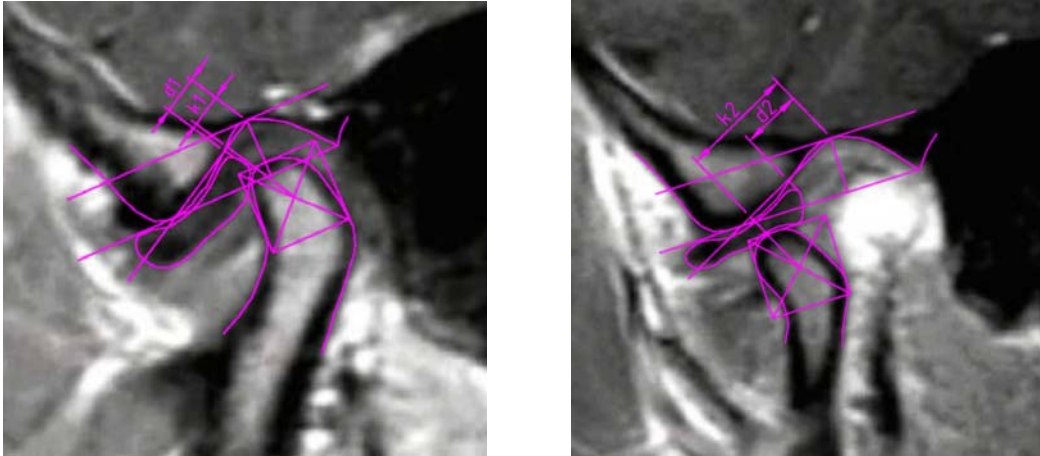


Abbildung 6: Distanzmessung d_1 , k_1 im geschlossenen Zustand (linkes Bild) und d_2 , k_2 im geöffneten Zustand (rechtes Bild)

7. An den Bildern des geschlossenen Gelenkzustandes werden zusätzlich anteriore (A) und posteriore (P) Gelenkspaltflächen [mm^2] berechnet. Dazu werden zwei Geraden durch den Punkt O als Tangenten an die anteriore und posteriore Kontur des Kondylus angelegt. Von den Tangentenpunkten werden im 90° -Winkel zur Tangente Geraden durch die Konturlinie der Fossa glenoidalis konstruiert. Die Kontur des Kondylus, der Fossa glenoidalis und die beiden Konstruktionslinien begrenzen nun den Gelenkspalt, der durch das Lot auf die erste Referenzlinie SE durch den Punkt O in einen anterioren (A) und einen posterioren (P) Gelenkspalt geteilt wird (Abbildung 7).

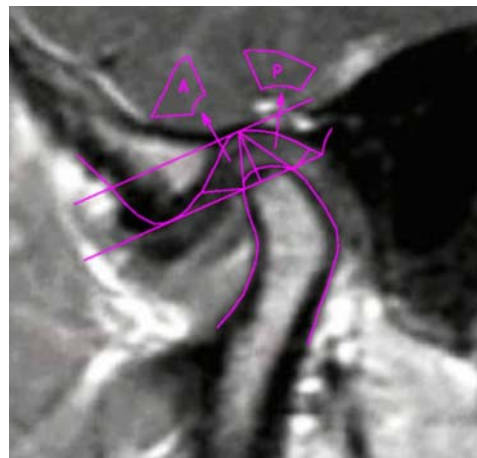


Abbildung 7: anteriore und posteriore Gelenkspaltvermessung

8. Um den Vergleich der Diskuspositionsbestimmung anhand des neuen Algorithmus zur 12-Uhr-Methode herstellen zu können, werden zusätzlich an allen K-MRT-

Aufnahmen mit physiologischer Diskusposition Winkelmessungen vorgenommen. Dazu wird der Winkel zwischen dem Lot durch den Kondylusmittelpunkt auf die Referenzlinie SE und der Geraden durch Kondylusmittelpunkt und Diskushinterrand gemessen. Der Winkel zwischen der Referenzlinie SE und der waagrechten Bildkante, welcher die Abweichung der Referenzlinie SE von der Frankfurter Horizontalen wiedergibt, muss dabei addiert werden (Abbildung 8).

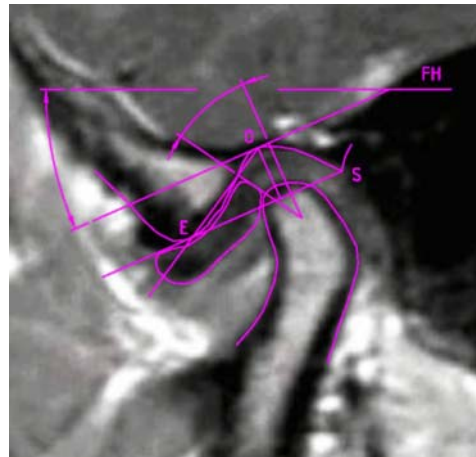


Abbildung 8: Winkelmessung analog der 12-Uhr-Methode

3.4.3 Berechnung der Parameter

- **Diskusposition** im geschlossenen, **k1-d1**, und im geöffneten Gelenkzustand, **k2-d2**: Positive Werte kennzeichnen hierbei eine Diskusposition, bei der der Diskushinterrand posterior des Kondylusmittelpunktes zu liegen kommt. Negative Werte ergeben sich bei entsprechender Anteriorlage des Diskushinterrandes.
- **Kondylustranslation k2-k1**: Differenz zwischen Kondylusmittelpunkt im geöffneten und geschlossenen Gelenkzustand
- **Diskustranslation d2-d1**: Differenz zwischen Diskushinterrand im geöffneten und geschlossenen Gelenkzustand
- **Kondyluslage P/A**: Das Verhältnis der beiden Flächen gibt Auskunft über die Lage des Kondylus in der Fossa. Der Quotient P/A beschreibt demnach für einen Wert > 0 eine anteriore, bei $P/A < 0$ eine retrale Lage des Kondylus in Bezug zur Fossa articularis.
- Verhältnis der Bewegung im oberen Gelenkspalt/Gesamtbewegung: $d2-d1/k2-k1$

3.5 Statistische Auswertung

3.5.1 Statistische Auswertung der Bildvermessung

Die erhobenen Messwerte wurden mit der Statistiksoftware SPSS/PC+ für Windows Version 11.5 (Fa. SPSS Inc., USA-Chicago) erfasst und verarbeitet. Zur statistischen Auswertung wurden nichtparametrische Verfahren herangezogen, da mittels des Kolmogoroff-Smirnov-Tests die Nullhypothese für sämtliche Messreihen verworfen wird und demnach keine Normalverteilung vorliegt (Anhang 3).

In der graphischen Darstellung geben Box-Plots die Streubereiche um den Medianwert, der als dicker Strich innerhalb der Box dargestellt ist, an. Die Boxlänge entspricht dabei dem Interquartilsabstand, in dem sich die mittleren 50 % der Messwerte befinden. Die Antennen stellen Minimal- und Maximalwerte dar. In Form kleiner Kreise und Sternchen werden Ausreißer, die zwischen eineinhalb und drei Boxlängen, und Extremwerte, die mehr als drei Boxlängen vom oberen oder unteren Boxrand entfernt liegen, angezeigt.

Die Korrelation zwischen den Werten der C-MRT und der K-MRT werden anhand des Spearman Korrelationskoeffizienten ermittelt (Anhang 2). Die graphische Darstellung der Übereinstimmung zweier Messungen erfolgt in Form von Scatterplots mit Darstellung der Regressionsgeraden und des 95 %-Konfidenzintervalls, der Bereich in dem die Regressionsgerade mit einer Wahrscheinlichkeit von 95 % liegt.

Zum Vergleich von zwei unverbundenen Stichproben stetiger Merkmale finden der Wilcoxon- bzw. Mann-Whitney-U-Test Anwendung (Anhang 4).

Die ROC-Analyse (Receiver-Operating-Characteristics) dient zur Bestimmung der Grenze zwischen verlagelter und nicht verlagelter Diskusposition (Anhang 5). Nach der Erfassung aller Daten wird der optimale Cutt-Off-Wert, der durch die minimale euklidische Distanz zum Optimalwert und somit durch maximale Sensitivität und maximale Spezifität charakterisiert ist, ermittelt. Ein Maß für die Güte des diagnostischen Tests ist die Fläche unter der ermittelten ROC-Kurve. Weiterhin weist der Test hier durch den signifikanten Abstand zur Diagonalen eine hohe Trennschärfe auf und lässt eine sichere Abgrenzung zwischen der verlagerten und nicht verlagerten Diskusposition zu.

3.5.2 Statistische Auswertung klinischer und radiologischer Befunde

Anhand der MRT-Aufnahmen entstanden neben der klinischen Arbeitsdiagnose drei weitere Diagnosen je Patient:

- durch Radiologen des Instituts; mit Kenntnis der klinischen Diagnose; ohne Auswertungsschema
- durch einen fachkompetenten Untersucher; ohne Kenntnis der klinischen Diagnose; anhand des o.g. Auswertungsschemas
- durch einen Mund-Kiefer-Gesichtschirurgen; ohne Kenntnis der klinischen Diagnose; anhand konventioneller Kriterien und definierter Referenzstrukturen

Die Einteilung der Befunde erfolgte ausschließlich bzgl. des Kriteriums „anteriore Diskusverlagerung“ (verlagert; nicht verlagert).

Die Übereinstimmung der verschiedenen Beobachtungen wird durch die Kappa-Statistik nach Cohen wiedergegeben (Anhang 6). Die Wahrscheinlichkeit einer zutreffenden Diagnose wird in der Vierfeldertafel berechnet.

4 Ergebnisse

4.1 Verteilung des Gesamtkollektivs

Für die nachfolgenden Auswertungen ist die Gliederung der Patienten unter Berücksichtigung beider Kiefergelenke notwendig. Als Grundlage zur Differenzierung der Diskusposition dient die Beurteilung der MRT-Aufnahmen durch einen neutralen fachkompetenten Untersucher (MKG-Chirurg) anhand konventioneller Kriterien und definierter Referenzstrukturen (Tabelle 4).

Anzahl [n] der Gelenke	Kontralateraler Diskus	Rechtes Gelenk		Linkes Gelenk		Gesamt
			Gelenk- fraktur		Gelenk- fraktur	
Gelenke ohne Diskusverlagerung	verlagert (einseitig nicht verlagert)	7	0	14	0	21
	nicht verlagert (beidseitig nicht verlagert)	40	11	42	9	102
Gelenke mit Diskusverlagerung	nicht verlagert (einseitig verlagert)	13	1	7	0	21
	verlagert (beidseitig verlagert)	14	1	15	0	30
	ADDmR	17		13		30
	ADDoR	12		9		21

Tabelle 4: Verteilung des Gesamtkollektivs (n=174) aufgrund der MRT-Diagnose

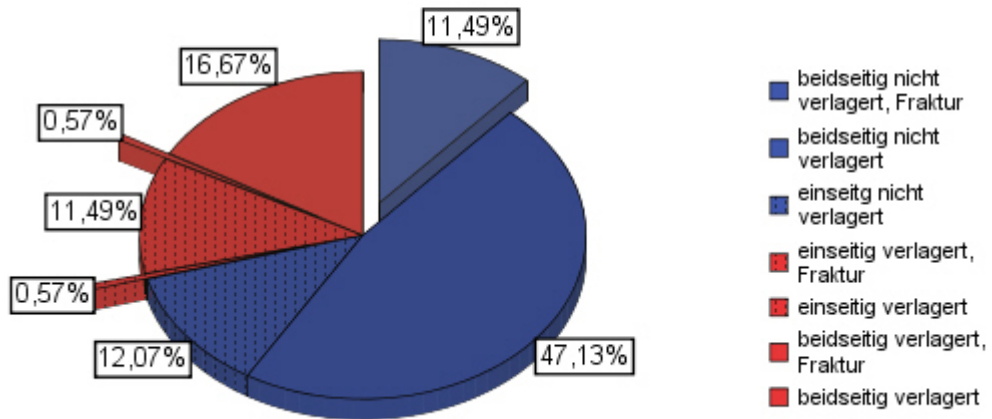


Abbildung 9: Prozentuale Verteilung des Gesamtkollektivs (n=174 Gelenke); Anteil der Gelenke mit ADD (rot; 29,3 %) und ohne ADD (blau; 70,7 %); ausgelagerte Sektoren stellen den Anteil der Fraktur Gelenke dar

4.2 Kondylusposition

Der Quotient aus posterior und anterior gelegener Gelenkspaltfläche P/A ergibt bei physiologischer Diskusposition in der K-MRT einen Wert von 1,13, in der C-MRT einen Wert von 1,15. Liegt eine Diskusdislokation vor, beträgt der Quotient in der K-MRT 0,91 und in der C-MRT 0,90. Mit Hilfe des Mann-Whitney-U-Tests kann ein signifikanter ($p < 0,001$) Unterschied zwischen den Ergebnissen bei verlagelter und nicht verlagelter Diskusposition belegt werden (Tabelle 5).

Werden die Gelenke mit Diskusverlagerung nach der Diskusreposition (ADDmR/ADDoR) differenziert, ergibt sich für die Diskusverlagerung mit Reposition (ADDR) das Verhältnis von 0,92 in der K-MRT und 0,91 in der C-MRT, sowie für die Diskusverlagerung ohne Reposition (ADDoR) von 0,90 in der K-MRT und 0,89 in der C-MRT. Eine Abhängigkeit der Kondylusposition P/A von der Diskusreposition ist nicht zu erkennen (Tabelle 6).

Wird jeweils das kontralaterale Gelenk eines Probanden mitberücksichtigt, ergeben sich die in Tabelle 7 dargestellten Werte. Die Werte der bilateral physiologischen Gelenke von 1,16 in der K-MRT und 1,17 in der C-MRT beschreiben einen posterior etwas größeren Gelenkspalt als anterior. Ein annäherndes Gleichgewicht zwischen anteriorer und posteriorer Gelenkspaltfläche ist bei physiologischen Gelenken mit einem dislozierten Diskus im kontralateralen Gelenk zu finden. Bei einseitiger Diskusverlagerung fällt auf, dass die Relation von P/A auch kontralateral abnimmt. Signifikante Unterschiede zwischen diesen Werten existieren nicht.

Diskusposition	K-MRT	C-MRT
nicht verlagert n=123	1,13	1,15
verlagert n=51	0,91	0,90

Tabelle 5: Kondylusposition anhand des Quotienten posteriore/anteriore Gelenkspaltfläche P/A (U-Test; $p < 0,001$)

Diskusdislokation	K-MRT	C-MRT
mit Reposition (ADDmR) n=30	0,92	0,91
ohne Reposition (ADDoR) n=21	0,90	0,89

Tabelle 6: Kondylusposition anhand des Quotienten posteriore/anteriore Gelenkspaltfläche P/A unter Berücksichtigung der Diskusreposition

Diskusposition	K-MRT	C-MRT
beidseitig nicht verlagert n=102	1,16	1,17
beidseitig verlagert n=30	0,92	0,95
einseitig nicht verlagert n=21	0,97	1,03
einseitig verlagert n=21	0,90	0,85

Tabelle 7: Kondylusposition anhand des Quotienten posteriore/anteriore Gelenkspaltfläche P/A unter Berücksichtigung des kontralateralen Gelenkes

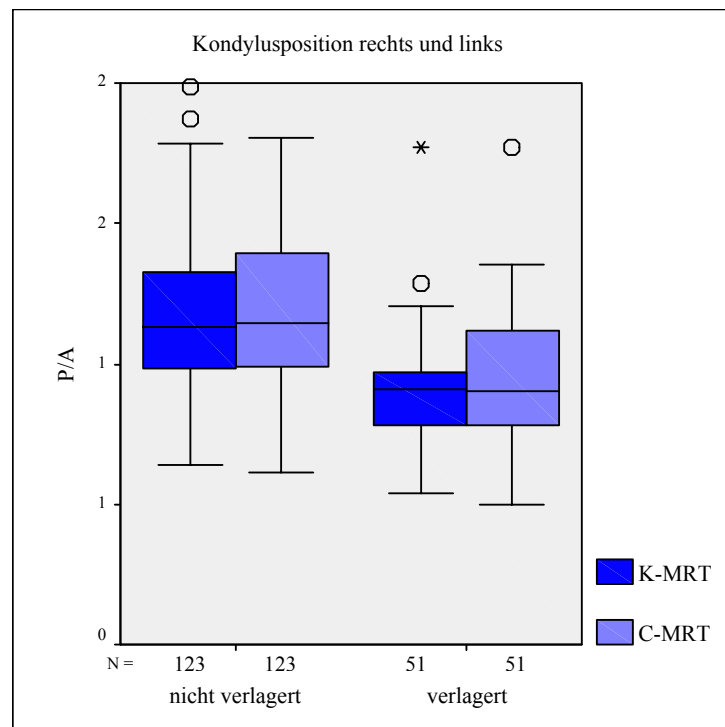


Abbildung 10: Verhältnis posteriore/anteriore Gelenkspaltfläche (P/A) im Gesamtkollektiv (n=174 Gelenke) bei ADD (n=51) und ohne ADD (n=123)

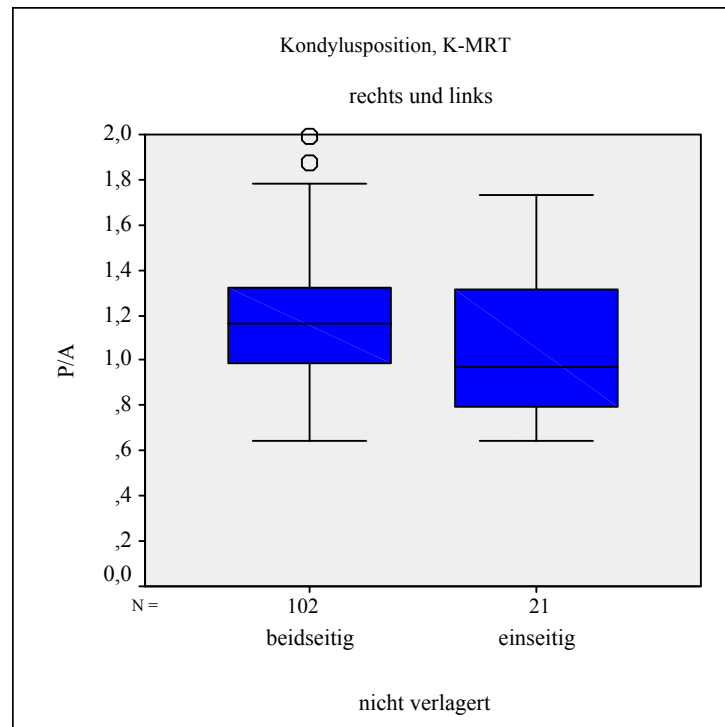


Abbildung 11: Verhältnis posteriore/anteriore Gelenkspaltfläche (P/A) bei einseitig und beidseitig physiologischer Diskuslage in der K-MRT; einbezogen sind rechte und linke Gelenke; Anteil am Gesamtkollektiv: 123/174 Gelenke

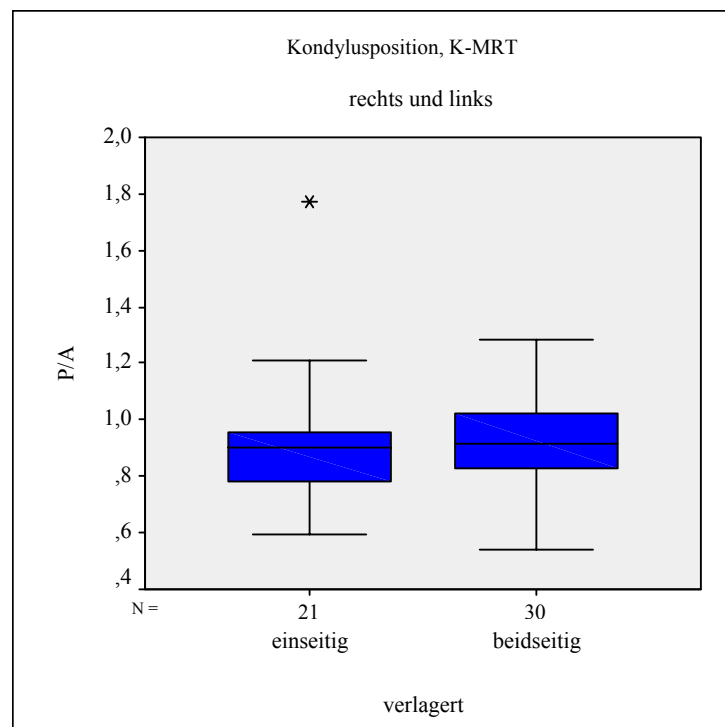


Abbildung 12: Verhältnis posteriore/anteriore Gelenkspaltfläche (P/A) bei einseitiger und beidseitiger ADD in der K-MRT; einbezogen sind rechte und linke Gelenke; Anteil am Gesamtkollektiv: 51/174 Gelenke

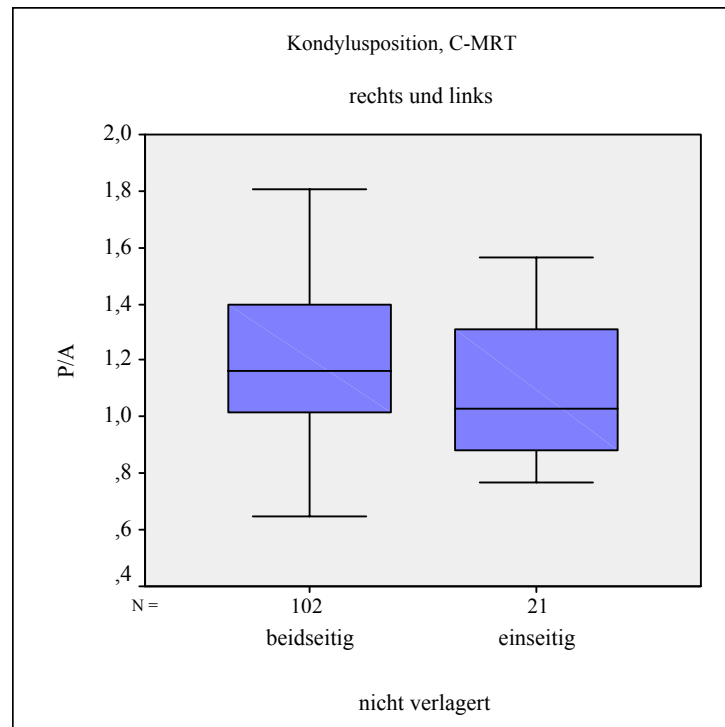


Abbildung 13: Verhältnis posteriore/anteriore Gelenkspaltfläche (P/A) bei einseitig und beidseitig physiologischer Diskuslage in der C-MRT einbezogen sind rechte und linke Gelenke
Anteil am Gesamtkollektiv: 123/174 Gelenke

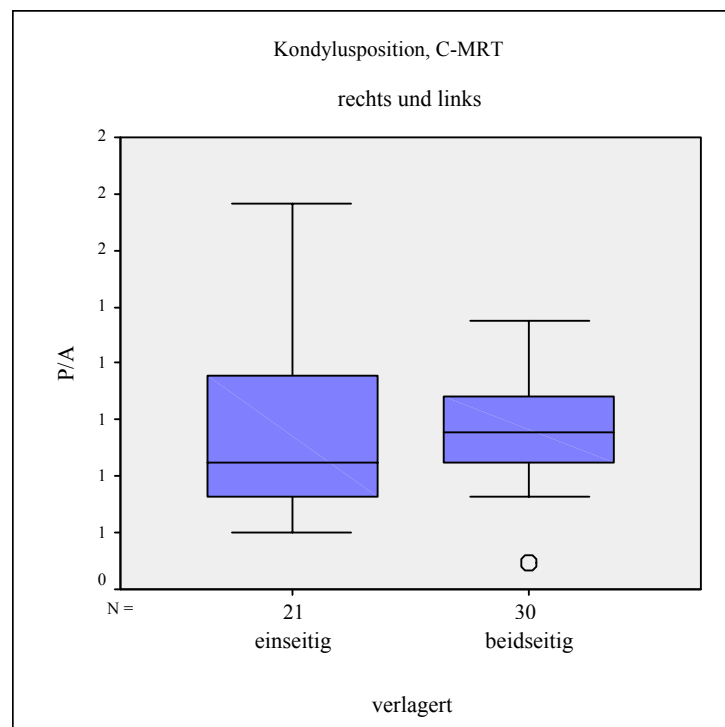


Abbildung 14: Verhältnis posteriore/anteriore Gelenkspaltfläche (P/A) bei einseitiger und beidseitiger ADD in der C-MRT einbezogen sind rechte und linke Gelenke;
Anteil am Gesamtkollektiv: 51/174 Gelenke

4.3 Diskusposition

4.3.1 Geschlossener Gelenkzustand

Die Medianwerte der physiologischen Diskuspositionen im geschlossenen Zustand liegen für das linke Gelenk in der K-MRT 1,52 mm und in der C-MRT 1,86 mm posterior des Kondylusmittelpunktes. Für das rechte Gelenk betragen die Werte 1,59 mm in der K-MRT und 1,65 mm in der C-MRT. Die Medianwerte der verlagerten Diskuspositionen lauten für das linke Gelenk $-2,93$ mm in der K-MRT und $-2,75$ mm in der C-MRT. Beim rechten Kiefergelenk liegt der Median bei $-2,73$ mm in der K-MRT und $-2,82$ mm in der C-MRT. Negative Werte weisen darauf hin, dass der Diskus anterior des Kondylusmittelpunktes liegt.

Werden rechte und linke Gelenke zusammengefasst, ergibt sich bei nicht verlagerter Diskusposition der Wert von 1,60 mm in der K-MRT und 1,68 mm in der C-MRT, sowie für die verlagerte Position $-2,92$ mm in der K-MRT und $-2,97$ mm in der C-MRT. Die Grafiken in Abbildung 19 und Abbildung 20 zeigen, dass der Medianwert der Fraktur Gelenke nicht von den Werten der physiologischen Diskusposition abweicht.

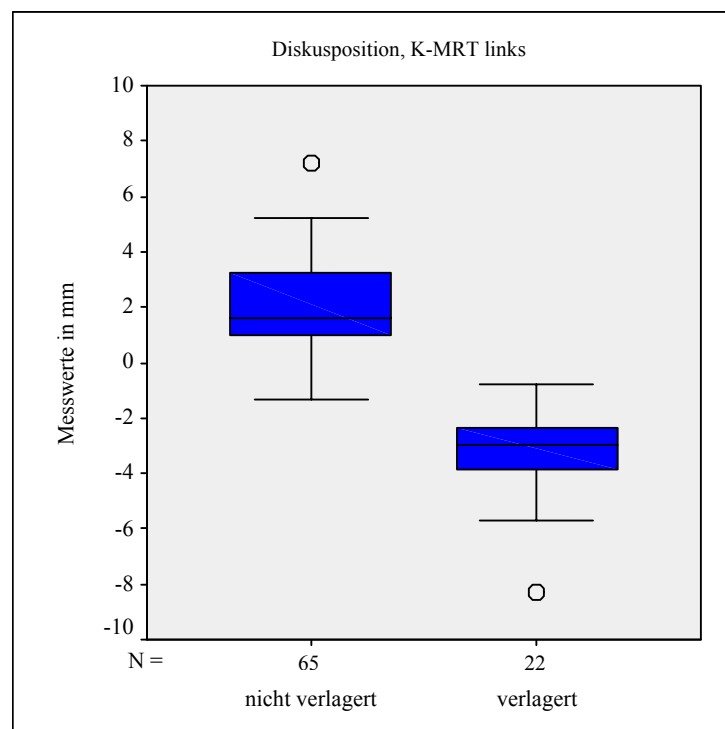


Abbildung 15: Diskusposition im geschlossenen Gelenkzustand in der K-MRT; einbezogen sind alle linken Gelenke; n=87

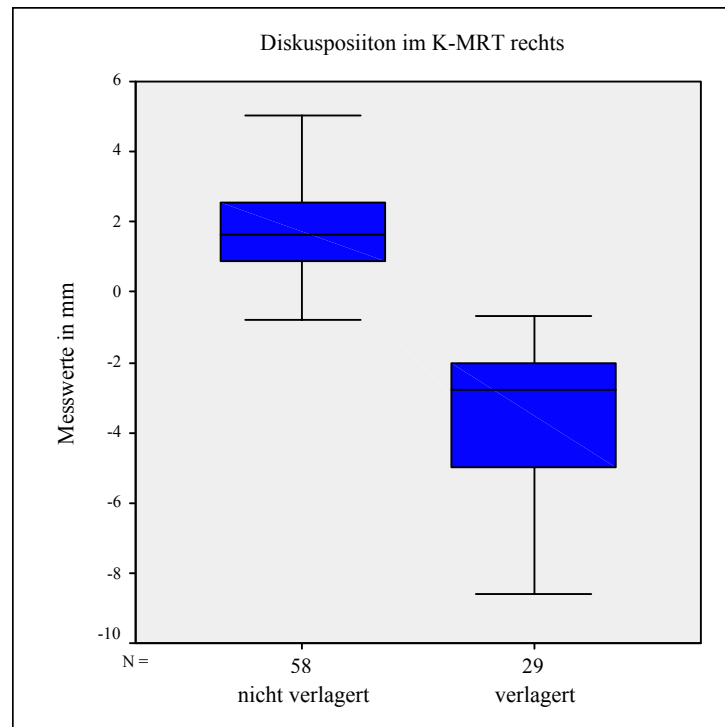


Abbildung 16: Diskusposition im geschlossenen Gelenkzustand in der K-MRT; einbezogen sind alle rechten Gelenke; n=87

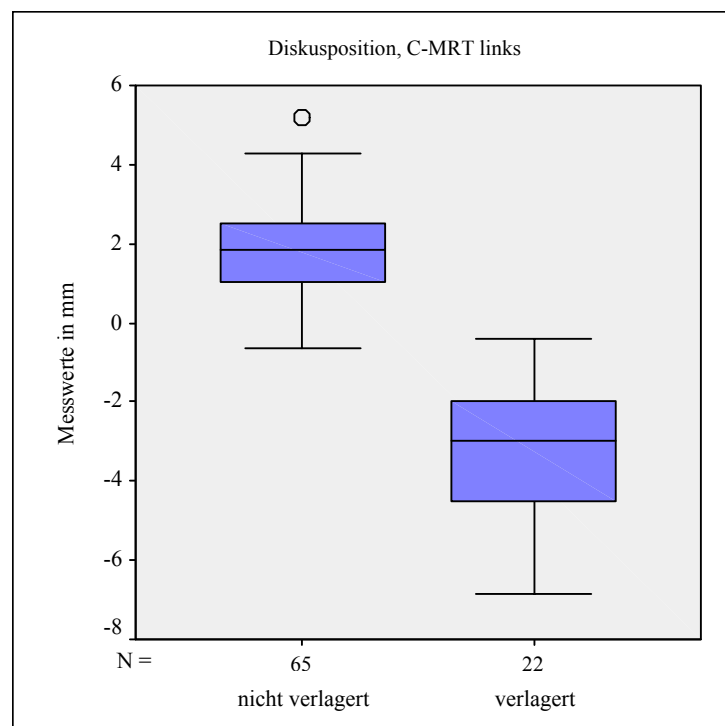


Abbildung 17: Diskusposition im geschlossenen Gelenkzustand in der C-MRT; einbezogen sind alle linken Gelenke; n=87

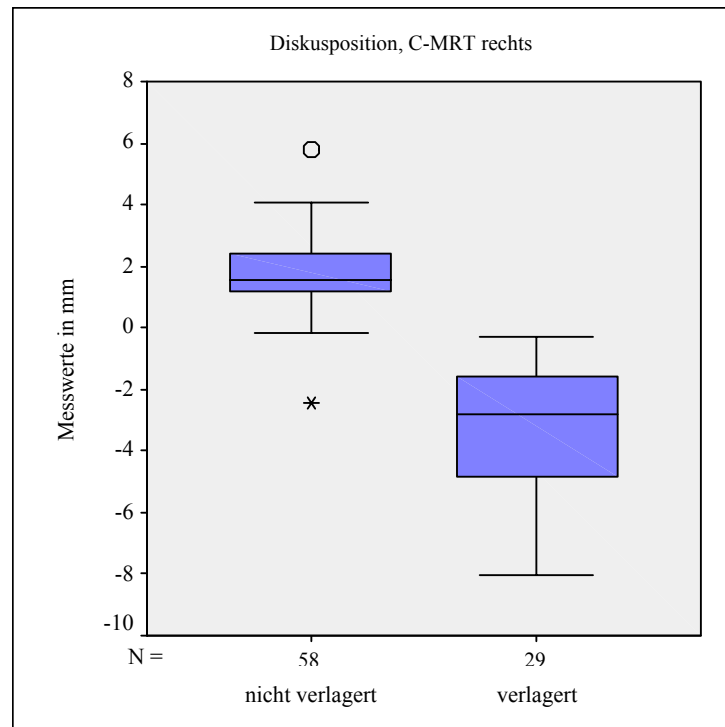


Abbildung 18: Diskusposition im geschlossenen Gelenkzustand in der C-MRT einbezogen sind alle rechten Gelenke; n=87

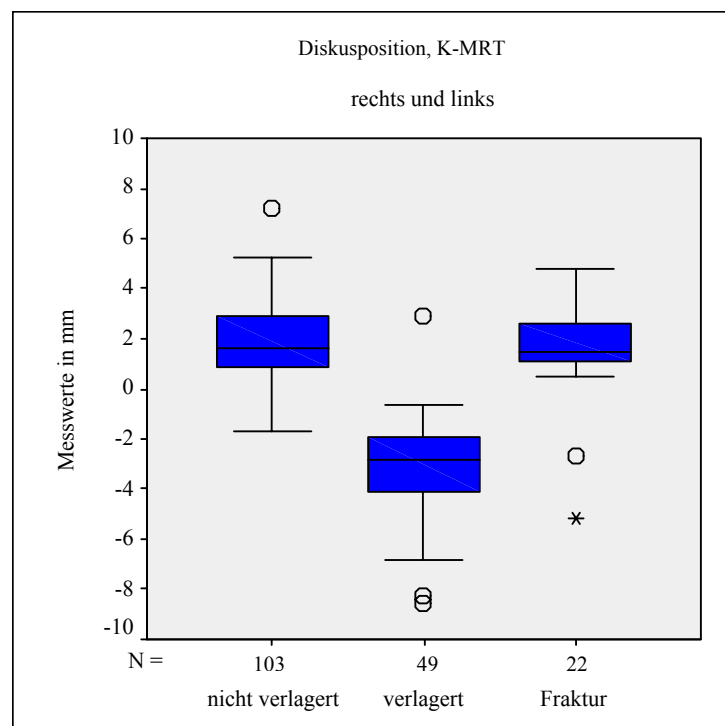


Abbildung 19: Vergleich der Diskusposition in der K-MRT bei Fraktur Gelenken und Gelenken mit und ohne ADD innerhalb des Gesamtkollektivs; n=174 Gelenke

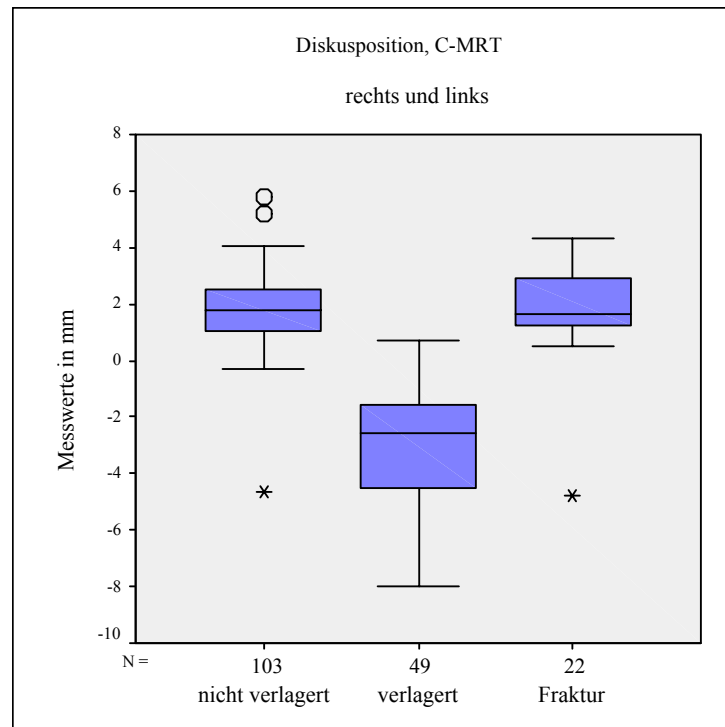


Abbildung 20: Vergleich der Diskusposition in der C-MRT bei Fraktur Gelenken und Gelenken mit und ohne ADD innerhalb des Gesamtkollektivs; n=174 Gelenke

4.3.2 Geöffneter Gelenkzustand

Bei maximaler Mundöffnung beschreiben die Werte von 6,20 mm in der K-MRT und von 7,22 mm in der C-MRT eine nicht verlagerte Diskusposition. Der Median für verlagerte Disci liegt bei -2,52 mm in der K-MRT und -2,80 mm in der C-MRT.

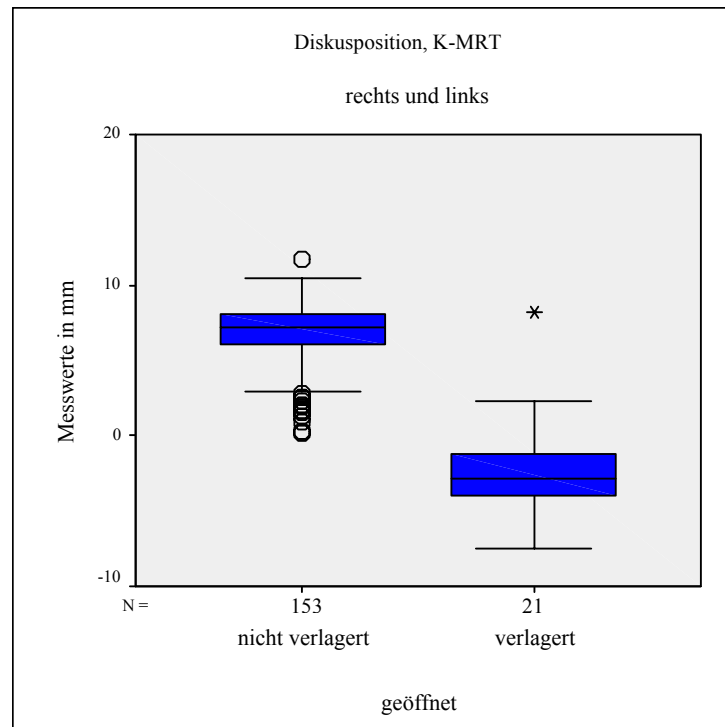


Abbildung 21: Diskusposition im geöffneten Gelenkzustand in der K-MRT;
n=174 Gelenke

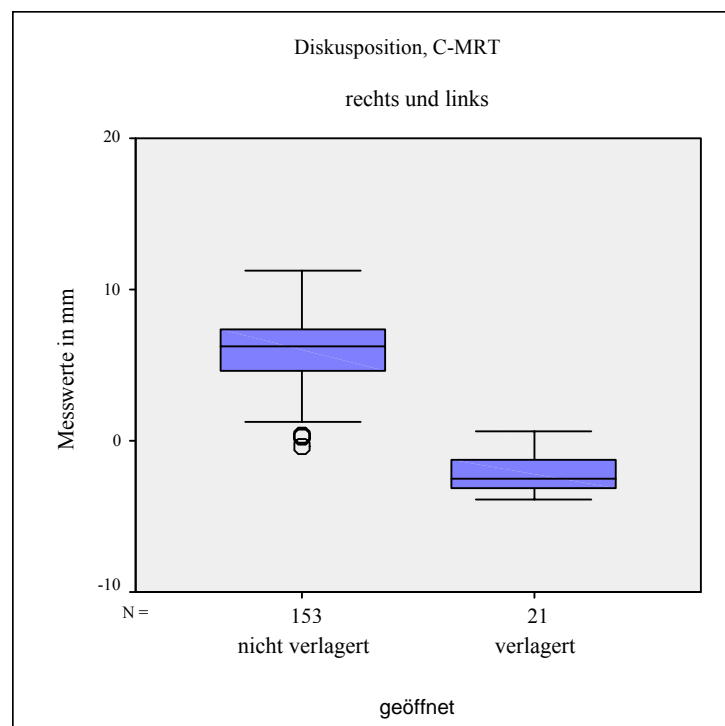


Abbildung 22: Diskusposition im geöffneten Zustand in der C-MRT;
n=174 Gelenke

4.3.3 ROC-Analyse

Die Grenze zwischen physiologischem und verlagertem Diskus liegt nach den Berechnungen durch die ROC-Analyse für die rechten Gelenke bei $-0,55$ mm in der K-MRT und $-0,24$ mm in der C-MRT, für die linken Gelenke bei $-0,56$ mm in der K-MRT und $-0,35$ mm in der C-MRT. Die Ergebnisse können mit einer Irrtumswahrscheinlichkeit von $p < 0,001$ ermittelt werden.

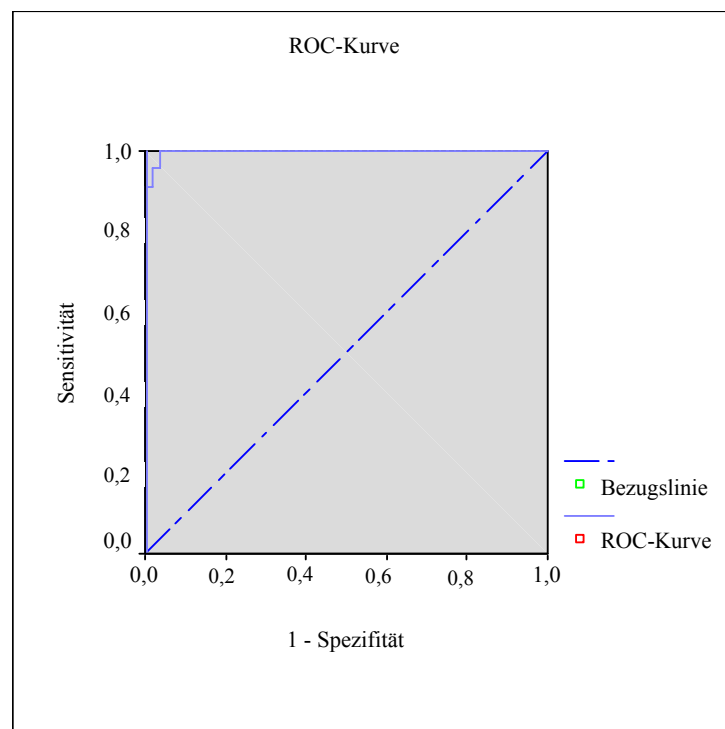


Abbildung 23: ROC-Kurve zur Darstellung des optimalen Cutt-Off-Wertes mit maximaler Sensitivität und maximaler Spezifität;

4.3.4 Winkelmessung in Abhängigkeit von der 12-Uhr-Position

Der Winkel, den die Referenzlinie SE und die waagrechte Bildkante einschließen, gibt die Abweichung der in der vorliegenden Studie verwendeten Referenzlinie von der waagrechten Bildkante wieder. Sein Median liegt bei $7,48^\circ$. Der Winkel zwischen dem Lot vom Kondylusmittelpunkt auf die Referenzlinie und der Geraden vom Kondylusmittelpunkt zum Diskushinterrand beträgt $14,29^\circ$. Die Addition der beiden

Winkelmessreihen ergibt einen Medianwert von $19,3^\circ$, der dem Wert entspricht, der anhand konventioneller Winkelbestimmung analog der 12-Uhr-Position in Abhängigkeit der Frankfurter Horizontalen bzw. der waagrechten Bildkante berechnet werden kann. Die Graphik in Abbildung 24 zeigt einen großen Streubereich der Werte.

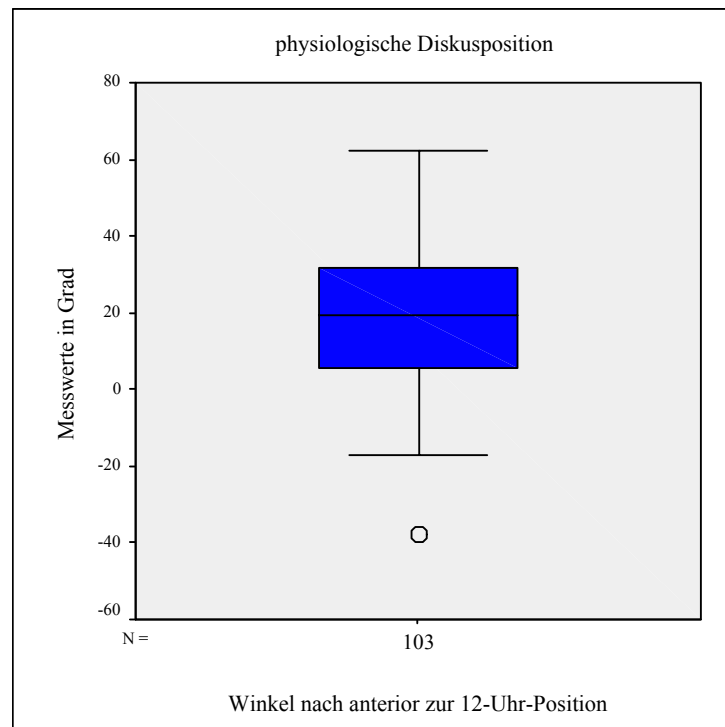


Abbildung 24: physiologische Diskusposition analog der 12-Uhr-Position;
Anteil der physiologischen Gelenke ohne Fraktur am Gesamtkollektiv: 103/174 Gelenke

4.4 Mobilität von Kondylus und Diskus

4.4.1 Kondylusmobilität

Der Medianwert der Strecke, die der Kondylus bei maximaler Mundöffnung und physiologischer Diskusrelation zurücklegt, liegt in der K-MRT links bei 9,62 mm, rechts bei 9,20 mm. Die Werte für die C-MRT liegen links bei 8,89 mm und rechts bei 9,07 mm. Die Mobilität der Kiefergelenke mit disloziertem Diskus unterscheiden sich hier nicht signifikant von gesunden Gelenken, wie die Ergebnisse in der K-MRT für das linke Gelenk von 8,96 mm, für das rechte von 9,43 mm, und in der C-MRT links von 10,52 mm und rechts von 8,54 mm zeigen. Erst unter Einbeziehung der Diskusposition im geöffneten Gelenkzustand zeigt sich eine statistisch signifikante ($p < 0,05$) Mobilitätseinschränkung bei Diskusverlagerungen ohne Reposition im Vergleich zu gesunden oder reponierenden Gelenken. Die Kondylustranslation ist um 30-40 % reduziert und beträgt 6,50 mm in der K-MRT und 5,48 mm in der C-MRT.

Die Kondylusmobilität bei Fraktur Gelenken ist um ca. 20 % reduziert. In der K-MRT ergibt sich für linke und rechte Gelenke eine Mobilität von 7,83 mm, in der C-MRT von 7,54 mm. Ein signifikanter Unterschied in der Kondylusmobilität kann mit dem Mann-Whitney-U-Test zwischen gesunden Probanden und Frakturpatienten in der K-MRT mit der Irrtumswahrscheinlichkeit von $p < 0,005$ festgestellt werden.

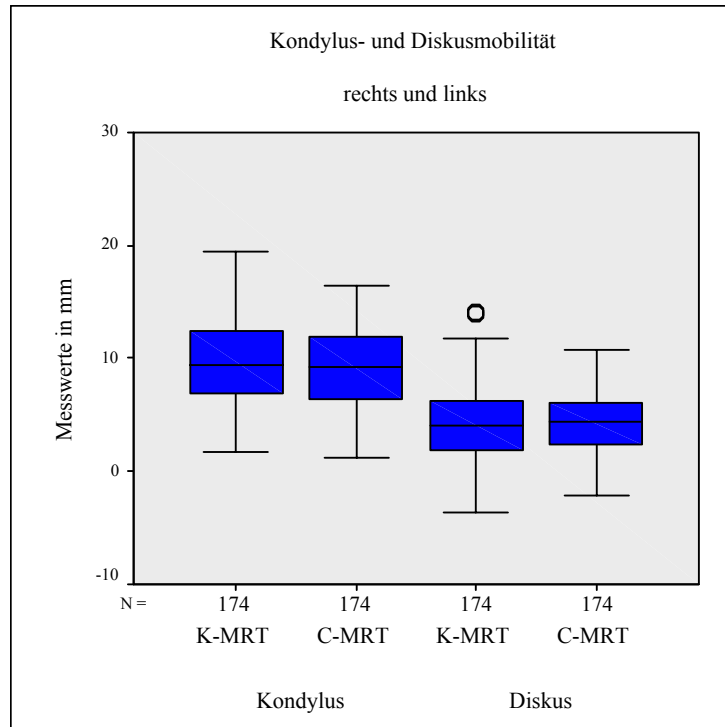


Abbildung 25: Kondylus- und Diskusmobilität in der K-MRT und C-MRT; n=174 Gelenke

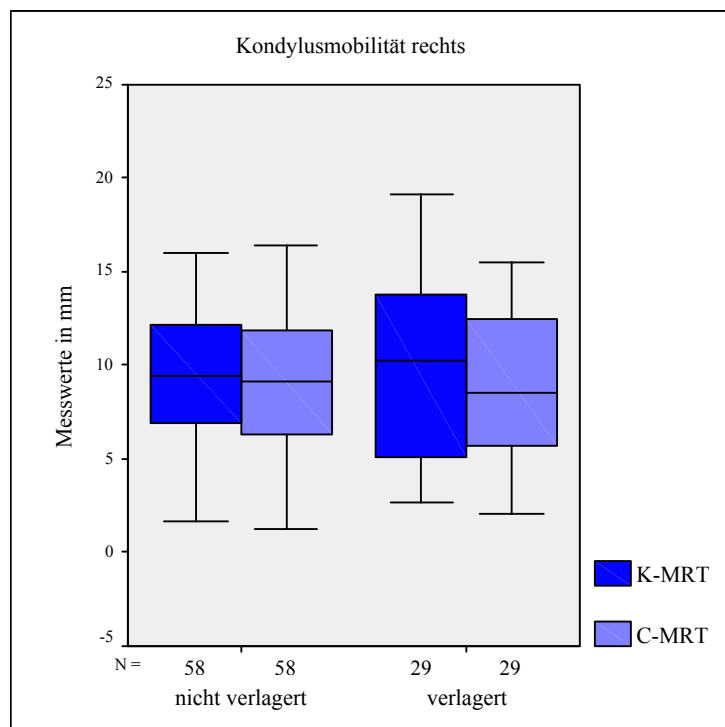


Abbildung 26: Kondylusmobilität bei Gelenken mit und ohne ADD; einbezogen sind alle rechten Gelenke; n=87

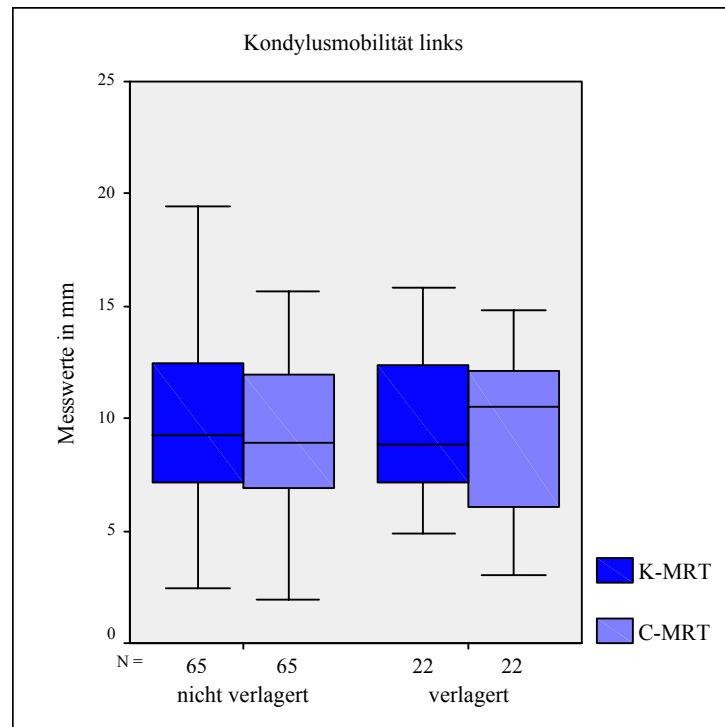


Abbildung 27: Kondylusmobilität bei Gelenken mit und ohne ADD; einbezogen sind alle linken Gelenke; n=87

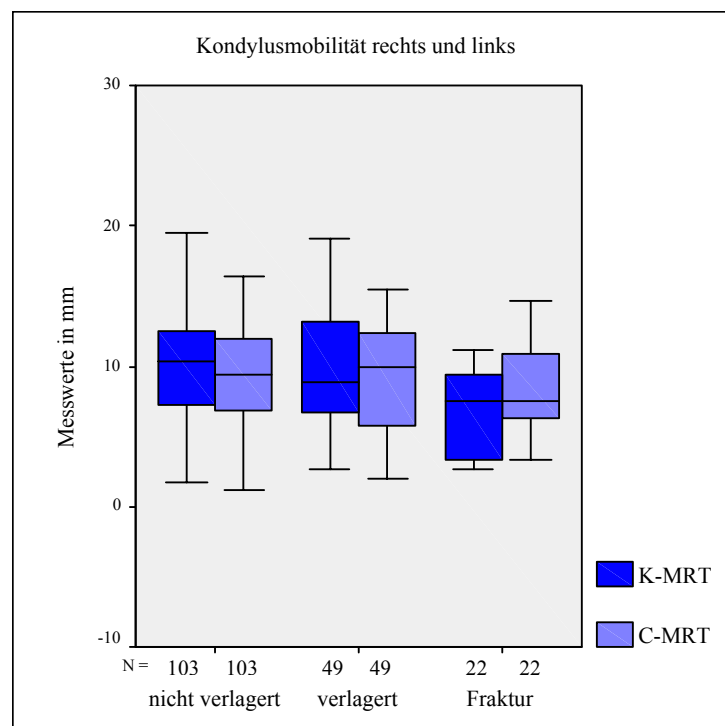


Abbildung 28: Vergleich der Kondylusmobilität bei Fraktur Gelenken und Gelenken mit und ohne ADD innerhalb des Gesamtkollektivs; n=174

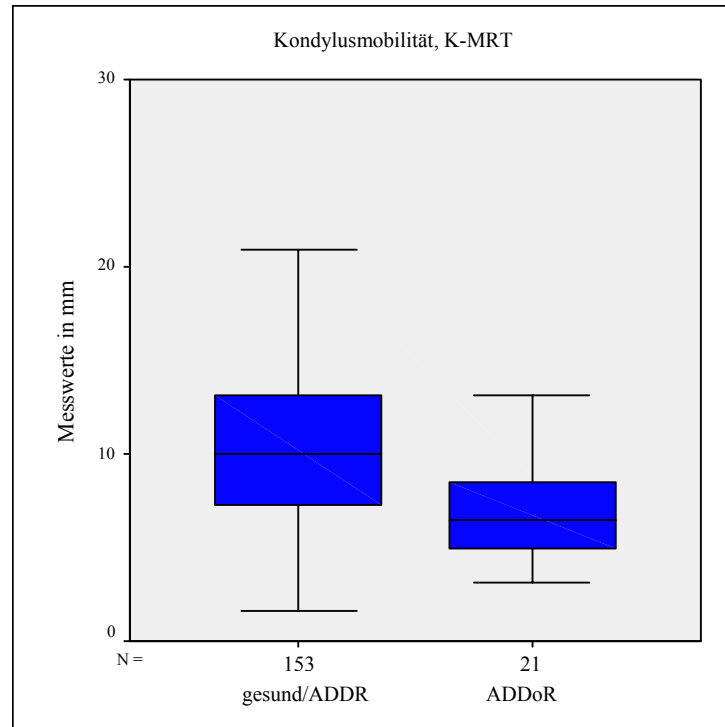


Abbildung 29: Kondylusmobilität in der K-MRT in Abhängigkeit von der Diskusreposition; n=174 Gelenke

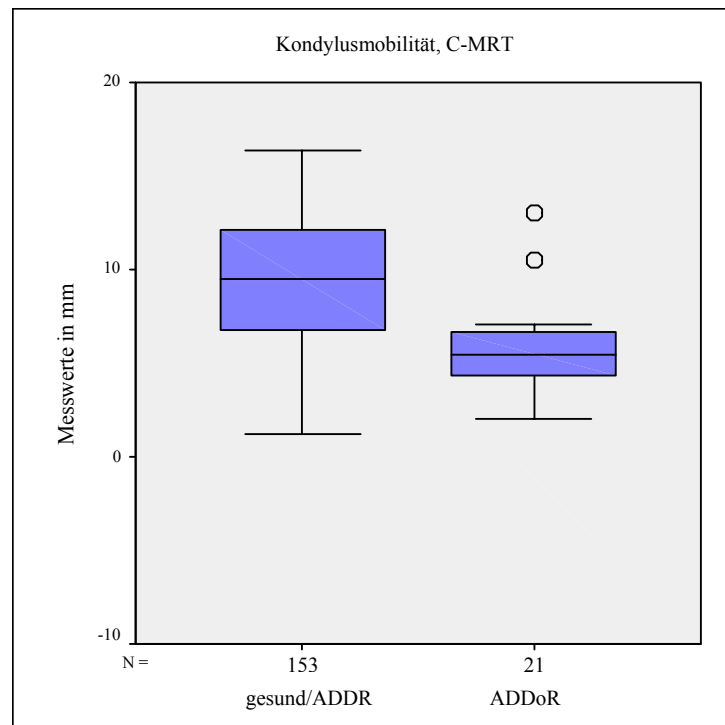


Abbildung 30: Kondylusmobilität in der C-MRT in Abhängigkeit von der Diskusreposition; n=174 Gelenke

4.4.2 Diskusmobilität

Die berechnete Diskusmobilität bei physiologischer Gelenkfunktion in der K-MRT beträgt im linken Gelenk im Mittel 4,19 mm, im rechten Gelenk 3,84 mm. In der C-MRT bewegt sich der Diskus links um 5,15 mm und rechts um 4,78 mm. Im Fall einer Diskusdislokation werden in der K-MRT links 5,51 mm, rechts 3,18 mm und in der C-MRT 3,56 mm links und 3,41 mm rechts gemessen. Es können keine signifikanten Unterschiede zwischen der Diskusmobilität von physiologischen und verlagerten Disci oder nach Kiefergelenkfraktur festgestellt werden. Eine Tendenz zur Mobilitätsabnahme bei Diskusverlagerung und nach Kiefergelenkfraktur ist jedoch zu erkennen. Bei Fraktur Gelenken zeigt die C-MRT deutlich höhere Beweglichkeit als die K-MRT (Abbildung 33).

In der Diskusmobilität zwischen beidseitig und einseitig gesunden Gelenken ist kein Unterschied zu erkennen.

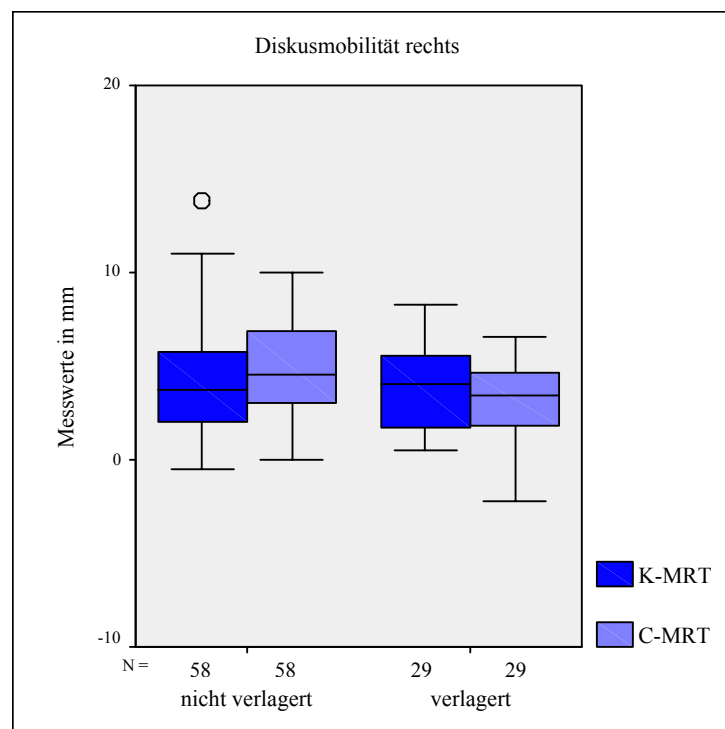


Abbildung 31: Diskusmobilität in Abhängigkeit von der Diskusverlagerung; einbezogen sind alle rechten Gelenke; n=87

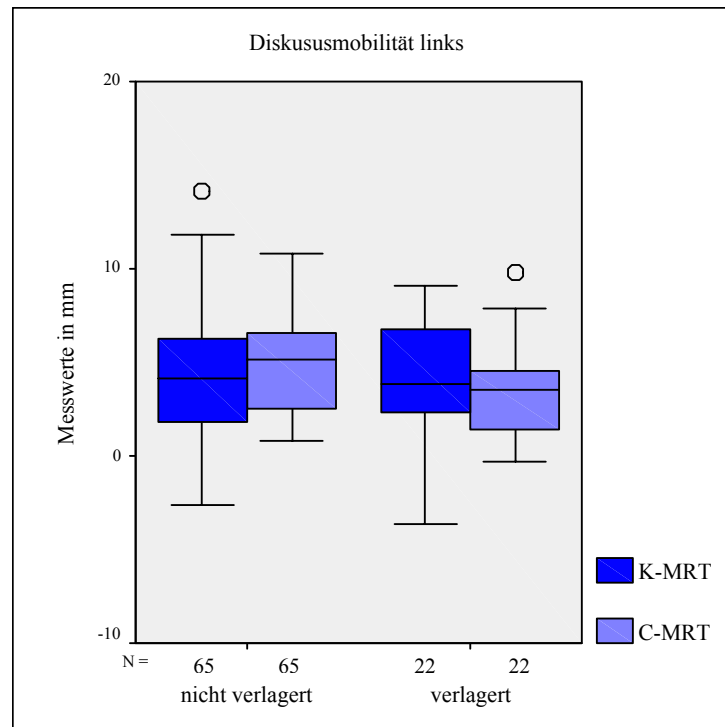


Abbildung 32: Diskusmobilität in Abhängigkeit von der Diskusverlagerung; einbezogen sind alle linken Gelenke; n=87

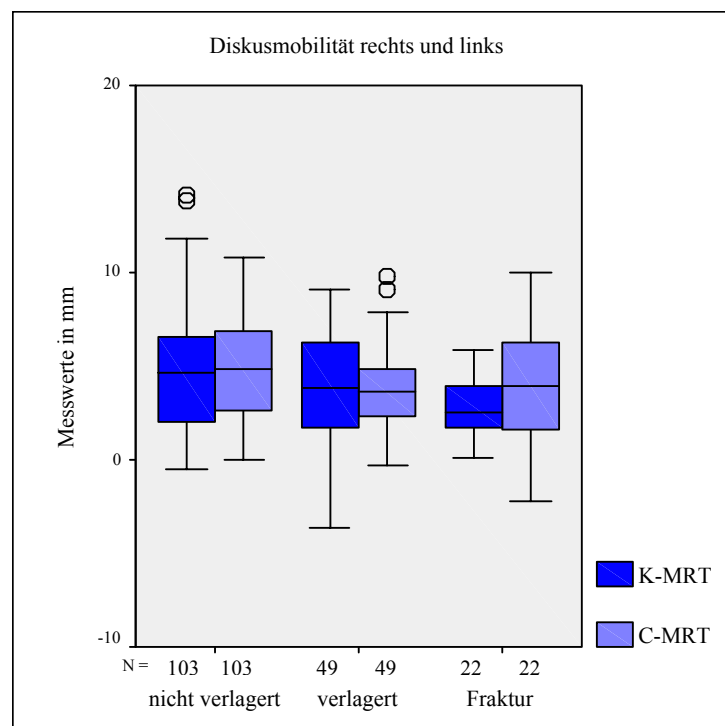


Abbildung 33: Vergleich der Diskusmobilität bei Fraktur Gelenken und Gelenken mit und ohne ADD innerhalb des Gesamtkollektivs; n=174 Gelenke

4.4.3 Relation der Mobilität

Der Anteil der Translationsbewegung im oberen Kompartiment zur Gesamtbewegung beschreibt mit den Werten von 0,49 für das linke Gelenk in der K- und der C-MRT, mit 0,44 für das rechte Gelenk in der K-MRT und 0,49 in der C-MRT ein bzgl. der Mobilität annähernd gleiches Verhältnis zwischen beiden Kompartimenten.

Untersucht man die Gelenke getrennt nach Diskusverlagerung und physiologischer Diskusrelation, verändert sich das Verhältnis nur gering. Zu erkennen ist eine Abnahme des Quotienten bei Gelenken mit Verlagerung und eine Zunahme bei physiologischer Diskusrelation. Nur für das linke Gelenk in der C-MRT kann dies anhand des Mann-Whitney-U-Tests für unverbundene Stichproben auf dem Signifikanzniveau von $p < 0,01$ statistisch belegt werden. Hier stellt sich ein Verhältnis der Bewegung des oberen Gelenkspaltes zur Gesamtbewegung bei Verlagerung des Diskus von 0,41, bei Nichtverlagerung von 0,54 ein.

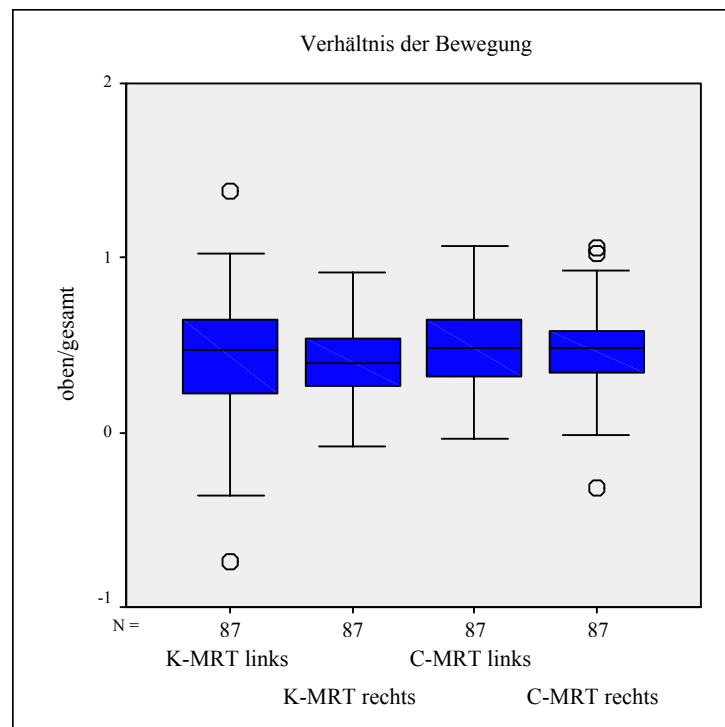


Abbildung 34: Verhältnis der Bewegung im oberen Gelenkspalt zur Gesamtbewegung; rechte und linke Gelenke in der K-MRT und C-MRT; n=174

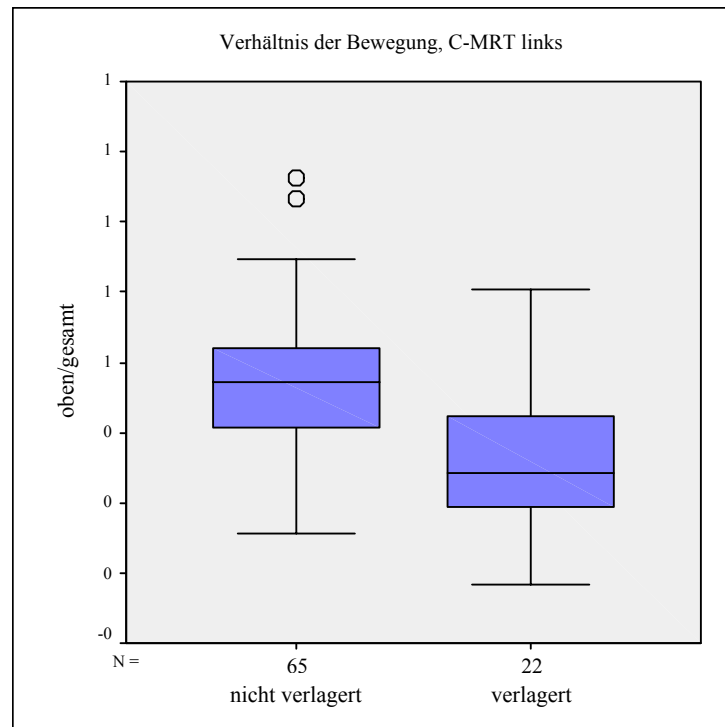


Abbildung 35: Verhältnis der Bewegung im oberen Gelenkspalt zur Gesamtbewegung in der C-MRT; einbezogen sind alle linken Gelenke; n=87

4.5 Korrelation und Regression der Messwerte

Wie aus den bereits dargestellten Grafiken ersichtlich, existiert zwischen den Ergebnissen der K-MRT und der C-MRT ein monotoner Zusammenhang. In den Abbildung 36 bis Abbildung 41 sind die Korrelationen der Messwerte für die Diskus- und Kondyluslage im geschlossenen Gelenkzustand $d1$, $k1$ und die berechneten Parameter P/A , $k1-d1$, $d2-d1$ und $k2-k1$ anhand von Streudiagrammen dargestellt. Die Korrelationskoeffizienten nach Spearman im Bereich von $r = 0,64$ und $r = 0,86$ im zweiseitigen Testverfahren ergeben für alle Messwerte eine mittlere bis starke Korrelation zwischen K-MRT und C-MRT.

Auf den Diskus bezogene Messreihen lassen eine deutlichere Korrelation erkennen als Messwerte des Kondylus. Außerdem ist auch die Korrelation der Messwerte im geschlossenen Zustand stärker als im geöffneten.

Die Regressionsgerade beschreibt hier den linearen Zusammenhang zwischen den Werten der K-MRT und der C-MRT. Zusätzlich sind in den Grafiken die 95 %-Konfidenzintervalle dargestellt, die den Bereich markieren, in dem diese Gerade auf dem Konfidenzniveau von 95 % zu liegen kommt. Die Steigung der Regressionsgeraden von etwa 1 und der Schnittpunkt mit der Ordinate nahe 0 geben zum Ausdruck, dass sich die Werte der K-MRT und der C-MRT stark gleichen. Lediglich die Gerade der Diskusmobilität verläuft etwas flacher und weist auf kleinere Werte in der K-MRT hin.

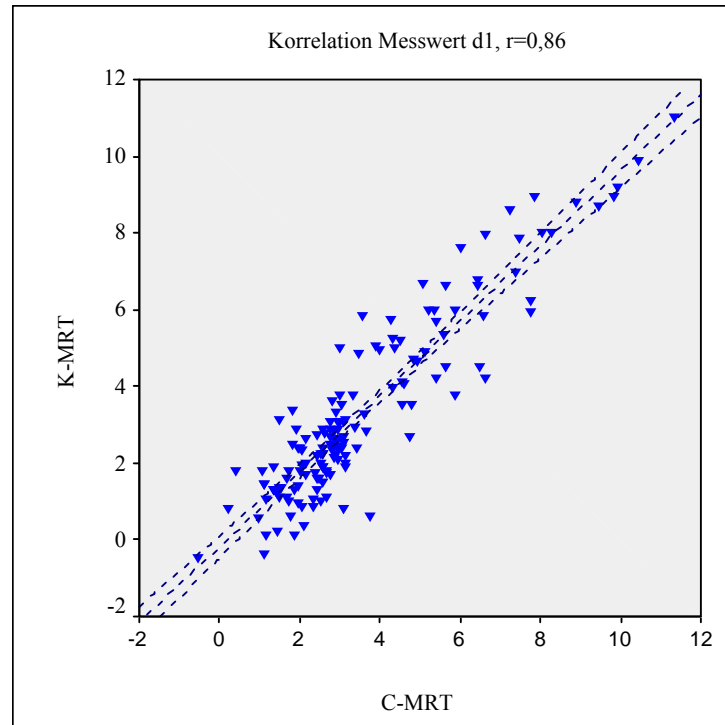


Abbildung 36: Korrelation der Messwerte d1 (Diskusposition im geschlossenen Gelenkzustand) zwischen K-MRT und C-MRT

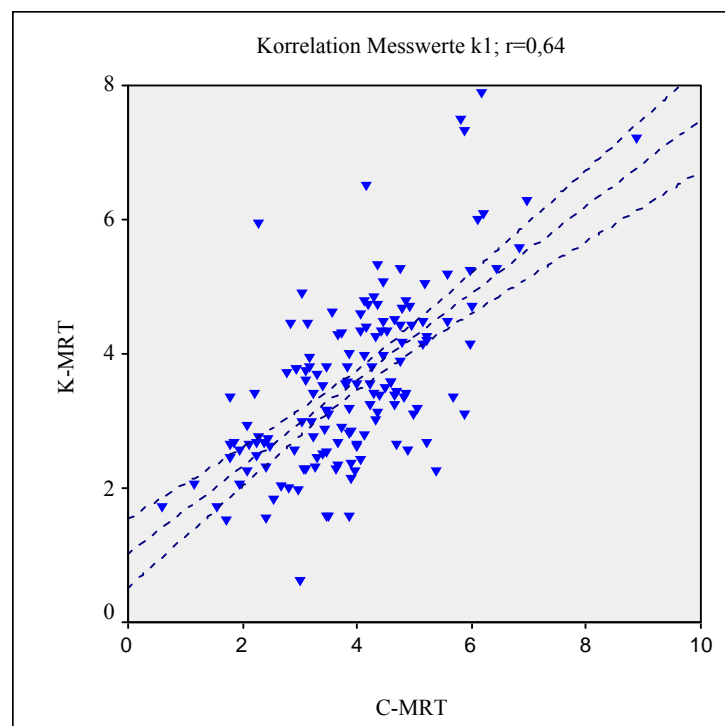


Abbildung 37: Korrelation der Messwerte k1 (Kondylusposition im geschlossenen Gelenkzustand) zwischen K-MRT und C-MRT

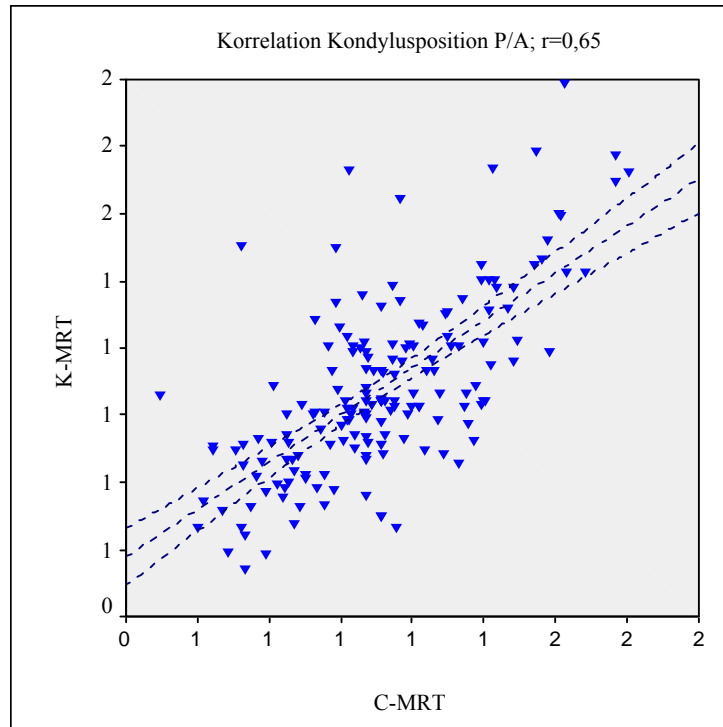


Abbildung 38: Korrelation der Messreihen P/A (Verhältnis posteriore/anteriore Gelenkspaltfläche) zwischen K-MRT und C-MRT

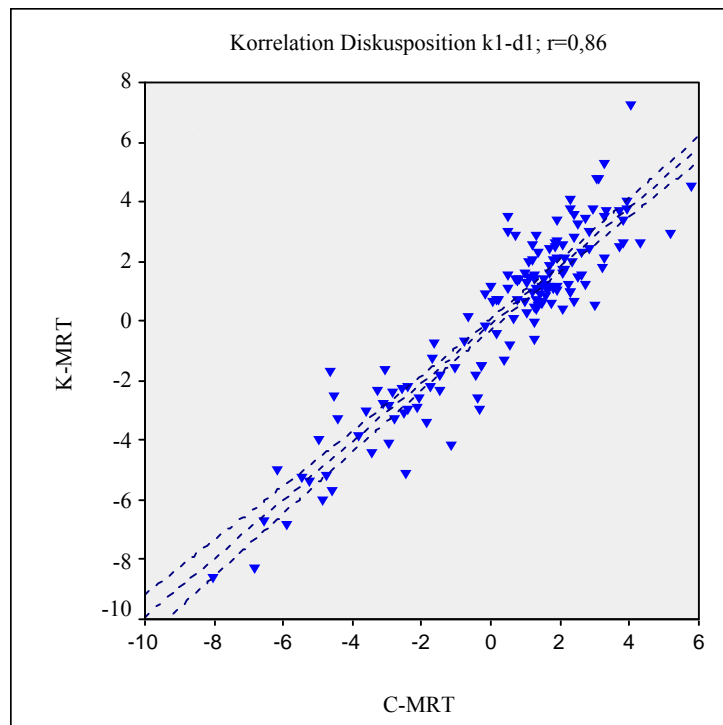


Abbildung 39: Korrelation der Messreihen Diskusposition zwischen K-MRT und C-MRT

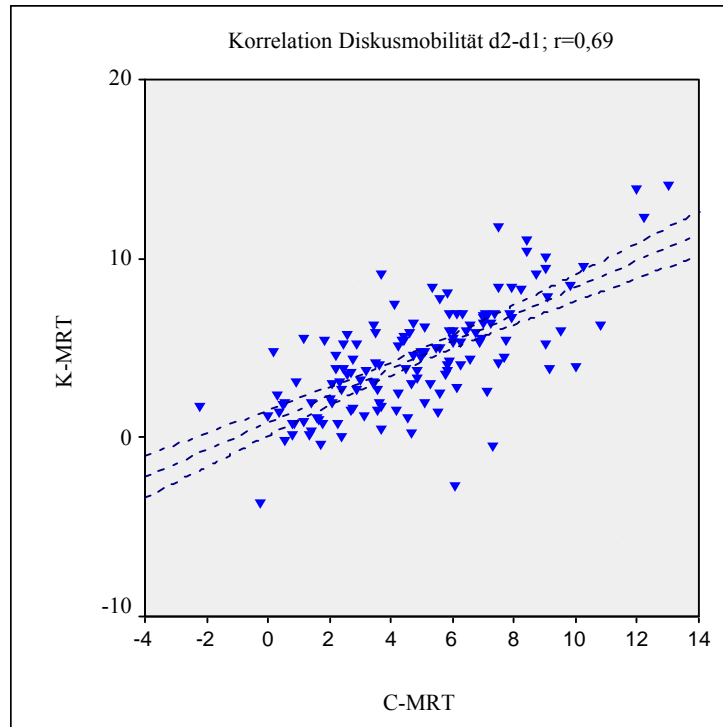


Abbildung 40: Korrelation der Messreihen Diskusmobilität zwischen K-MRT und C-MRT

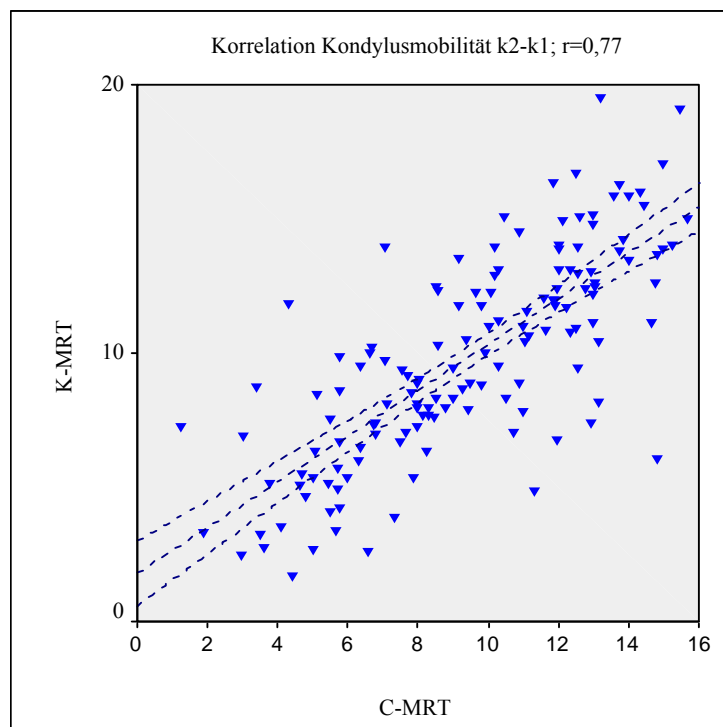


Abbildung 41: Korrelation der Messreihen Kondylusmobilität zwischen K-MRT und C-MRT

4.6 Konkordanz der Diagnostik

Die Übereinstimmung zwischen den gestellten Diagnosen kann anhand der Kappa-Statistik nach Cohen überprüft werden. Als Bezug dient jeweils die reliabel gestellte MRT-Diagnose durch einen MKG-Chirurgen (Kapitel 4.1).

Die klinische Diagnose weist dazu mit einem κ -Wert von 0,26 nur schwache Konkordanz auf. Sehr hohe Konkordanz ($\kappa = 0,95$) zeigt die MRT-Diagnostik anhand des Algorithmus. Dazwischen liegt der κ -Wert der radiologischen Diagnose ohne Auswertungsschema von 0,65.

Die Vierfeldertafel dient zur Bewertung von Sensitivität (Zahl der zutreffend als positiv erkannten Fälle/Gesamtzahl der positiven Fälle) und Spezifität (Zahl der zutreffend als negativ erkannten Fälle/Gesamtzahl der negativen Fälle) der klinischen Diagnose (Tabelle 8).

Die Sensitivität der klinischen Diagnose bezüglich einer Diskusverlagerung beträgt 0,73, die Spezifität 0,57. Daraus entsteht ein negativer Vorhersagewert von 0,82, der die Wahrscheinlichkeit für das zutreffende Ergebnis beschreibt.

Ein Fehler 1. Art, der zu einer falsch positiven Diagnose führt, wird dabei zu 29 % begangen, ein Fehler 2. Art mit einer falsch negativen Diagnose ergibt sich in 9 % der Fälle.

Die Diagnosen beziehen sich auf die einzelnen Gelenke. Bei Patienten mit einseitigen Affektionen fehlte z.T. die klinische Diagnose des kontralateralen Gelenkes. Daraus resultiert ein Kollektiv für diese Auswertung von 153 Gelenken.

MRT-Befund (konventionell)	klinische Diagnose	
	Anzahl negativ (gesund)	Anzahl positiv (krank)
Anzahl negativ (gesund)	59	45
Anzahl positiv (krank)	13	36

Tabelle 8: Vierfeldertafel zur Berechnung von Sensitivität und Spezifität der klinischen Diagnose; n=153 Gelenke

5 Diskussion

5.1 Patientenkollektiv

Die Auswahl der Probanden erfolgte zufällig, stellte aber aufgrund der Indikation zur MRT kein normalverteiltes Kollektiv dar. Alle Patienten wiesen eine klinische Symptomatik auf, nicht jedoch den unmittelbaren Verdacht auf eine Diskusdislokation. Das Kollektiv bot einen hohen Anteil positiver Befunde, deren Erfassung und Analyse in dieser Studie von vorrangiger Bedeutung sind. Der Vergleich von pathologisch veränderten und physiologisch gewerteten Kiefergelenken lässt sicherlich reliable Rückschlüsse zu. Absolutwerte sollten jedoch unter einem relativierenden Aspekt betrachtet werden.

Zu Beginn der Auswertung war die Unterteilung zwischen Gelenken mit physiologischer und anterior verlagelter Diskusposition erforderlich. Dies geschah durch einen neutralen fachkompetenten Untersucher (MKG-Chirurg) unter Zuhilfenahme der im Algorithmus verwendeten Referenzlinien. Somit wurde die Ausrichtung nach der Frankfurter Horizontalen und die Kondylenbahnneigung berücksichtigt. Disci, die mit ihrer konkaven Fläche der Pars intermedia den Kondylus tangierten, galten als physiologisch. Bestand lediglich Kontakt zwischen der Konvexität des Diskushinterrandes und dem Kondylus, wurde von einer Verlagerung ausgegangen. Um auch in Grenzfällen eine Differenzierung zu erreichen, wurden sowohl die Aufnahmen der C-MRT als auch der K-MRT mit allen medialen und lateralen Schichten einbezogen. Die klinische Symptomatik wurde bewusst außer Acht gelassen. Der signifikante Zusammenhang einseitig klinischer Befunde und beidseitig positiver MRT-Befunde bezüglich Diskusverlagerung weist darauf hin, dass sich das kontralaterale Gelenk bereits häufig in einer Vorstufe der manifesten Erkrankung befindet (*Milano et al. 2000 S. 358*). Daher können gesunde Gelenke von Patienten mit einseitig pathologischem Befund nicht kompromisslos als physiologisch eingestuft werden. Die Unterteilung zwischen einseitig und beidseitig erkrankten bzw. gesunden Gelenken gibt weiteren Aufschluss.

Die Geschlechterverteilung in der vorliegenden Studie von zwei Drittel Frauen zu einem Drittel Männern entspricht den Angaben in der Literatur (*Karle et al 2002 S. 359*, *Rammelsberg et al. 2000 S. 242*). Es scheint eine Prävalenz von Internal Derangement

bei Frauen vorhanden zu sein. Dabei wird ein veränderter Kollagenmetabolismus diskutiert (*Milano et al. 2000 S. 359*).

5.2 Anatomische Grundlagen zur Erstellung des Auswertungsschemas

Die Analyse funktioneller Aspekte sowohl gesunder als auch erkrankter Gelenke soll Einblick in die Ätiologie und Pathogenese von Kiefergelenkerkrankungen gewähren. Zur metrischen Evaluation des diskokondylären Komplexes in der MRT sind in der Literatur verschiedene Methoden beschrieben. Da eine Reproduzierbarkeit und damit die Reliabilität der Vermessungen jedoch häufig nicht gewährleistet ist, sollte im Rahmen der vorliegenden Studie ein neues Auswertungsschema erstellt werden.

Bisher diente neben der vertikalen Schädellachse überwiegend die Frankfurter Horizontale als Referenzlinie für die Vermessung der Kiefergelenkstrukturen (*Drace und Enzmann 1990 S. 68, Katzberg 1989 S. 297, Pho Duc et al. 1994 S. 485, Rammelsberg et al. 1997 S. 394*). Nach dieser Ebene wird bei der Bildgewinnung der Patientenkopf mit Hilfe von Lichtmarkierungen ausgerichtet (*Kordaß et al. 1993 S. 328*). Da sich die Frankfurter Horizontale aber im MRT-Ausschnittsbild des Kiefergelenkes häufig nicht darstellen lässt, bezieht sich die Auswertung auf die waagrechte Bildkante und somit auf die Genauigkeit der Patientenausrichtung (*Pho Duc et al. 1994 S. 485, Rammelsberg et al. 1997 S. 393*).

Die Konstruktion von Referenzlinien anhand eindeutig reproduzierbarer morphologischer Strukturen in der MRT erscheint dazu verlässlicher. In der vorliegenden Studie wurden zur Erstellung der ersten Referenzlinie die Spina postglenoidalis und der Zenit der Eminentia herangezogen. Die Spina postglenoidalis bildet den Schnittpunkt der Fissura squamotympanica mit der äußeren Kontur des posterioren Abhangs der Fossa glenoidalis (*Karpac et al. 1992 S. 533*). Da sich die Fissurae squamotympanica und petrosquamosa im lateralen Magnetresonanztomogramm überlagern (*Bumann und Lotzmann 2000 S. 16*), werden sie in der herangezogenen Literatur ebenso wie die Spina postglenoidalis als angrenzende Struktur gleichwertig verwendet (*Karpac et al. 1992 S. 534, Katzberg et al. 1983 S. 250, Rammelsberg et al. 2000 S. 246, Silverstein et al. 1994 S. 524*). Silverstein et al. (1994) und Rammelsberg et al. (2000) erwähnen jedoch, dass sich diese Fissuren in MRT-Aufnahmen nicht darstellen (*Rammelsberg et al. 2000 S. 246, Silverstein et al. 1994 S. 524*), wohingegen sie in Röntgenbildern ebenso wie die Spina postglenoidalis häufiger als Referenzstrukturen dienen (*Blaschke und Blaschke 1981 S. 36, Karpac et al. 1992 S. 534, Katzberg et al. 1983 S. 251, Ozawa et al. 1999 S. 94*,

Pullinger und Hollender 1986 S. 724, Pullinger et al. 2002 S. 300). Rammelsberg et al. (2000) bemerken außerdem den Anstieg der Fissura petrosquamosa von lateral nach medial (*Pullinger und Hollender 1986 S. 724, Rammelsberg et al. 2000 S. 246*). Da aber die Auswahl der jeweils vergleichbaren medialen MRT-Schicht Voraussetzung für alle validen Auswertungen ist, ist dieser Einfluss zu vernachlässigen. Im Rahmen der vorliegenden Studie konnte die Spina postglenoidalis durch Signalitätsunterschiede in allen statischen MRT-Bildern eindeutig dargestellt werden. Lediglich bei einzelnen Bildern des CINE-Verfahrens war dies aufgrund schlechterer Bildauflösung nicht möglich.

Als weitere Referenzstrukturen dienten der höchste Punkt der Fossa glenoidalis, der durch eine Tangente als Parallele zur Referenzlinie eindeutig ermittelt werden kann, und der Hinterrand des Discus articularis. Häufig wird auch der Mittelpunkt der Pars intermedia des Diskus als Bezugspunkt verwendet (*Dittmer und Ewers 1991 S. 476, Heffez et al. 1988 S. 274, Nebbe et al. 1998 S. 602, Orsini et al. 1999 S. 650*). Probleme bereitet dieses Verfahren, wenn der Diskus Deformationen aufweist und eine Abgrenzung der intermediären Zone schwierig wird (*Hugger et al. 1993 S. 42*). Der Diskushinterrand dagegen ist durch Signalitätsunterschiede eindeutig abzugrenzen und auch bei veränderter Diskusform einfach zu bestimmen (*Pho Duc et al. 1994 S. 485, Schimmerl et al. 1993 S. 196*). Umbauvorgänge im retrodiskalen Gewebe (Remodeling-Phänomen) können allerdings Abgrenzungsschwierigkeiten zum posterioren Randwulst des Diskus verursachen (*Heffez et al. 1988 S. 280, Hugger et al. 1993 S. 42, Nebbe et al. 1998 S. 605, Westesson und Paesani 1993 S. 631*).

Der Kondylusmittelpunkt wurde nach der von Dumas et al. (1984) beschriebenen Methode durch das Anlegen von Tangenten, die sich zu einem Quadrat ergänzen, ermittelt (*Dumas et al. 1984 S. 319*). Auch bei arthrotisch deformierten Kondylen erscheint diese Methode reliabel, da sich derartige Veränderungen in der Regel sowohl auf die superiore als auch auf die anteriore Gelenkfläche erstrecken (*Major et al. 2002 S. 152*). Die Mittelpunktkonstruktion bleibt dadurch unbeeinflusst. Keine der recherchierten Studien enthält eindeutige Angaben über die Ermittlung des Kondylusmittelpunktes. Es ist anzunehmen, dass auch in diesen Studien der Kondylusmittelpunkt wie bei Drace und Enzmann (1990) geschätzt wurde (*Drace und Enzmann 1990 S. 69*). Das Verfahren ist somit subjektiv und nicht eindeutig reproduzierbar.

5.3 Kondylus-Fossa-Relation

Häufig wird eine Prävalenz des Internal Derangement bei exzentrischer Kondylusposition innerhalb der Fossa articularis diskutiert (*Bonilla-Aragon et al. 1999 S. 208, Müller-Leise et al. 1997 S. 152, Pullinger et al. 2002 S. 299, Pullinger und Hollender 1986 S. 719*). Zur Bewertung der Kondylusposition in der vorliegenden Studie diente die Berechnung der Gelenkspaltfläche bei maximaler Interkuspitation, die zwischen den Konturen der Fossa articularis und des Kondylus nach anterior und posterior liegt. Auch wenn Karpac et al. (1992) keine signifikanten Unterschiede zwischen linearen und flächigen Gelenkspaltvermessungen feststellen konnten, vermuteten sie ebenso wie Blaschke und Blaschke (1981), dass die Flächenberechnung die exaktere Methode darstellt (*Blaschke und Blaschke 1981 S. 35, Dumas et al. 1984 S. 320, Karpac et al. 1992 S. 535, Katzberg et al. 1983 S. 250*). Durch die Flächenberechnung werden Unregelmäßigkeiten in der Kontur des Kondylus oder der Fossa nivelliert. Der aus posteriorer und anteriorer Gelenkspaltfläche ermittelte Quotient P/A beschreibt die Position des Kondylus zur Fossa. In der vorliegenden Studie wurde zur Unterteilung der beiden Flächen die Senkrechte auf die Referenzlinie durch den tiefsten Punkt der Fossa gewählt, da die Vermessungsmethode Einfluss auf das Ergebnis zu haben scheint. Pullinger und Hollender (1986) untersuchten verschiedene Methoden und erhielten in ihrer Studie bei der Unterteilung der Gelenkspaltflächen am Fossamittelpunkt zu 70 % konzentrische Ergebnisse. Die Unterteilung am Kondylusmittelpunkt zeichnet sich durch deutlich mehr exzentrische Ergebnisse aus. Ist der Kondylus retropositioniert, wird der posteriore Raum deutlich kleiner und gleichzeitig der anteriore Raum größer. Die Sensitivität dieser Methoden ist also größer, birgt aber die Gefahr der Überinterpretation (*Pullinger und Hollender 1986 S. 725*).

Die gewonnenen Werte zur Beschreibung der physiologischen Kondylus-Fossa-Relation lagen nach den angestellten Berechnungen bei $P/A = 1,13$ im K-MRT und $P/A = 1,15$ in der C-MRT und unterschieden sich signifikant von der Kondylusposition bei Gelenken mit Diskusverlagerung ($P/A = 0,9$). Das Ergebnis weist aber, wie sich auch in der Literatur abzeichnet, eine sehr weite Streuung auf. Die Gründe sind einerseits in den anatomischen Variationen innerhalb eines oder verschiedener Individuen, andererseits

in der Messmethode zu suchen (*Karpac et al. 1992 S. 535*). Konturunregelmäßigkeiten wirken sich deutlich auf die Abgrenzung der zu berechnenden Fläche aus.

Das Verhältnis für physiologische Gelenke beschreibt hier eine leicht anteriore Kondyluslage innerhalb der Fossa. Berücksichtigt man bei der Auswertung auch das kontralaterale Gelenk, zeigt sich bei Probanden mit beidseitig gesunden Gelenken eine verstärkte Anteriorlage. Entsprechend wird bei Internal Derangement eine retrusive Tendenz des Kondylus sichtbar. Autoren berichten bei fortschreitendem Internal Derangement von einer Annäherung des Kondylus in cranio-dorsaler Richtung an die Fossa (*Bonilla-Aragon et al. 1999 S. 205, Dumas et al. 1984 S. 324, Müller-Leise et al. 1997 S. 156, Ozawa et al. 1999 S. 93*). Einseitige Diskusverlagerungen zeichnen sich durch größere Variabilität in der Kondyluslage aus (*Dumas et al. 1984 S. 322, Rammelsberg et al. 2000 S. 240*). Die Untersuchungen dieser Studie zeigten bei einseitiger Erkrankung eine posteriore Verlagerung auch des gesunden Kondylus. In der Literatur wird eine reziproke Dislokation ebenso des Kondylus der gesunden Seite diskutiert (*Kurita et al. 2001 S. 164, Milano et al. 2000 S. 358, Rammelsberg et al. 2000 S. 247*). In Einklang mit den Erkenntnissen mehrerer Autoren scheint sich bei fortschreitender Diskusverlagerung, wie die beidseitige Diskusverlagerung ohne Reposition, der Gelenkspalt sowohl anterior als auch posterior zu verkleinern und der Kondylus wieder in eine konzentrische Position zu bewegen (*Kurita et al. 2001 S. 164, Ozawa et al. 1999 S. 99, Rammelsberg et al. 2000 S. 248*).

Gründe für die zum Teil kontroversen Erkenntnisse aus der Literatur sehen Rammelsberg et al. (2000) zum einen in der Definition von „normalen“ Gelenken. Kontrollgruppen mit tatsächlich gesunden Gelenken fehlen oft. Allein die Abwesenheit von Symptomen sei nur ein unzureichender Nachweis eines physiologischen Kiefergelenkes. Als Kriterium sollte der Nachweis im Magnetresonanztomogramm dienen. Des Weiteren werden sehr viele Auswertungen an Tomogrammen vorgenommen. An röntgenologischen Aufnahmen ist jedoch die Knorpelschicht von Kondylus und Fossa und somit die korrekte Kontur nicht sichtbar. Aufgrund der Beeinflussung der Kondylusposition kontralateraler Gelenke ist die Unterscheidung zwischen Patienten mit uni- und bilateraler Diskusverlagerung notwendig (*Hugger et al. 1994 S. 491, Isberg et al. 1991 S. 73, Kurita et al. 2000 S. 161, Kurita et al. 2001 S. 164, Milano et al. 2000 S. 358, Pullinger et al. 1986 S. 723, Rammelsberg et al. 2000 S. 247*).

Als Schlussfolgerung kann die Kondylusposition nur als schwaches Indiz für ein Internal Derangement gewertet werden (*Bonilla-Aragon et al. 1999 S. 208, Kurita et al. 2001 S. 164*). Daneben wird auch vermutet, dass durch Remodelling der ossären Gelenkstrukturen die Kondylusposition innerhalb der Fossa variabel ist (*Kurita et al. 2000 S. 278, Major et al. 2002 S. 152, Müller-Leisse et al. 1997 S. 156, Ozawa et al. 1999 S. 99*).

Ungeklärt bleibt auch die Kausalität der Diskus- bzw. Kondylusverlagerung. Einerseits wird die retrale Kondylusverlagerung als Ursache einer Diskusverlagerung angesehen (*Dumas et al. 1984 S. 317, Farrar und McCarty 1979 S. 554, Kordaß et al. 1994 S. 741, Pullinger et al. 2002 S. 308*), andererseits gilt die anteriore Diskusverlagerung als Ursache einer Annäherung des Kondylus an die Fossa (*Kurita et al. 2000 S. 277, Müller-Leisse et al. S. 156*). Muskuläre Hyperaktivität, stressbedingte Parafunktionen, Traumata, Veränderungen der zentrischen Okklusion, Molarenverlust oder anatomische Gegebenheiten wie die Steilheit der Eminentia articularis bei der Angle-Klasse II/2 werden aus ätiologischer Sicht diskutiert (*Galante et al. 1995 S. 248, Kordaß et al. 1994 S. 741, Kurita et al. 2000 S. 161, Kurita et al. 2000 S. 277, Rammelsberg et al. 2000 S. 240, Ren et al. 1995 S. 258*). Die Studie von Alexander et al. (1993) zeigt allerdings, dass ein posterior verlagertes Kondylus sowohl in retrudierter als auch in zentrischer Kontaktposition bestehen bleibt. Die Beeinflussung der Kondylusposition in Relation zur Fossa durch Einstellung der zentrischen Okklusion als präventive Maßnahme scheint dadurch nicht bestätigt (*Alexander et al. 1993 S. 230*).

5.4 Bestimmung der Diskusposition

In der vorliegenden Studie wurde zur Bestimmung der Diskusposition die Distanz zwischen Diskushinterrand und Kondylusmittelpunkt erfasst. Abgetragen wurde diese Strecke auf der Verbindungslinie zwischen dem tiefsten Punkt der Fossa glenoidalis und dem Zenit der Eminentia. Diese Linie gibt die individuelle Neigung der Protuberantia wieder. Ihre Darstellung erscheint notwendig, da die Lokalisation der Pars posterior zum Zenit des Kondylus durch die differierende Protuberantianeigung bei Distanzmessungen beeinflusst wird (*Hugger et al. 1993 S. 40*). Es fällt auf, dass ein zunächst weit anterior erscheinender Diskus dennoch in physiologischem Verhältnis zwischen ventrokranialster Kondyluskontur und temporaler Gelenkfläche gelagert sein kann. Das Vorgehen der Arbeitsgruppen von Heffez (1988) und Nebbe (1998) zeigt ähnliche Ansätze. Nebbe et al. (1998) verwendeten zur Distanzabtragung eine standardisierte Referenzlinie, die im 50°-Winkel zur Frankfurter Horizontalen gebildet wird (*Nebbe et al. 1998 S. 601*). Bei Heffez et al. (1988) erfolgte die Distanzabtragung direkt auf der Konturlinie der Protuberantia, wobei sich hier Unregelmäßigkeiten im Konturverlauf der Protuberantia im Unterschied zu Verfahren mit standardisierter Kondylenbahn stärker bemerkbar machen. Die Diskusposition nimmt bei Heffez et al. (1988) folglich mehr Bezug zum temporalen Gelenkanteil als zum Kondylus (*Heffez et al. 1988 S. 274*).

Da beide Arbeitsgruppen ihre Messungen auf den Mittelpunkt der Pars intermedia des Diskus articularis bezogen, ist der direkte Vergleich zu den vorliegenden Messergebnissen nicht möglich. Die ermittelten Medianwerte der physiologischen Diskuspositionen lagen in der K-MRT bei 1,60 mm, in der C-MRT bei 1,68 mm posterior des Kondylusmittelpunktes. Von einer physiologischen Diskusposition wurde ausgegangen, wenn der Diskushinterrand posterior der anhand der ROC-Analyse ermittelten Cutt-Off-Werte in der K-MRT von -0,55 mm und in der C-MRT von -0,35 mm lag. Anterior dieser Werte gelegene Disci galten als verlagert. Der Medianwert der verlagerten Disci lag in K-MRT-Aufnahmen bei -2,92 mm und in C-MRT-Aufnahmen bei -2,97 mm anterior des Kondylusmittelpunktes. Die Maximalwerte für verlagerte Disci reichten bis -9 mm. Nebbe et al. (1997) ermittelten die „normale Diskusposition“ bei einer Diskusmittelpunktage von 0,31 mm posterior des Kondylusmittelpunktes. Ihre Werte für die in Kategorien eingeteilten Verlagerungen reichen von 1,15 mm bis 6,97

mm anterior des Kondylusmittelpunktes (*Nebbe et al. 1998 S. 604*). Bei Heffez et al. (1988) beginnt eine geringe Verlagerung ab einer Distanz des Diskusmittelpunktes von 2 mm anterior des Kondylusmittelpunktes. Die Maximalwerte reichen bis etwa 6 mm (*Heffez et al. 1988 S. 278*). Ein hypothetischer Vergleich mit den Ergebnissen dieser Studie kann unter Berücksichtigung der Diskuslänge erfolgen.

Häufigere Anwendung zur Diskuspositionsbestimmung findet die in Punkt 1.3 erläuterte Winkelmessung in Abhängigkeit von der 12-Uhr-Position (*Drace und Enzmann 1990 S. 67, Emshoff et al. 2003 S. 539, Katzberg et al. 1986 S. 186, Öğütcent-Toller und Taşkaya-Yılmaz 2002 S. 603, Pho Duc et al. 1994 S. 485, Rammelsberg et al. 1997 S. 394*). Hier kommt wiederum die Abhängigkeit von der Frankfurter Horizontalen zum Tragen, welche möglicherweise durch die Bildebene nicht korrekt wiedergegeben wird (*Nebbe et al. 1998 S. 598, Pho Duc et al. 1994 S. 488*). Weiterer Kritikpunkt an dieser Methode ist der fehlende Bezug der Diskuslage zu den funktionellen Gelenkanteilen (*Heffez et al. 1988 S. 280, Nebbe et al. 1998 S. 604, Silverstein et al. 1994 S. 528*). Um jedoch einen Vergleich der Ergebnisse mit der Literatur herstellen zu können, wurde in der vorliegenden Studie zusätzlich an allen Bildern der K-MRT die Diskusposition im geschlossenen physiologischen Gelenkzustand anhand der Winkelmessung bestimmt. Im Gegensatz zur linearen Messung wurden hier nur bilateral gesunde Probanden herangezogen. Danach ergab sich für den physiologischen Diskus, ausgehend von der 12-Uhr-Position, eine mittlere Abweichung von $19,3^\circ$ nach anterior. Während Drace und Enzmann (1990) bei ihrer Untersuchung von 30 gesunden Probanden feststellten, dass 95 % der Disci maximal zehn Grad von der 12-Uhr-Position abweichen, herrscht bei den Ergebnissen der vorliegenden Studie ein weiter Streubereich (*Drace und Enzmann 1990 S. 67*). Die mittleren 50 % der Messwerte liegen zwischen $4,2^\circ$ und $31,8^\circ$.

Sowohl bei den Ergebnissen der linearen als auch der Winkelmessung ist im Vergleich zur Literatur eine deutlich anteriore Tendenz mit großer Varianz zu erkennen. Die Gründe sind einerseits im Patientengut zu suchen. Drace und Enzmann (1990) schlossen z.B. kieferorthopädisch vorbehandelte Patienten aus ihrer Studie aus, da bei diesen häufig asymptotische anteriore Diskusverlagerungen auftreten (*Drace und Enzmann 1990 S. 70*). Weiterhin galt als Kriterium der physiologischen Diskusposition bei Drace und Enzmann (1990) die klinische Symptomlosigkeit (*Silverstein et al. 1994 S. 524*). In der vorliegenden Studie erfolgte die Einteilung in physiologische und verlagerte

Diskuspositionen anhand der vermessenen MRT-Aufnahmen der K-MRT und C-MRT unter Einbeziehung paramedianer Schichten. Die klinische Symptomatik wurde dabei bewusst außer Acht gelassen. Die Reliabilität scheint dadurch größer, da sich die klinische Symptomatik durch einen hohen Wert an falsch negativen Befunden auszeichnet (*Tallents et al. 1996 S. 529*). Die Ergebnisse zeigen, dass die Einbeziehung von Frakturpatienten keine Veränderung hervorruft. Eine Gelenkfraktur zieht nicht unmittelbar eine Diskusverlagerung nach sich (*Choi et al. 1997 S. 346, Eckelt und Klengel 1996 S. 116, Rasse 1993 S. 427, Terheyden et al. 1996 S. 114*). Durch neuere osteosynthetische Versorgungen diakapitulärer Frakturen bzw. gelenknaher Luxationsfrakturen lässt sich eine orthotope Diskuslage in über 70 % der Fälle wieder herstellen (*Neff et al. 2000 S. 111*).

Allerdings zeigen auch andere Studien eine größere Abweichung des physiologischen Diskus von der postulierten 12-Uhr-Position. Rammelsberg et al. (1997) fassten bereits 15° und Pho Duc et al. bis zu 20° Abweichung nach anterior in einen physiologischen Rahmen (*Pho Duc et al. 1994 S. 486, Rammelsberg et al. 1997 S. 398*). Orsini et al. (1998) unternahmen den Versuch, die physiologische Grenze auf die 11-Uhr- bzw. 10-Uhr-Position auszuweiten. Sie stellten fest, dass sich 82,6 % der Disci asymptomatischer Probanden posterior der 10-Uhr-Position befinden, jedoch nur 39,1 % posterior der 12-Uhr-Begrenzung (*Orsini et al. 1998 S. 489*). Silverstein et al. (1994) vermuteten hinter der weiten Streuung der Werte, die sich bei allen Autoren abzeichnet, unter anderem eine inadäquate Messmethode (*Silverstein et al. 1994 S. 524*). Der Bezug zur Protuberantianeigung ist bei der Winkelmessung nicht gegeben. Die über die ROC-Analyse ermittelten Cutt-Off-Werte für die Distanzmessung mit einer Spezifität von 98 % und einer Sensitivität von 97 % sprechen für ein valides Ergebnis. Der Übergang von physiologischer zu pathologischer Diskusposition ist im vorliegenden Kollektiv klar definiert. Die Diskusposition bei maximaler Mundöffnung stellt sich noch deutlicher dar. Der Median für die physiologische Diskusposition liegt in der K-MRT 6,20 mm, in der C-MRT 7,22 mm posterior des Kondylusmittelpunktes. Damit ist im geöffneten Zustand ein physiologischer Diskus eindeutig von einem verlagerten Diskus, der bei – 2,52 mm in der K-MRT und – 2,80 mm in der C-MRT liegt, abzugrenzen.

5.5 Mobilität von Kondylus und Diskus

Die Mittelwerte für die Mobilität des Diskus lagen mit 4,11 mm für die K-MRT, 4,42 mm für die C-MRT und des Kondylus mit 9,40 mm in der K-MRT und 9,27 mm in der C-MRT deutlich unter den von Pho Duc et al. (1994) ermittelten Werten. Die Messwerte der mittleren Translationsbewegung des Kondylus bei maximaler Mundöffnung erreichten hier nur 57 % der Werte von Pho Duc et al. (1994). Die Mobilität des Diskus lag bei 42 % der Vergleichswerte (*Pho Duc et al. 1994 S. 487*).

Der Vergleich mit anderen Studien lässt weitere Differenzen erkennen. Die Arbeitsgruppe von Beer (2004) erhält im Vergleich zu Pho Duc et al. (1994) um 30 % verringerte Mobilitäten, welche zusätzlich durch achsiographische Referenzmessungen hinterlegt sind (*Beer et al 2004 S. 6*). Kolk et. al. (2000) geben für die physiologische Kondylusbewegung einen Wert von 11,1 mm an (*Kolk et al. 2000 S. 196*), der ebenso deutlich unter dem von Pho Duc et al. (1994) ermittelten Wert von 16,4 mm liegt (*Pho Duc et al. 1994 S. 487*).

Die Betrachtung des Patientenkollektivs gibt darüber Aufschluss. Während Pho Duc et al. (1994) ausschließlich klinisch gesunde Probanden heranziehen, weisen ca. 60 % der Probanden von Beer et al. (2004) eine Funktionsstörung auf. In der vorliegenden Studie geben alle Patienten eine klinische Symptomatik an. 63 % des Patientengutes geben Hinweise auf eine Diskusverlagerung, 17 % sind Frakturpatienten, bei den restlichen 20 % besteht eine unklare Symptomatik ohne Verdacht auf eine Diskusdislokation. Für Frakturpatienten ergaben sich Kondylusmobilitätswerte von 7,83 mm in der K-MRT und 7,54 mm in der C-MRT. Kolk et. al. (2000) erfassten diese mit 8,8 mm (*Kolk et al. 2000 S. 196*).

Ein Grund für reduzierte Messwerte kann eine schmerzhafte oder limitierte Mundöffnung sein, wie sie sich bei Patienten mit fixiertem Diskus (*Benito et al. 1998 S. 242*, *Neff et al. 2000 S. 111*) und bei zunehmender Diskusverlagerung abzeichnet (*Müller-Leisse et al. 1997 S. 152*). Zweifellos tritt jedoch mit zunehmender morphologischer Alteration der Gelenkstrukturen ein Mobilitätsverlust in Erscheinung. Die Ergebnisse der vorliegenden Studie, die keinen signifikanten Unterschied in der Mobilität zwischen Gelenken mit physiologischer und verlagert aber reponierender Diskusposition aufweisen, wie auch von Eberhard et al. (2000) bestätigt wird (*Eberhard et al. 2000 S. 491*), ziehen den Schluss nach sich, dass eine Funktionsstörung des

stomatognathen Systems primär mit einem Mobilitätsverlust einhergeht. Die Diskusposition scheint für die Bewegungsfunktion zunächst nicht von Bedeutung.

Findet allerdings keine Reposition des Diskus bei der Öffnungs- bzw. Protrusionsbewegung statt, weichen die Ergebnisse mit 6,50 mm in der K-MRT und 5,48 mm in der C-MRT signifikant von der physiologischen Kondylustranslation ab. Die Mundöffnung ist hier durch den raumfordernden Effekt deutlich eingeschränkt.

Eine reduzierte Beweglichkeit ist nach Neff et al. (2000) in Abhängigkeit von der Operationstechnik auch bei bis zu 30 % der operativ versorgten diakapitulären und hohen Gelenkfortsatzfrakturen zu erwarten (*Hlawitschka und Eckelt 2002 S. 246, Neff et al. 1999 S. 28, Neff et al. 2000 S. 111*). Aus den Ergebnissen der vorliegenden Studie geht eine um 20 % reduzierte Kondylusmobilität bei Frakturpatienten hervor. Durch die hier angewandte Berechnung der Kondylus- und Diskusbewegung aus zwei unterschiedlichen Bildern, sind jedoch Einbußen in der metrischen Genauigkeit möglich.

In der von Pho Duc et al. (1994) und anderen Autoren angewandten Bildüberlagerungstechnik kann an einer Aufnahme die Distanz zwischen geschlossenem und geöffnetem Zustand gemessen werden. Durch die Bildüberlagerung wird der Bezugspunkt, in diesem Fall der tiefste Punkt der Fossa, falls er sich in den beiden Bildern nicht exakt gleich darstellt, gemittelt. Diesbezüglich ist dieses Messverfahren als genauer zu werten (*Neff et al. 2002 S. 354, Pho Duc et al. 1994 S. 485*).

Die Translationsbewegung des Kondylus kann sowohl dem oberen als auch dem unteren Gelenkspalt zugeordnet werden. Entsprechend den Ergebnissen von Price (*Price 1990 S. 61*) ergibt sich in der vorliegenden Studie ein konstantes Verhältnis der Bewegung in den beiden Kompartimenten von etwa 50:50. Pho Duc et al. (1994) beschreiben diese Relation mit zwei Drittel der Bewegung im oberen Kompartiment zu einem Drittel im unteren Kompartiment (*Pho Duc et al. 1994 S. 484*). Bei der Unterteilung der Gelenke nach dem Kriterium einer Diskusverlagerung ohne Berücksichtigung einer Reposition, verschiebt sich in der vorliegenden Studie das Verhältnis für gesunde Gelenke leicht in die Richtung der Ergebnisse von Pho Duc et al. (1994). Gelenke mit Diskusverlagerung weisen eine im oberen Kompartiment abnehmende Bewegung auf. Entsprechend der Tendenz der vorliegenden Ergebnisse, die statistisch nur für das linke Gelenk in der C-MRT signifikant belegt werden können, beschreibt auch Price (1990) ein abnehmende Bewegung im oberen und ein Überwiegen

der Bewegung im unteren Gelenkspalt bei Gelenken mit reponierender Diskusverlagerung (*Price 1990 S. 63, Rammelsberg et al. 1992 S.447*). Eine Kompensation der Bewegungen innerhalb der Kompartimente ist analog den Berichten von Pho Duc et al. (1994) nicht zu erkennen (*Pho Duc et al. 1994 S. 487*).

In den Messergebnissen für die Kondylus- und Diskustranslationsbahnen zwischen der K-MRT und der C-MRT sind geringe Unterschiede zu erkennen. Die Messgrößen, welche sich auf die Darstellung des Kondylus beziehen, erschienen dabei in der C-MRT um ca. 3 % geringer, dagegen stellte sich die Diskustranslationsbahn in der C-MRT um ca. 7 % länger als in der K-MRT dar. Auffallend ist die in der C-MRT deutlich höher erscheinende Mobilität des Diskus bei Frakturpatienten. Verantwortlich für eine fehlerhafte Interpretation können Abgrenzungsschwierigkeiten durch Narbenzüge sein. Andererseits ermöglicht die C-MRT eine bessere Erfassung der Bewegung. Beer et al. (2004) berichten über eine allgemein um 6,5 bzw. 10 % längere Darstellung beider Bahnen in der C-MRT gegenüber der K-MRT (*Beer et al. 2004 S. 5*) und beziehen sich dabei auf die bessere Lokalisation der hinteren Diskusgrenze zur bilaminären Zone im bewegten Bild (*Bell et al. 1992 S. 315*). Kortikale Strukturen sind jedoch in der C-MRT schlechter darzustellen.

5.6 Reliabilität des klinischen Befundes

5.6.1 Diagnostische Genauigkeit der statischen MRT

Die diagnostische Reliabilität der statischen MRT geht aus der Übereinstimmung der MRT-Befunde mit intraoperativen bzw. Autopsiebefunden hervor. Studien belegen, dass die Diskusposition mit einer Sensitivität von 0,86 bis 0,98 und einer Spezifität von 0,87 bis 1,00 ermittelt werden kann (*Bell et al. 1992 S. 313, Tasaki und Westesson 1993 S. 723, Westesson et al. 1987 S. 1165*). Für die Diskusform liegt ein Wert von 93 % vor (*Takaku et al. 1995 S. 1283*). Studien an anatomischen Präparaten erzielen eine höhere diagnostische Genauigkeit als Studien, bei denen die Befunde intraoperativ abgeklärt werden (*Bumann et al. 1992 S. 10, Raustia et al. 1994 S. 406*). Die Erklärung liegt sicherlich in der Möglichkeit der exakteren Aufnahmen an anatomischen Präparaten und der fehlenden Einflüsse durch benachbartes Gewebe (*Orsini et al. 1997 S. 82*). Bezüglich der diagnostischen Genauigkeit der C-MRT im Echtzeitverfahren liegen nach gegenwärtigem Kenntnisstand keine Untersuchungen vor. Behr et al. (1996) stellen lediglich das diagnostische Potential der CINE-Technik als zusätzliches Medium zur K-MRT in Frage (*Behr et al. 1996 S. 212*). Untersuchungen der Arbeitsgruppe der Technischen Universität München (2002) belegten die metrische Korrelation der C-MRT zur statischen MRT und zur Achsiographie (*Kolk et al. 2000 S. 196, Neff et al. 2000 S. 111, Neff et al. 2002 S. 353, Rao et al. 1993 S. 823*).

5.6.2 Übereinstimmung zwischen klinischem Befund und MRT

Eine Assoziation zwischen klinischem und kernspintomographischem Befund bei Internal Derangement wurde bisher nicht einheitlich nachgewiesen (*Karlé et al. 2002 S. 358*). Vielmehr konnte in Studien gezeigt werden, dass zwischen dem Grad der anterioren Diskusverlagerung und einem positiven Palpationsbefund der Kaumuskulatur, einem Palpationsschmerz der Kiefergelenke oder dem Auftreten von Gelenkgeräuschen keine signifikanten Zusammenhänge existieren (*Augthun et al. 1998 S. 42, Behr et al. 1996 S. 416, Brandlmaier et al. S. 403, Emshoff et al. 2002 S. 516, Haley et al. 2001 S. 478, Katzberg et al. 1996 S. 147*). Häufiger werden signifikante

Beziehungen zwischen aktiver Mundöffnung und Diskusposition sowie anamnestic ermittelten Schmerzen und Diskusposition erwähnt (*Emshoff et al. 2001 S. 118, Emshoff et al. 2002 S. 36, Emshoff et al. 2003 S. 540, Karlé et al. 2002 S. 358*).

Die Übereinstimmung klinischer Befunde mit dem MRT-Befund schwankt gemäß den Literaturangaben zwischen 40 % und 90 % (*Paesani et al. 1992 S. 360, Piehslinger 1997 S. 391*). Auch die klinische Befunderhebung anhand eines einheitlichen Index bringt mit Werten von 47,6 % und 53,8 % nur unbefriedigende Übereinstimmung mit der MRT (*Barclay et al. 1999 S. 37, Emshoff et al. 2002 S. 1139*). Am häufigsten (16 % - 33 %) entstehen falsch negative klinische Diagnosen bei asymptomatischen Gelenken (*Barclay et al. 1999 S. 37, Emshoff und Rudisch 2001 S. 53, Tallents et al. 1996 S. 529*). In der vorliegenden Studie wurde eine fehlerhafte Beurteilung der klinischen Symptome in 38 % der Fälle nachgewiesen, wobei die Anzahl der falsch positiven klinischen Befunde mit 29 % deutlich die Summe der falsch negativen Bewertungen von 9 % übertrifft. Der Vorhersagewert bezüglich einer Diskusverlagerung ist demnach relativ schwach. Die Objektivierung der Befunde fand in dieser Studie allerdings nicht an intraoperativen Beobachtungen statt, sondern erfolgte anhand der Beurteilung sämtlicher K-MRT-Schichten und der C-MRT durch einen MKG-Chirurgen.

Da hier alle Probanden eine Symptomatik vorgaben, lag eine Fehldiagnose positiver Art näher als bei asymptomatischen Probanden. Ein weiterer Grund, der zur Fehlinterpretation positiver Art führt, ist die Überbewertung einzelner Kriterien des Funktionsstatus. Ein Gelenkknacken tritt beispielsweise mit 65 % nahezu ebenso häufig bei Patienten ohne Diskusverlagerung wie bei Patienten mit Diskusverlagerung auf (*Augthun et al. 1997 S. 39*).

Eine falsch negative Bewertung der klinischen Untersuchung kann sich bei Diskusverlagerungen ohne Reposition ergeben, da aufgrund der häufig geringen klinischen Symptomatik und vor allem fehlender Knackgeräusche die Diagnose erschwert ist (*Barclay et al. 1999 S. 41, Emshoff et al. 2002 S. 1142*). Je mehr sich das Gelenk an die pathologische Diskuslage adaptiert, desto schwieriger wird die klinische Unterscheidung zwischen physiologischer und adaptierter Gelenkfunktion. Diese Patienten sind aber als Risikopatienten anzusehen, da sie klinisch oft unerkannt bleiben und im Rahmen einer prothetischen oder kieferorthopädischen Behandlung eine Beschwerdesymptomatik im Sinne einer Dekompensation entwickeln können (*Bauer et al. 1994 S. 21*).

Aufgrund der hohen Anzahl in der MRT diagnostizierter Diskusdislokationen bei asymptomatischen Gelenken, schließen einige Autoren, dass Anteriorverlagerungen eine physiologische Variante darstellen können (*Kircos et al. 1987 S. 852*). Larheim et al. (2001) akzeptieren diesen Schluss nicht, sondern analysieren die Unterschiede zwischen den Befunden bei symptomatischen und asymptomatischen Gelenken. Diskusverlagerungen bei asymptomatischen Probanden treten weniger oft bilateral (36 %) als bei symptomatischen Patienten (61 %) auf. Außerdem erscheinen sie bei asymptomatischen Probanden mehr partiell (90 %) als total (*Larheim et al. 2001 S. 432*). Demnach soll es sich hier überwiegend um Diskusverlagerungen im Anfangsstadium handeln, in welchem die Symptomatik noch sehr unauffällig ist.

Studien zeigten, dass für die Diagnostik von Funktionsstörungen allgemein anerkannte klinische Symptome (Research Diagnostic Criteria for Temporomandibular Disorders) in Bezug auf die Art und das Vorliegen einer anterioren Diskusverlagerung allein keine zuverlässige Aussage ermöglichen (*Augthun et al. 1997 S. 45, Barclay et al. 1999 S. 42, Emshoff et al. 2002 S. 516, Karlé et al. 2002 S. 360, Müller-Leisse et al. 1996 S. 264, Rudisch et al. 2001 S. 569*). Bei Betrachtung der Untersuchungen von Vahlensieck et al. (2002), die bei 56 % der Patienten nach einer MRT-Untersuchung eine Therapieänderung registrieren, wird die Notwendigkeit einer reliablen Diagnose für die Therapieentscheidung deutlich (*Vahlensieck et al. 2002 S. 1415*). Haiter-Neto et al. (2002) fordern zur sicheren MRT-Abklärung zusätzlich die Einbeziehung der koronalen Schichtaufnahme (*Haiter-Neto et al. 2002 S. 372*).

5.6.3 Interbeobachterübereinstimmung bei der MRT-Diagnostik

Die hohe inter- und intraindividuelle Variation in der MRT-Diagnostik des Kiefergelenkes gab Anlass, ein Kalibrierungsprogramm zur Auswertung der MRT-Bilder zu erstellen (*Schmitter et al. 2003*). In der Literatur werden verschiedene Möglichkeiten erwähnt. Zum einen werden Schablonen zur Einteilung der Diskusposition nach dem 12-Uhr-Prinzip (*Orsini et al. 1997 S. 82*), zum anderen standardisierte Diagnostikverfahren anhand definierter morphologischer Kriterien angewandt (*Nebbe et al. 1998 S. 746, Nebbe et al. 2000 S. 102, Vahlensieck et al. 2002 S. 1417*). Aus diesen Untersuchungen geht hervor, dass sich die diagnostische

Konkordanz (Intraclass correlation coefficient = 0,83) zur Beurteilung der Diskusposition bei exakt definierten Auswertungsschemata erhöht (*Nebbe et al. 1998 S. 746*). Je mehr diese Kriterien auf subjektiven Definitionen beruhen, umso weiter weichen die Beobachtungen voneinander ab (*Nebbe et al. 2000 S. 102, Vahlensieck et al. 2002 S. 1415*).

Als zuverlässige Methode stellt sich innerhalb der vorliegenden Studie der beschriebene Algorithmus dar. Damit kann die Interbeobachterübereinstimmung deutlich erhöht werden. Durch das standardisierte Vorgehen ist die Reproduzierbarkeit und auch die Intraobserverübereinstimmung gewährleistet (*Orsini et al. 1997 S. 83*). Außerdem ist auf Grund der neutralen Beurteilung die Gefahr der Beeinflussung des Beobachters durch den klinischen Befund geringer (*Barclay et al. 1999 S. 40*).

5.7 Bewertung der dynamischen MRT im Realtime-Modus

Die im Rahmen der vorliegenden Studie benutzten schnellen TSE-Sequenzen ermöglichen die kontinuierliche Visualisierung der gesamten diskokondylären Bewegung in Echtzeit.

Durch die dynamische MRT ist nach Kordaß (1999) ein besseres Verständnis der Beziehungen zwischen der intakten Funktion und Funktionsstörungen bzw. physiologischen und pathologischen Strukturen des Kiefergelenkes möglich (Kordaß 1999 S. 36). Wertvolle Informationen liefert sie neben der Diagnostik von Diskusverlagerungen vor allem in der Beurteilung der Rotations- und Translationsbewegung des Kondylus, sowie der Diskusmobilität auch nach operativen Eingriffen (Chen et al. 2000 S. 65, Eberhard et al. 2000 S. 494, Emshoff et al. 2002 S. 1557, Neff et al. 2000 S. 116). Yotsui et al. (2000) fordern, dass diese Untersuchungsmethode zum Standard bei der Prüfung der Kiefergelenkbewegung wird (Yotsui et al. 2000 S. 553).

Untersuchungen der Arbeitsgruppe der Technischen Universität München (2002) und anderer Autoren belegen die metrische Korrelation der statischen MRT zur Achsiographie (Kolk et al. 2000 S. 196, Neff et al. 2000 S. 111, Neff et al. 2002 S. 353, Rao et al. 1993 S. 823). Bezüglich der Konturdarstellung des Kondylus und der temporalen Gelenkanteile erweist sich die hochauflösende statische MRT der TSE-Sequenz überlegen (Behr et al. 1996 S. 213, Conway et al. 1988 S. 933, von Lindern et al. 2001 S. 102, Maniere-Ezvan et al. 1999 S. 266). Die Detailgenauigkeit geht durch die wesentlich kürzeren Akquisitionszeiten, die fehlende T2-Wichtung und die 5 mm dicke Einzelschicht im dynamischen Verfahren verloren. Weiterhin können laterale und mediale Gelenkanteile zur Diagnostik nicht herangezogen werden.

Die Übereinstimmung der Untersuchungsergebnisse an C-MRT-Aufnahmen zur K-MRT lassen jedoch eine hohe Reliabilität in der Diagnostik von Funktionsstörungen erkennen. In der Abgrenzung des Diskus von adaptiertem retrodiskalen Gewebe (Pseudodiskus) erweist sich die C-MRT im Rahmen der vorliegenden Studie als sehr hilfreich. Eine Erklärung kann in der höheren Sensibilität des menschlichen Auges auf bewegte Bilder liegen (Bell et al. 1992 S. 315, Dorsay et al. 1994 S. 1221, Dorsay und Youngberg 1995 S. 164, Maniere-Ezvan et al. 1999 S. 266).

Da bei der Diagnostik von Funktionsstörungen das Augenmerk zunehmend auf die Beweglichkeit der mobilen Gelenkanteile gerichtet werden sollte, kann in der dynamischen MRT ein wesentlicher Vorteil erwartet werden. Bei Anwendung des dynamischen Verfahrens in Kombination mit der statischen MRT entsteht nur geringer Mehraufwand an Zeit und Kosten. Gegenüber der Achsiographie zeichnet es sich durch erhöhte Zuverlässigkeit, geringere Zeitintensität und höhere morphologische Aussagekraft aus (*Neff et al. 2002 S. 356, Parlett et al. 1993 S. 530, Piehslinger 1993 S. 525*).

6 Zusammenfassung

Die konventionelle statische Magnetresonanztomographie gilt in der Diagnostik von Kiefergelenkerkrankungen als sensitivstes nichtinvasives Verfahren. Mit Hilfe der neueren dynamischen TSE-MRT ist auch die kontinuierliche Bewegungsdarstellung in Echtzeit möglich. Aufgrund der geringen Kenntnisse um die klinischen Einsatzmöglichkeiten der dynamischen MRT-Verfahren wurden im Rahmen der vorliegenden Studie die diagnostische Wertigkeit hinsichtlich der Erfassung eines möglichen Internal Derangement und die metrische Korrelation der dynamischen MRT zur statischen MRT evaluiert.

An 87 Patienten erfolgten standardisierte Kiefergelenkaufzeichnungen mittels dynamischer und statischer MRT. Nach einem neu entwickelten Algorithmus wurden an insgesamt 696 Bildern funktionelle und gestörte Bewegungsabläufe, sowie physiologische und pathologische Gelenkstrukturen erfasst und nach den Kriterien der Kondyluslage, der Diskusposition und der Gelenkmobilität analysiert.

Die Lagebeziehung des Kondylus zur Fossa wurde im physiologischen Zustand überwiegend durch eine leicht anterior exzentrische Position beschrieben und ging bei Diskusverlagerung in eine mehr retrale Position über. Die anatomischen Variationen ergaben jedoch eine hohe Varianz unter den Messergebnissen und ließen eine sichere Vorhersagbarkeit nicht zu.

Die Diskuslage scheint ebenso eine hohe Variabilität innerhalb der physiologischen Norm aufzuweisen. Aufgrund der Einflüsse der Vermessungsmethodik wurde die bisher meist angewandte 12-Uhr-Methode zur Determinierung der physiologischen Diskusposition in Frage gestellt. Nach den in der vorliegenden Studie ermittelten Ergebnissen können auch bis zur 10-Uhr-Position abweichende Disci einem physiologischen Kiefergelenk zugeschrieben werden.

Die Translation des Kondylus mit Berücksichtigung der Diskusmobilität zeichnete sich als entscheidendes Merkmal bei Internal Derangement des Kiefergelenkes ab. Die Einschränkung der Bewegung machte sich mehr im oberen Kompartiment bemerkbar. Eine Kompensation durch die Bewegung im unteren Gelenkkompartiment konnte nicht nachgewiesen werden.

Der Einsatz bildgebender Verfahren wird durch die hohe Zahl an klinischen Fehldiagnosen in der Kiefergelenkdiagnostik gerechtfertigt. Die konventionelle

statische MRT behält dabei aufgrund der hohen Detailwiedergabe nach wie vor ihren Stellenwert bei. Zur Einbeziehung der funktionellen Aspekte stellt das dynamische MRT-Verfahren in Echtzeit eine valide Ergänzung dar, dessen standardisierter Einsatz in Verbindung mit der statischen MRT bedacht werden sollte.

7 Literaturverzeichnis

1. Adame, C.G., Monje, F., Munoz, M., Martin-Granizo, R.
Effusion in magnetic resonance imaging of the temporomandibular joint: a study of 123 joints.
J Oral Maxillofac Surg 56 (1998) 314-318
2. Alexander, S.A., Moore, R.N., DuBois, L.M.
Mandibular condyle position: Comparison of articulator mountings and magnetic resonance imaging.
Am J Orthod Dentofac Orthop 104 (1993) 230-239
3. Augthun, M., Müller-Leise, Ch., Bauer, W., Roth, A., Spiekermann, H.
Anterior disk displacement of the temporomandibular joint.
J Orofac Orthop 59 (1998) 39-46
4. Barclay, P., Hollender, L.G., Maravilla, K.R., Truelove, E.L.
Comparison of clinical and magnetic resonance imaging diagnoses in patients with disk displacement in the temporomandibular joint.
Oral Surg Oral Med Oral Pathol Oral Radiol Endod 88 (1999) 37-43
5. Bauer, W., Augthun, M., Müller-Leisse, C., Diedrich, P.
Diagnostik und kieferorthopädische Relevanz der anterioren Diskusverlagerung ohne Reposition.
Fortschr Kieferorthop 55 (1994) 21-27
6. Beer, A., Kolk, A., Neff, A., Hof, N., Treumann, T., Rummeny, E.J.
Cine-MRT des Kiefergelenks im Vergleich zur konventionellen MRT und Achsiographie.
RöFo 176 (2004) 1-7
7. Behr, M., Held, P., Leibrock, A., Fellner, C., Handel, G.
Diagnostic potential of pseudo-dynamic MRI (CINE mode) for evaluation of internal derangement of the TMJ.
Eur J Radiol 23 (1996) 212-215

8. Behr, M., Held, P., Leibrock, A., Fellner, C., Handel, G.
Diagnostische Möglichkeiten der pseudodynamischen Darstellung von
Mundöffnungsbewegungen in der MR-Tomographie mit der CINE-Technik bei
intrakapsulären Dysfunktionen des Kiefergelenkes.
Rostock Medizin Beitr 4 (1995) 243-250
9. Behr, M., Schmidt, H., Leibrock, A., Held, P., Fellner, C., Handel, G.
Vergleich von klinischer Schmerzsymptomatik des Kiefergelenks und MRT-
Diagnostik.
Dtsch Zahnärztl Z 51 (1996) 416-419
10. Bell, K.A., Miller, K.D., Jones, J.P.
Cine magnetic resonance imaging of the temporomandibular joint.
J Craniomand Pract 10 (1992) 313-317
11. Benito, C., Casares, G., Benito, C.
TMJ static disk: Correlation between clinical findings and pseudodynamic
magnetic resonance images.
Cranio 16 (1998) 242-251
12. Blaschke, D.D., Blaschke, T.J.
A method of quantitatively determining TMJ bony relationships.
J Dent Res 60 (1981) 35-43
13. Bonilla-Aragon, H., Tallents, R.H., Katzberg, R.W., Kyrkanides, S., Moss, M.E.
Condyle position as a predictor of temporomandibular joint internal derangement.
J Prosthet Dent 82 (1999) 205-208
14. Brooks, S.L., Brand, J.W., Gibbs, S.J., Hollender, L., Lurie, A.G., Omnell, K.-
A., Westesson, P.-L., White, S.C., Arbor, A.
Imaging of the temporomandibular joint.
Oral Surg Oral Med Oral Pathol Oral Radiol Endod 83 (1997) 609-618
15. Bumann, A., Landeweer, G.G., Dannhauer, K.-H., Münster, F.
Magnetresonanztomographische Befunde von Kiefergelenken und deren
makroskopisch-anatomisches Korrelat.
Informationen 1 (1992) 7-15

16. Bumann, A., Lotzmann, U.
Anatomie des Kausystems.
In: „Funktionsdiagnostik und Therapieprinzipien“,
Rateitschak, K.H., Wolf, H.F. (Hrsg.), Georg Thieme Verlag,
Stuttgart-New York (2000) 11-52
17. Bumann, A., Lotzmann, U.
Bildgebende Verfahren.
In: “Funktionsdiagnostik und Therapieprinzipien“,
Rateitschak, K.H., Wolf, H.F. (Hrsg.), Georg Thieme Verlag,
Stuttgart-New York (2000) 141-200
18. Burnett, K.R., Davis, C.L., Read, J.
Dynamic display of the temporomandibular joint meniscus by using “fast-scan”
MR imaging.
Am J Roentgenology 149 (1987) 959-962
19. Busch, R., Hennig, M., Hollweck, R., Klauss, C.
“SPSS© Statistik-Software-Kurs für Mediziner“
Institut für Medizinische Statistik und Epidemiologie der TU München,
7. Auflage, 2003
20. Chen, Y.J., Gallo, L.M., Meier, D., Palla, S.
Dynamic magnetic resonance imaging technique for the study of the
temporomandibular joint.
J Orofac Pain 14 (2000) 65-73
21. Choi, B.H.
Magnet resonance imaging of the temporomandibular joint after functional
treatment of bilateral condylar fractures in adults.
Int J Oral Maxillofac Surg 26 (1997) 344-347
22. Conway, W.F., Curtis, W.H., Campbell, R.L.
Dynamic magnetic resonance imaging of the temporomandibular joint using
flashsequences.
J Oral Maxillofac Surg 46 (1988) 930-937

23. Crowley, C., Wilkinson, T., Piehslinger, E., Wilson, D., Czerny, C.
Correlations between anatomic and MRI sections of human cadaver temporomandibular joints in the coronal and sagittal planes.
J Orofac Pain 10 (1996) 199-216
24. Demolin, D., George, M., Lecuit, V., Metens, T., Soquet, A., Raeymaekers, H.
Coarticulation and articulatory compensations studied by dynamic MRI.
Proc Eurospeech Rhodes (1997) 31-34
25. Dittmer, D., Ewers, R.
Die Verlagerung des discus articularis im menschlichen Kiefergelenk.
Dtsch Zahnärztl Z 46 (1991) 476-479
26. Dorsay, Th.A., Youngberg, R.A.
Cine MRI of the TMJ: need for initial closed mouth images without the Burnett device.
J Comput Assist Tomogr 17 (1995) 163-164
27. Dorsay, Th.A., Youngberg, R.A., Orr, F.E.
Cine MRI diagnosis and posttherapeutic evaluation of an adherent TMJ disc: A case report.
J Oral Maxillofac Surg 52 (1994) 1220-1222
28. Drace J.E., Enzmann D.R.
Defining the normal temporomandibular joint: closed-, partially open-, and open-mouth MR imaging of asymptomatic subjects.
Radiology 177 (1990) 67-71
29. Drace, J.E., Young, S.W., Enzmann, D.R.
Temporomandibular joint meniscus and bilaminar zone: MR imaging of the substructure- diagnostic landmarks and pitfalls of interpretation.
Radiology 177 (1990) 73-76
30. Dumas, A.L., Moaddab, M.B., Willis, H.B., Homayoun, N.H.
A tomographic study of the fossa/condyle relationship in patients with TMJ dysfunction.
Cranio 2 (1984) 315-24
31. Eberhard, D., Bantleon, H.-P., Steger, W.
Functional magnetic resonance imaging of temporomandibular joint disorders.
Eur J Orthod 22 (2000) 489-497

32. Eckelt, U., Klengel, S.
Kernspintomographische Untersuchungen zur Position des Discus articularis nach Luxationsfrakturen.
In: „Fortschritte der Kiefer- und Gesichtschirurgie“,
Schwenzer, N. (Hrsg.), Georg Thieme Verlag,
Stuttgart-New York (1996) Bd. 41, 115-117
33. Edelstein, W.A., Bottomley, P.A., Hart, H.R., Smith, L.S.
Signal, noise and contrast in nuclear magnetic resonance imaging.
J Comput Assisted Tomography 7 (1983) 391-401
34. Emshoff, R., Bertram S., Rudisch, A., Gaßner, R.
The diagnostic value of ultrasonography to determine the temporomandibular joint disk position.
Oral Surg Oral Med Oral Pathol Oral Radiol Endod 84 (1997) 688-696
35. Emshoff, R., Brandlmaier, I., Bertram, S., Rudisch, A.
Risk factors for temporomandibular joint in patients with disc displacement without reduction- a magnetic resonance imaging study.
J Oral Rehabil 30 (2003) 537-543
36. Emshoff, R., Innerhofer, K., Rudisch, A., Bertram, S.
Clinical versus magnetic resonance imaging findings with internal derangement of the temporomandibular joint: an evaluation of anterior disc displacement without reduction.
J Oral Maxillofac Surg 60 (2002) 36-41
37. Emshoff, R., Innerhofer, K., Rudisch, A., Bertram, S.
Relationship between temporomandibular joint pain and magnetic resonance imaging findings of internal derangement.
Int J Oral Maxillofac Surg 30 (2001) 118-122
38. Emshoff, R., Jank, S., Bertram, S., Rudisch, A., Bodner, G.
Disk displacement of the temporomandibular joint: Sonography versus MR imaging.
Am J Roentgenology 178 (2002) 1557-1562

39. Emshoff, R., Rudisch, A.
Validity of clinical diagnostic criteria for temporomandibular disorders:
derangement and osteoarthritis.
Oral Surg Oral Med Oral Pathol Oral Radiol Endod 91 (2001) 50-55
40. Farrar, W.B., McCarty, W.L.
Inferior joint space arthrography and characteristics of condylar path in internal
derangements of the TMJ.
J Prosthet Dent 41 (1979) 548-555
41. Foucart, J-M., Carpentier, P., Pajoni, D., Marguelles-Bonnet, R., Pharaboz, C.
MR of 732 TMJs: anterior, rotational, partial and sideways disc displacements.
Eur J Radiol 28 (1998) 86-94
42. Frick, H.
Kauapparat.
In: „Allgemeine Anatomie: Spezielle Anatomie I. Extremitäten-Rumpfwand-
Kopf-Hals.“
Frick, H., Leonhardt, H., Starck, D. (Hrsg.), Georg Thieme Verlag,
Stuttgart-New York (1987) 3. Auflage, 638-645
43. Galante, G., Paesani, D., Tallents, R.H., Hatala, M.A., Katzberg, R.W., Murphy,
W.
Angle of articular eminence in patients with temporomandibular joint dysfunction
and asymptomatic volunteers.
Oral Surg Oral Med Oral Pathol Oral Radiol Endod 80 (1995) 242-249
44. Gibbs, S.J., Simmons, H.C.
A protocol for magnetic resonance imaging of the temporomandibular joints.
J Craniomand Pract 16 (1998) 236-241
45. Haiter-Neto, F., Hollender, L., Barclay, P., Paravilla, K.R.
Disk position and the bilaminar zone of the temporomandibular joint in
asymptomatic young individuals by magnetic resonance imaging.
Oral Surg Oral Med Oral Pathol Oral Radiol Endod 94 (2002) 372-378
46. Haley, D.P., Schiffmann, E.L., Lindgren, B.R., Anderson, Q., Andreasen, K.
The relationship between clinical findings in patients with unilateral
temporomandibular joint pain.
JADA 132 (2001) 476-481

47. Heffez, L., Jordan, S., Going, R.
Determination of the radiographic position of the temporomandibular joint disk.
Oral Surg Oral Med Oral Pathol Oral Radiol Endod 65 (1988) 272-80
48. Helms, C.A., Gillespy, T.3rd, Gould, R.G., Ware, W.H.
Cine-CT of the temporomandibular joint.
Cranio 4 (1986) 246-250
49. Hlawitschka, M., Eckelt, U.
Clinical, radiological and axiographic examination after conservative functional treatment of intracapsular temporomandibular joint fractures.
Mund Kiefer GesichtsChir 6 (2002) 241-248
50. Hollender L., Barclay, P. Maravilla, K., Terry, V.
The depiction of the bilaminar zone of the temporomandibular joint magnetic resonance imaging.
Dentomaxillofac Radiol 27 (1998) 45-47
51. Hugger, A., Kordaß, B., Assheuer, J., Stüttgen, U.
Konzepte zur kernspintomographischen Untersuchung der Kiefergelenke.
Dtsch Zahnärztl Z 49 (1994) 489-494
52. Hugger, A., Kordaß, B., Assheuer, J., Stüttgen, U.
Zur Auswertung sagittaler Kernspintomogramme des Kiefergelenkes.
Dtsch Zahnärztl Z 48 (1993) 37-44
53. Isberg, A., Isacsson, G.
Tissue reactions associated with internal derangement of the temporomandibular joint.
Acta Odontol Scand 44 (1986) 159-164
54. Isberg, A., Stenstrom, B., Isacsson, G.
Frequency of bilateral temporomandibular joint disc displacement in patients with unilateral symptoms: a 5-year follow-up of the asymptomatic joint. A clinical and arthrographic study.
Dentomaxillofac Radiol 20 (1991) 73-76
55. Karlé, C., Kerschbaum, T., Fischbach, R., Präger, T.
Bewertung der Magnetresonanztomographie bei Patienten mit temporomandibulärer Dysfunktion.
Dtsch Zahnärztl Z 57 (2002) 358-361

56. Karpac, J.R., Pandis, N., Williams, B.
Comparison of four different methods of evaluation on axially corrected tomograms of the condyle/fossa relationship.
J Prosthet Dent 68 (1992) 532-536
57. Katzberg, R.W., Bessette, R.W., Tallents, R.H., Plewes, D.B., Manzione, J.V., Schenck, J.F., Foster, Th.H., Hart, H.R.
Normal and abnormal temporomandibular joint: MR Imaging with surface coil.
Radiology 158 (1986) 183-189
58. Katzberg, R.W.
Imaging of the temporomandibular joint.
Curr Opin Dent 1 (1991) 476-479
59. Katzberg, R.W., Keth, D.A., Ten Eick, W.R., Guralnick, W.C.
Internal derangements of the temporomandibular joint: an assessment of condylar position in centric occlusion.
J Prosthet Dent 49 (1983) 250-254
60. Katzberg, R.W., Schenck, J. Roberts, D. Tallents, R.H., Manzione, J.V., Hart, H.R., Foster, T.H., Wayne, W.S., Bessette, R.W.
Magnetic resonance imaging of the temporomandibular joint meniscus.
Oral Surg Oral Med Oral Pathol Oral Radiol Endod 59 (1985) 332-335
61. Katzberg, R.W.
Temporomandibular joint imaging.
Radiology 170 (1989) 297-307
62. Katzberg, R., Westesson, P.L., Tallents, R., Drake, C.
Anatomic disorders of the temporomandibular joint disc in asymptomatic subjects.
J Oral Maxillofac Surg 54 (1996) 147-151
63. Kircos, L.T., Ortendahl, D.A., Mark, A.S., Arakawa, M.
Magnetic resonance imaging of the TMJ disc in asymptomatic volunteers.
J Oral Maxillofac Surg 45 (1987) 852-854

64. Kolk, A., Neff, A., Sader, R., Horch, H.-H.
Comparison of magnetic resonance imaging with ultrasound and computerized axiography of the temporomandibular joint in measurement of condylar movements.
J Craniomaxillofac Surg 28 (2000) 196
65. Kordaß, B., Hugger, A., Assheuer, J., Stüttgen, U.
Die Stabilität des Diskus-Kondylus-Komplexes.
Dtsch Zahnärztl Z 49 (1994) 738-742
66. Kordaß, B., Hugger, A., Stüttgen, U.
Einsatz der Kernspintomographie zur dynamischen Darstellung der Kiefergelenkfunktion.
Dtsch Zahnärztl Z 48 (1993) 327-332
67. Kordaß, B.
The temporomandibular joint in video motion – noninvasive image techniques to present the functional anatomy.
Ann Anat 181 (1999) 33-36
68. Kumar, K.L., Cooney, T.G.
Temporomandibular Disorders.
J Gen Int Med 9 (1994) 106-112
69. Kurita, H., Ohtsuka, A., Kobayashi, H., Kurashina, K.
A study of the relationship between the position of the condylar head and displacement of the temporomandibular joint disk.
Dentomaxillofac Radiol 30 (2001) 162-165
70. Kurita, H., Ohtsuka, A., Kobayashi, H., Kurashina, K.
Flattening of the articular eminence correlates with progressive internal derangement of the temporomandibular joint.
Dentomaxillofac Radiol 29 (2000) 277-279
71. Kurita, H., Ohtsuka, A., Kobayashi, H., Kurashina, K.
Is the morphology of the articular eminence of the temporomandibular joint a predisposing factor for disc displacement?
Dentomaxillofac Radiol 29 (2000) 159-162

72. Lahrheim, T.A., Westesson, P.-L., Sano, T.
Temporomandibular joint disk displacement: comparison in asymptomatic volunteers and patients.
Radiology 218 (2001) 428-432
73. Landes, C., Walendzik, H., Klein, C.
Sonography of the temporomandibular joint from 60 examinations and comparison with MRI and axiography.
J Craniomaxillofac Surg 28 (2000) 352-361
74. von Lindern, J.J., Niederhagen, B., Bergé, S., Conrad, R., Reich, R.H.
Magnetresonanztomographie versus Arthroskopie in der Diagnostik von Kiefergelenkerkrankungen.
Dtsch Zahnärztl Z 56 (2001) 99-103
75. Major, P.W., Kinniburg, R.D., Nebbe, B., Prasad, N.G., Glover, K.E.
Tomographic assessment to temporomandibular joint osseous articular surface contour and spatial relationships associated with disc displacement and disc length.
Am J Orthod Dentofac Orthop 121 (2002) 152-61
76. Manière-Ezvan, A., Havet, T., Franconi, J.M., Quemar, J.C., de Certaines, J.D.
Cinematic study of temporomandibular joint motion using ultra-fast resonance imaging.
Cranio 17 (1999) 262-267
77. Manzione, J.V., Katzberg, W., Tallents, R.H., Bessette, R.W., Sanchez-Woodworth, R.E., Cohen, B.D., Macher, D.
Magnetresonanztomographie des Kiefergelenks.
Informationen 1 (1987) 41-50
78. Matsuda, S., Yoshimura, Y., Lin, Y.
Magnetic resonance imaging of the assessment of the temporomandibular joint in disk displacement.
Int J Oral Maxillofac Surg 23 (1994) 266-270
79. Milano, V., Desiate, A., Bellino, R., Garofalo, T.
Magnetic resonance imaging of temporomandibular disorders: classification, prevalence and interpretation of the disc displacement and deformation.
Dentomaxillofac Radiol 29 (2000) 352-361

80. Monahan, R., Alder, M., Nummikoski, P.
Magnetic resonance imaging: practical theory and clinical relevance.
JADA 125 (1994) 998-1002
81. Mongini, F.
A modified extraoral technique of mandibular manipulation in disk displacement without reduction.
Cranio 13 (1995) 22-25
82. Müller-Leise, C., Augthun, M., Bauer, W., Roth, A., Günther, R.W.
Kiefergelenkmorphologie und morphometrische Befunde in Abhängigkeit vom Grad der Diskusverlagerung.
Radiologe 37 (1997) 152-158
83. Müller-Leise, C., Augthun M., Roth A., Bauer W., Günther, R.W.
Diskusvorverlagerung von Magnetresonanztomographie und klinischem Untersuchungsbefund.
RöFo 165 (1996) 264-269
84. Nebbe, B., Brooks, S.L., Hatcher, D., Hollender, L.G., Prasad, N.G.N., Major, P.W.
Interobserver reliability in quantitative MRI assessment of temporomandibular joint disk status.
Oral Surg Oral Med Oral Pathol Oral Radiol Endod 86 (1998) 746-750
85. Nebbe, B., Brooks, S.L., Hatcher, D., Hollender, L.G., Prasad, N.G.N., Major, P.W.
Magnetic resonance imaging of the temporomandibular joint: Interobserver agreement in subjective classification of disk status.
Oral Surg Oral Med Oral Pathol Oral Radiol Endod 90 (2000) 102-107
86. Nebbe, B., Major, P.W., Prasad, N.G.N., Hatcher, D.
Quantitative assessment of temporomandibular joint disk status.
Oral Surg Oral Med Oral Pathol Oral Radiol Endod 85 (1998) 598-607
87. Neff, A., Kolk, A., Beer, A., Horch, H.-H.
Stellenwert des statischen MRT im Vergleich mit CINE-MRT, Achsiographie und Arthrosonographie.
Dtsch Zahnärztl Z 6 (2002) 353-357

88. Neff, A., Kolk, A. Deppe, H., Horch, H.-H.
Neue Aspekte zur Indikation der operativen Versorgung intraartikulärer und hoher Kiefergelenkluxationsfrakturen.
Mund Kiefer GesichtsChir 3 (1999) 24-29
89. Neff, A., Kolk, A., Horch, H.-H.
Position und Beweglichkeit des Discus articularis nach operativer Versorgung diakapitulärer und hoher Kiefergelenkluxationsfrakturen.
Mund Kiefer GesichtsChir 4 (2000) 111-117
90. Nishiyama, H., Sasai, T., Matsumura, S., Maeda, T., Jikko, A., Fuchihata, H.
Signal intensity change in pseudodynamic MR imaging of TMJ.
Oral and Maxillofacial Radiology Today (2000) 570-571
91. Nitzan, D.W., Dolwick, F.
An alternative explanation for the genesis of closed-lock symptoms in the internal derangement process.
J Oral Maxillofac Surg 49 (1991) 810-815
92. Ögütçen-Toller, M., Taşkaya-Yilmaz, N., Yilmaz, F.
The evaluation of temporomandibular joint disc position in TMJ disorders using MRI.
Int J Oral Maxillofac Surg 31 (2002) 603-607
93. Orsini, M., Kuboki, T., Terada, S., Matsuka, Y., Yamashita, A., Clark, G.T.
Diagnostic value of 4 criteria to interpret temporomandibular joint normal disk position on magnetic images.
Oral Surg Oral Med Oral Pathol Oral Radiol Endod 86 (1998) 489-497
94. Orsini, M.G., Kuboki, T., Terada, S., Matsuka, Y., Yatani, H., Yamashita, A.
Clinical predictability of temporomandibular joint disc displacement.
J Dent Res 78 (1999) 650-660
95. Orsini, M.G., Terada, Sh., Kuboki, T., Matsuka, Y., Yamashita, A.
The influence of observer calibration in temporomandibular joint magnetic resonance imaging diagnosis.
Oral Surg Oral Med Oral Pathol Oral Radiol Endod 84 (1997) 82-87

96. Ozawa, S., Boering, G., Kawata, T., Tanimoto, K., Tanna, K.
Reconsideration of the TMJ condylar position during internal derangement:
comparison between condylar position on tomogram and degree of disk
displacement on MRI.
Cranio 17 (1999) 93-100
97. Paesani, D., Westesson, P.-L., Hatala, M.P., Tallents, R.H., Brooks, S.L.
Accuracy of the clinical diagnosis for TMJ internal derangement and arthrosis.
Oral Surg Oral Med Oral Pathol Oral Radiol Endod 73 (1992) 360-363
98. Parlett, K., Tallents, R.H., Hatala, M.A.
Temporomandibular joint axiography and MRI findings: A comparative study.
J Prosthet Dent 70 (1993) 521-31
99. Pho Duc, J.-M., Rammelsberg, P., Böhm, A., May, H.-C., Pospiech, P., Gernet,
W., Neumaier, U.
Mobilität und strukturelle Variabilität von Diskus und Kondylus im
Magnetresonanztomogramm.
Dtsch Zahnärztl Z 49 (1994) 484-489
100. Piehslinger, E., Celar, R., Horejs, T., Slavicek, R.
Orthopedic jaw movement observations. II. The rotary capacity of the mandible.
J Craniomand Pract 11 (1993) 206-210
101. Piehslinger, E., Schimmerl, S., Celar, A., Crowley, C., Imhof, H.
Comparison of magnetic resonance tomography with computerized axiography in
diagnosis of temporomandibular joint disorders.
J Oral Maxillofac Surg 24 (1995) 13-19
102. Piehslinger, E., Schimmerl, S., Celar, A., Traxler, M., Imhof, H., Slavicek, R.
Gegenüberstellung von Magnetresonanztomographie und elektronischer
Axiographie in der Kiefergelenkdiagnostik.
Informationen 4 (1993) 525-538
103. Piehslinger, E.
Schwierigkeiten in der Interpretation von Magnetresonanztomogrammen der
Temporomandibulargelenke- Eine anatomische Untersuchung.
Z Stomatol 94 (1997) 391-397

104. Price, C.
A method of quantifying disk movement on magnetic resonance images of the temporomandibular joint. Part I: the method.
Dentomaxillofac Radiol 19 (1990) 59-62
105. Price, C.
A method of quantifying disk movement on magnetic resonance images of the temporomandibular joint. Part II: application of the methods to normal and deranged joints.
Dentomaxillofac Radiol 19 (1990) 63-66
106. Pullinger, A.G., Hollender, L.
Variation in condyle/fossa relationships according to different methods of evaluation in tomograms.
Oral Surg Oral Med Oral Pathol Oral Radiol Endod 62 (1986) 719-727
107. Pullinger, A.G., Seligman, D.A., John, M.T., Harkins, S.
Multifactorial comparison of disk displacement with and without reduction to normals according to temporomandibular joint hard tissue anatomic relationships.
J Prosthet Dent 87 (2002) 298-310
108. Pullinger, A.G., Seligmann, D.A., Solberg, W.K.
Temporomandibular disorders. Part I: Functional status, dentomorphologic features, and sex differences in a nonpatient population.
J Prosthet Dent 59 (1988) 228-235
109. Pullinger, A.G., Solberg, W.K., Hollender, L., Guichet, D.
Tomographic analysis of mandibular condyle position in diagnostic subgroups of temporomandibular disorders.
J Prosthet Dent 55 (1986) 723-729
110. Quemar, J.C., Akoka, S., Romande, H., de Certaines, J.D.
Evaluation of a fast pseudo-cinematic method for magnetic resonance imaging of the temporomandibular joint.
Dentomaxillofac Radiol 22 (1993) 61-68
111. Rammelsberg, P., Gernet, W., Neumaier, U.
Formen und Diagnose anteriorer Diskusluxationen.
Dtsch Zahnärztl Z 47 (1992) 444-448

112. Rammelsberg, P., Jäger, L., Pho Duc, J.-M.
Magnetic resonance imaging-based joint space measurements in temporomandibular joints with disk displacements and in controls.
Oral Surg Oral Med Oral Pathol Oral Radiol Endod 90 (2000) 240-248
113. Rammelsberg, P., Pospiech, P.R., Jäger, L., Pho Duc, J.-M., Böhm, A.O., Gernet, W.
Variability of disk position in asymptomatic volunteers and patients with internal derangement of the TMJ.
Oral Surg Oral Med Oral Pathol Oral Radiol Endod 61 (1986) 32-38
114. Rao, V.M., Liem, M.D., Farole, A.
Elusive “stuck” disc in the temporomandibular joint diagnosis with MR Imaging.
Radiology 189 (1993) 823-827
115. Rasse, M.
Diakapituläre Frakturen der Mandibula. Eine neue Operationsmethode und erste Ergebnisse.
Z Stomatol 90 (1993) 413-428
116. Raustia, A.M., Pyhtinen, J., Pernu, H.
Clinical, magnetic-resonance imaging and surgical findings with temporomandibular joint disorders- A survey of 47 patients.
RöFo 160 (1994) 406-411
117. Ren, Y.-F., Isberg, A., Westesson, P.-L.
Steepness of the articular eminence in the temporomandibular joint. Tomographic comparison between asymptomatic volunteers with normal disk position and patients with disk displacement.
Oral Surg Oral Med Oral Pathol Oral Radiol Endod 80 (1995) 258-266
118. Ren Y.-F., Westesson P.-L., Isberg A.
Magnetic resonance imaging of the tempomandibular joint.
Oral Surg Oral Med Oral Pathol Oral Radiol Endod 81 (1996) 110-23
119. Rudisch, A., Innerhofer, K. Bertram, S., Emshoff, R.
Magnetic resonance findings of internal derangement and effusion in patients with unilateral joint pain.
Oral Surg Oral Med Oral Pathol Oral Radiol Endod 92 (2001) 566-571

120. Sanchez-Woodworth, R.E., Tallents, R.H., Katzberg, R.W., Guay, J. A.
Bilateral internal derangement of temporomandibular joint: Evaluation by
magnetic resonance imaging.
Oral Surg Oral Med Oral Pathol Oral Radiol Endod 65 (1988) 281-285
121. Sano, T.
Recent developments in understanding temporomandibular joint disorders. Part
2: changes in the retrodiscal tissue.
Dentomaxillofac Radiol 29 (2000) 260-263
122. Schach, R.T., Sadowsky, P.L.
Clinical experience with magnetic resonance imaging in internal derangements of
the TMJ.
Angle Orthod 58 (1988) 21-32
123. Schimmerl, S., Kramer, J., Stiglbauer, R., Piehlsinger, E., Slavicek, R., Imhof, H.
MRT des Kiefergelenkes- Darstellbarkeit und Bedeutung des retroaurikulären
vaskulären Plexus.
RöFo 158 (1993) 192-196
124. Schmitter, M., Kress, B., Rammelsberg, P., Hierlmeier, U., Leckel, M.
“Interdisziplinäre Zusammenarbeit bei der Beurteilung von MRT-Aufnahmen des
Kiefergelenks.“
36. Jahrestagung der Arbeitsgemeinschaft für Funktionsdiagnostik und Therapie
(Hrsg.),
Bad Homburg (2003) 32-33
125. Schwaighofer, B.W., Tanaka, T.T., Klein, M.V., Sartoris, D.J., Resnick, D.
MR Imaging of the temporomandibular joint: a cadaver study of the value of
coronal images.
Am J Radiol 154 (1990) 1245-1249
126. Silverstein, R., Dunn, S., Binder, R., Maganzini, A.
MRI assessment of the temporomandibular joint with the use of projective
geometry.
Oral Surg Oral Med Oral Pathol Oral Radiol Endod 77 (1994) 523-530

127. Takaku S, Toyoda T, Sano T, Heishiki A.
Correlation of magnetic resonance imaging and surgical findings in patients with temporomandibular joint disorders.
J Oral Maxillofac Surg 53 (1995) 1283-1288
128. Tallents, R.H., Katzberg, R.W., Murphy, W., Proskin, H.
Magnetic resonance imaging findings in asymptomatic volunteers and symptomatic patients with temporomandibular disorders.
J Prosthet Dent 75 (1996) 529-33
129. Tasaki, M.M., Westesson, P.L., Isberg, A.M., Ren, Y.F., Tallents, R.H.
Classification and prevalence of temporomandibular joint disc displacement in patients and asymptomatic volunteers.
Am J Orthod Dentofacial Orthop 109 (1996) 249-262
130. Tasaki, M.M., Westesson, P.L.
Temporomandibular joint: diagnostic accuracy with sagittal and coronal images.
Radiology 186 (1993) 723-729
131. Taşkaya-Yılmaz, N., Ögütçen- Toller, M.
Clinical correlation of MRI findings of internal derangements of the temporomandibular joints.
Br J Oral Maxillofac Surg 40 (2002), 317-321
132. Terheyden, H., Fleiner, B., Schubert, F., Bumann, A.
Zur Position des Diskus bei Collum-mandibulae-Frakturen- eine magnetresonanztomographische Studie.
Fortschr Kiefer Gesichtschir 41 (1996) 112-114
133. Theusner, J., Plesh, O., Curtis, D.A., Hutton, J.E.
Axiographic tracings of temporomandibular joint movements.
J Prosthet Dent 69 (1993) 209-215
134. Toyama, M., Kurita, K., Westesson, P.-L., Sakuma, S., Arijji, E., Rivera, R.
Decreased disk-eminence ratio is associated with advanced stages of temporomandibular joint internal derangement.
Dentomaxillofac Radiol 28 (1999) 301-304

135. Troest, T.
Form und Funktion im stomatognathen System.
In: „Funktionsstörungen des Kauorgans“,
Koeck, B. (Hrsg.), Urban und Schwarzenberg,
München-Wien-Baltimore (1995) 3. Auflage, 15
136. Uysal, S., Kansu, H., Akhan, O., Kansu, Ö.
Comparison of ultrasonography with magnetic resonance imaging in the diagnosis
of temporomandibular joint internal derangements: a preliminary investigation.
Oral Surg Oral Med Oral Pathol Oral Radiol Endod 76 (2002) 115-121
137. Vahlensieck, M., Okweschokwu, S., Greven, M.
Magnetresonanztomographie (MRT) des Kiefergelenkes: Einfluss auf
Therapieentscheidung und Übereinstimmung zweier Auswerter.
RöFo 174 (2002) 1415-1421
138. Vogl, T.J., Eberhard, D., Weigl, P., Assal, J., Randzio, J.
Die Anwendung der „Cine-Technik in der MRT-Diagnostik des Kiefergelenkes“.
RöFo 156 (1992) 232-237
139. Westesson, P.-L., Katzberg, R.W., Tallents, R.H., Sanchez-Woodworth, R.E.,
Svensson, S.A.
CT and MR of the temporomandibular joint: comparison with autopsy specimens.
AJR 148 (1987) 1165-1171
140. Westesson P.-L., Paesani, D.
MR imaging of the TMJ.
Oral Surg Oral Med Oral Pathol Oral Radiol Endod 76 (1993) 631-635
141. Wilkes, C.H.
Internal derangements of the temporomandibular joint.
Arch Otolaryngol Head Neck Surg 115 (1989) 469-477
142. Yotsui, Y., Hayashi, Y., Itagaki, K., Kawasaki, Y., Koseki, T., Shimizutani, K.,
Koseki, Y.
The real dynamic study of the movement with MRI.
Oral and Maxillofacial Radiology Today (2000) 550-553

8 Tabellenverzeichnis

Tabelle 1:	Altersverteilung des Patientengutes	18
Tabelle 2:	Verteilung der klinischen Arbeitsdiagnosen im Gesamtkollektiv (n=87)	19
Tabelle 3:	Technische Daten (K-MRT, C-MRT).....	21
Tabelle 4:	Verteilung des Gesamtkollektivs (n=174) aufgrund der MRT-Diagnose	28
Tabelle 5:	Kondylusposition anhand des Quotienten posteriore/anteriore Gelenkspaltfläche P/A (U-Test; $p < 0,001$).....	30
Tabelle 6:	Kondylusposition anhand des Quotienten posteriore/anteriore Gelenkspaltfläche P/A unter Berücksichtigung der Diskusreposition	30
Tabelle 7:	Kondylusposition anhand des Quotienten posteriore/anteriore Gelenkspaltfläche P/A unter Berücksichtigung des kontralateralen Gelenkes	31
Tabelle 8:	Vierfeldertafel zur Berechnung von Sensitivität und Spezifität der klinischen Diagnose; n=153 Gelenke.....	53

9 Abbildungsverzeichnis

Abbildung 1: Anatomie des Kiefergelenkes (<i>Troest 1995 S.15</i>) (1 Processus condylaris, 2 Collum mandibulae, 3 Porus acusticus externus, 4 anteriores Band des Discus articularis, 5 intermediäre Zone, 6 posteriores Band, 7 bilaminäre Zone, 8 posteriore Anheftung des Discus articularis).....	6
Abbildung 2: a posteriore Begrenzung des Discus articularis, b Adaptation des retrodiskalen Gewebes (Pseudodiskus); linkes Bild: geschlossener Gelenkzustand; rechtes Bild: maximal geöffnet (Bumann und Lotzmann 2000, S.171)	13
Abbildung 3: Dynamische MRT-Sequenz im Echtzeitverfahren (TSE).....	15
Abbildung 4: Referenzstrukturen im geschlossenen und geöffneten Gelenkzustand in der K-MRT.....	23
Abbildung 5: Ermittlung des Kondylusmittelpunktes.....	23
Abbildung 6: Distanzmessung d1, k1 im geschlossenen Zustand (linkes Bild) und d2, k2 im geöffneten Zustand (rechtes Bild).....	24
Abbildung 7: anteriore und posteriore Gelenkspaltvermessung	24
Abbildung 8: Winkelmessung analog der 12-Uhr-Methode	25
Abbildung 9: Prozentuale Verteilung des Gesamtkollektivs (n=174 Gelenke); Anteil der Gelenke mit ADD (rot; 29,3 %) und ohne ADD (blau; 70,7 %); ausgelagerte Sektoren stellen den Anteil der Fraktur Gelenke dar	29
Abbildung 10: Verhältnis posteriore/anteriore Gelenkspaltfläche (P/A) im Gesamtkollektiv (n=174 Gelenke) bei ADD (n=51) und ohne ADD (n=123).....	31
Abbildung 11: Verhältnis posteriore/anteriore Gelenkspaltfläche (P/A) bei einseitig und beidseitig physiologischer Diskuslage in der K-MRT; einbezogen sind rechte und linke Gelenke; Anteil am Gesamtkollektiv: 123/174 Gelenke	32
Abbildung 12: Verhältnis posteriore/anteriore Gelenkspaltfläche (P/A) bei einseitiger und beidseitiger ADD in der K-MRT; einbezogen sind rechte und linke Gelenke; Anteil am Gesamtkollektiv: 51/174 Gelenke	32

Abbildung 13: Verhältnis posteriore/anteriore Gelenkspaltfläche (P/A) bei einseitig und beidseitig physiologischer Diskuslage in der C-MRT einbezogen sind rechte und linke Gelenke Anteil am Gesamtkollektiv: 123/174 Gelenke	33
Abbildung 14: Verhältnis posteriore/anteriore Gelenkspaltfläche (P/A) bei einseitiger und beidseitiger ADD in der C-MRT einbezogen sind rechte und linke Gelenke; Anteil am Gesamtkollektiv: 51/174 Gelenke	33
Abbildung 15: Diskusposition im geschlossenen Gelenkzustand in der K-MRT; einbezogen sind alle linken Gelenke; n=87	34
Abbildung 16: Diskusposition im geschlossenen Gelenkzustand in der K-MRT; einbezogen sind alle rechten Gelenke; n=87.....	35
Abbildung 17: Diskusposition im geschlossenen Gelenkzustand in der C-MRT; einbezogen sind alle linken Gelenke; n=87	35
Abbildung 18: Diskusposition im geschlossenen Gelenkzustand in der C-MRT einbezogen sind alle rechten Gelenke; n=87.....	36
Abbildung 19: Vergleich der Diskusposition in der K-MRT bei Fraktur Gelenken und Gelenken mit und ohne ADD innerhalb des Gesamtkollektivs; n=174 Gelenke	36
Abbildung 20: Vergleich der Diskusposition in der C-MRT bei Fraktur Gelenken und Gelenken mit und ohne ADD innerhalb des Gesamtkollektivs; n=174 Gelenke	37
Abbildung 21: Diskusposition im geöffneten Gelenkzustand in der K-MRT; n=174 Gelenke	38
Abbildung 22: Diskusposition im geöffneten Zustand in der C-MRT; n=174 Gelenke .	38
Abbildung 23: ROC-Kurve zur Darstellung des optimalen Cutt-Off-Wertes mit maximaler Sensitivität und maximaler Spezifität;	39
Abbildung 24: physiologische Diskusposition analog der 12-Uhr-Position; Anteil der physiologischen Gelenke ohne Fraktur am Gesamtkollektiv: 103/174 Gelenke	40
Abbildung 25: Kondylus- und Diskusmobilität in der K-MRT und C-MRT; n=174 Gelenke	42
Abbildung 26: Kondylusmobilität bei Gelenken mit und ohne ADD; einbezogen sind alle rechten Gelenke; n=87.....	42

Abbildung 27: Kondylusmobilität bei Gelenken mit und ohne ADD; einbezogen sind alle linken Gelenke; n=87	43
Abbildung 28: Vergleich der Kondylusmobilität bei Fraktur Gelenken und Gelenken mit und ohne ADD innerhalb des Gesamtkollektivs; n=174.....	43
Abbildung 29: Kondylusmobilität in der K-MRT in Abhängigkeit von der Diskusreposition; n=174 Gelenke	44
Abbildung 30: Kondylusmobilität in der C-MRT in Abhängigkeit von der Diskusreposition; n=174 Gelenke	44
Abbildung 31: Diskusmobilität in Abhängigkeit von der Diskusverlagerung; einbezogen sind alle rechten Gelenke; n=87	45
Abbildung 32: Diskusmobilität in Abhängigkeit von der Diskusverlagerung; einbezogen sind alle linken Gelenke; n=87.....	46
Abbildung 33: Vergleich der Diskusmobilität bei Fraktur Gelenken und Gelenken mit und ohne ADD innerhalb des Gesamtkollektivs; n=174 Gelenke	46
Abbildung 34: Verhältnis der Bewegung im oberen Gelenkspalt zur Gesamtbewegung; rechte und linke Gelenke in der K-MRT und C-MRT; n=174.....	47
Abbildung 35: Verhältnis der Bewegung im oberen Gelenkspalt zur Gesamtbewegung in der C-MRT; einbezogen sind alle linken Gelenke; n=87.....	48
Abbildung 36: Korrelation der Messwerte d1 (Diskusposition im geschlossenen Gelenkzustand) zwischen K-MRT und C-MRT	50
Abbildung 37: Korrelation der Messwerte k1 (Kondylusposition im geschlossenen Gelenkzustand) zwischen K-MRT und C-MRT	50
Abbildung 38: Korrelation der Messreihen P/A (Verhältnis posteriore/anteriore Gelenkspaltfläche) zwischen K-MRT und C-MRT	51
Abbildung 39: Korrelation der Messreihen Diskusposition zwischen K-MRT und C-MRT	51
Abbildung 40: Korrelation der Messreihen Diskusmobilität zwischen K-MRT und C-MRT	52
Abbildung 41: Korrelation der Messreihen Kondylusmobilität zwischen K-MRT und C-MRT	52

10 Abkürzungsverzeichnis

C-MRT	Cine-Magnetresonanztomographie im Echtzeitverfahren
ADD	Anteriore Diskusdislokation
ADDmR	Anteriore Diskusdislokation mit Reposition
ADDoR	Anteriore Diskusdislokation ohne Reposition
FOV	Field of View
K-MRT	Konventionelle statische Magnetresonanztomographie
MRT	Magnetresonanztomographie
ROC	Receiver-Operating-Characteristics
T1	T1-Relaxationszeit [ms]
T2	T2-Relaxationszeit [ms]
TE	Echozeit [ms]
TR	Repetitionszeit [ms]
TSE	Turbospin-Echosequenz

11 Anhang

- Anhang 1: Klinischer Funktionsstatus der Arbeitsgemeinschaft für Funktionslehre in der DGZMK
- Anhang 2: Korrelation
- Anhang 3: Normalverteilung
- Anhang 4: U-Test
- Anhang 5: ROC-Analyse
- Anhang 6: Kappa-Statistik

12 Danksagung

Mein besonderer Dank gilt dem Direktor der Klinik und Poliklinik für Mund- Kiefer-
Gesichtschirurgie, Herrn Prof. Dr. Dr. Dr. h. c. H.-H. Horch, für die Möglichkeit der
Durchführung dieser Studie.

Herzlichen Dank richte ich auch an Herrn PD Dr. Dr. A. M. Neff für die Überlassung
des Themas.

Für die unermüdliche Betreuung im Rahmen dieser Arbeit danke ich besonders Herrn
OA Dr. Dr. Kolk.

Zu Dank verpflichtet bin ich ebenso Herrn Prof. Dr. E. J. Rummeny für die Möglichkeit
der Anfertigung und Verarbeitung der MRT-Aufnahmen.

13 Lebenslauf

Name: Niggel
Vorname: Elisabeth
Geburtsdatum: 27.03.1970
Geburtsort: Wildsteig
Familienstand: ledig

Eltern: Johann Niggel, Landwirt
Susanne Niggel, geb. Jais, Hausfrau

Schulbildung

1976 – 1980 Grundschule Wildsteig
1980 – 1989 Gymnasium Schongau

Studium

1989 – 1996 Ludwig-Maximilians-Universität München
Studiengang Zahnmedizin

Approbation: 20.08.1996

Beruflicher Werdegang

1996 – 1998 Vorbereitungsassistentin in allgemeinärztlichen Praxen in
Penzberg und Halblech/Buching
seit 1999 Niedergelassene Zahnärztin in Halblech/Buching

KLINISCHER FUNKTIONSSTATUS der Arbeitsgemeinschaft für Funktionslehre in der DGZMK

Name, Vorname, Geburtsdatum	Prozisstempel
Patientennummer	
Untersuchungsdatum	

ANAMNESE

Was ist der Grund Ihres Besuches?

Waren Sie in letzter Zeit in Behandlung bei:

Zahnarzt? _____	ja	nein
Kieferorthopäde? _____	<input type="checkbox"/>	<input type="checkbox"/>
Arzt? _____	<input type="checkbox"/>	<input type="checkbox"/>

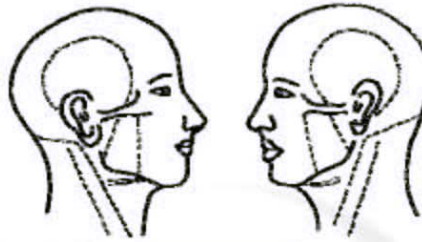
Wurde bei Ihnen bereits eine Funktionstherapie durchgeführt? Wenn ja, welcher Art?

Erlitten Sie einen Unfall/Schlag im Kopf/Halsbereich?

Haben Sie Schmerzen, Beschwerden oder Verspannungen im/am

Kopf (allgemein)?	li <input type="checkbox"/>	re <input type="checkbox"/>							
Schlafen?	li <input type="checkbox"/>	re <input type="checkbox"/>	<input type="checkbox"/>	<input type="checkbox"/>	<input type="checkbox"/>	<input type="checkbox"/>	<input type="checkbox"/>	<input type="checkbox"/>	<input type="checkbox"/>
Ohrbereich/Kiefergelenke?	li <input type="checkbox"/>	re <input type="checkbox"/>	<input type="checkbox"/>	<input type="checkbox"/>	<input type="checkbox"/>	<input type="checkbox"/>	<input type="checkbox"/>	<input type="checkbox"/>	<input type="checkbox"/>
Nacken?	li <input type="checkbox"/>	re <input type="checkbox"/>	<input type="checkbox"/>	<input type="checkbox"/>	<input type="checkbox"/>	<input type="checkbox"/>	<input type="checkbox"/>	<input type="checkbox"/>	<input type="checkbox"/>
Schulter?	li <input type="checkbox"/>	re <input type="checkbox"/>	<input type="checkbox"/>	<input type="checkbox"/>	<input type="checkbox"/>	<input type="checkbox"/>	<input type="checkbox"/>	<input type="checkbox"/>	<input type="checkbox"/>
Andere (z. B. Wirbelsäule, andere Gelenke)?	<input type="checkbox"/>								
wo? _____									

Ort und Ausbreitung der Schmerzen/Beschwerden



Qualität des Schmerzes (z. B. dumpf, stechend): _____

Zeitpunkt des Schmerzes: morgens , im Laufe des Tages ,
abends , bestimmter Anlass

Dauer des Schmerzes: _____ Minuten _____ Stunden

Häufigkeit des Schmerzes: täglich , 1-2 mal/Woche ,
1-2 mal/Monat , seltener

Wann traten die Beschwerden erstmals auf? _____

Wie stark ausgeprägt sind die Beschwerden?

0	1	2	3	4	5	6	7	8	9	10
kein Schmerz					stärkster vorstellbarer Schmerz					

Wie stark beeinflussen die Beschwerden Ihr Wohlbefinden oder Ihre Leistungsfähigkeit?

0	1	2	3	4	5	6	7	8	9	10
gar nicht					sehr stark					

Ist Ihre momentane Lebenssituation durch Stress belastet?

0	1	2	3	4	5	6	7	8	9	10
gar nicht					sehr stark					

Sind/waren Kauen Mundöffnung Kieferschluss und/oder eine andere Unterkieferbewegung (_____) behindert (1) oder schmerzhaft (2)?

Kauen Sie bevorzugt auf der linken , rechten Seite oder beidseitig ?

Kiefergelenkgeräusche links rechts seit _____

Sind die Zähne bzw. das Zahnfleisch schmerzhaft oder empfindlich?

Passen die Zähne richtig aufeinander?

Liegt bei Ihnen ein Taubheitsgefühl im Kopf-/Gesichtsbereich (auch Zungen-/Gaumenbrennen) vor?

WEITERE ANGABEN ZUR ANAMNESE

BEFUNDE

1 KIEFERGELENK

1.1 Palpation

(0 = unauffällig, 1 = Missempfindung, 2 = Schmerz)

Kiefergelenk von lateral	re	li
Kiefergelenk von dorsal		

1.2 Kompression/Traction in der Statik

(0 = unauffällig, 1 = Missempfindung, 2 = Schmerz)

Kompression nach kranial	re	li
Traction nach kaudal		

1.3 Auskultation

Geräusche: ja nein (R = Reiben, K = Knacken)



1.4 Kompression in der Dynamik (Mundöffnung)

(+ = stärker bzw. später, 0 = unverändert, - = schwächer bzw. früher)

Geräuschintensität	re	li
Geräuschzeitpunkt		

2 MUSKULATUR (Palpation/Isometrie)

(0 = unauffällig, 1 = Missempfindung, 2 = Schmerz)

Palpation	re	li
M. temporalis		
M. masseter		
Regio postmandibularis		
Regio submandibularis		
Subokzipital-/Nackermuskulatur		
Isometrie		
Mundöffnung		
Kieferschluss		
RL		
LL		

RL = Rechtslateralbewegung
LL = Linkslateralbewegung

3 MOBILITÄT DES UNTERKIEFERS

(0 = unauffällig, 1 = Missempfindung, 2 = Schmerz)


	mm	re	li
Mundöffnung aktiv			
Mundöffnung passiv			
RL			
LL			
P			
R			

P = Protusion
R = Retrusion

4 KIEFERRELATION UND OKKLUSION

4.1 Horizontale Kieferrelation

Gleiten zentrische Okklusion/habituelle Okklusion: ja nein



4.2 Vertikale Kieferrelation

unauffällig erhöht zu niedrig

4.3 Okklusion

4.3.1 Statik

(+ = Kontakt, +- = schwacher Kontakt, - = kein Kontakt, x = fehlender Zahn)

ZO																				
HO																				
HO	8	7	6	5	4	3	2	1	1	2	3	4	5	6	7	8				
ZO																				

ZO = zentrische Okklusion HO = habituelle Okklusion

4.3.2 Dynamik

FZ = Frontzahn, PM = Prämolare, M = Molare

	FZ	PM re	PM li	M re	M li
RL					
LL					
P					

5 WEITERE BEFUNDE

- Abrasionen keilförmige Defekte
- Zungenimpressionen Wangenimpressionen
- andere _____

WEITERE DIAGNOSTISCHE MASSNAHMEN

- Graded Chronic Pain Status
- Instrumentelle Funktionsanalyse
- Instrumentelle Okklusionsanalyse
- Konsiliarische Untersuchung
 - Magnetresonanztomographie
 - Computertomographie
 - Arthroskopie
 - Kieferorthopädie
 - Mund-Kiefer-Gesichtschirurgie
 - Hals-Nasen-Ohrenheilkunde
 - Orthopädie
 - Rheumatologie
 - Innere Medizin
 - Neurologie
 - Psychosomatische Medizin
 - andere _____

VERDACHTSDIAGNOSE

THERAPIE

Initialtherapie

- Okklusionsschiene/Art _____
- Physikalische Therapie
 - Massage
 - Wärme- Kältetherapie
 - Elektrotherapie
 - Manuelle Therapie
 - Bewegungsübungen
- Medikamentöse Therapie _____
- Entspannungsübungen
- andere _____

Weitere Therapie

- Einschleifmaßnahmen
- Restaurative/Prothetische Therapie
- Dauerschleife
- Psychosomatische Therapie
- Kieferorthopädie
- Kieferorthopädische Chirurgie
- Kiefergelenkchirurgie
- andere _____

**Beiblatt zum Klinischen Funktionsstatus
der Arbeitsgemeinschaft für Funktionslehre in der DGZMK**

Name, Vorname, Geburtsdatum	Praxisstempel
Patientennummer	
Untersuchungsdatum	

Der klinische Funktionsstatus wurde am _____ auf dem Formblatt erhoben.
Es wurde dem Krankenblatt zur Dokumentation beigelegt.

Die GOZ-Positionen

800 801 802 803 804 805 806 807 808 809 810

wurden aus folgender Indikation durchgeführt:

- Funktionelle Vorbehandlung bei
 - funktionell bedingten Zahn-, Kiefergelenk- und Muskelerkrankungen, die mit hinreichendem Verdacht auf Okklusionsstörungen beruhen
 - Kiefergelenk- und Muskelerkrankungen, die mit Dysgnathien verbunden sind
 - Parodontopathien, wenn ungleichmäßige Belastungsverhältnisse die Erkrankung ungünstig beeinflussen
 - Gebissanierungen, wenn die zentrische Okklusion durch Veränderungen in der horizontalen und/oder vertikalen Kiefermelation und/oder die Frontzahnführung verloren gegangen ist

- Diagnostik und Operationsplanung bei kieferorthopädischen und/oder kieferchirurgischen Behandlungen

- Umfangreiche restaurative und prothetische Versorgungen im Rahmen der definitiven Therapie zur Rekonstruktion und Erhaltung des Gebisses

- Adjuvante zahnärztliche Maßnahme bei multifaktoriell bedingtem chronischen Schmerz

Planung/Therapie

8	7	6	5	4	3	2	1		1	2	3	4	5	6	7	8

F = Füllung T = Teleskopkrone B = Brückenglied H = Halblelement
K = Krone/Teilkrone f = fehlender Zahn E = ersetzter Zahn)(= Lückenschluss

Sonstige Indikation Begründung: _____

Datum: _____

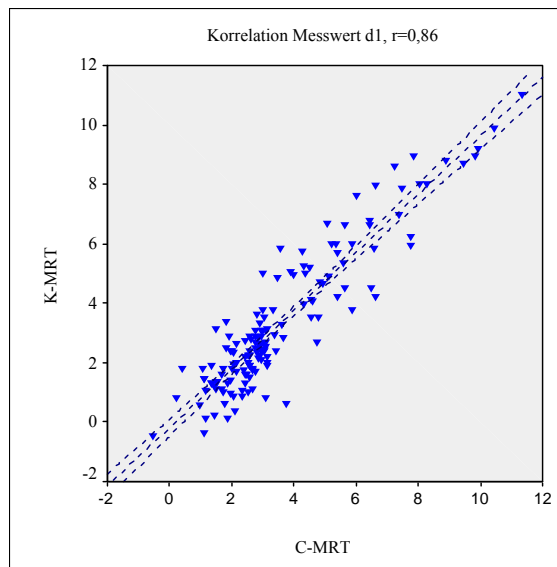
Unterschrift: _____

Nichtparametrische Korrelationen

Korrelationen

			SGRED1	CGRED1
Spearman-Rho	SGRED1	Korrelationskoeffizient	1,000	,803**
		Sig. (2-seitig)	.	,000
		N	174	174
	CGRED1	Korrelationskoeffizient	,803**	1,000
		Sig. (2-seitig)	,000	.
		N	174	174

** . Die Korrelation ist auf dem 0,01 Niveau signifikant (zweiseitig).



Regression

Modellzusammenfassung^b

Modell	R	R-Quadrat	Korrigiertes R-Quadrat	Standardfehler des Schätzers
1	,920 ^a	,847	,846	,86441

a. Einflußvariablen : (Konstante), SGRED1

b. Abhängige Variable: CGRED1

Koeffizienten^a

Modell		Nicht standardisierte Koeffizienten		Standardisierte Koeffizienten	T	Signifikanz	95%-Konfidenzintervall für B	
		B	Standardfehler	Beta			Untergrenze	Obergrenze
1	(Konstante)	,701	,123		5,712	,000	,458	,944
	SGRED1	,863	,030	,920	28,554	,000	,803	,923

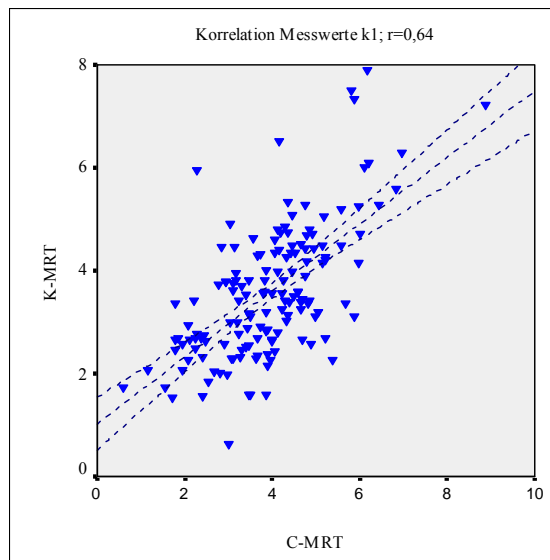
a. Abhängige Variable: CGRED1

Nichtparametrische Korrelationen

Korrelationen

			SGREK1	CGREK1
Spearman-Rho	SGREK1	Korrelationskoeffizient	1,000	,639**
		Sig. (2-seitig)	.	,000
		N	174	173
	CGREK1	Korrelationskoeffizient	,639**	1,000
		Sig. (2-seitig)	,000	.
		N	173	173

** . Die Korrelation ist auf dem 0,01 Niveau signifikant (zweiseitig).

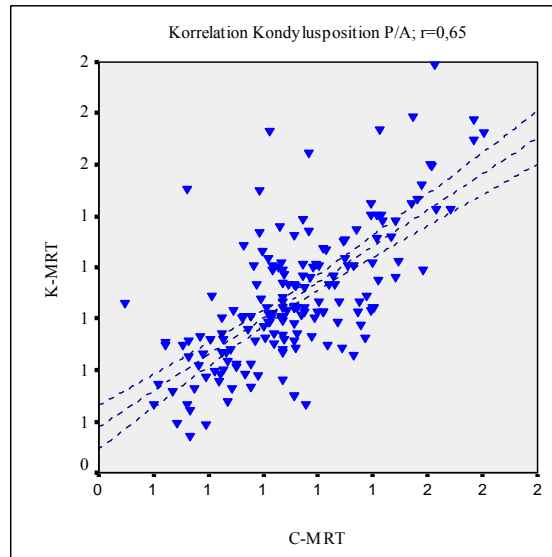


Nichtparametrische Korrelationen

Korrelationen

			PA	PACINE
Spearman-Rho	PA	Korrelationskoeffizient	1,000	,650**
		Sig. (2-seitig)	.	,000
		N	174	174
	PACINE	Korrelationskoeffizient	,650**	1,000
		Sig. (2-seitig)	,000	.
		N	174	174

** . Die Korrelation ist auf dem 0,01 Niveau signifikant (zweiseitig).

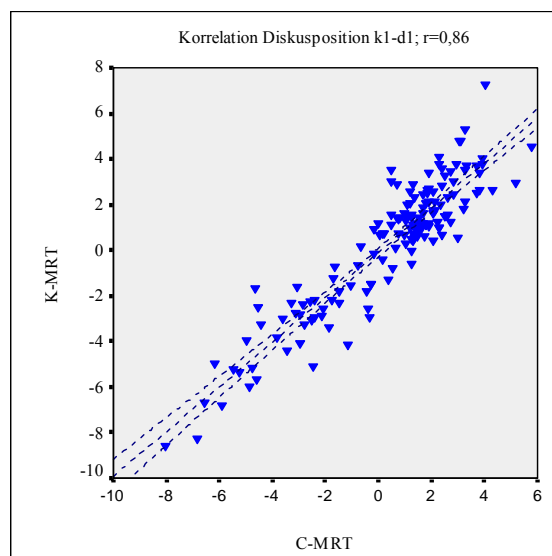


Nichtparametrische Korrelationen

Korrelationen

			SGLIK1D1	CGLIK1D1
Spearman-Rho	SGLIK1D1	Korrelationskoeffizient	1,000	,862**
		Sig. (2-seitig)	.	,000
		N	163	149
	CGLIK1D1	Korrelationskoeffizient	,862**	1,000
		Sig. (2-seitig)	,000	.
		N	149	153

** . Die Korrelation ist auf dem 0,01 Niveau signifikant (zweiseitig).

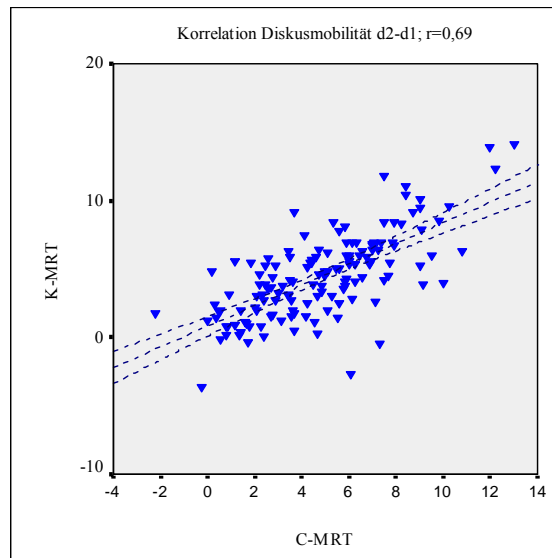


Nichtparametrische Korrelationen

Korrelationen

			SLID2D1	CLID2D1
Spearman-Rho	SLID2D1	Korrelationskoeffizient	1,000	,687**
		Sig. (2-seitig)	.	,000
		N	156	141
	CLID2D1	Korrelationskoeffizient	,687**	1,000
		Sig. (2-seitig)	,000	.
		N	141	146

** . Die Korrelation ist auf dem 0,01 Niveau signifikant (zweiseitig).

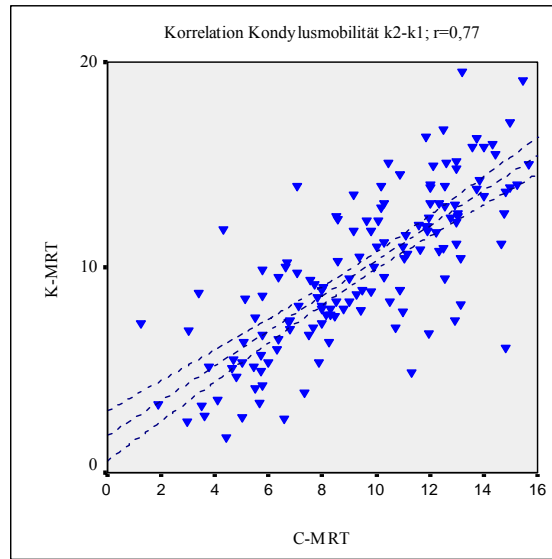


Nichtparametrische Korrelationen

Korrelationen

			SLIK2K1	CLIK2K1
Spearman-Rho	SLIK2K1	Korrelationskoeffizient	1,000	,765**
		Sig. (2-seitig)	.	,000
		N	158	143
	CLIK2K1	Korrelationskoeffizient	,765**	1,000
		Sig. (2-seitig)	,000	.
		N	143	146

** . Die Korrelation ist auf dem 0,01 Niveau signifikant (zweiseitig).



Explorative Datenanalyse

Verarbeitete Fälle

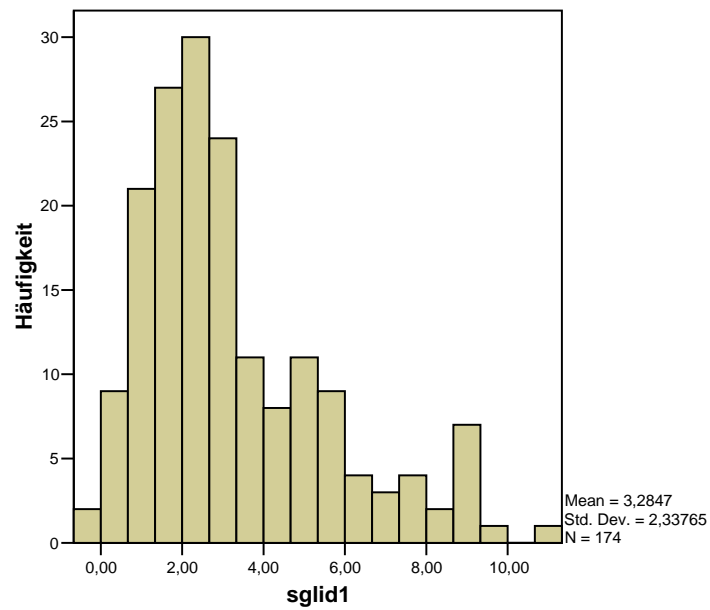
	Fälle					
	Gültig		Fehlend		Gesamt	
	N	Prozent	N	Prozent	N	Prozent
sglid1	174	100,0%	0	,0%	174	100,0%

Tests auf Normalverteilung

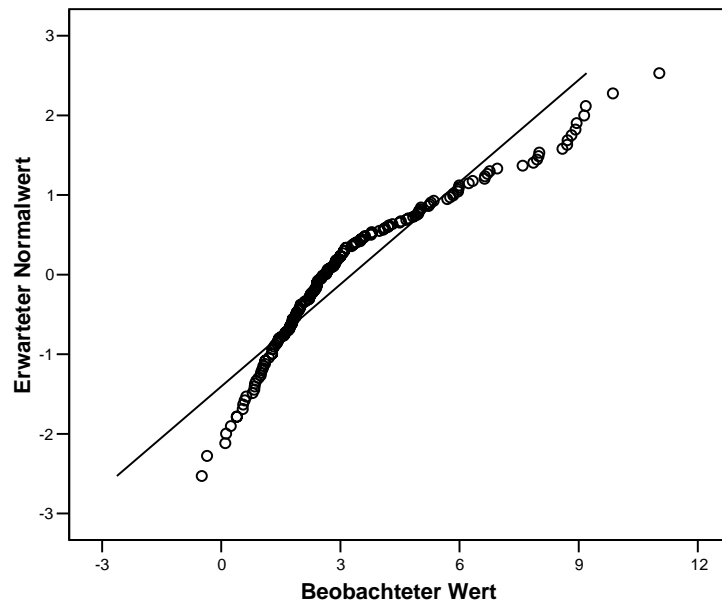
	Kolmogorov-Smirnov ^a			Shapiro-Wilk		
	Statistik	df	Signifikanz	Statistik	df	Signifikanz
sglid1	,163	174	,000	,903	174	,000

a. Signifikanzkorrektur nach Lilliefors

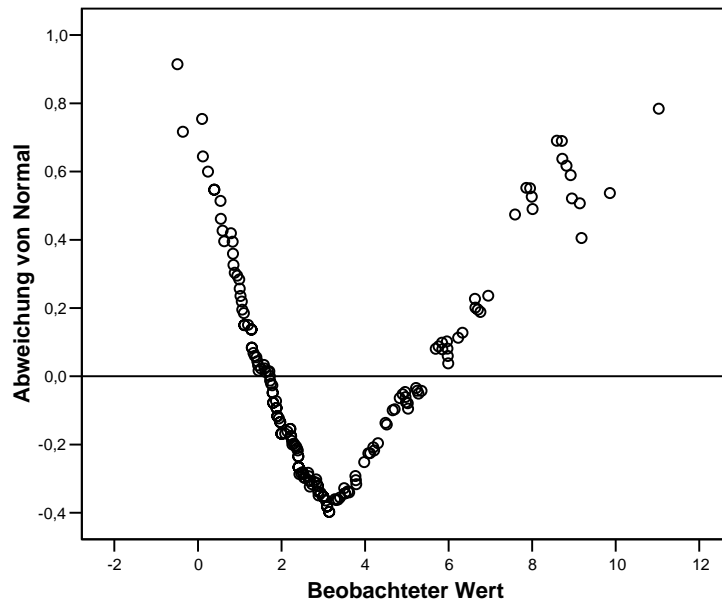
Histogramm



Q-Q-Diagramm von sglid1



Trendbereinigtes Q-Q-Diagramm von sglid1



Explorative Datenanalyse

Verarbeitete Fälle

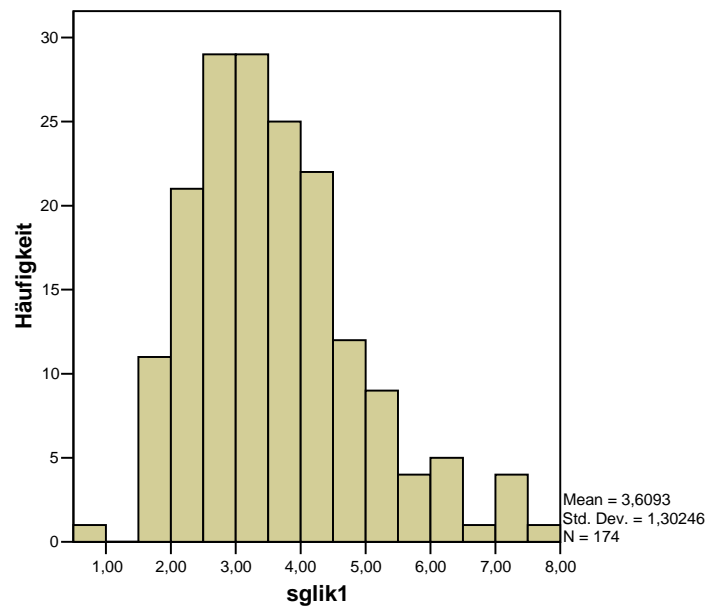
	Fälle					
	Gültig		Fehlend		Gesamt	
	N	Prozent	N	Prozent	N	Prozent
sglik1	174	100,0%	0	,0%	174	100,0%

Tests auf Normalverteilung

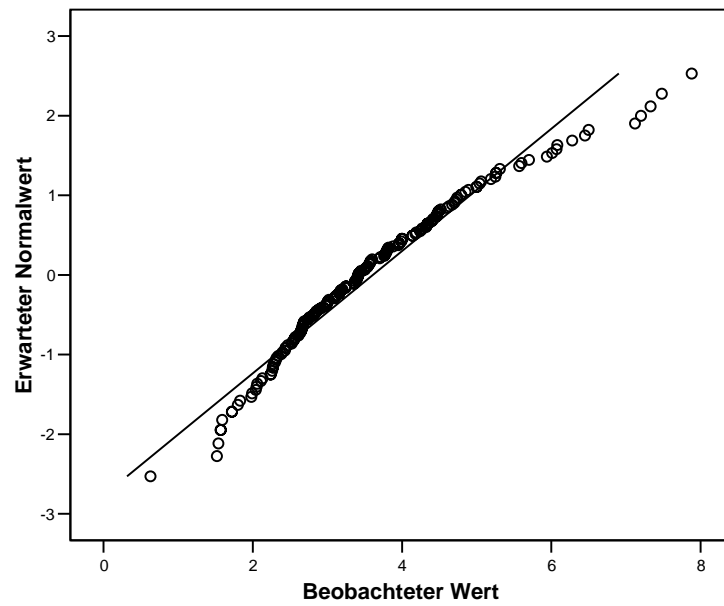
	Kolmogorov-Smirnov ^a			Shapiro-Wilk		
	Statistik	df	Signifikanz	Statistik	df	Signifikanz
sglik1	,084	174	,005	,959	174	,000

a. Signifikanzkorrektur nach Lilliefors

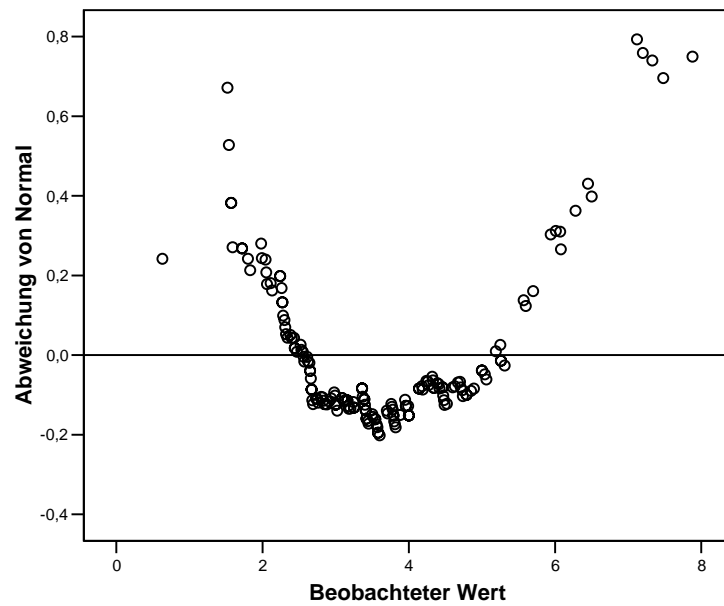
Histogramm



Q-Q-Diagramm von sqlik1



Trendbereinigtes Q-Q-Diagramm von sqlik1



Explorative Datenanalyse

Verarbeitete Fälle

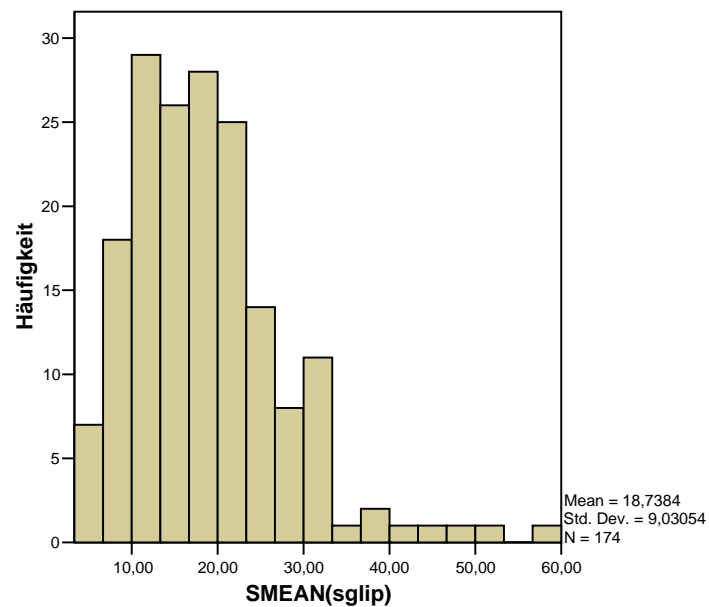
	Fälle					
	Gültig		Fehlend		Gesamt	
	N	Prozent	N	Prozent	N	Prozent
SMEAN(sglip)	174	100,0%	0	,0%	174	100,0%

Tests auf Normalverteilung

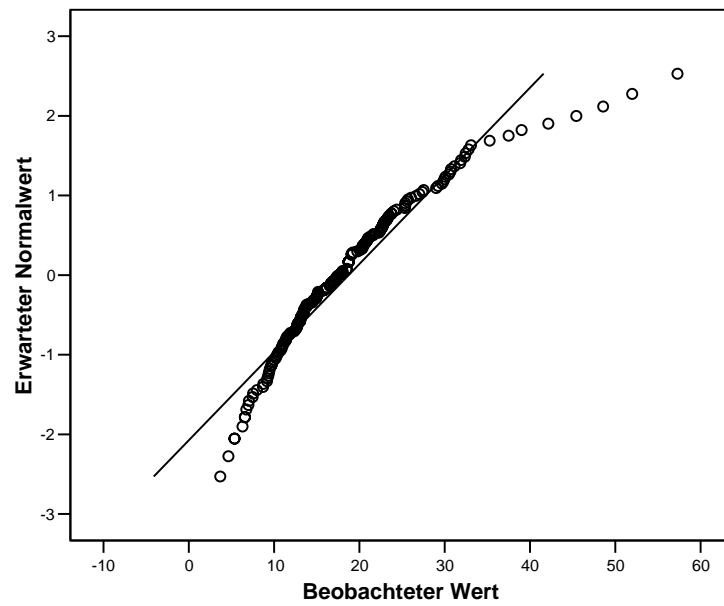
	Kolmogorov-Smirnov ^a			Shapiro-Wilk		
	Statistik	df	Signifikanz	Statistik	df	Signifikanz
SMEAN(sglip)	,098	174	,000	,921	174	,000

a. Signifikanzkorrektur nach Lilliefors

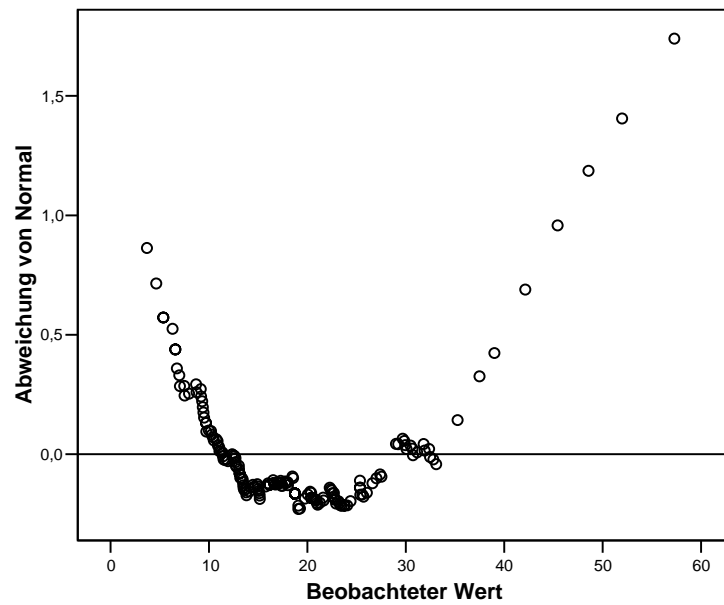
Histogramm



Q-Q-Diagramm von SMEAN(sglip)



Trendbereinigtes Q-Q-Diagramm von SMEAN(sglip)



Explorative Datenanalyse

Verarbeitete Fälle

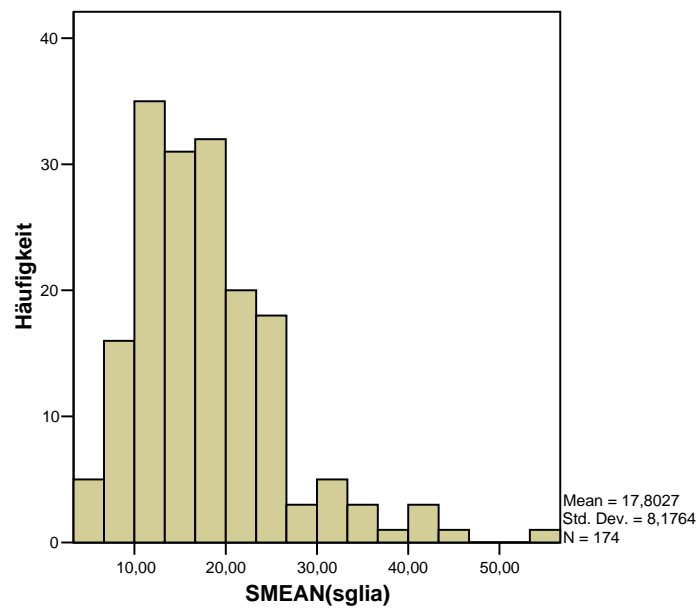
	Fälle					
	Gültig		Fehlend		Gesamt	
	N	Prozent	N	Prozent	N	Prozent
SMEAN(sglia)	174	100,0%	0	,0%	174	100,0%

Tests auf Normalverteilung

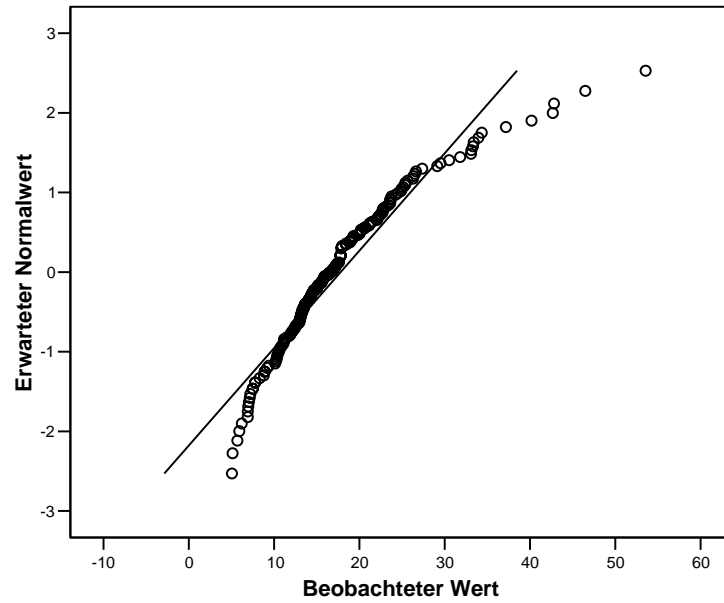
	Kolmogorov-Smirnov ^a			Shapiro-Wilk		
	Statistik	df	Signifikanz	Statistik	df	Signifikanz
SMEAN(sglia)	,124	174	,000	,914	174	,000

a. Signifikanzkorrektur nach Lilliefors

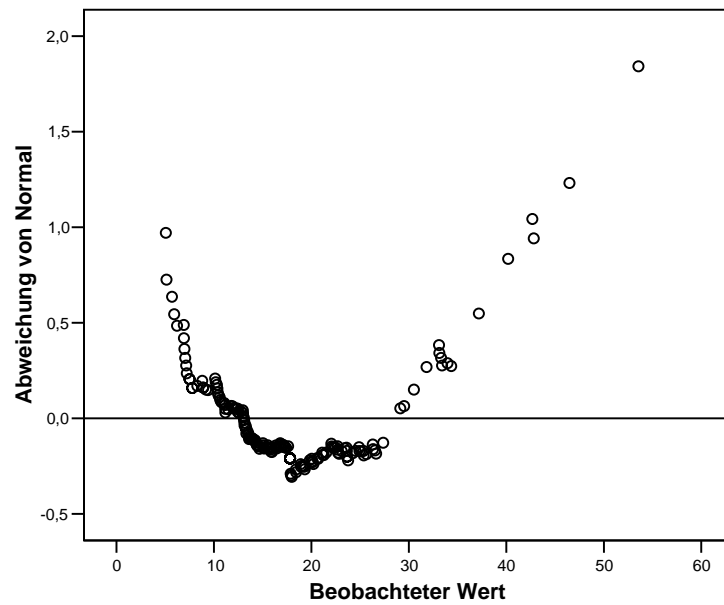
Histogramm



Q-Q-Diagramm von SMEAN(sglia)



Trendbereinigtes Q-Q-Diagramm von SMEAN(sglia)



Explorative Datenanalyse

Verarbeitete Fälle

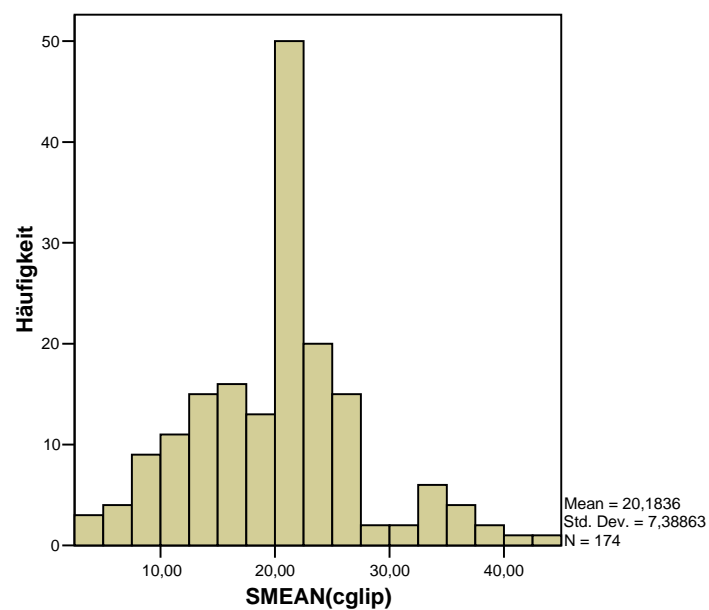
	Fälle					
	Gültig		Fehlend		Gesamt	
	N	Prozent	N	Prozent	N	Prozent
SMEAN(cglip)	174	100,0%	0	,0%	174	100,0%

Tests auf Normalverteilung

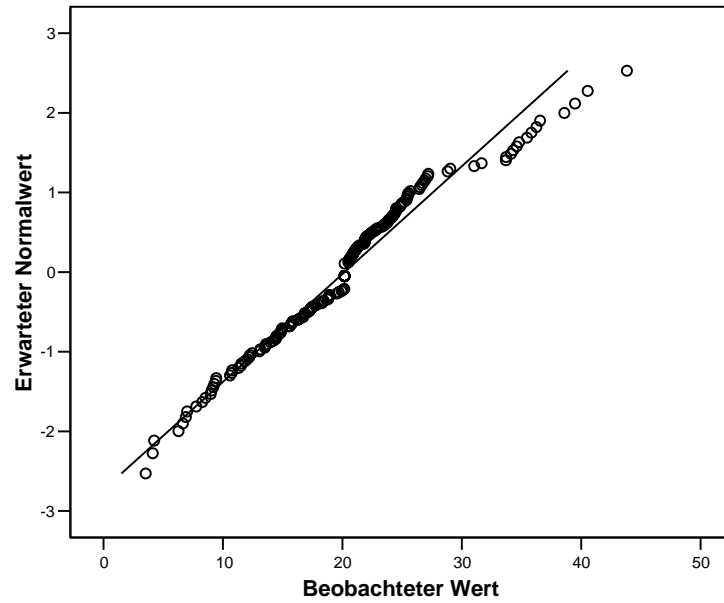
	Kolmogorov-Smirnov ^a			Shapiro-Wilk		
	Statistik	df	Signifikanz	Statistik	df	Signifikanz
SMEAN(cglip)	,085	174	,004	,970	174	,001

a. Signifikanzkorrektur nach Lilliefors

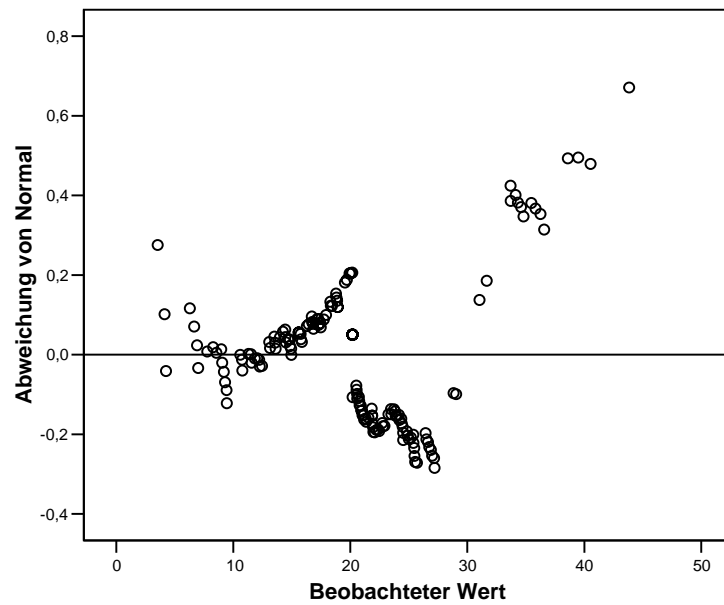
Histogramm



Q-Q-Diagramm von SMEAN(cglip)



Trendbereinigtes Q-Q-Diagramm von SMEAN(cglip)



Explorative Datenanalyse

Verarbeitete Fälle

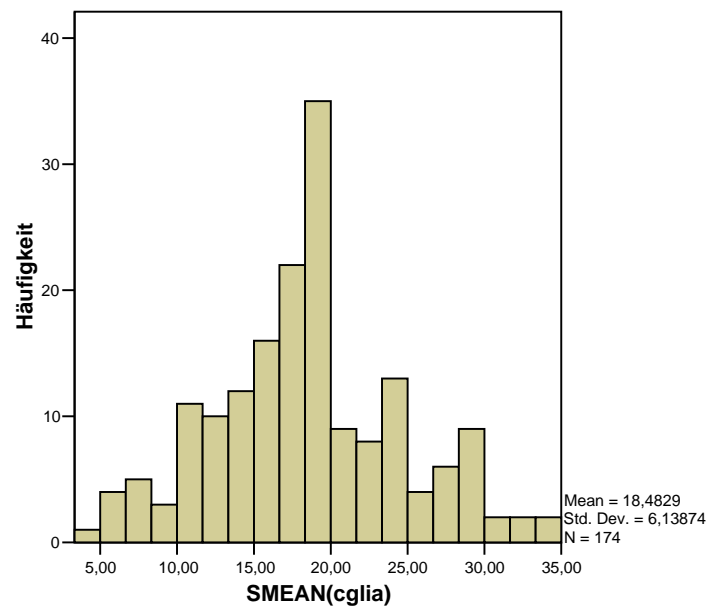
	Fälle					
	Gültig		Fehlend		Gesamt	
	N	Prozent	N	Prozent	N	Prozent
SMEAN(cglia)	174	100,0%	0	,0%	174	100,0%

Tests auf Normalverteilung

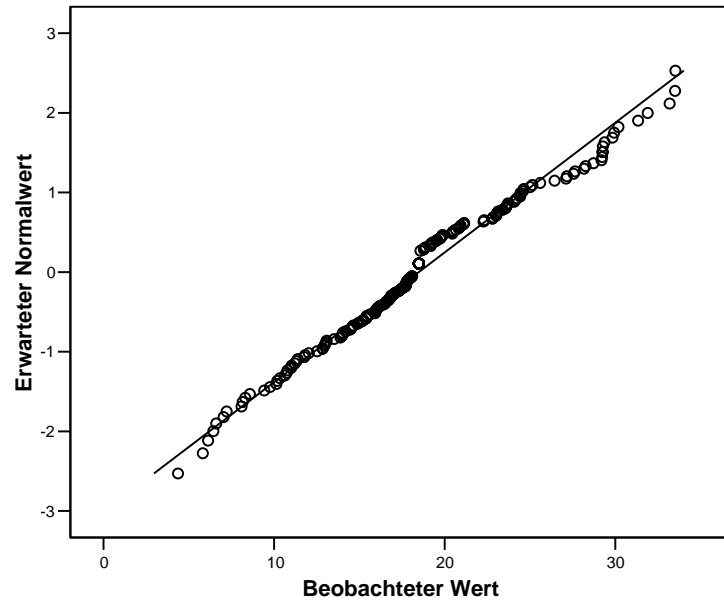
	Kolmogorov-Smirnov ^a			Shapiro-Wilk		
	Statistik	df	Signifikanz	Statistik	df	Signifikanz
SMEAN(cglia)	,103	174	,000	,981	174	,018

a. Signifikanzkorrektur nach Lilliefors

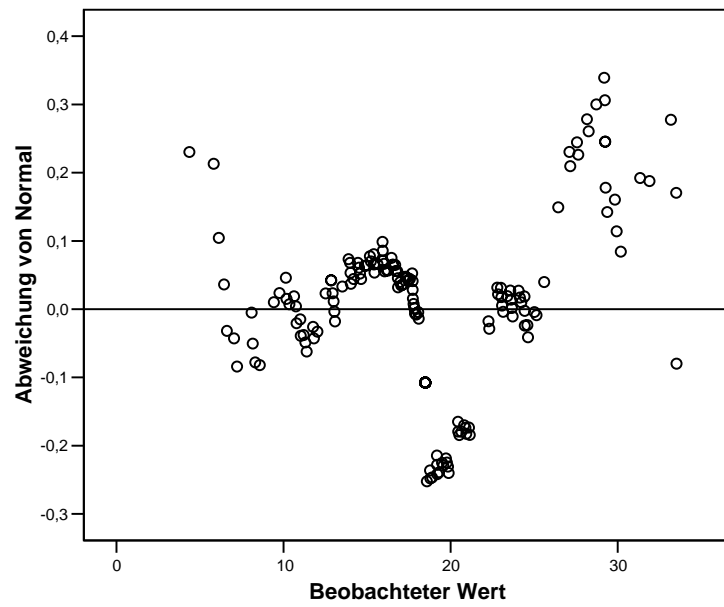
Histogramm



Q-Q-Diagramm von SMEAN(cglia)



Trendbereinigtes Q-Q-Diagramm von SMEAN(cglia)



Explorative Datenanalyse

Verarbeitete Fälle

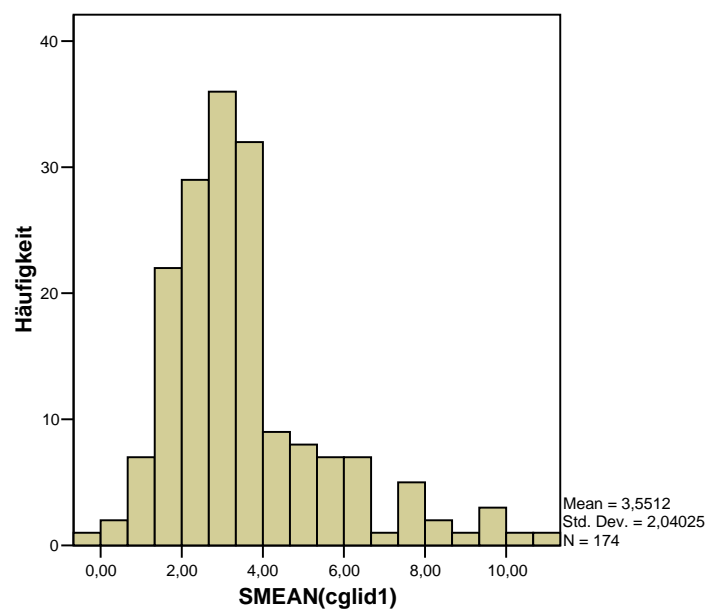
	Fälle					
	Gültig		Fehlend		Gesamt	
	N	Prozent	N	Prozent	N	Prozent
SMEAN(cglid1)	174	100,0%	0	,0%	174	100,0%

Tests auf Normalverteilung

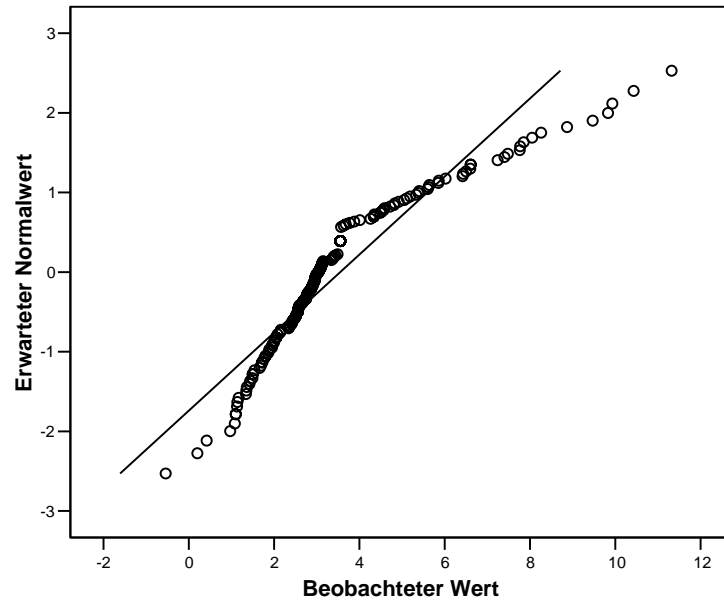
	Kolmogorov-Smirnov ^a			Shapiro-Wilk		
	Statistik	df	Signifikanz	Statistik	df	Signifikanz
SMEAN(cglid1)	,215	174	,000	,880	174	,000

a. Signifikanzkorrektur nach Lilliefors

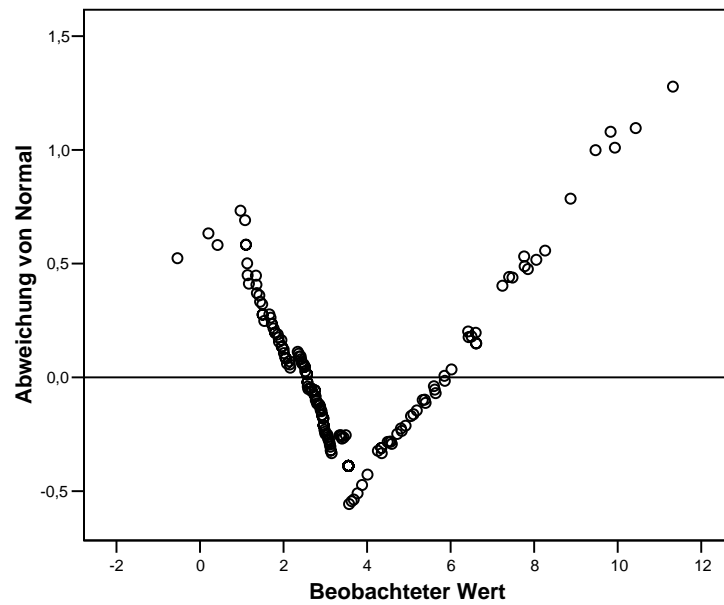
Histogramm



Q-Q-Diagramm von SMEAN(cglid1)



Trendbereinigtes Q-Q-Diagramm von SMEAN(cglid1)



Explorative Datenanalyse

Verarbeitete Fälle

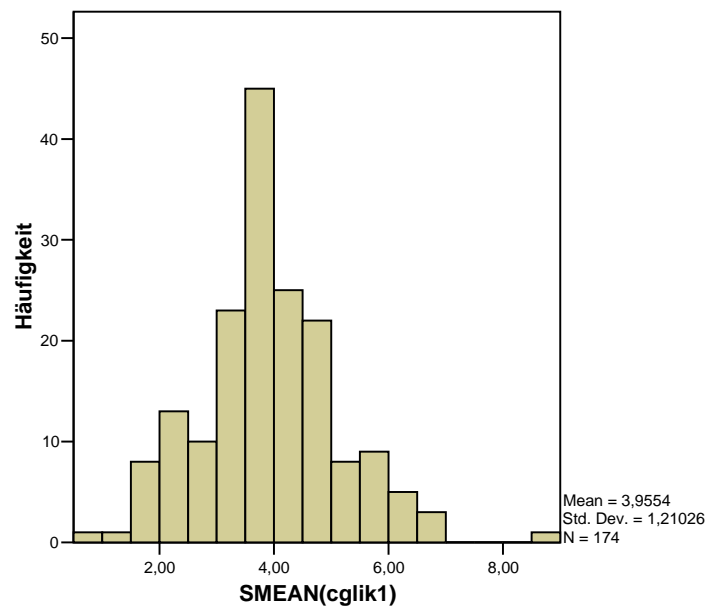
	Fälle					
	Gültig		Fehlend		Gesamt	
	N	Prozent	N	Prozent	N	Prozent
SMEAN(cglik1)	174	100,0%	0	,0%	174	100,0%

Tests auf Normalverteilung

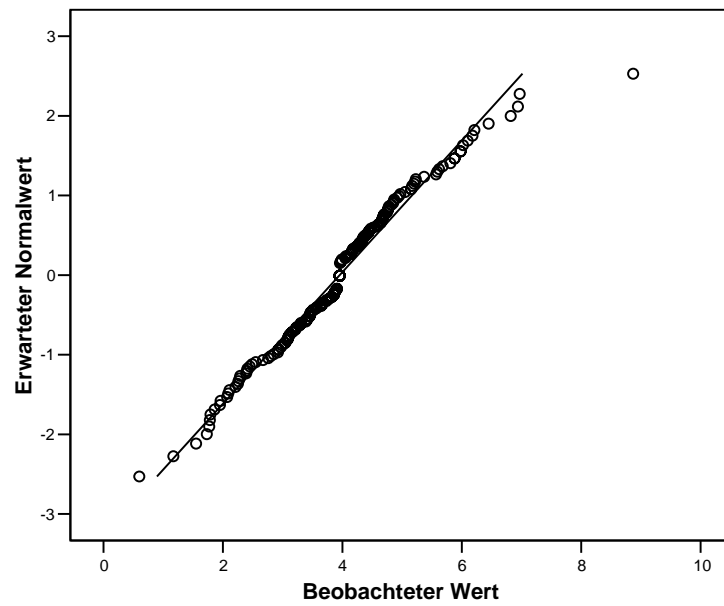
	Kolmogorov-Smirnov ^a			Shapiro-Wilk		
	Statistik	df	Signifikanz	Statistik	df	Signifikanz
SMEAN(cglik1)	,072	174	,028	,978	174	,008

a. Signifikanzkorrektur nach Lilliefors

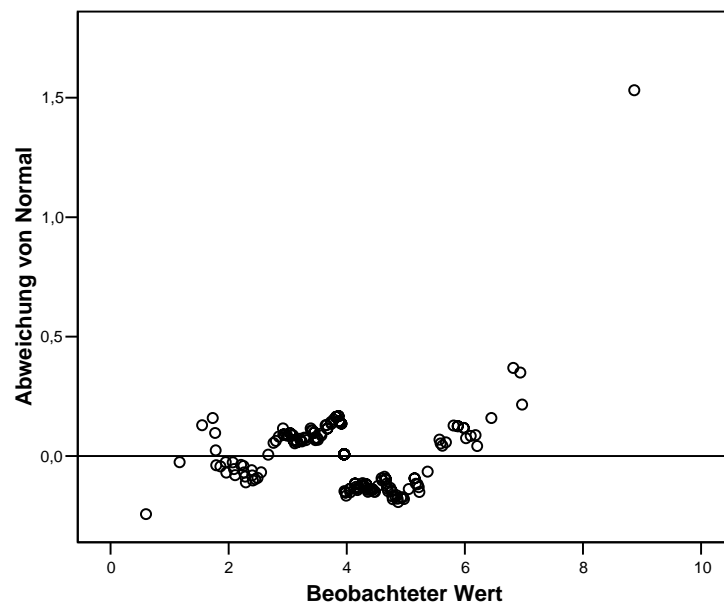
Histogramm



Q-Q-Diagramm von SMEAN(cglik1)



Trendbereinigtes Q-Q-Diagramm von SMEAN(cglik1)



Nichtparametrische Tests

Verhältnis P/A in der K-MRT

Häufigkeiten

Statistiken

sgliv1

N	Gültig	174
	Fehlend	0

sgliv1

		Häufigkeit	Prozent	Gültige Prozente	Kumulierte Prozente
Gültig	nicht verlagert	123	70,7	70,7	70,7
	verlagert	51	29,3	29,3	100,0
Gesamt		174	100,0	100,0	

Mann-Whitney-Test

Ränge

sgliv1		N	Mittlerer Rang	Rangsumme
sglip_1a	nicht verlagert	123	100,93	12414,00
	verlagert	51	55,12	2811,00
Gesamt		174		

Statistik für Test^a

	sglip_1a
Mann-Whitney-U	1485,000
Wilcoxon-W	2811,000
Z	-5,461
Asymptotische Signifikanz (2-seitig)	,000

a. Gruppenvariable: sgliv1

Verhältnis P/A in der C-MRT

Häufigkeiten

Statistiken

cgliv1

N	Gültig	174
	Fehlend	0

VAR00001

		Häufigkeit	Prozent	Gültige Prozente	Kumulierte Prozente
Gültig	nicht verlagert	123	70,7	70,7	70,7
	verlagert	51	29,3	29,3	100,0
Gesamt		174	100,0	100,0	

Mann-Whitney-Test

Ränge

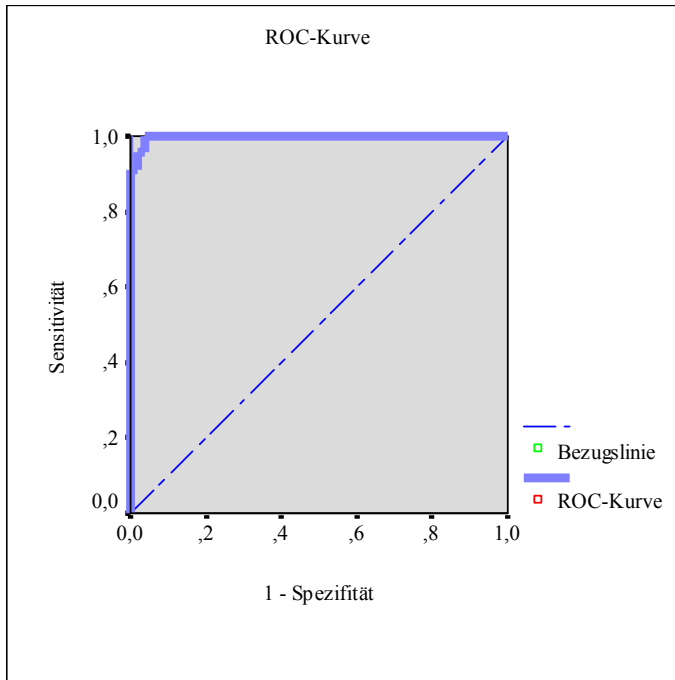
VAR00001		N	Mittlerer Rang	Rangsumme
cglip_1a	nicht verlagert	123	104,09	12803,00
	verlagert	51	47,49	2422,00
Gesamt		174		

Statistik für Test^a

	cglip_1a
Mann-Whitney-U	1096,000
Wilcoxon-W	2422,000
Z	-6,752
Asymptotische Signifikanz (2-seitig)	,000

a. Gruppenvariable: VAR00001

ROC-Kurve



Fläche unter der Kurve

Variable(n) für Testergebnis: SGLIK1D1

Fläche	Standardfehler ^a	Asymptotische Signifikanz ^b	Asymptotisches 95% Konfidenzintervall	
			Untergrenze	Obergrenze
,998	,003	,000	,992	1,003

a. Unter der nichtparametrischen Annahme

b. Nullhypothese: Wahrheitsfläche = 0.5

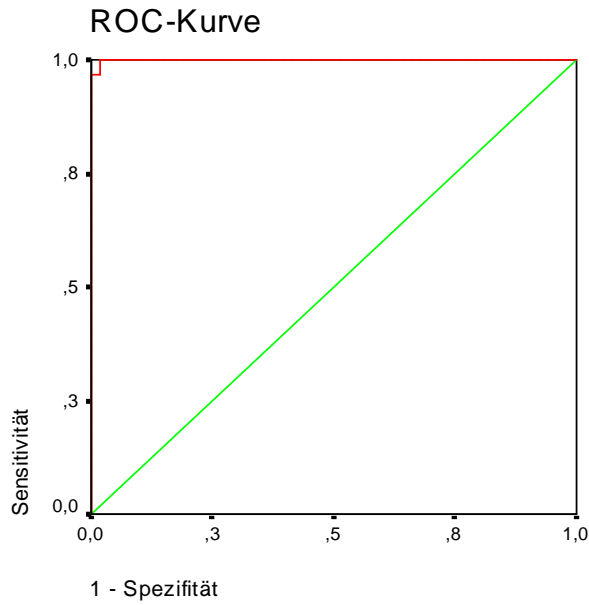
Koordinaten der Kurve

Variable(n) für Testergebnis: SGLIK1D1

Positiv, wenn kleiner oder gleich ^a	Sensitivität	1 - Spezifität
-9,2900	,000	,000
-6,9800	,043	,000
-5,5300	,087	,000
-5,3100	,130	,000
-4,6750	,174	,000
-3,7800	,217	,000
-3,3650	,261	,000
-3,2050	,304	,000
-3,0500	,348	,000
-2,9550	,435	,000
-2,9250	,478	,000
-2,8700	,522	,000
-2,6900	,565	,000
-2,5250	,609	,000
-2,4200	,652	,000
-2,3250	,696	,000
-2,2500	,739	,000
-1,9050	,783	,000
-1,5550	,826	,000
-1,4950	,870	,000
-1,4100	,913	,000
-1,0450	,913	,018
-7,050	,957	,018
-5,550	,957	,036
-3,250	1,000	,036
-0,300	1,000	,054
,1800	1,000	,071
,3400	1,000	,089
,4800	1,000	,107
,5300	1,000	,125
,5550	1,000	,143
,5950	1,000	,161
,6400	1,000	,179
,6800	1,000	,196
,8250	1,000	,214
,9450	1,000	,232
,9700	1,000	,250
1,0200	1,000	,268
1,0750	1,000	,286
1,1050	1,000	,304
1,1150	1,000	,321
1,1300	1,000	,339
1,1700	1,000	,357
1,2050	1,000	,375
1,2250	1,000	,393
1,2600	1,000	,411
1,3450	1,000	,429
1,4300	1,000	,446
1,4750	1,000	,464
1,5100	1,000	,482
1,5300	1,000	,500
1,5750	1,000	,518
1,6200	1,000	,536
1,6800	1,000	,554
1,8550	1,000	,571
2,0200	1,000	,607
2,2300	1,000	,625
2,4550	1,000	,643
2,5600	1,000	,661
2,6250	1,000	,679
2,7300	1,000	,696
2,8750	1,000	,714
2,9650	1,000	,732
3,1250	1,000	,750
3,3000	1,000	,768
3,3550	1,000	,786
3,3900	1,000	,804
3,4450	1,000	,821
3,5000	1,000	,839
3,5350	1,000	,857
3,6150	1,000	,875
3,8850	1,000	,893
4,1400	1,000	,911
4,4700	1,000	,929
4,7450	1,000	,946
5,0000	1,000	,964
6,2300	1,000	,982
8,2100	1,000	1,000

^a Der kleinste Trennwert ist der kleinste beobachtete Testwert minus 1, und der größte Trennwert ist der größte beobachtete Testwert plus 1. Alle anderen Trennwerte sind Mittelwerte von zwei aufeinanderfolgenden, geordneten beobachteten Testwerten.

ROC-Kurve



Fläche unter der Kurve

Variable(n) für Testergebnis: SGREK1D1

Fläche	Standardfehler ^a	Asymptotische Signifikanz ^b	Asymptotisches 95% Konfidenzintervall	
			Untergrenze	Obergrenze
,999	,001	,000	,997	1,001

a. Unter der nichtparametrischen Annahme

b. Nullhypothese: Wahrheitsfläche = 0.5

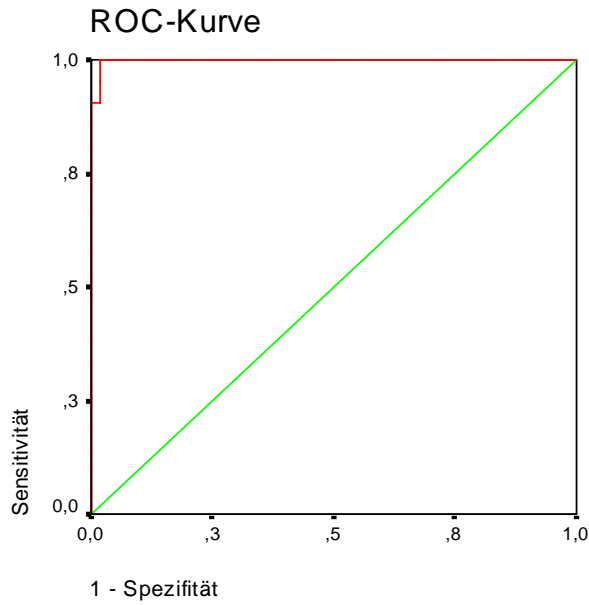
Koordinaten der Kurve

Variable(n) für Testergebnis: SGREK1D1

Positiv, wenn kleiner oder gleich ^a	Sensitivität	1 - Spezifität
-9,5900	,000	,000
-7,7150	,033	,000
-6,7600	,067	,000
-6,3450	,100	,000
-5,9400	,133	,000
-5,5300	,167	,000
-5,1700	,200	,000
-5,0800	,233	,000
-4,7150	,267	,000
-4,3000	,300	,000
-4,0750	,333	,000
-3,6150	,367	,000
-3,1500	,400	,000
-2,9500	,433	,000
-2,8100	,467	,000
-2,7250	,500	,000
-2,6250	,533	,000
-2,5400	,567	,000
-2,5150	,600	,000
-2,4400	,633	,000
-2,3200	,667	,000
-2,2300	,700	,000
-2,1100	,733	,000
-1,9400	,767	,000
-1,7600	,833	,000
-1,6350	,867	,000
-1,5450	,900	,000
-1,3600	,933	,000
-1,0050	,967	,000
-,7200	,967	,019
-,5450	1,000	,019
-,2450	1,000	,038
,0050	1,000	,057
,1600	1,000	,075
,3100	1,000	,094
,3950	1,000	,113
,5000	1,000	,132
,6000	1,000	,151
,6300	1,000	,170
,6600	1,000	,189
,7100	1,000	,208
,7400	1,000	,226
,8000	1,000	,245
,8650	1,000	,264
,8850	1,000	,283
,9550	1,000	,302
1,0700	1,000	,321
1,1400	1,000	,340
1,1600	1,000	,358
1,2650	1,000	,377
1,3700	1,000	,396
1,4000	1,000	,415
1,4250	1,000	,434
1,4700	1,000	,453
1,5200	1,000	,472
1,5600	1,000	,491
1,6600	1,000	,509
1,7550	1,000	,528
1,8250	1,000	,547
1,8750	1,000	,566
1,9550	1,000	,585
2,0550	1,000	,604
2,1000	1,000	,623
2,1200	1,000	,642
2,2100	1,000	,660
2,3100	1,000	,679
2,3750	1,000	,698
2,4550	1,000	,717
2,5050	1,000	,736
2,5450	1,000	,755
2,5750	1,000	,774
2,6400	1,000	,792
2,7850	1,000	,811
2,9450	1,000	,830
3,0150	1,000	,849
3,3750	1,000	,868
3,7400	1,000	,887
3,8750	1,000	,906
4,2600	1,000	,925
4,6700	1,000	,943
4,8400	1,000	,962
4,9550	1,000	,981
6,0500	1,000	1,000

a. Der kleinste Trennwert ist der kleinste beobachtete Testwert minus 1, und der größte Trennwert ist der größte beobachtete Testwert plus 1. Alle anderen Trennwerte sind Mittelwerte von zwei aufeinanderfolgenden, geordneten beobachteten Testwerten.

ROC-Kurve



Fläche unter der Kurve

Variable(n) für Testergebnis: CGLIK1D1

Fläche	Standardfehler ^a	Asymptotische Signifikanz ^b	Asymptotisches 95% Konfidenzintervall	
			Untergrenze	Obergrenze
,998	,002	,000	,993	1,003

a. Unter der nichtparametrischen Annahme

b. Nullhypothese: Wahrheitsfläche = 0.5

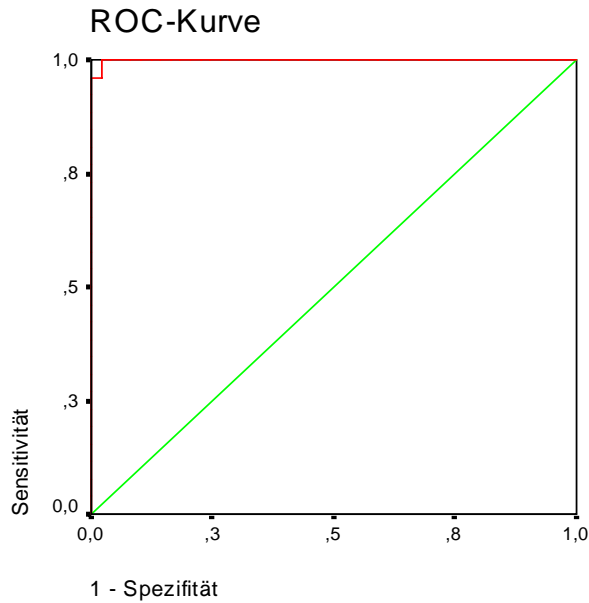
Koordinaten der Kurve

Variable(n) für Testergebnis: CGLIK1D1

Positiv, wenn kleiner oder gleich ^a	Sensitivität	1 - Spezifität
-7,8400	,000	,000
-6,1500	,048	,000
-5,3450	,095	,000
-4,9100	,143	,000
-4,5700	,190	,000
-4,4900	,238	,000
-3,8650	,286	,000
-3,1900	,333	,000
-3,0300	,381	,000
-2,9750	,429	,000
-2,7450	,476	,000
-2,3200	,524	,000
-1,9850	,571	,000
-1,7900	,619	,000
-1,7000	,667	,000
-1,5800	,714	,000
-1,3400	,762	,000
-1,0400	,810	,000
-,7650	,857	,000
-,6400	,905	,000
-,5150	,905	,019
-,3300	,952	,019
-,2200	1,000	,019
-,1000	1,000	,037
,0200	1,000	,056
,1350	1,000	,074
,2750	1,000	,093
,4200	1,000	,111
,4950	1,000	,130
,5050	1,000	,148
,6200	1,000	,167
,8450	1,000	,185
1,0000	1,000	,204
1,0600	1,000	,222
1,0950	1,000	,241
1,1500	1,000	,259
1,2250	1,000	,278
1,2600	1,000	,296
1,2700	1,000	,315
1,2850	1,000	,333
1,3200	1,000	,352
1,3900	1,000	,370
1,5100	1,000	,389
1,6700	1,000	,407
1,7750	1,000	,426
1,8100	1,000	,444
1,8350	1,000	,463
1,8550	1,000	,481
1,8800	1,000	,500
1,9900	1,000	,537
2,1600	1,000	,574
2,2650	1,000	,593
2,2950	1,000	,611
2,3050	1,000	,630
2,3150	1,000	,648
2,3500	1,000	,667
2,4000	1,000	,685
2,4550	1,000	,704
2,5100	1,000	,722
2,6250	1,000	,741
2,7350	1,000	,759
2,7900	1,000	,778
2,8400	1,000	,796
2,9250	1,000	,815
3,0150	1,000	,833
3,0750	1,000	,852
3,1950	1,000	,870
3,2800	1,000	,889
3,2950	1,000	,907
3,5550	1,000	,926
3,9150	1,000	,944
4,1550	1,000	,963
4,7300	1,000	,981
6,1700	1,000	1,000

a. Der kleinste Trennwert ist der kleinste beobachtete Testwert minus 1, und der größte Trennwert ist der größte beobachtete Testwert plus 1. Alle anderen Trennwerte sind Mittelwerte von zwei aufeinanderfolgenden, geordneten beobachteten Testwerten.

ROC-Kurve



Fläche unter der Kurve

Variable(n) für Testergebnis: CGREK1D1

Fläche	Standardfehler ^a	Asymptotische Signifikanz ^b	Asymptotisches 95% Konfidenzintervall	
			Untergrenze	Obergrenze
,999	,001	,000	,997	1,002

a. Unter der nichtparametrischen Annahme

b. Nullhypothese: Wahrheitsfläche = 0.5

Koordinaten der Kurve

Variable(n) für Testergebnis: CGREK1D1

Positiv, wenn kleiner oder gleich ^a	Sensitivität	1 - Spezifität
-9,0100	,000	,000
-7,2900	,038	,000
-6,3700	,077	,000
-6,0350	,115	,000
-5,4350	,154	,000
-4,9250	,192	,000
-4,8200	,231	,000
-4,7050	,269	,000
-4,4900	,308	,000
-3,9800	,346	,000
-3,5400	,385	,000
-3,2750	,423	,000
-2,9650	,462	,000
-2,8150	,500	,000
-2,6850	,538	,000
-2,5200	,577	,000
-2,4350	,615	,000
-2,3600	,654	,000
-2,2000	,692	,000
-1,8800	,731	,000
-1,5800	,769	,000
-1,3200	,808	,000
-1,0900	,846	,000
-,9000	,885	,000
-,6100	,923	,000
-,4100	,962	,000
-,3350	,962	,020
-,2400	1,000	,020
-,0150	1,000	,041
,1800	1,000	,082
,3650	1,000	,102
,5800	1,000	,122
,7000	1,000	,143
,7750	1,000	,163
,7900	1,000	,184
,8950	1,000	,204
1,0100	1,000	,224
1,1000	1,000	,245
1,1900	1,000	,265
1,2350	1,000	,286
1,2650	1,000	,327
1,2850	1,000	,347
1,3150	1,000	,367
1,3350	1,000	,388
1,3900	1,000	,408
1,4450	1,000	,429
1,4650	1,000	,449
1,5000	1,000	,469
1,5350	1,000	,490
1,6000	1,000	,510
1,6550	1,000	,531
1,6700	1,000	,551
1,6800	1,000	,571
1,7850	1,000	,592
1,9100	1,000	,612
1,9950	1,000	,653
2,0650	1,000	,673
2,0850	1,000	,694
2,1100	1,000	,714
2,2500	1,000	,735
2,5050	1,000	,755
2,6350	1,000	,776
2,7250	1,000	,796
2,8750	1,000	,816
3,0700	1,000	,837
3,2300	1,000	,857
3,4900	1,000	,878
3,7550	1,000	,898
3,8450	1,000	,918
3,9200	1,000	,939
3,9950	1,000	,959
4,9250	1,000	,980
6,8000	1,000	1,000

a. Der kleinste Trennwert ist der kleinste beobachtete Testwert minus 1, und der größte Trennwert ist der größte beobachtete Testwert plus 1. Alle anderen Trennwerte sind Mittelwerte von zwei aufeinanderfolgenden, geordneten beobachteten Testwerten.

Kreuztabellen (Kappa-Statistik)

Verarbeitete Fälle

	Fälle					
	Gültig		Fehlend		Gesamt	
	N	Prozent	N	Prozent	N	Prozent
konventionell * mit Algorithmus	174	98,9%	2	1,1%	176	100,0%

konventionell * mit Algorithmus Kreuztabelle

Anzahl

		mit Algorithmus		Gesamt
		nicht verlagert	verlagert	
konventionell	nicht verlagert	121	2	123
	verlagert	2	49	51
Gesamt		123	51	174

Symmetrische Maße

		Wert	Asymptotischer Standardfehler ^a	Näherungsweise T ^b	Näherungsweise Signifikanz
Maß der Übereinstimmung	Kappa	,945	,027	12,459	,000
Anzahl der gültigen Fälle		174			

a. Die Null-Hyphothese wird nicht angenommen.

b. Unter Annahme der Null-Hyphothese wird der asymptotische Standardfehler verwendet.

Verarbeitete Fälle

	Fälle					
	Gültig		Fehlend		Gesamt	
	N	Prozent	N	Prozent	N	Prozent
konventionell * klinisch	153	86,9%	23	13,1%	176	100,0%

konventionell * klinisch Kreuztabelle

Anzahl		klinisch		Gesamt
		nicht verlagert	verlagert	
konventionell	nicht verlagert	59	45	104
	verlagert	13	36	49
Gesamt		72	81	153

Symmetrische Maße

		Wert	Asymptotischer Standardfehler ^a	Näherungsweise T ^b	Näherungsweise Signifikanz
Maß der Übereinstimmung	Kappa	,258	,071	3,492	,000
Anzahl der gültigen Fälle		153			

a. Die Null-Hypothese wird nicht angenommen.

b. Unter Annahme der Null-Hypothese wird der asymptotische Standardfehler verwendet.